

# **PROPEDEÚTICA CLÍNICA**

---

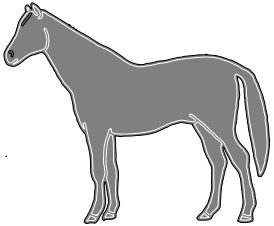
## **Práctica 3**

- **Exploración general del animal. 2.**
- **Mucosas y nódulos linfáticos.**

# OBJETIVOS (1/4)

---

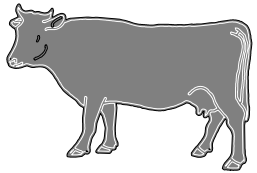
- 3.1.1. Explorar la conjuntiva.**
  - 3.1.2. Explorar la mucosa bucal.**
  - 3.1.3. Explorar la mucosa vaginal.**
  - 3.1.4. Explorar los nódulos linfáticos mandibulares.**
  - 3.1.5. Explorar los nódulos linfáticos cervicales superficiales.**
  - 3.1.6. Explorar los nódulos linfáticos subilíacos.**
- 



# OBJETIVOS (2/4)

---

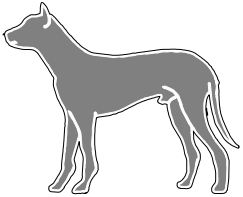
- 3.2.1. Explorar la conjuntiva.**
  - 3.2.2. Explorar la mucosa bucal.**
  - 3.2.3. Explorar la mucosa vaginal.**
  - 3.2.4. Explorar los nódulos linfáticos mandibulares.**
  - 3.2.5. Explorar los nódulos linfáticos cervicales superficiales.**
  - 3.2.6. Explorar los nódulos linfáticos subilíacos.**
  - 3.2.7. Explorar los nódulos linfáticos mamarios.**
- 



# OBJETIVOS (3/4)

---

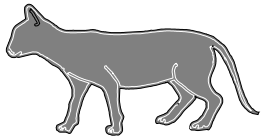
- 3.3.1. Explorar la conjuntiva.**
  - 3.3.2. Explorar la mucosa bucal.**
  - 3.3.3. Explorar las mucosas vaginal/prepucial.**
  - 3.3.4. Explorar los nódulos linfáticos mandibulares.**
  - 3.3.5. Explorar los nódulos linfáticos cervicales superficiales.**
  - 3.3.6. Explorar los nódulos linfáticos poplíteos superficiales.**
- 



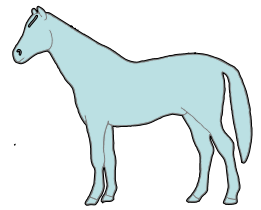
# OBJETIVOS (4/4)

---

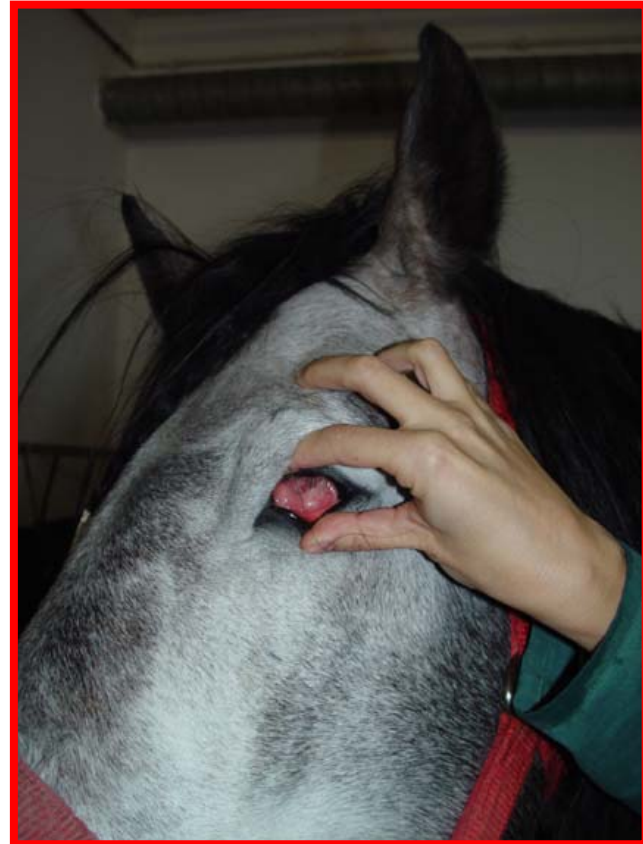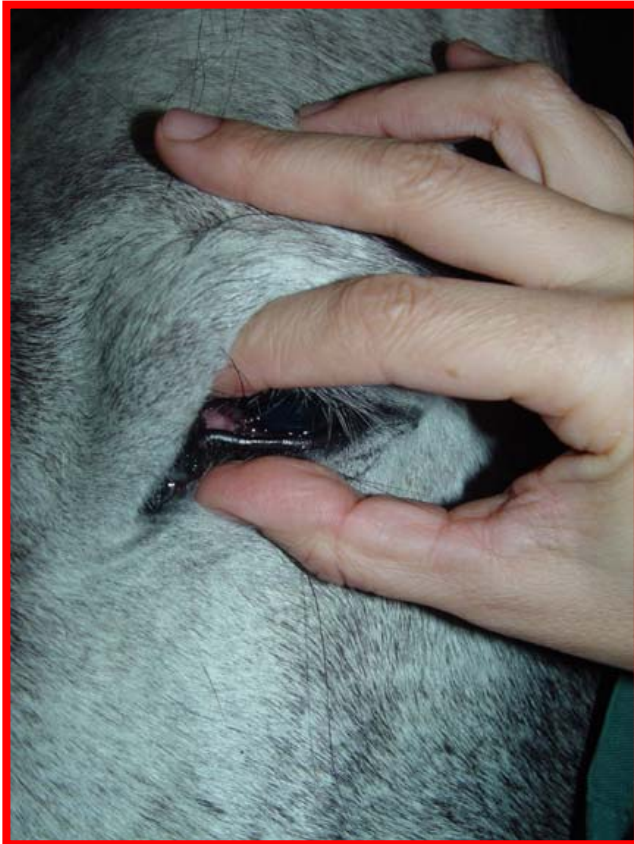
- 3.4.1. Explorar la conjuntiva.**
  - 3.4.2. Explorar la mucosa bucal.**
  - 3.4.3. Explorar los nódulos linfáticos mandibulares.**
  - 3.4.4. Explorar los nódulos linfáticos cervicales superficiales.**
  - 3.4.5. Explorar los nódulos linfáticos poplíteos superficiales.**
- 



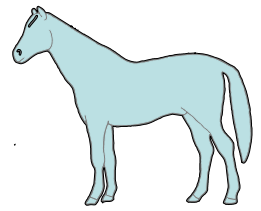
# 3.1.1. Explorar la conjuntiva.



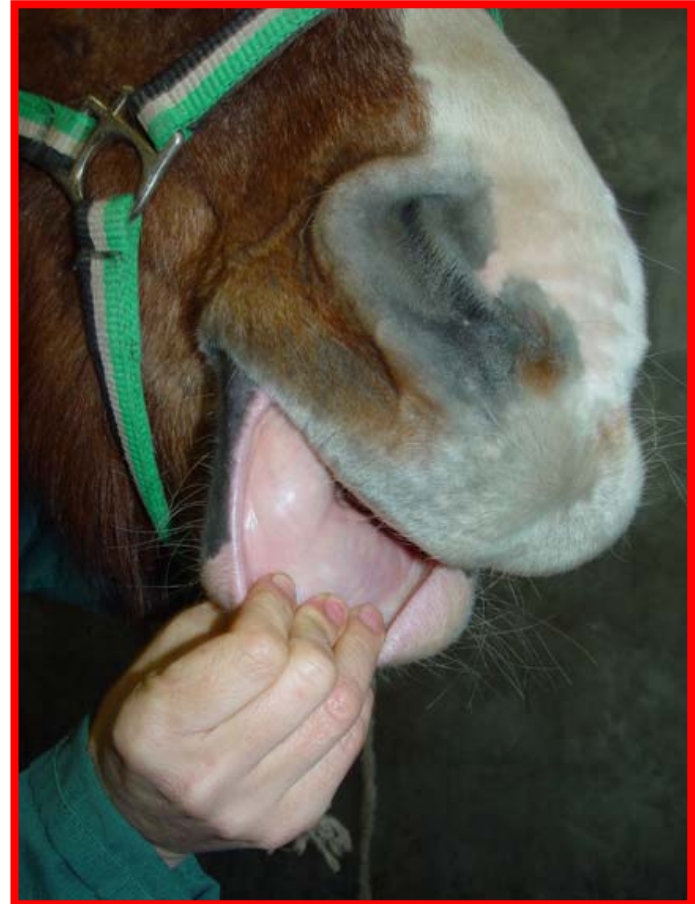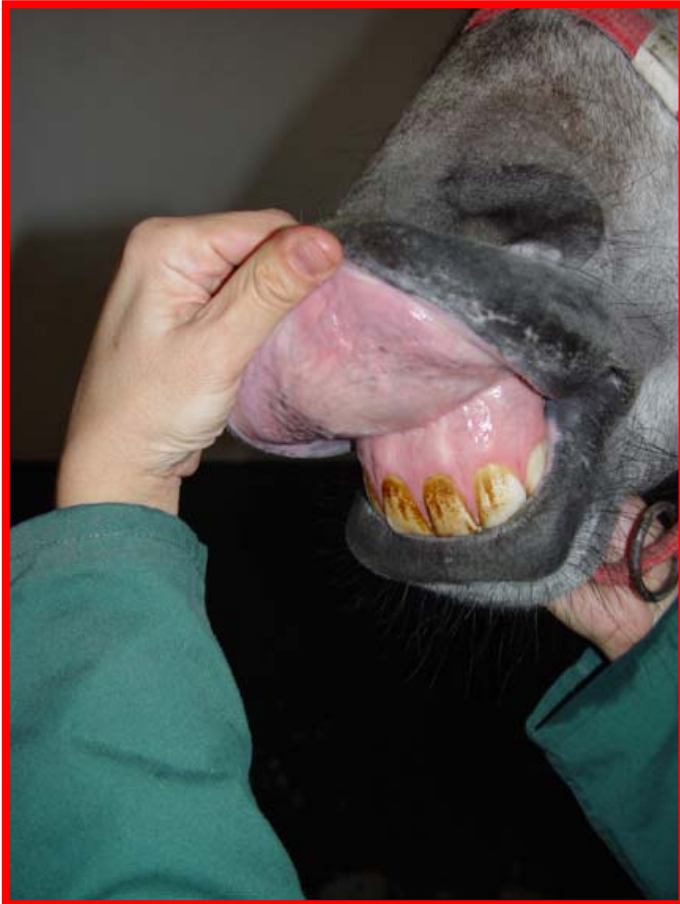**Forma de realizarlo: Explorar por inspección. Abrir y evertir con el dedo pulgar el párpado inferior, al tiempo que se presiona el globo ocular sobre el párpado superior con el dedo índice de la misma mano. Apreciar la coloración.**



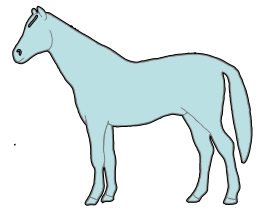
## 3.1.2. Explorar la mucosa bucal.



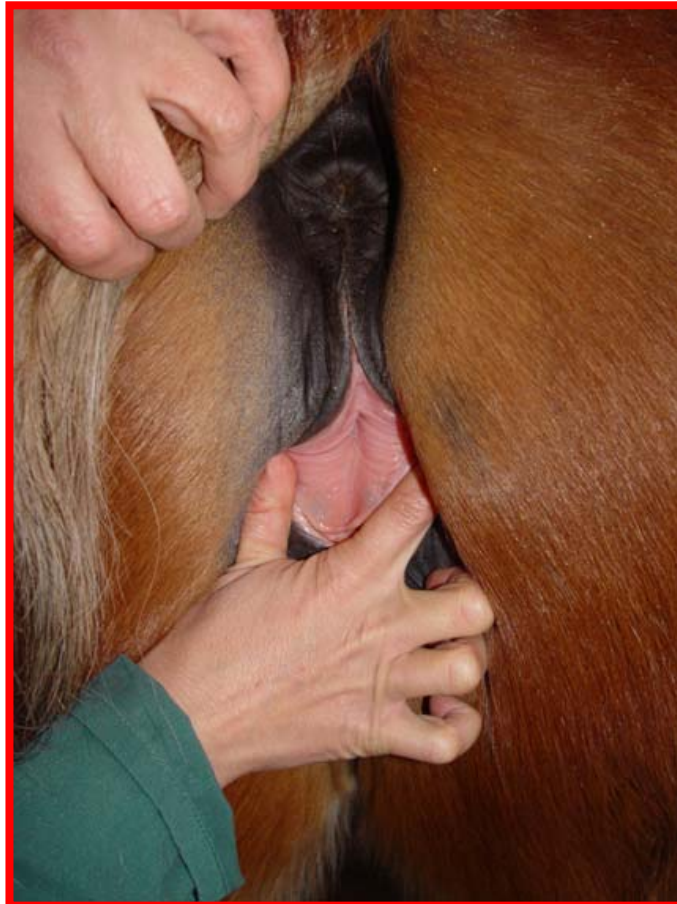**Forma de realizarlo: Explorar por inspección. Evertir los labios. Apreciat la coloración.**



## 3.1.3. Explorar la mucosa vaginal.

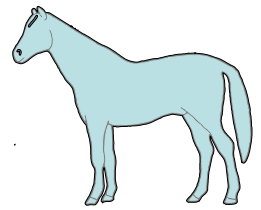


**Forma de realizarlo: Explorar por inspección. Separar con una o ambas manos los labios de la vulva. Apreciarse la coloración.**

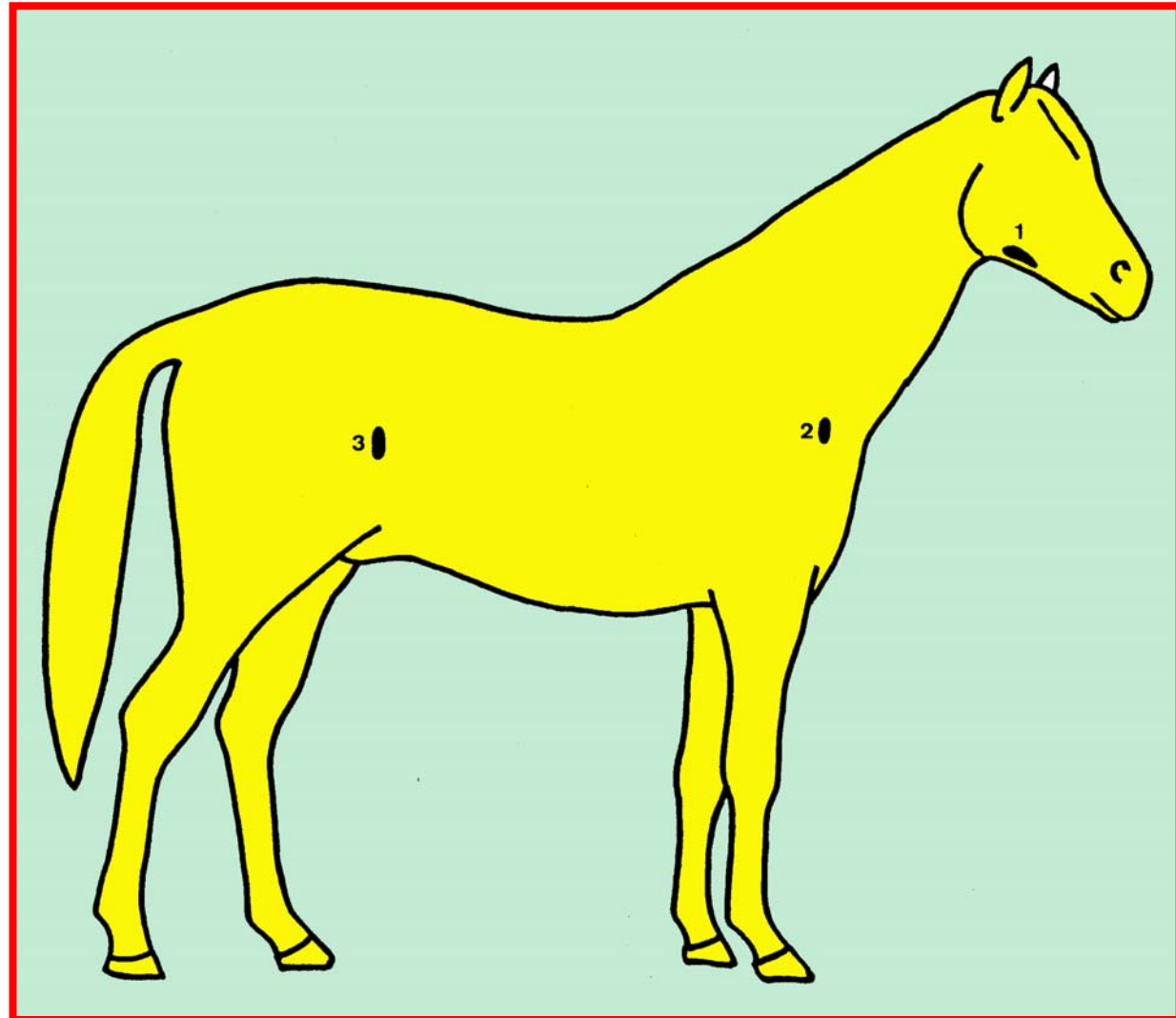




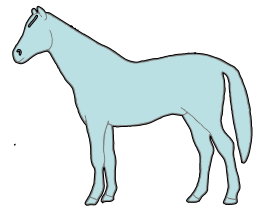
# Nódulos linfáticos explorables.



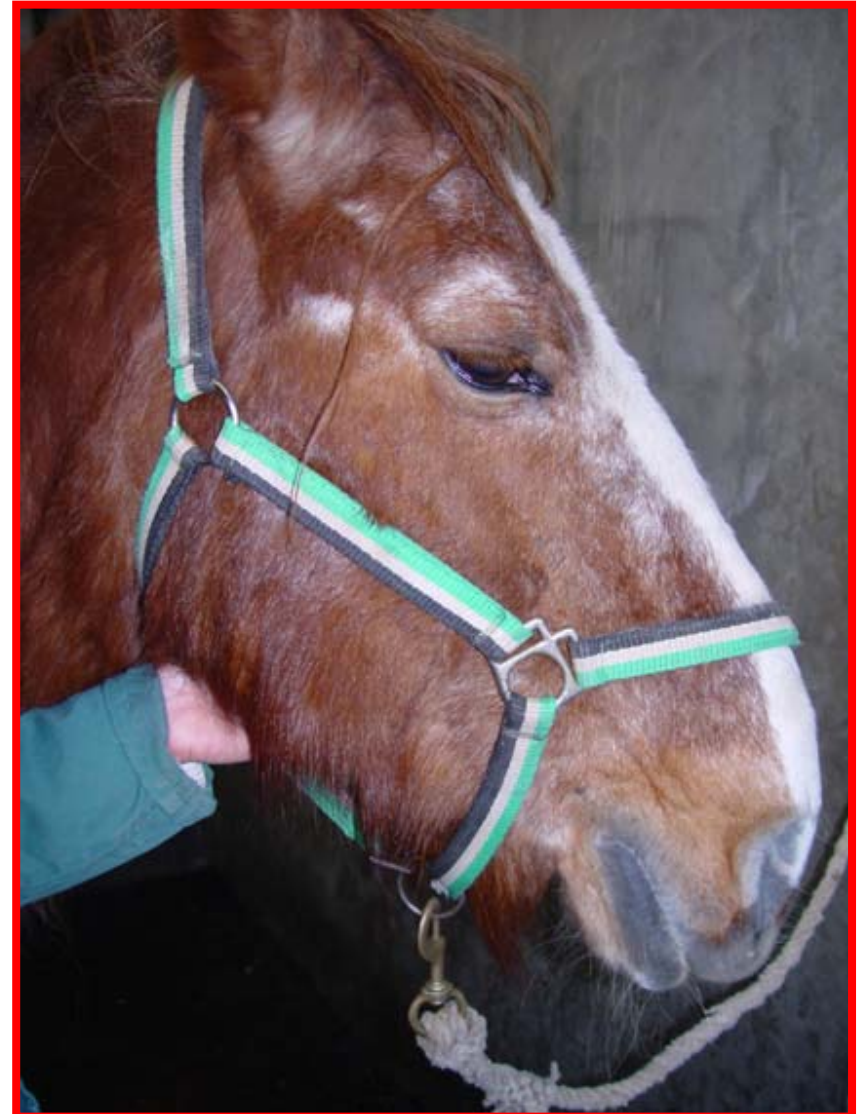- 1. Mandibulares**
- 2. Cervicales superficiales**  
(Preescapulares)
- 3. Subilíacos**  
(Precurrales)



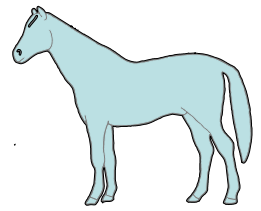
## 3.1.4. Explorar los nódulos linfáticos mandibulares.



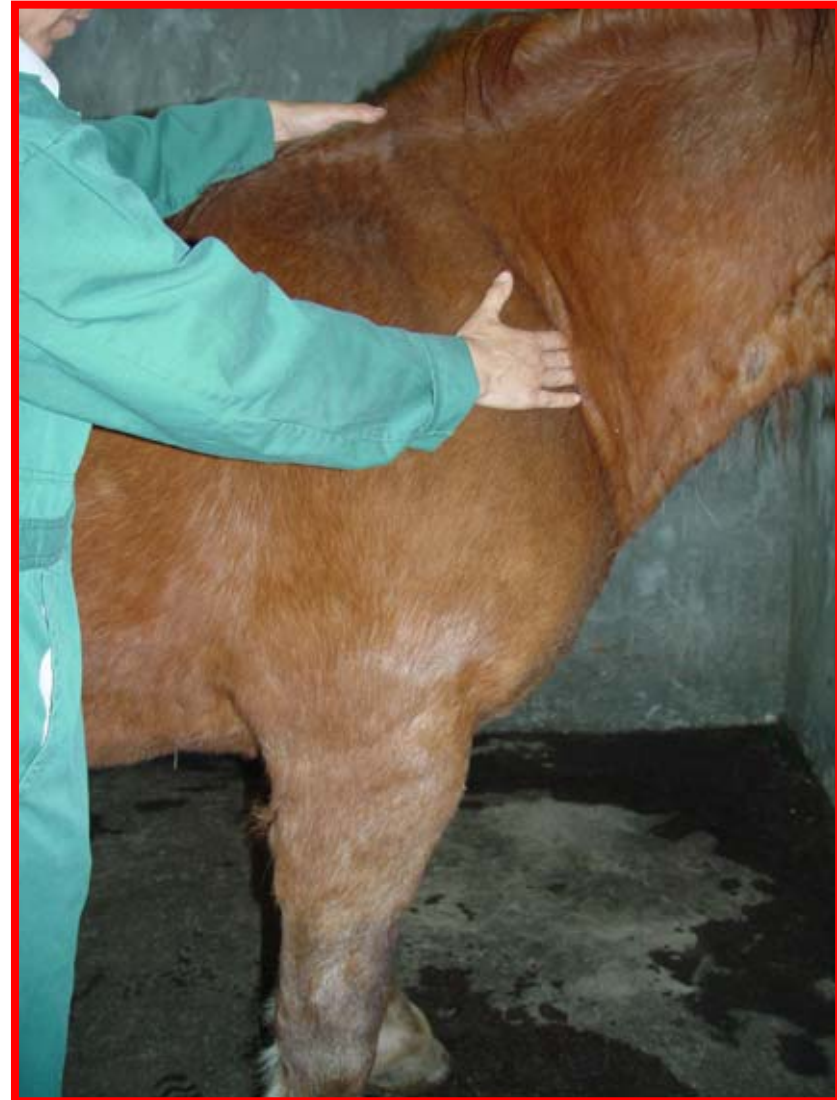**Forma de realizarlo: Explorar por inspección y palpación con los dedos de la mano en la zona caudal del espacio intermandibular, cerca del ángulo de la mandíbula.**



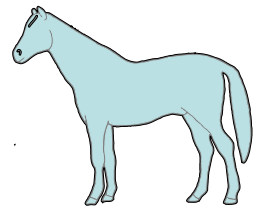
### 3.1.5. Explorar los nódulos linfáticos cervicales superficiales.



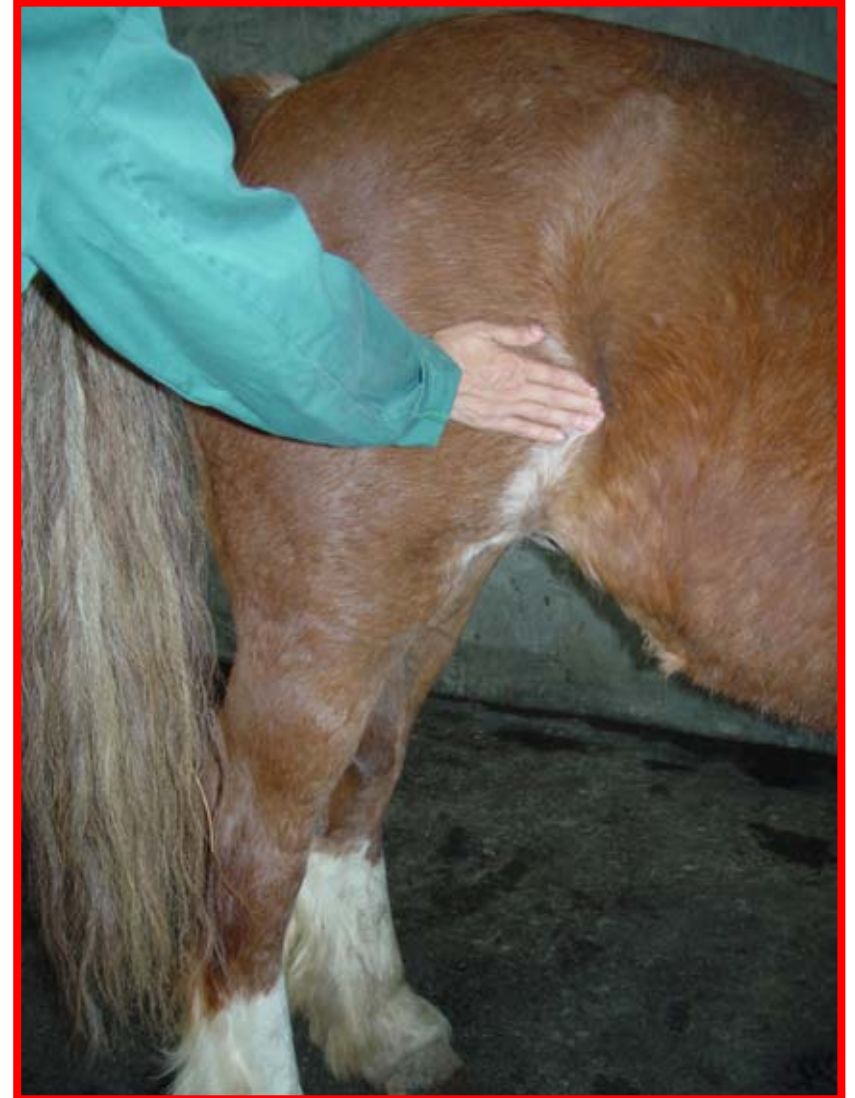**Forma de realizarlo: Explorar por inspección y palpación con los dedos de la mano en el borde craneal del músculo pectoral profundo. Presionar ligeramente en dirección cráneo-caudal hasta que se note como se desplaza. Difícil de palpar en condiciones normales.**




## 3.1.6. Explorar los nódulos linfáticos subilíacos.



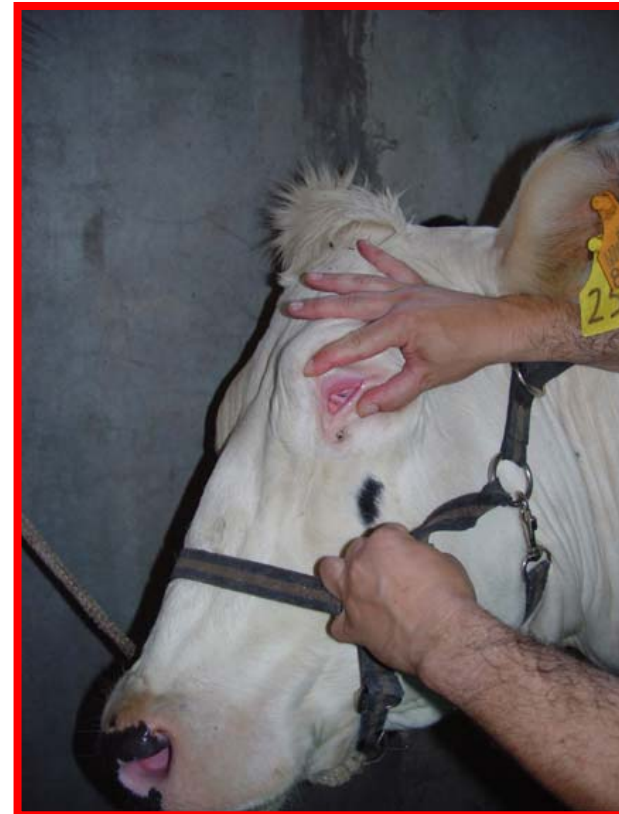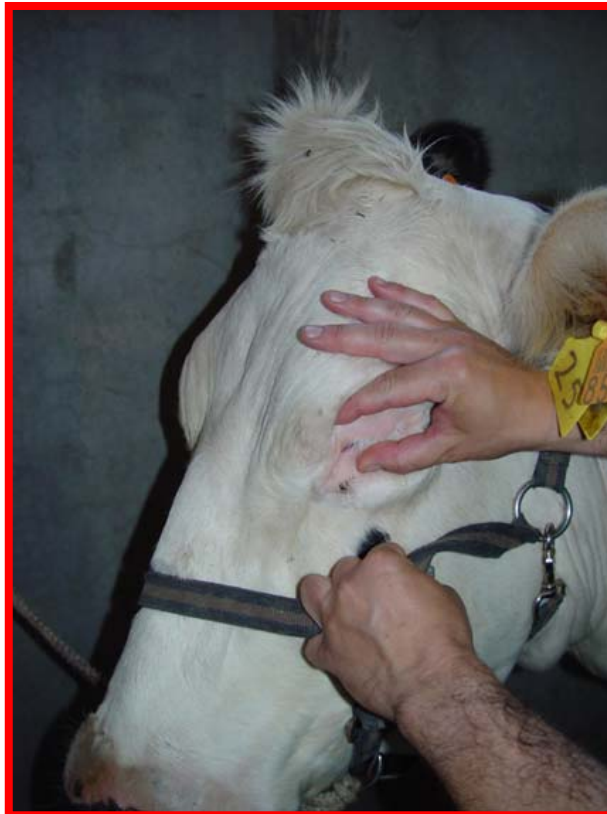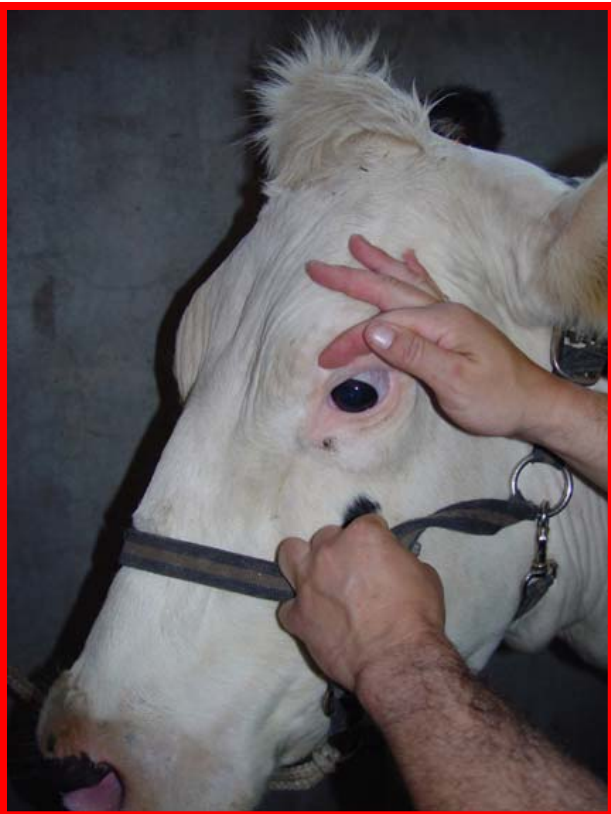**Forma de realizarlo: Explorar por inspección y palpación con los dedos de la mano en el borde craneal del músculo tensor de la fascia lata. Presionar ligeramente en dirección caudo-craneal hasta que se note como se desplaza. Difícil de palpar en condiciones normales.**




## 3.2.1. Explorar la conjuntiva.



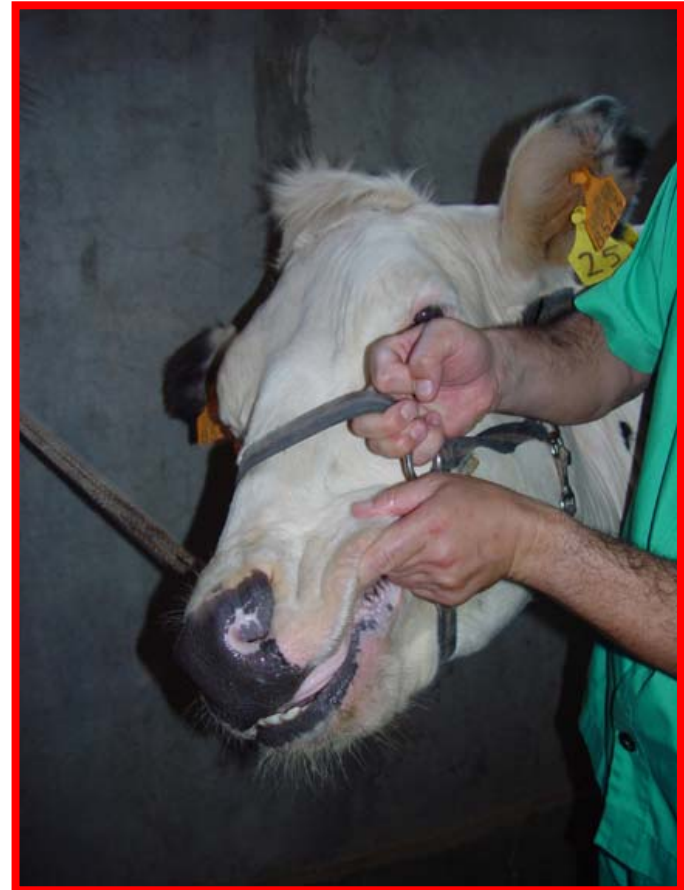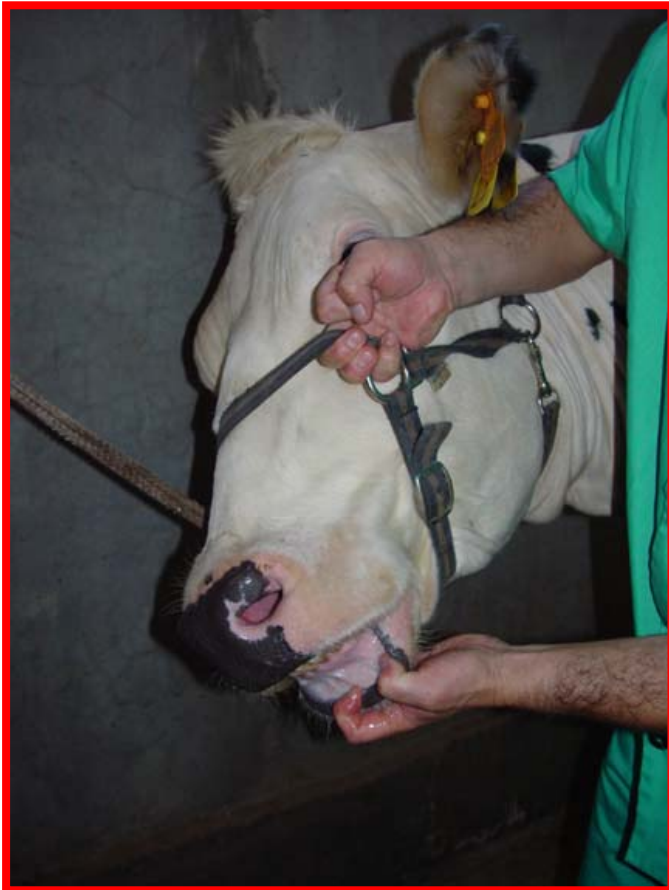**Forma de realizarlo: Explorar por inspección. Abrir y evertir con el dedo pulgar el párpado inferior, al tiempo que se presiona el globo ocular sobre el párpado superior con el dedo índice de la misma mano.**




## 3.2.2. Explorar la mucosa bucal.



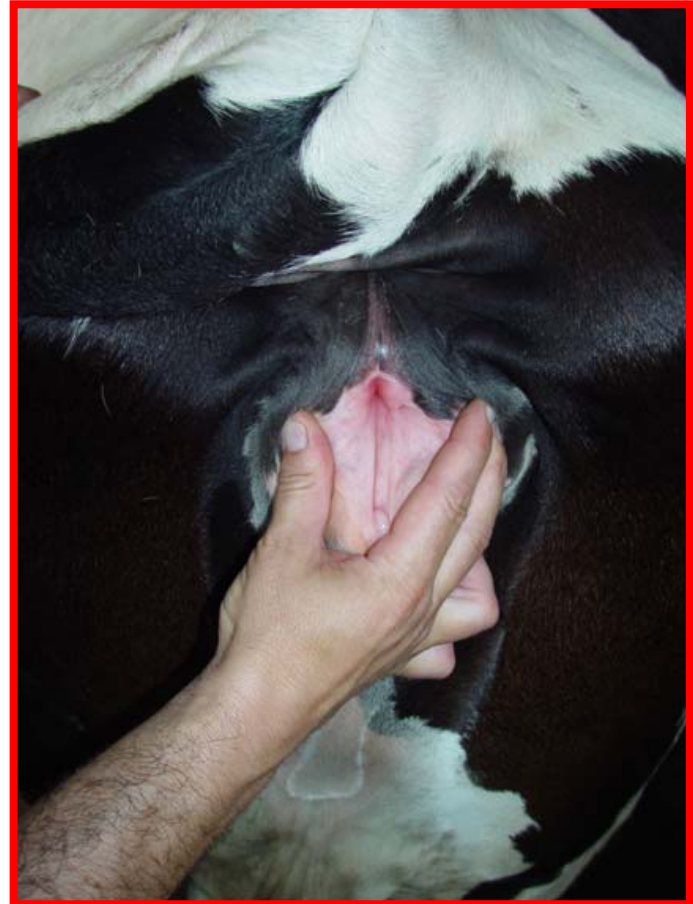
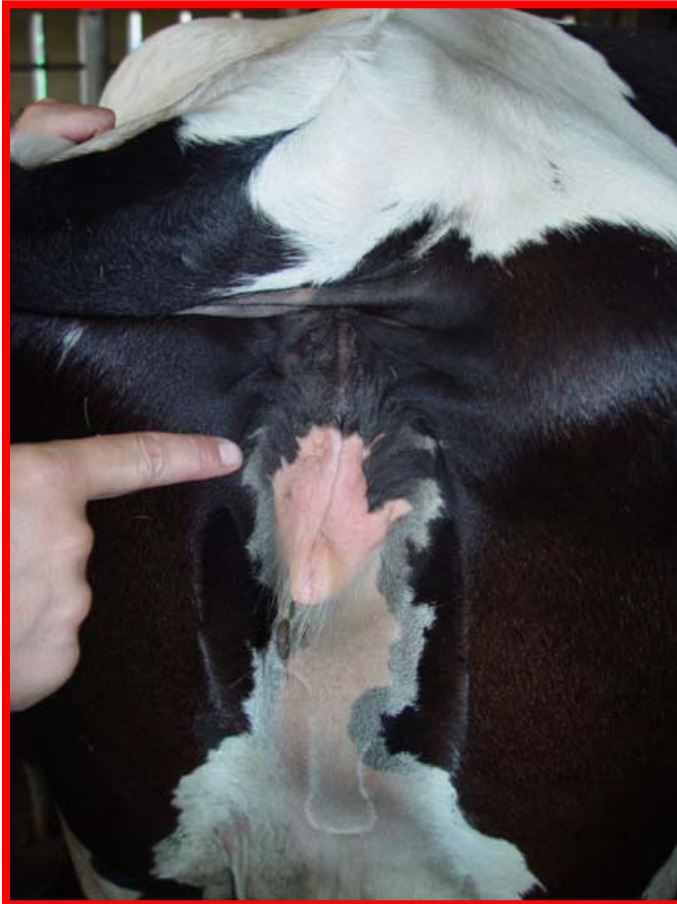**Forma de realizarlo: Explorar por inspección. Evertir los labios. Apreciar la coloración.**




## 3.2.3. Explorar la mucosa vaginal.



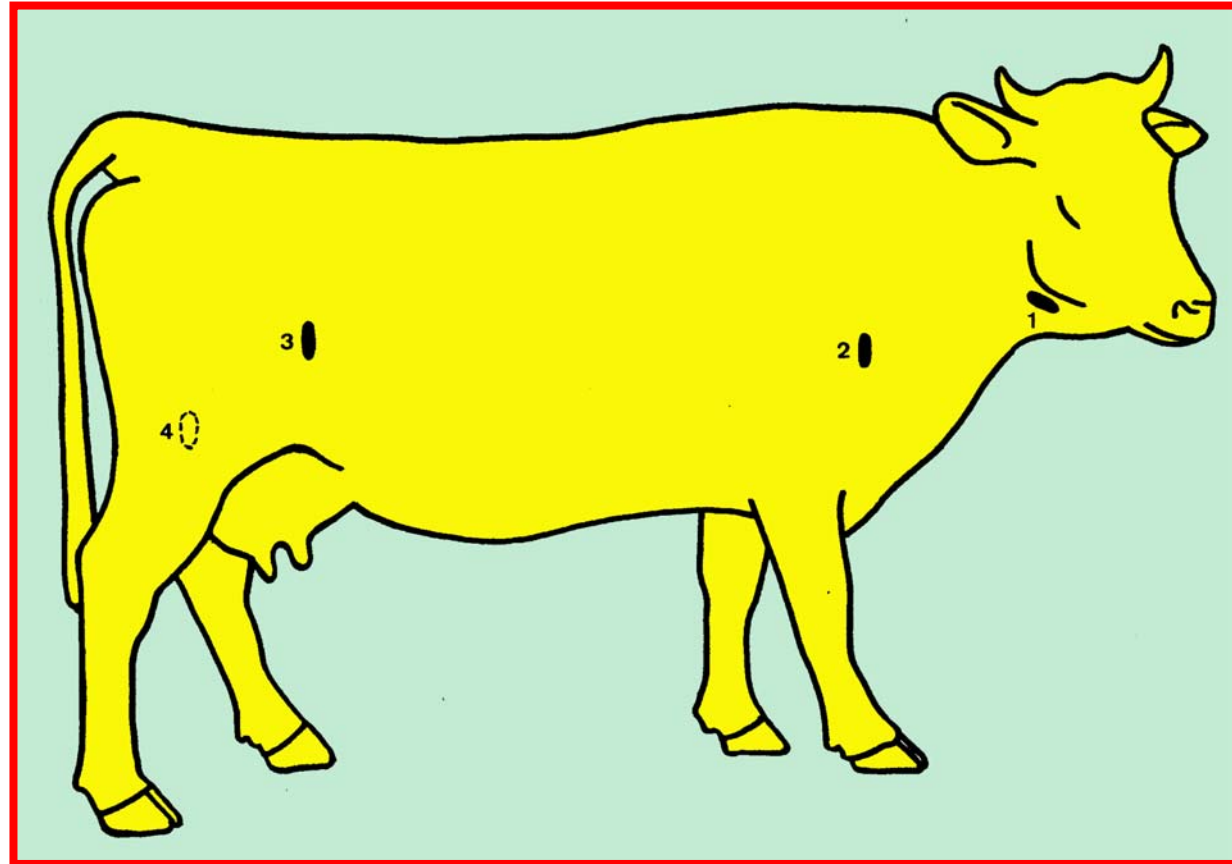
**Forma de realizarlo: Explorar por inspección. Separar con una o ambas manos los labios de la vulva. Apreciación la coloración.**



# Nódulos linfáticos explorables.




- 1. Mandibulares**
- 2. Cervicales superficiales**  
(Preescapulares)
- 3. Subilíacos**  
(Precurrales)
- 4. Mamarios**

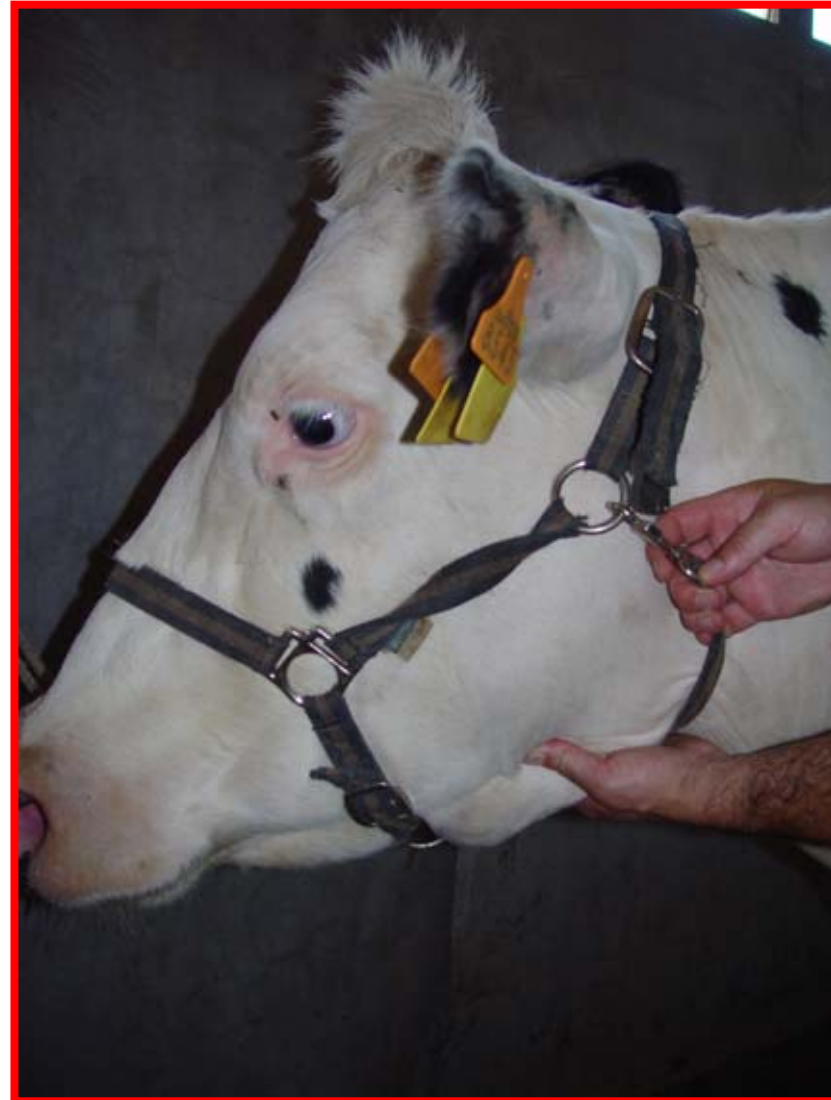




## 3.2.4. Explorar los nódulos linfáticos mandibulares.



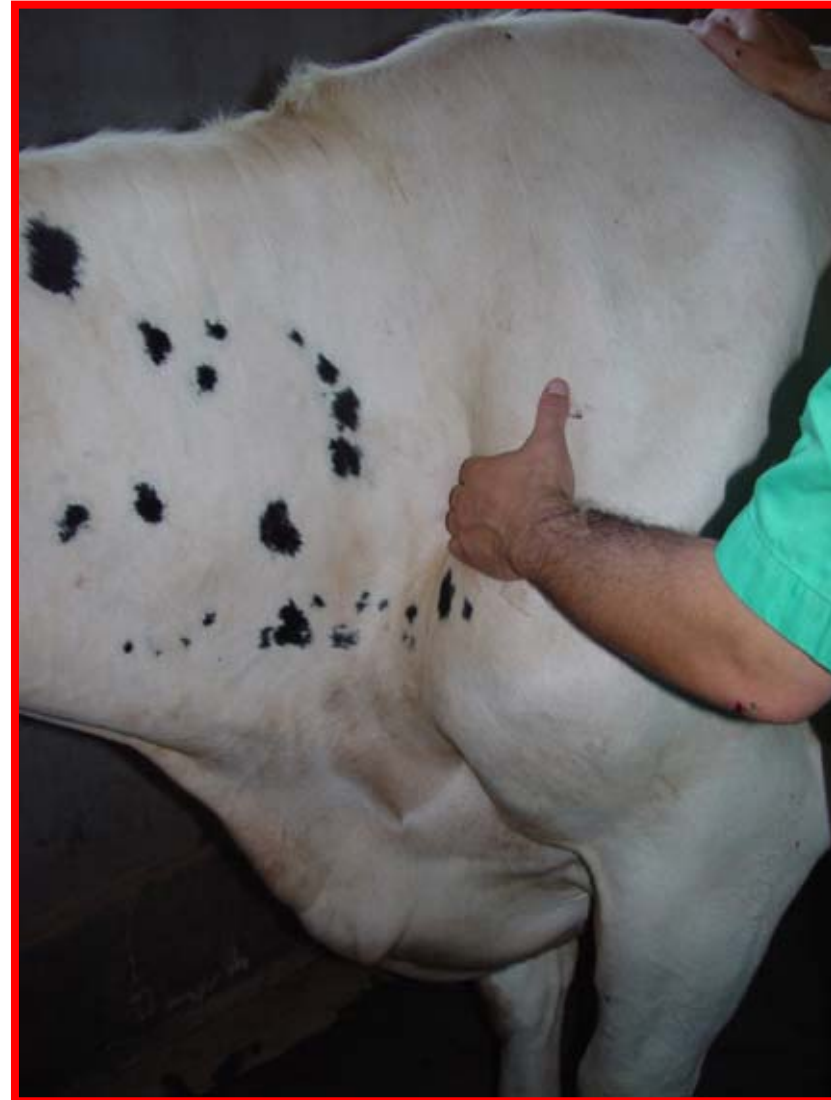**Forma de realizarlo: Explorar por inspección y palpación con los dedos de la mano en la parte caudal del espacio intermandibular. Se palpan junto con la glándula salivar.**




## 3.2.5. Explorar los nódulos linfáticos cervicales superficiales.



**Forma de realizarlo:** Explorar por inspección y palpación con los dedos de la mano en el borde craneal del músculo supraespinoso, ligeramente dorsal a la articulación del hombro. Presionar ligeramente en dirección cráneo-caudal hasta que se note como se desplaza.




## 3.2.6. Explorar los nódulos linfáticos subilíacos.



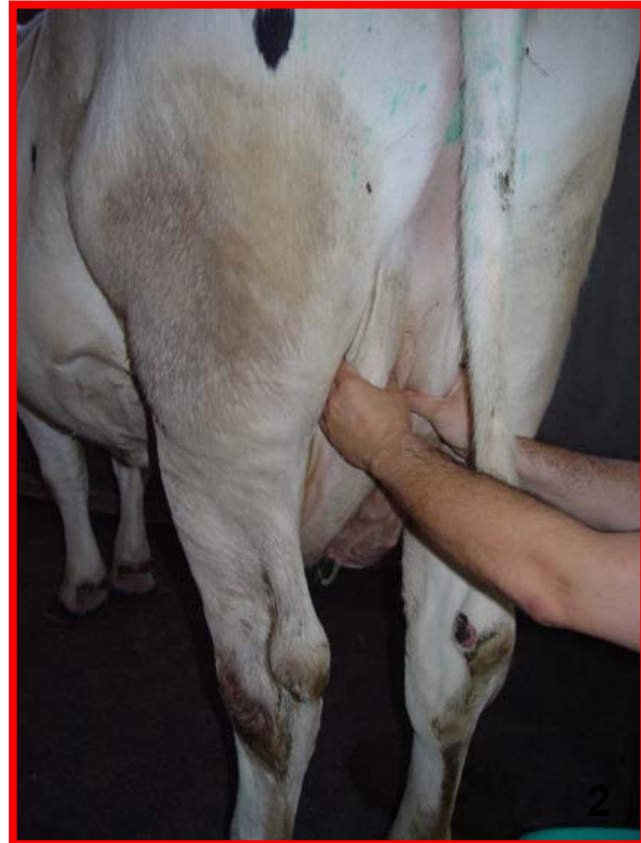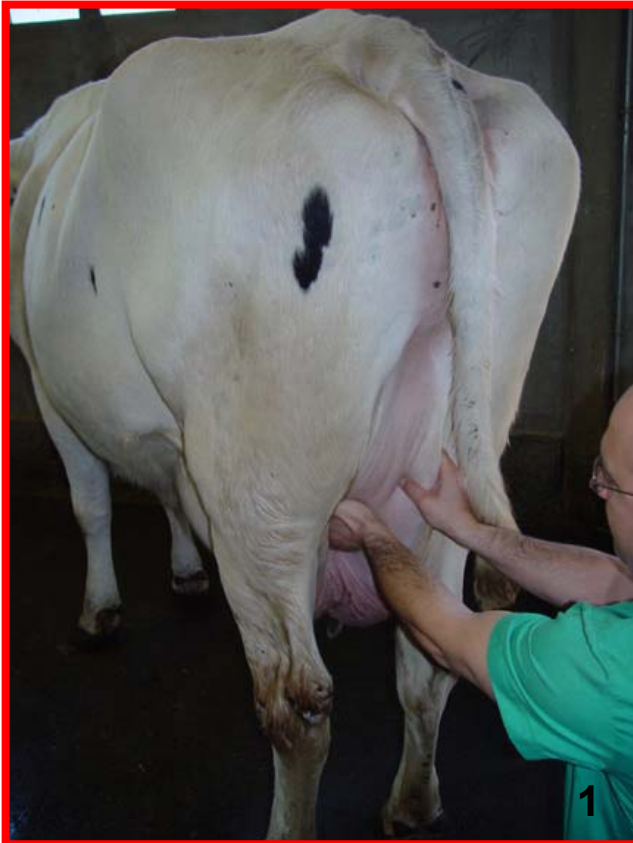**Forma de realizarlo: Explorar por inspección y palpación con los dedos de la mano en el borde craneal del músculo tensor de la fascia lata. Presionar ligeramente en dirección craneo-caudal hasta que se note como se desplaza.**



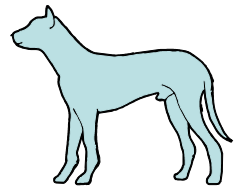
## 3.2.7. Explorar los nódulos linfáticos mamarios.



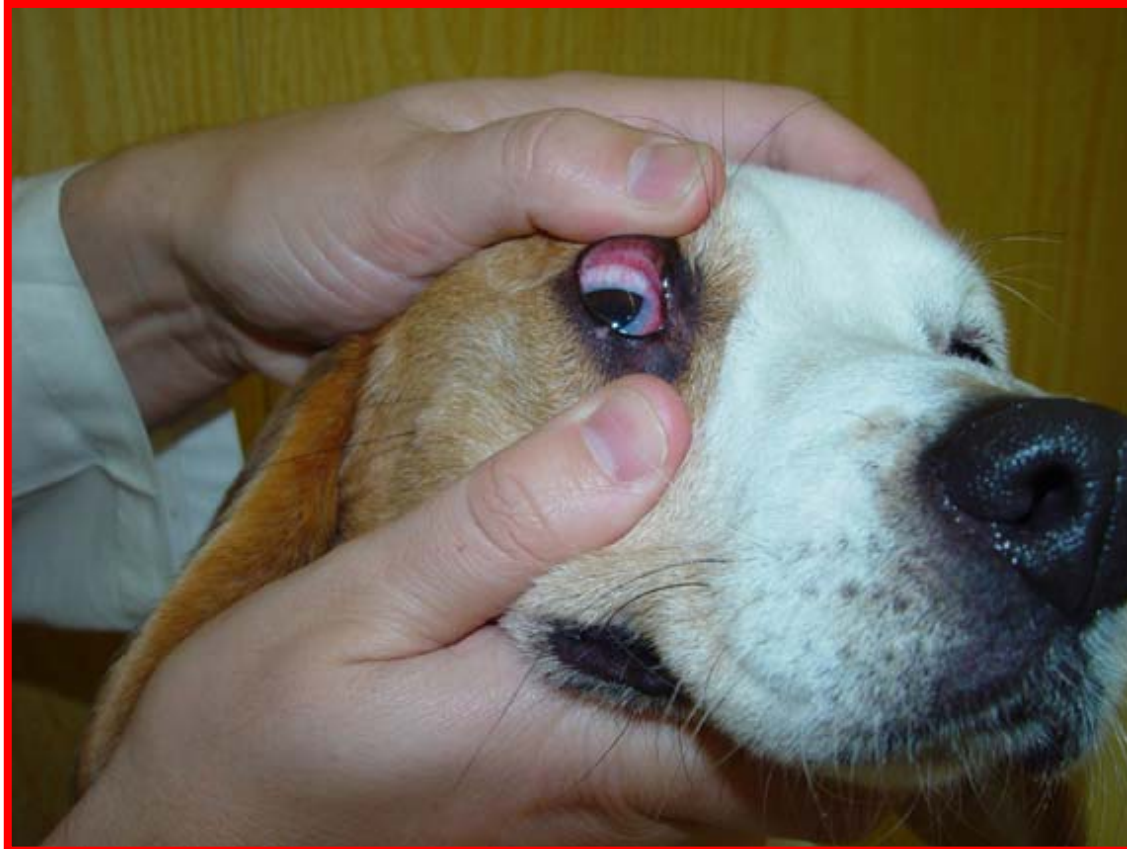**Forma de realizarlo: Explorar por palpación desde detrás del animal, bien desplazando la ubre con una mano y palpando con la otra (1) o palparlos simultáneamente con ambas manos (2).**



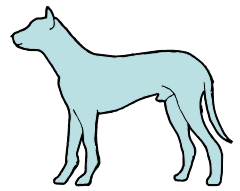
## 3.3.1. Explorar la conjuntiva.



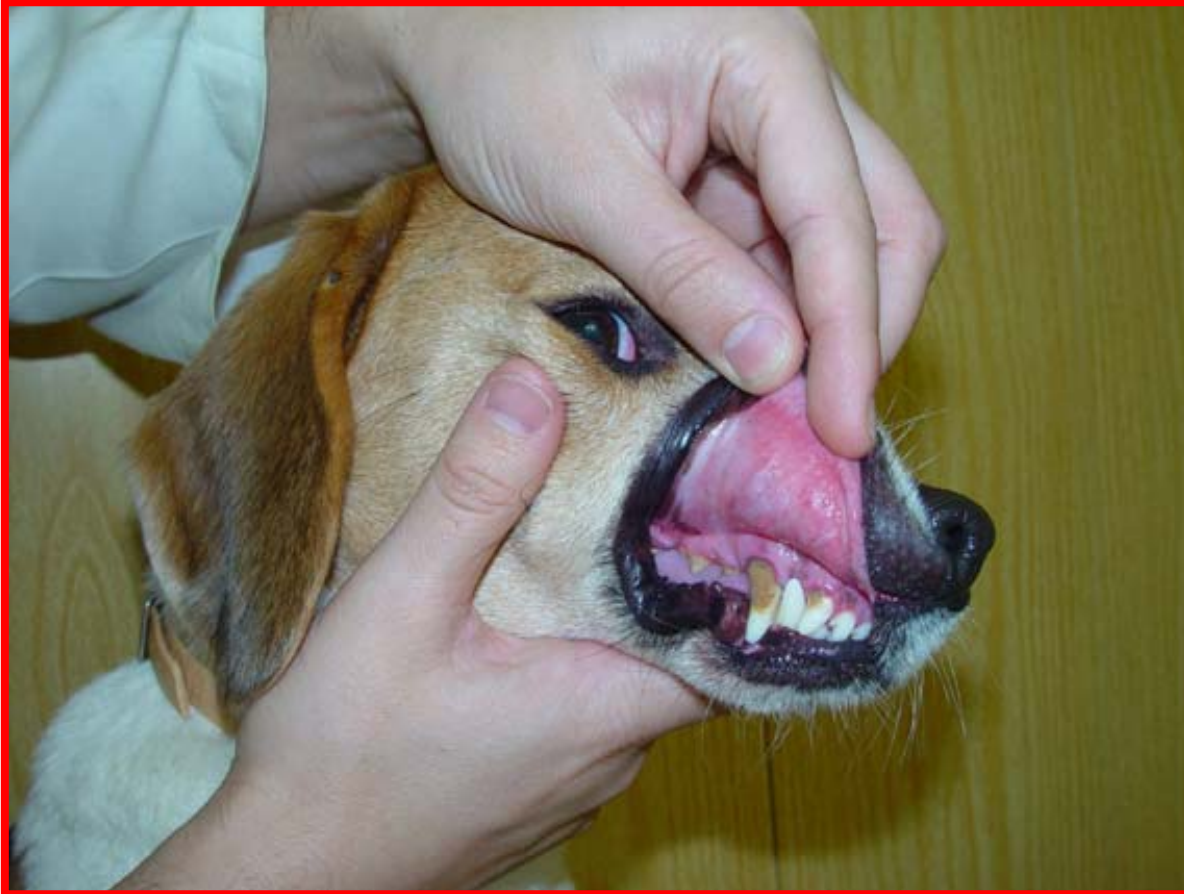**Forma de realizarlo: Explorar por inspección. Desplazar dorsalmente el párpado superior con el dedo pulgar de una mano, mientras se desplaza ventralmente el párpado inferior con el dedo pulgar de la otra mano.**



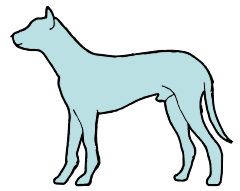
## 3.3.2. Explorar la mucosa bucal.



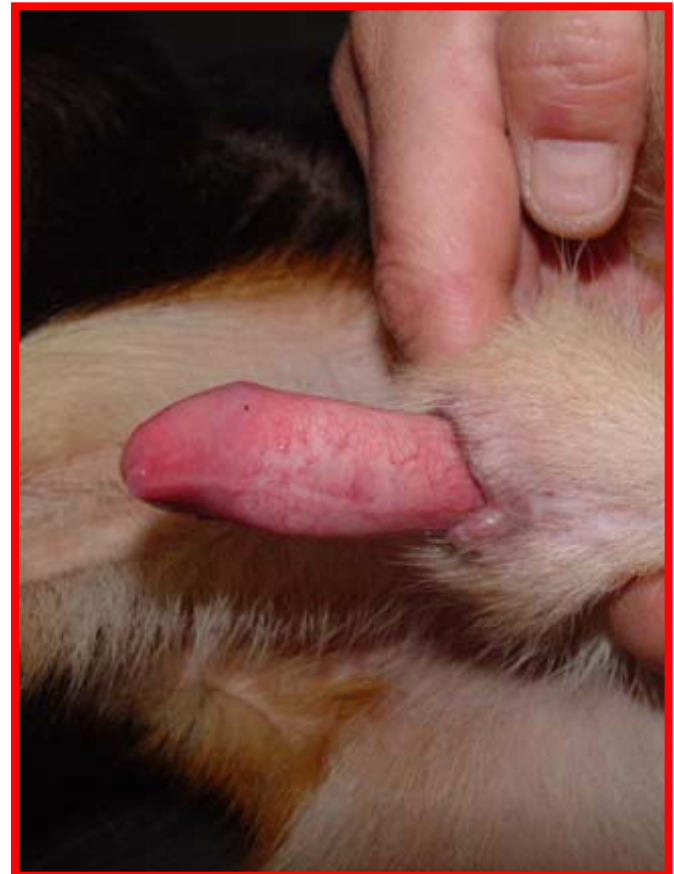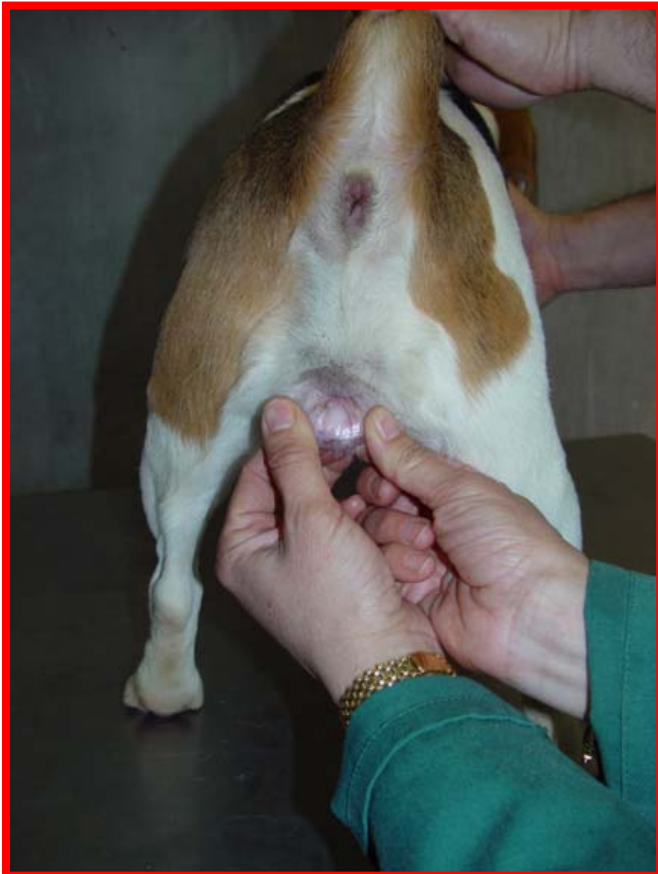**Forma de realizarlo: Explorar por inspección. Evertir los labios. Apreciar la coloración.**



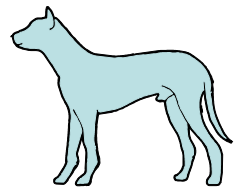
### 3.3.3. Explorar las mucosas vaginal/ prepucial.



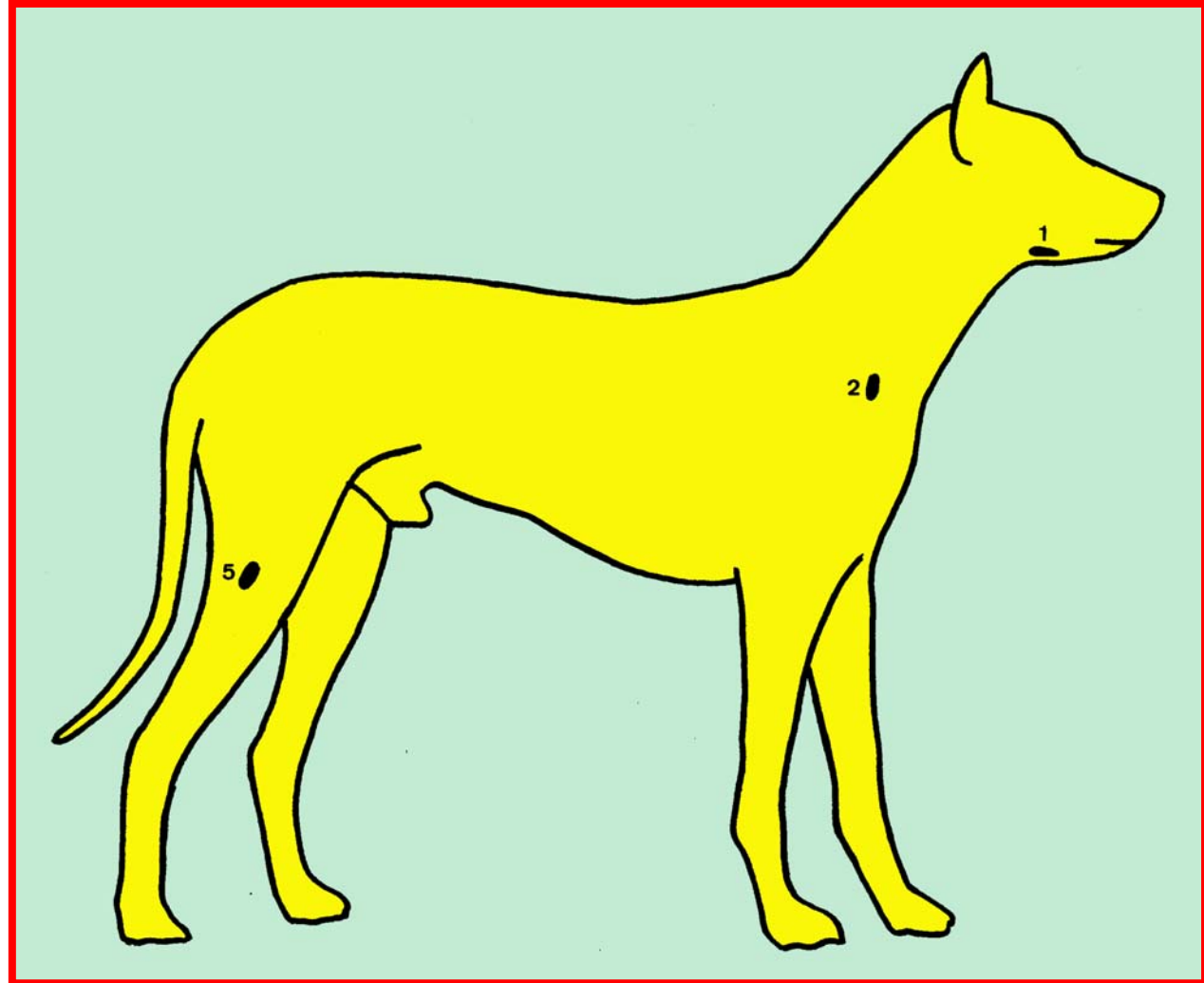
**Forma de realizarlo: Explorar por inspección. En las hembras, separar con ambas manos los labios de la vulva. En los machos, exteriorizar el pene. Apreciar la coloración.**



# Nódulos linfáticos explorables.

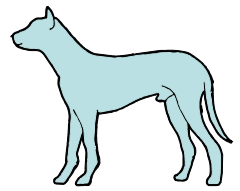


- 1. Mandibulares**
- 2. Cervicales superficiales**  
(Preescapulares)
- 5. Poplíteos superficiales**

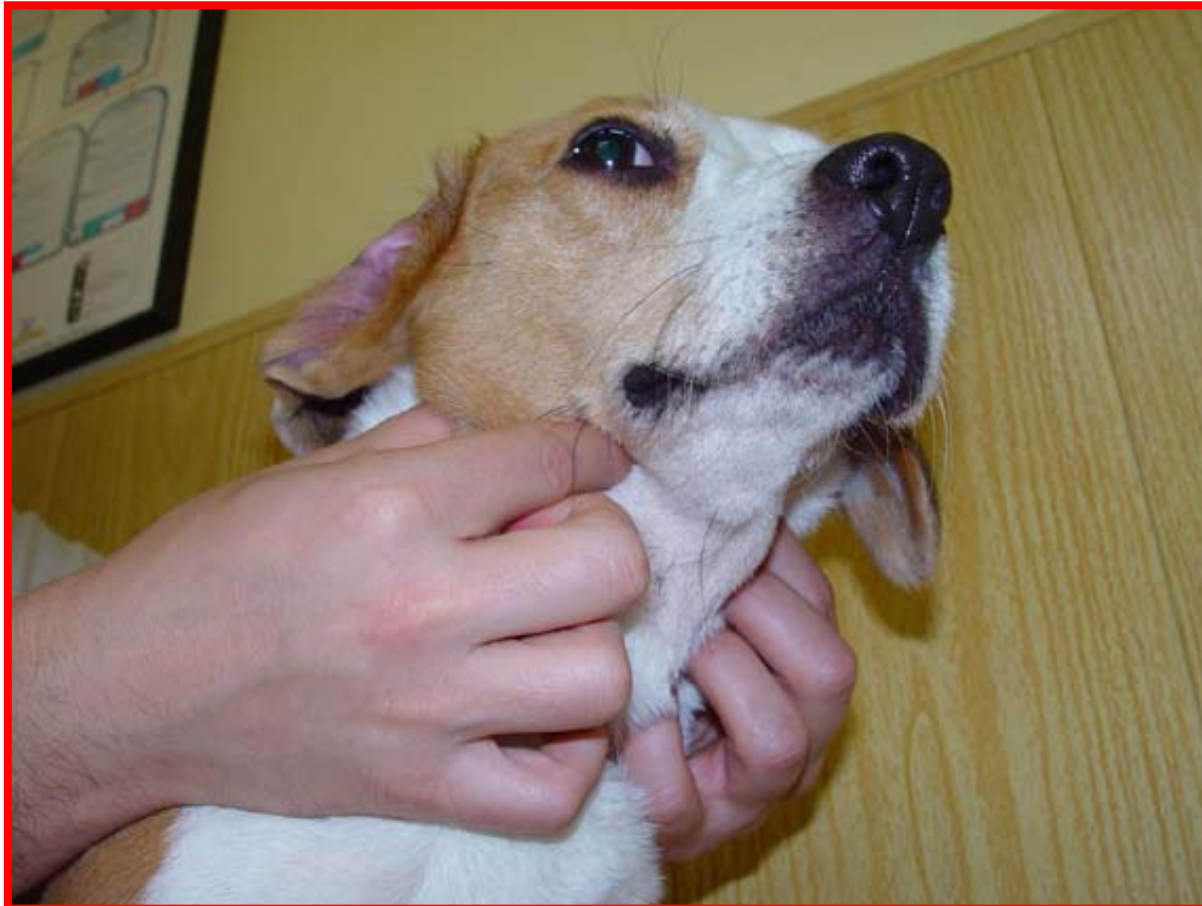



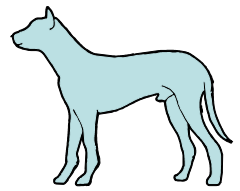
### 3.3.4. Explorar los nódulos linfáticos mandibulares.



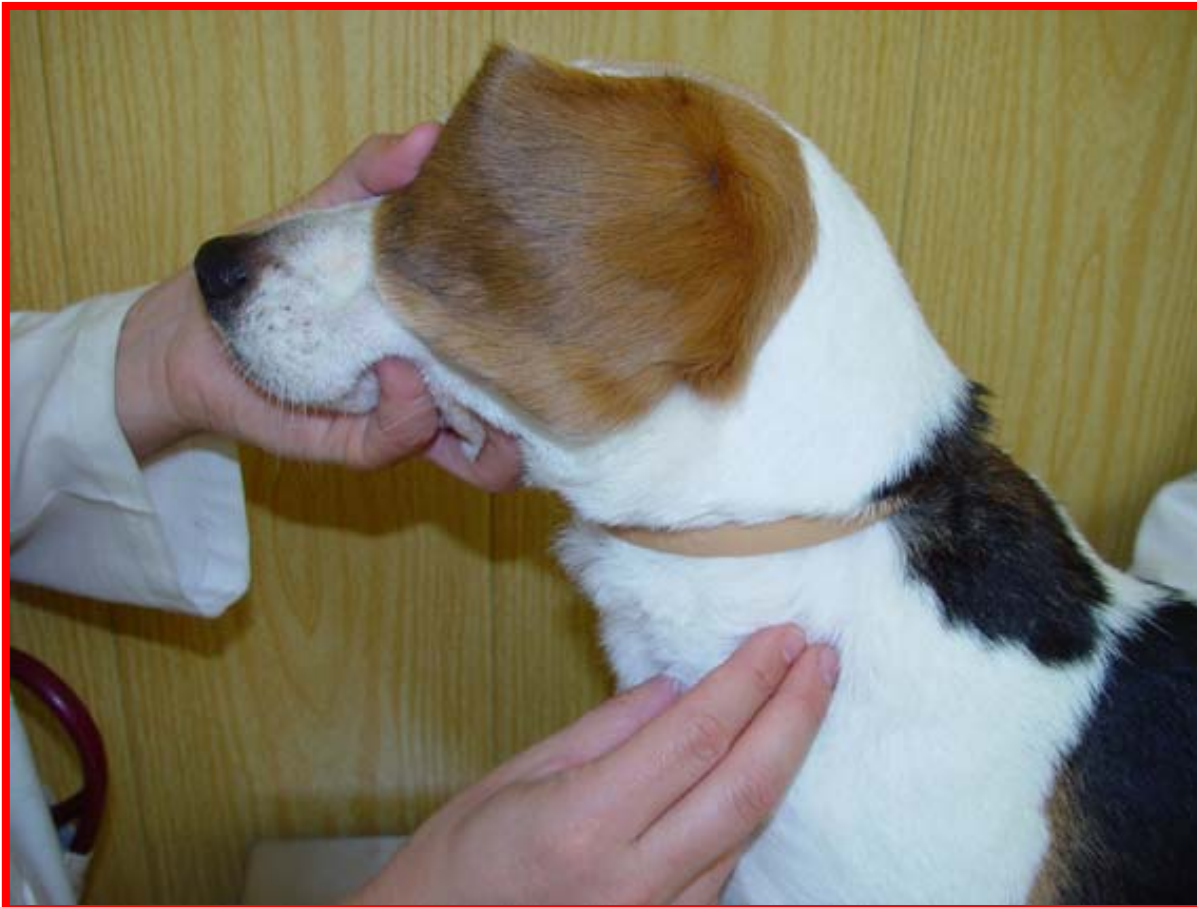**Forma de realizarlo: Explorar por inspección y palpación con los dedos de ambas manos simultáneamente, en la parte ventral del ángulo mandibular.**



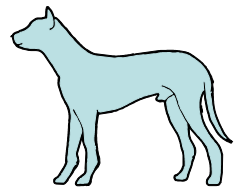
## 3.3.5. Explorar los nódulos linfáticos cervicales superficiales.



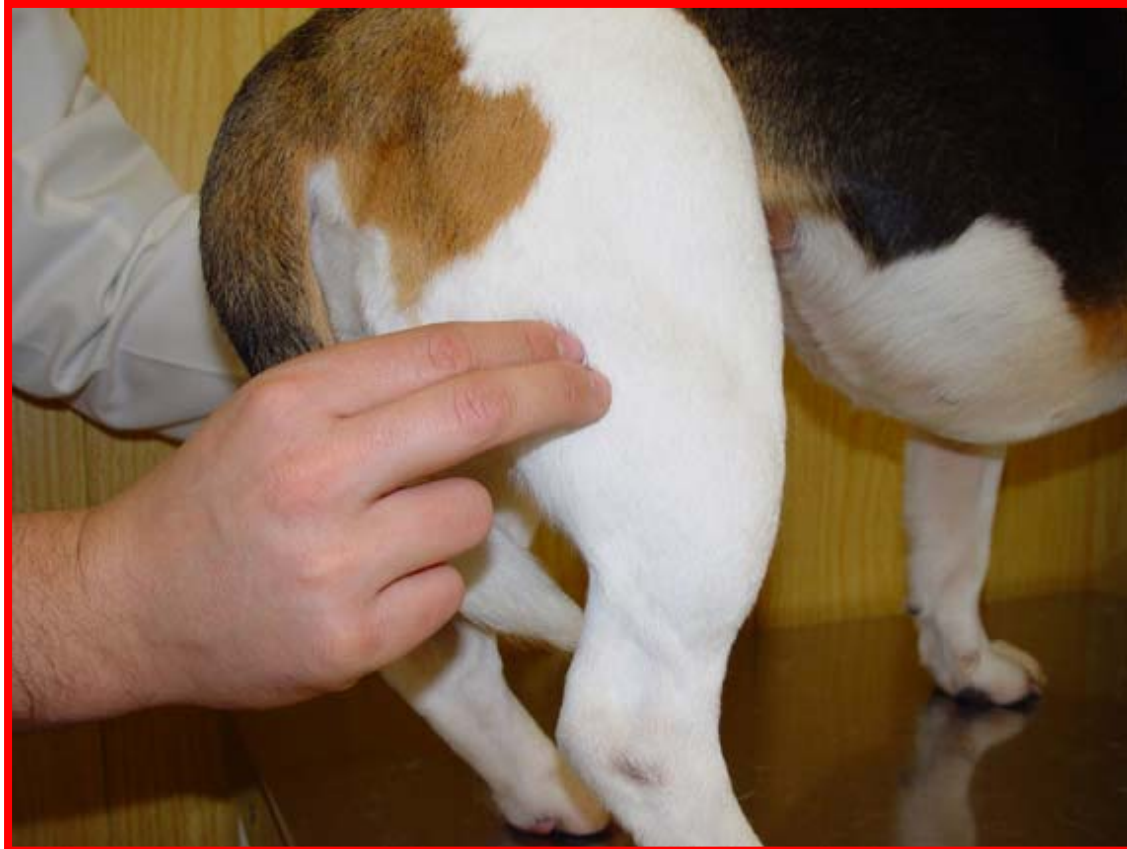**Forma de realizarlo: Explorar por inspección y palpación con los dedos de la mano, en el borde craneal del músculo supraespinoso.**



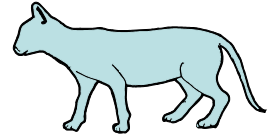
## 3.3.6. Explorar los nódulos linfáticos poplíteos superficiales.



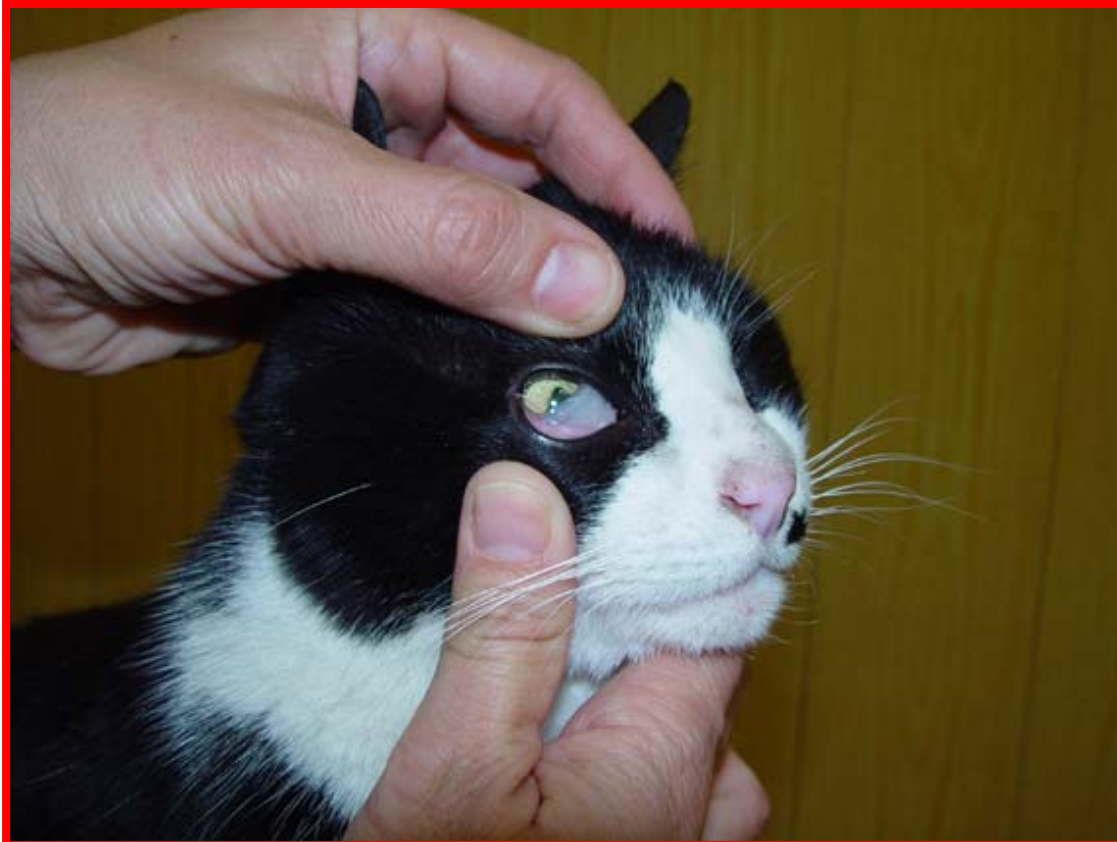**Forma de realizarlo: Explorar por inspección y palpación con los dedos de la mano, a nivel dorsal de la articulación del tarso, en la cara caudal de la extremidad.**



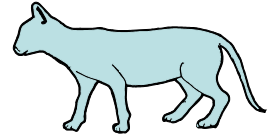
## 3.4.1. Explorar la conjuntiva.



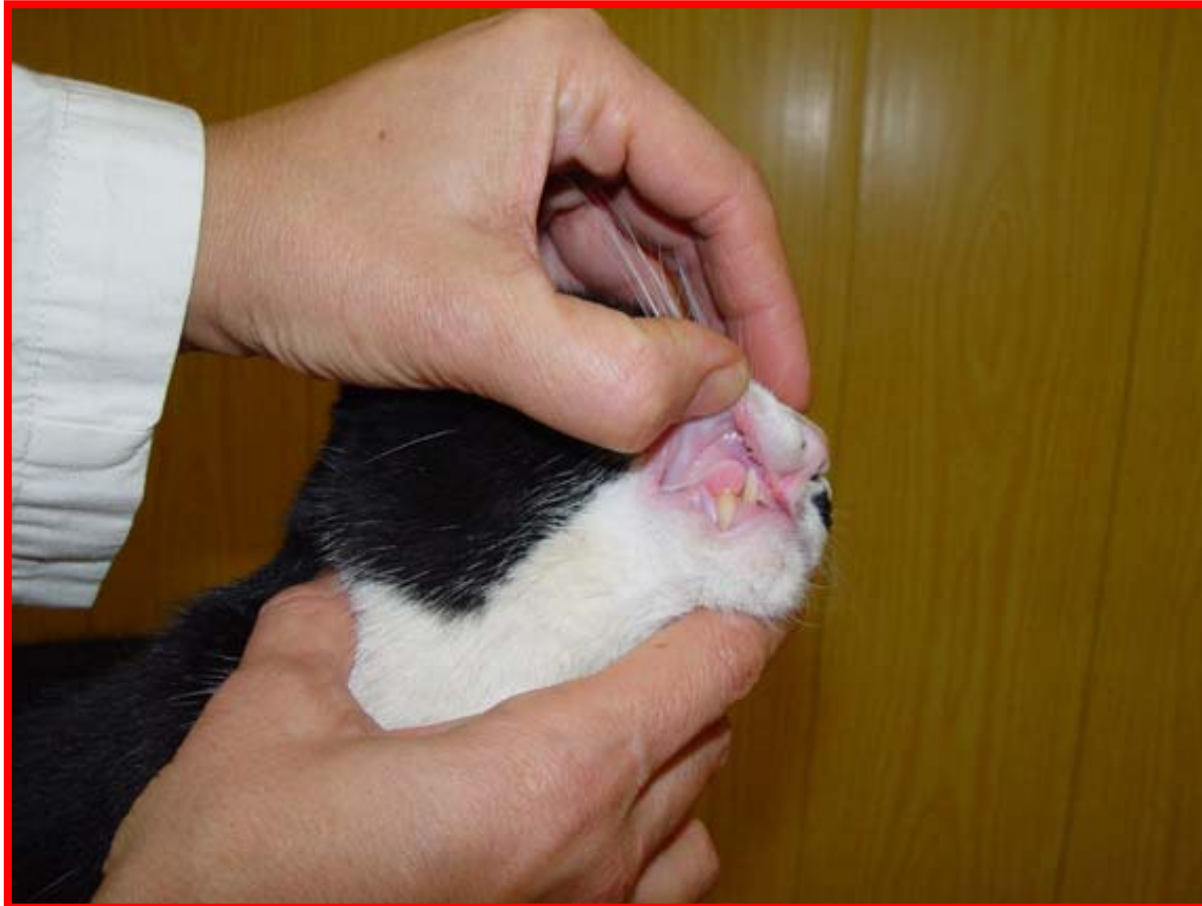**Forma de realizarlo: Explorar por inspección. Desplazar dorsalmente el párpado superior con el dedo pulgar de una mano, mientras se desplaza ventralmente el párpado inferior con el dedo pulgar de la otra mano.**



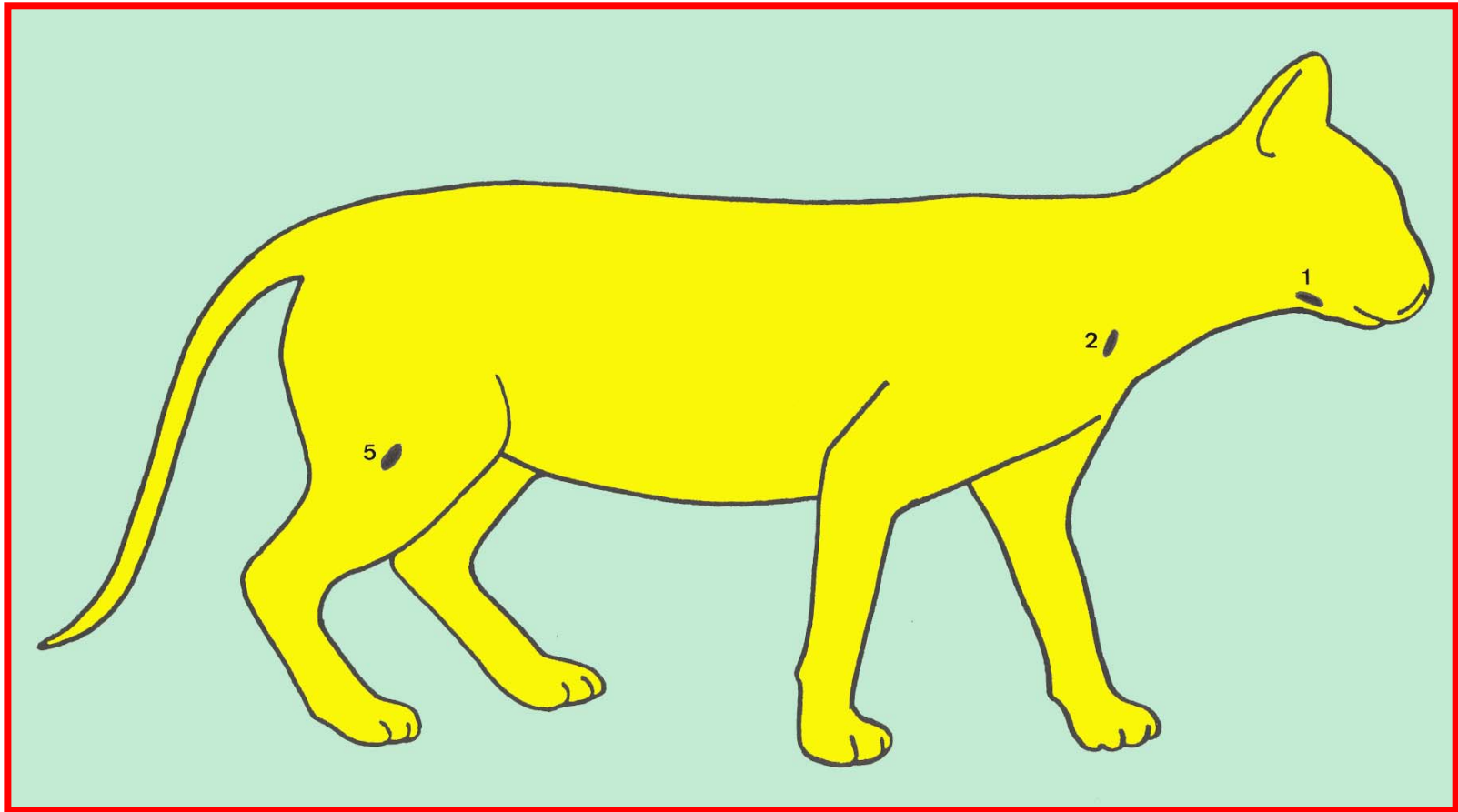
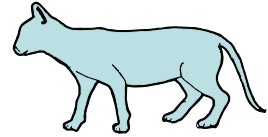
## 3.4.2. Explorar la mucosa bucal.



**Forma de realizarlo: Explorar por inspección. Evertir los labios. Apreciar la coloración.**

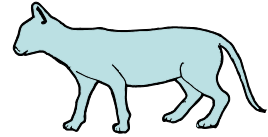


# Nódulos linfáticos explorables.

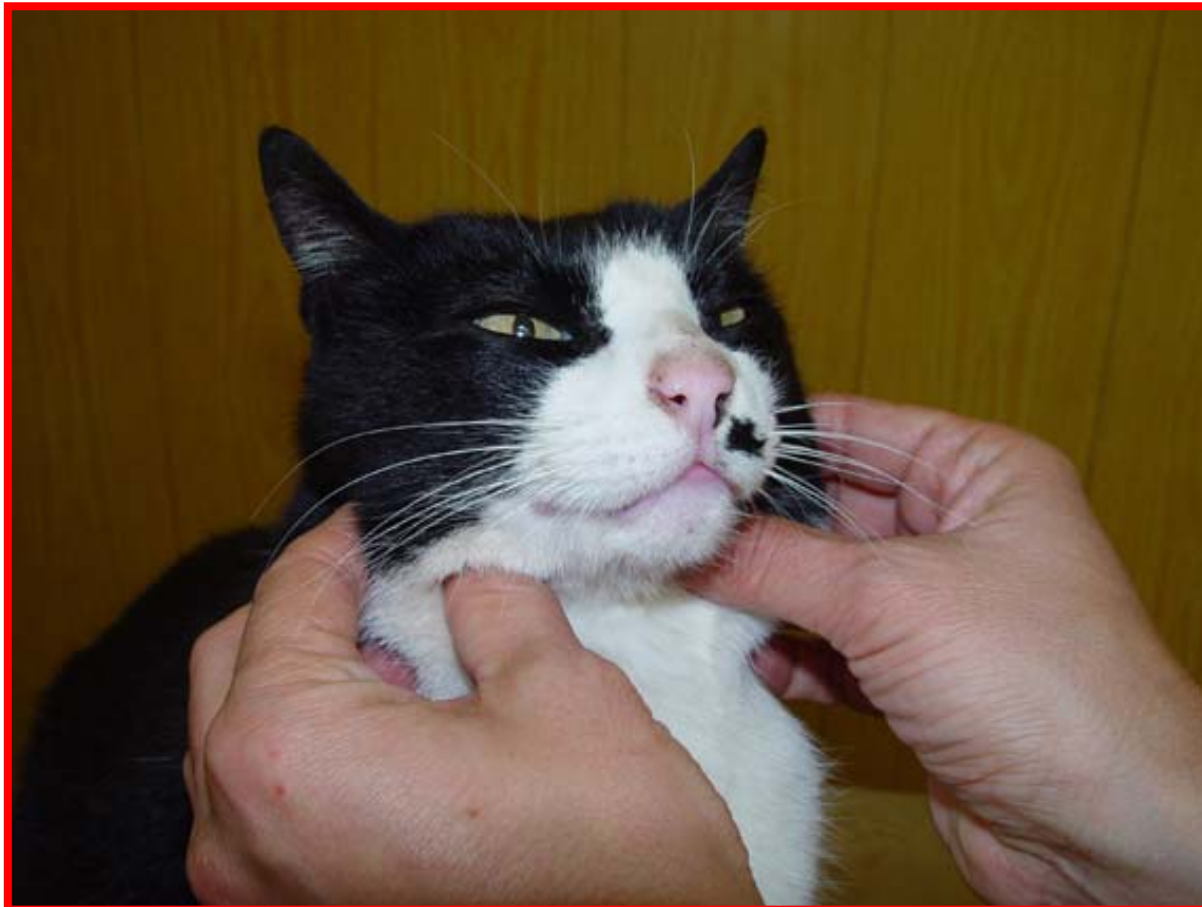

- 1. Mandibulares    2. Cervicales superficiales (Preescapulares)**  
**5. Poplíteos superficiales**

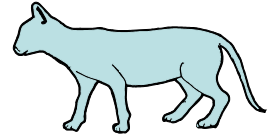
### 3.4.3. Explorar los nódulos linfáticos mandibulares.



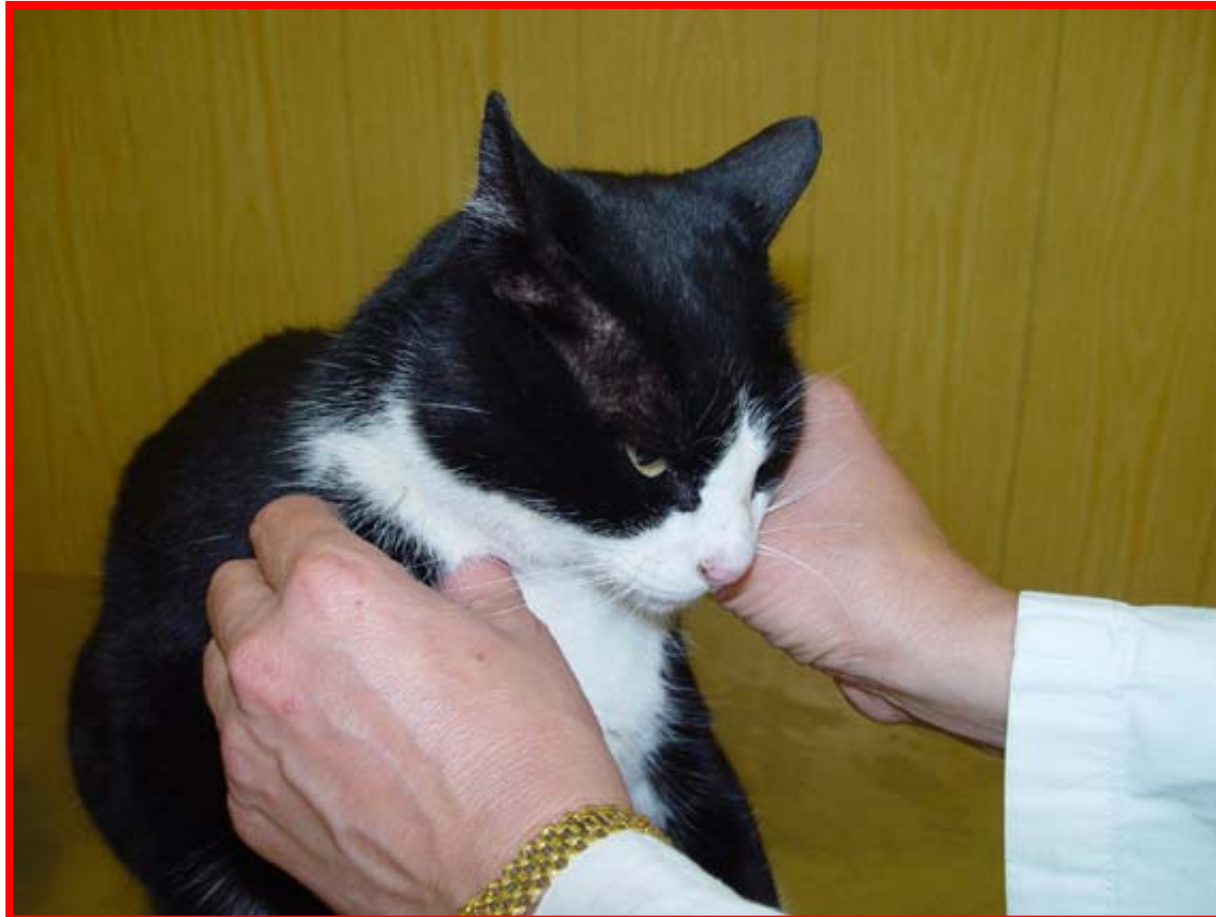**Forma de realizarlo: Explorar por inspección y palpación con los dedos de ambas manos simultáneamente en la parte ventral del ángulo mandibular.**



## 3.4.4. Explorar los nódulos linfáticos cervicales superficiales.

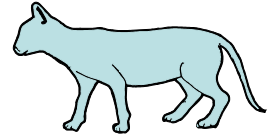


**Forma de realizarlo: Explorar por inspección y palpación con los dedos de la mano, en el borde craneal del músculo supraespinoso.**





## 3.4.5. Explorar los nódulos linfáticos poplíteos superficiales.



**Forma de realizarlo: Explorar por inspección y palpación con los dedos de la mano, a nivel dorsal de la articulación del tarso, en la cara caudal de la extremidad.**

