



PARACENTESIS

Javier Uribe Monasterio

Arnoldo Riquelme Pérez

Gonzalo Latorre Selvat

Resumen

La paracentesis es un procedimiento clínico invasivo en el cual se accede a la cavidad peritoneal con una aguja para extraer líquido ascítico, ya sea con fines diagnósticos o terapéuticos. La punción debe ser realizada luego de determinar la presencia de ascitis mediante examen físico y confirmación ecográfica en el flanco izquierdo, trazando una línea entre el ombligo y la espina iliaca antero superior, situándose el punto de punción en la unión entre los dos tercios proximales y el tercio distal de dicho trazado. Lo anterior siempre teniendo en consideración no puncionar sobre zonas infectadas o cicatrices abdominales, las que son algunas de las principales contraindicaciones relativas del procedimiento. Entre las indicaciones para realizar una paracentesis se encuentran la presencia de ascitis de reciente aparición, la sospecha de una peritonitis bacteriana espontánea, pacientes hospitalizados con ascitis preexistentes, ascitis refractarias a tratamiento o ascitis a tensión.

Definición

La paracentesis es un procedimiento clínico invasivo en el cual se accede a la cavidad peritoneal con una aguja para extraer líquido ascítico de esta, ya sea con fines diagnósticos o terapéuticos.

En la paracentesis diagnóstica el objetivo es extraer una pequeña cantidad de líquido ascítico para poder establecer mediante exámenes de laboratorio el origen de este (los distintos diagnósticos diferenciales y su mecanismo fisiológico se abordan detalladamente en el capítulo *Ascitis*). En cambio, se habla de paracentesis evacuadora al remover 5 o más litros de ascitis, con el objetivo de disminuir la presión intra-abdominal y la consecuentemente la sintomatología del paciente, como dolor abdominal o disnea, entre otros síntomas.

Indicaciones de Paracentesis

Es posible clasificar las indicaciones de paracentesis, dependiendo de si el objetivo de esta es diagnóstico o es evacuador.

Paracentesis diagnóstica. Se debe realizar una paracentesis diagnóstica ante la confirmación clínica o ecográfica de toda ascitis de reciente aparición. Además, en el contexto de pacientes con daño hepático crónico, se realiza este procedimiento en

pacientes hospitalizados con ascitis pre-existent (independiente de cual sea el motivo de hospitalización), para la evaluación de un paciente con ascitis que muestre signos de deterioro clínico de su enfermedad de base (fiebre, dolor abdominal, encefalopatía hepática, deterioro de la función renal) que pudiese hacer sospechar la presencia de una peritonitis bacteriana espontánea y previo a la realización de toda paracentesis evacuadora.

Paracentesis evacuadora. Está indicada en caso de que el paciente presente ascitis a tensión (ver definición en capítulo *Ascitis*) o ascitis refractaria a tratamiento con diuréticos, siempre que se haya descartado la presencia de una peritonitis bacteriana espontánea (Tabla 1).

Contraindicaciones relativas

Al tratarse de un procedimiento invasivo, la paracentesis presenta múltiples riesgos que deben ser considerados para realizar un procedimiento seguro. Se debe analizar estos riesgos en contraste con los beneficios del procedimiento, tanto en el diagnóstico como en el alivio sintomático del paciente, para tomar una decisión informada en conjunto con el paciente.

En este contexto, existen algunas contraindicaciones relativas para la realización de una paracentesis, dado el aumento del riesgo de una complicación que agregan al procedimiento.

Tabla 1. Indicaciones paracentesis diagnostica y evacuadora.

Paracentesis diagnostica	Paracentesis evacuadora
Ascitis de reciente aparición	Ascitis a tensión
Paciente hospitalizado con ascitis pre-existente	Ascitis refractaria a tratamiento
Sospecha de peritonitis bacteriana espontanea	
Previo a la realización de toda paracentesis evacuadora	

Cicatriz del sitio de punción. Ante la presencia de cicatrices en la pared abdominal se debe tener la precaución de realizar la punción algunos centímetros alejados de la cicatriz. Las cicatrices quirúrgicas están asociadas a inmovilización de asas intestinales subyacentes, lo que aumenta el riesgo de perforación intestinal al acceder a la cavidad peritoneal con la aguja. Asistir la punción por medio de ultrasonido permite identificar la ubicación de las asas intestinales y reconocer los sitios de punción seguros.

Infección local. Ante la presencia de celulitis o algún proceso infeccioso de la pared abdominal se debe escoger un sitio de punción indemne y libre de infección. Así, es posible evitar la diseminación iatrogénica de la infección en curso.

Hematomas o venas en el sitio de punción. Se debe evitar puncionar sitios con hematomas en la pared abdominal o venas sub cutáneas visible para disminuir el riesgo de sangrado.

Vejiga llena. Una vejiga distendida o la presencia de un globo vesical pueden resultar en una punción vesical al atravesar la pared abdominal. Es recomendable vaciar la vejiga antes de realizar el procedimiento o guiar la punción por medio de ultrasonido, para evitar una punción vesical.

Coagulación intravascular diseminada. Pese a ser una condición poco frecuente (<1/1000 pacientes), supone un importante aumento del riesgo hemorrágico del paciente. En este contexto, la transfusión de plasma fresco congelado y plaquetas reduce el riesgo de sangrado, por lo que es aconsejable diferir el procedimiento hasta establecer estas medidas.

Fibrinolisis primaria. En un paciente con sospecha o diagnóstico de fibrinólisis primaria, la paracentesis solo debe ser realizada luego del adecuado tratamiento de esta patología.

Cabe destacar que un tiempo de protrombina prolongado o la presencia de trombocitopenia no son contraindicaciones para realizar una paracentesis. En la mayoría de estos casos es innecesario realizar una transfusión de plaquetas o administrar plasma fresco congelado. Más aún, cerca de un 70% de los pacientes con ascitis tienen un tiempo de protrombina anormal sin que este signifique un mayor riesgo de sangrado durante la paracentesis.

Preparación del paciente

Una vez que se ha decidido realizar la paracentesis, se debe discutir detalladamente con el paciente el procedimiento que se llevará a cabo, lo que se espera obtener, sus potenciales riesgos, beneficios y eventuales complicaciones (ver sección *Complicaciones*). Esto debe ser respaldado por escrito en el documento *Conocimiento Informado*, firmado por el médico y el paciente, o en su defecto, por un representante legal de éste en caso de no estar capacitado o con las facultades necesarias para hacerlo (Anexo 1).

Para la realización de una paracentesis no es necesario que el paciente realice ayunas previo a la intervención.

Como se mencionó previamente, para realizar un procedimiento seguro es aconsejable vaciar la vejiga del paciente y corregir comorbilidades concomitantes cuando sea posible.

Material y equipamiento

Dado que durante la intervención potencialmente se estará en contacto con fluidos del paciente, es necesario que el médico que realizará el procedimiento cuente con precauciones estándares. Dentro de estas precauciones se incluyen lavado de manos, delantal, pechera, mascarilla, gorro, guantes estériles y eliminación del material corto-punzante en recipientes debidamente habilitados para esto.

Además, para la correcta realización del procedimiento es necesario contar con los materiales e insumos detallados en la Tabla 2.

Tabla 2. Materiales necesarios para la paracentesis.

Materiales para la Punción	
Camilla	Paño perforado
Riñón	Pincelador
Clorexidina	Jeringa
Lidocaína	Agujas para Piel y musculo
Teflón de 16 mm	Jeringa de 20 cc
Trocar multifenestrado	Vía venosa
Gasa	Apósito
Recipiente de recolección	Tubos para el análisis de muestras

Técnica

Una vez que se haya reunido el equipo necesario, explicado al paciente el procedimiento y realizado el consentimiento informado respectivo, es posible proceder.

Se debe ubicar al paciente sobre una camilla en posición decúbito supino y con el abdomen descubierto.

Es de suma importancia que previo a examinar al paciente para determinar el sitio donde se realizará la punción, el médico realice un lavado clínico de manos.

Luego que el paciente se encuentra en posición, se debe identificar el sitio de punción, que habitualmente se ubica en la fosa iliaca izquierda.

En esta zona se traza una línea imaginaria entre el ombligo y la espina iliaca antero-superior. Esta línea debe ser dividida en tres partes iguales para realizar la punción en la unión entre los

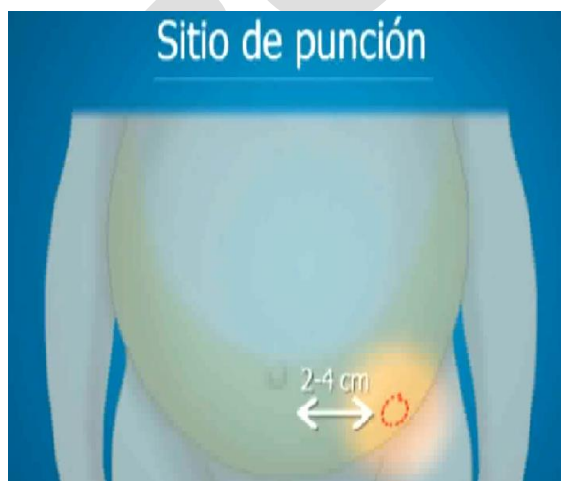

Figura 1. Sitio de punción para paracentesis.

dos tercios proximales y el tercio distal. Se debe procurar mantener una distancia de al menos 2 a 4 cm alejado de la línea media (Figura 1).

La mayor acumulación de líquido ascítico, menor grosor de la pared abdominal y la movilidad del colon sigmoides, hacen a este sitio de punción el lugar idóneo en términos de seguridad para acceder a la cavidad abdominal con respecto al resto del abdomen. Sin embargo, en caso de que la punción en la zona lateral del abdomen no sea exitosa en la obtención de líquido, es posible puncionar a nivel de la línea media, 2 cm bajo el ombligo, o guiar la punción por ultrasonido (Figura 2).

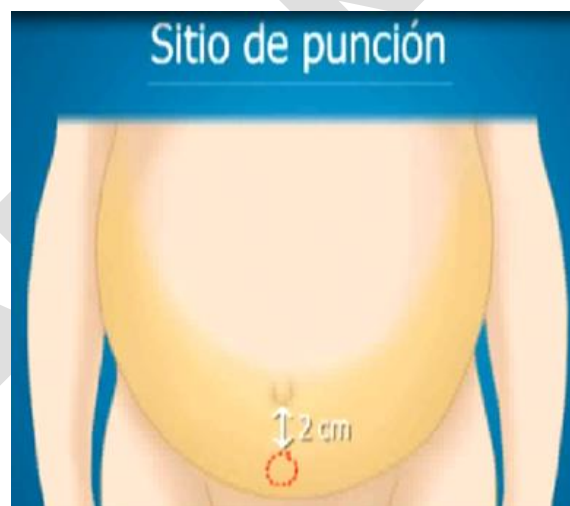

Figura 2. Sitios de punción alternativo en paracentesis.

Una vez identificado el sitio de punción es necesario repetir el lavado de manos y equiparse con pechera, mascarilla, gorros y guantes estériles, para proceder a desinfectar la zona usando un pincelador y clorhexidina 4%. Para la esterilización del sitio de punción se debe realizar círculos excéntricos desde el sitio de punción hacia la periferia con el pincelador, procurando no pasar dos veces por el mismo punto.

Una vez finalizado el proceso de asepsia, se procederá a anestesiarse localmente al paciente. Para esto se usa lidocaína 2% en una jeringa de 5 ml, infiltrando la mayor cantidad posible en la zona superficial de la piel y cercano al peritoneo parietal. La punción se debe realizar avanzando lentamente desde la piel hasta el peritoneo, aspirando alternadamente para así comprobar que no exista daño de alguna estructura vascular.

Al alcanzar el peritoneo, el clínico sentirá una disminución en la resistencia de la aguja y al aspirar verá parte del líquido ascítico ascender por la jeringa, lo que indicará la finalización de la administración del anestésico y el consiguiente retiro de la jeringa siempre traccionando del émbolo.

Con el paciente ya anestesiado localmente, se puede proceder a realizar la paracentesis. Para la realización de ésta se debe utilizar una jeringa de 20 ml con un teflón de 14-16 mm (Figura 3), trocar multifenestrado de camisa metálica o trocar multifenestrado/catéter de *pigtail* o cola de chanco (Figura 4)

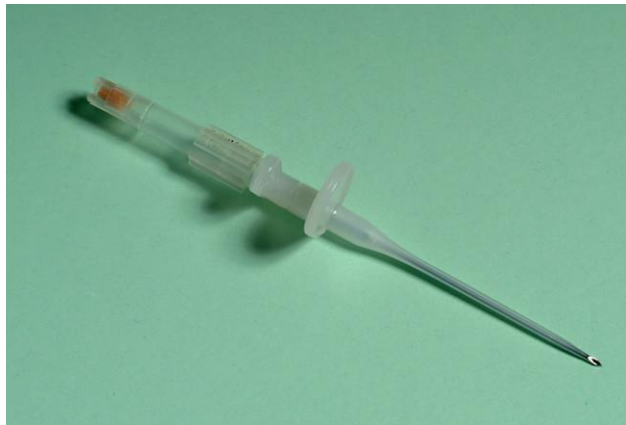


Figura 3. Teflón de 16 mm.




Figura 4. Trocar multifenestrado.

Existen dos técnicas de punción independiente del instrumental elegido, la técnica de inserción angular y la técnica en Z.

Inserción angular. En la técnica de inserción angular la aguja se introduce en la piel con una angulación de 45°, continuando en esta angulación por el tejido sub-cutáneo hasta acceder a la cavidad peritoneal (Figura 5).

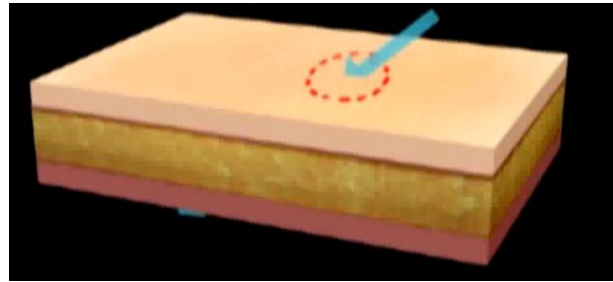


Figura 5. Técnica de inserción angular.

Técnica en Z. Para esta técnica se tracciona la piel hacia caudal aproximadamente 2 cm con el pulgar de la mano libre, desplazando de esta manera la piel del tejido muscular subyacente. Esta técnica evita una comunicación directa entre la superficie cutánea y el peritoneo cuando se retire la aguja y se suelte la tracción de la piel (Figura 6).

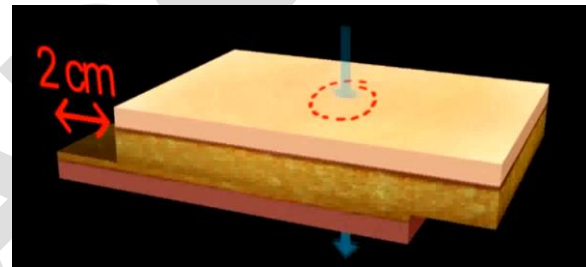


Figura 6. Técnica de inserción en Z.

Al avanzar la aguja durante la punción, se debe mantener una aspiración suave y continua para evitar succionar un asa intestinal o parte del omento.

Una vez en la cavidad peritoneal, el líquido ascítico comenzará a fluir espontáneamente a través del teflón llegando a la jeringa. Cuando esto ocurra, es posible soltar la piel si se utiliza la técnica en Z y traccionar el émbolo para así llenar la jeringa con 20 ml de líquido ascítico, que servirá para su posterior análisis.

En el caso de una paracentesis evacuadora, luego de tomar la muestra para el análisis del líquido ascítico, se procede a retirar la jeringa y conectar al teflón una llave de tres pasos (Figura 7) y una “bajada de suero” (Figura 8) que lleve el líquido ascítico a un recipiente dimensionado para la recolección del líquido excedente.

Dado que la salida del líquido que contiene la cavidad peritoneal en una paracentesis evacuadora puede tardar varios

minutos, es necesario fijar el teflón a la piel utilizando gasa y tela adhesiva.

Se debe medir la cantidad de líquido extraído al finalizar el procedimiento, ya que, en el contexto de un paciente con daño hepático crónico, al retirar más de 5 litros será necesario administrar 8 gr de albumina por vía intravenosa por cada litro de líquido ascítico extraído. Esta medida permite prevenir la disfunción circulatoria post-paracentesis que puede evolucionar a síndrome hepatorenal.

Al finalizar el procedimiento se debe retirar cuidadosamente el teflón, aplicando presión sobre el sitio de punción con una gasa, la cual se fija con tela adhesiva para evitar una filtración y sangrado local.

Hecho esto, el clínico debe realizar un lavado de manos final, asegurar que el paciente se encuentre en buenas condiciones, registrar el procedimiento y solicitar a la enfermera el control de signos vitales a los 30 , 60 y 120 min.

Finalmente el material corto-punzante, debe ser depositado en los contenedores destinados para su eliminación (Figura 9).



Figura 7. Llave de tres pasos.

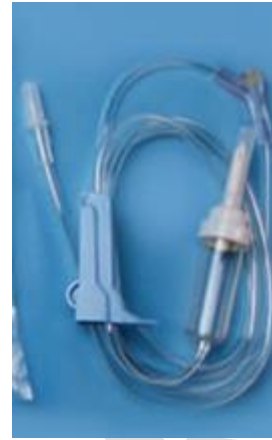

Figura 8. Bajada de suero.



Figura 9. Contenedor material corto-punzante

Estudio del Líquido Ascítico

Ver capítulo *Ascitis* para descripción del estudio del líquido ascítico.

Paracentesis guiada por ultrasonido

El ultrasonido es un examen económico, libre de radiación ionizante o reacciones alérgicas por el uso de medios de contraste. Además, es portátil y disponible para utilizarlo junto al paciente para guiar procedimientos.

En algunos casos es difícil determinar con exactitud la presencia de ascitis. En este contexto, el ultrasonido permite facilitar su diagnóstico.

Durante la preparación del paciente para la paracentesis, el ultrasonido entrega información precisa sobre la ubicación del líquido ascítico. El médico debe encontrar algún sitio de la cavidad abdominal en donde haya acumulación de líquido

ascítico, anecogénico en la imagen, el cual habitualmente se encuentra en mayor volumen en la fosa iliaca izquierda.

Junto con lo anterior, es posible medir la distancia entre la superficie de la piel y la cavidad peritoneal, lo cual permite estimar con mayor precisión la profundidad a la cual se debe avanzar la aguja para atravesar el peritoneo, otorgando mayor seguridad al procedimiento.

Durante la punción, es posible identificar estructuras que se deben evitar puncionar. Las asas intestinales son observables como estructura ecogénicas redondas al corte transversal, rodeadas por líquido anecogénico. Al Doppler es posible observar flujo vascular en ellas (Figura 10). Además, es posible reconocer la vejiga por su ubicación en el hipogastrio, pared hiperecogénica y contenido anecogénico. El hígado y el bazo también son estructuras identificables con un patrón característico al ultrasonido (Figura 11). Reconocer estos órganos permite guiar una punción segura.

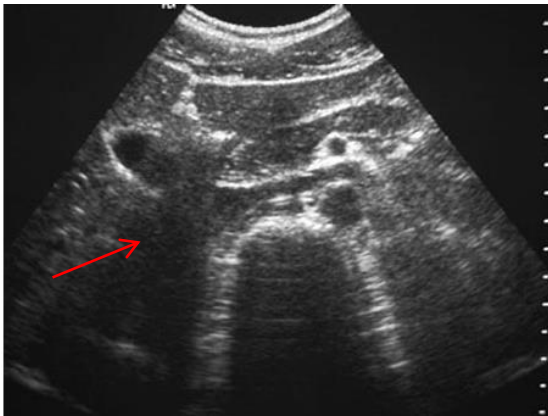


Figura 10. Corte transversal de una ecografía abdominal donde la flecha roja indica el duodeno.

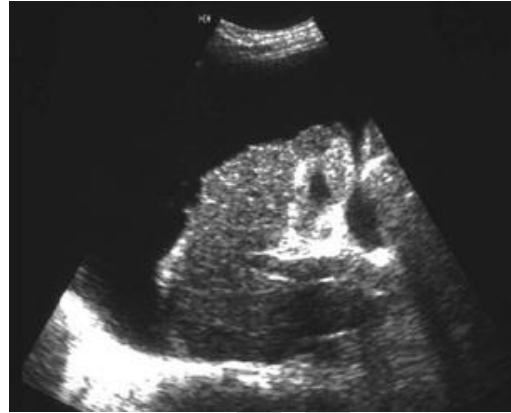

Figura 11. Ecografía abdominal que muestra el hígado retraído, con un contorno irregular y rodeado



Figura 12. Bolsa recolectora de "ostomía".

Complicaciones

Pese a ser poco frecuentes, existen algunas posibles complicaciones descritas de la paracentesis.

Fuga de líquido ascítico y fístula peritoneo-cutánea. Es la complicación más común y se describe hasta en el 5% de las paracentesis. Típicamente se asocia a procedimientos no realizados con técnica en Z o a la utilización teflones de gran calibre. En caso de ocurrir se debe instalar una bolsa recolectora de "ostomía" (Figura 12) en el sitio para cuantificar el líquido. El manejo de la enfermedad de base y la disminución la producción de líquido ascítico, disminuirán el débito de la fístula, facilitando su cierre.

Sangrado. La rotura de una arteria o vena importante durante la punción puede ser una complicación grave y potencialmente mortal. En caso de que se produzca esta complicación se debe comprimir el sitio de sangrado. Puede ser necesario la colocación de una sutura externa en el sitio de entrada de la aguja o incluso la realización de una laparotomía para controlar la hemorragia.

Perforación intestinal. Es una complicación muy rara, produciéndose en alrededor de 6/1000 punciones. Puede ser sospechado al extraer material fecaloideo o gas luego de ingresar a la cavidad peritoneal. Habitualmente no requiere tratamiento a menos que el paciente presente síntomas de infección.

Muerte. Una complicación extremadamente rara, teniendo una prevalencia de solo 0,16%. Los casos reportados de muerte por paracentesis corresponden a sangrados o infecciones.

Referencias consultadas

1. Runyon BA. Paracentesis of ascitic fluid. A safe procedure. Arch Intern Med 1986; 146:2259.
2. Runyon BA, AASLD Practice Guidelines Committee. Management of adult patients with ascites due to cirrhosis: an update. Hepatology 2009; 49:2087.
3. Thomsen T, Shaffer R, White B, Setnik G. Paracentesis. N Engl J Med. 2006 Nov. Cited [2015 Apr 01]; Disponible en: <http://www.nejm.org.ezproxy.puc.cl/doi/full/10.1056/nejmvcm062234>
4. Godoy C, Ordenes M, Orus C, Rodriguez S, Robles J, Mendez L. Autoinstructivo: enfrentamiento del paciente con ascitis. Santiago, pp. 5-7.
5. De Gottardi A, Thévenot T, Spahr L, et al. Risk of complications after abdominal paracentesis in cirrhotic patients: a prospective study. Clin Gastroenterol Hepatol 2009; 7:906. Pache I, Bilodeau M. Severe haemorrhage following abdominal paracentesis for ascites in patients with liver disease. Aliment Pharmacol Ther 2005; 21:525.
6. Berzigotti A, Ashkenazi E, Reverter E, et al. Non-invasive diagnostic and prognostic evaluation of liver cirrhosis and portal hypertension. Dis Markers 2011; 31:129.