

591.
P826
1998
C3
V.2

Índice de figuras

Miguel Concha # 155-222-

ATLAS DE ANATOMÍA TOPOGRÁFICA DE LOS ANIMALES DOMÉSTICOS

Prof. M.V.Dr. PETER POPESKO, Dr.Sc.

Tomo II
TRONCO

2.^a edición



MASSON, S.A.



- 12 Vaca. Regiones del cuerpo (fig. 1).
- 13 Vaca. Esqueleto (fig. 2).
- 14 Vaca. Músculos superficiales después de haber extirpado los músculos cutáneos (fig. 3).
- 15 Vaca. Vista de los órganos internos desde la derecha (fig. 4).
- 16 Vaca. Órganos internos. Vista desde la izquierda. Disección superficial (fig. 5).
- 17 Vaca. Órganos internos. Vista desde la izquierda. Disección profunda (fig. 6).
- 18 Esqueleto torácico. Vista desde la izquierda (fig. 7).
- 19 Disección del tronco. Vista desde la izquierda. Disección profunda después de haber extirpado el miembro torácico izquierdo (fig. 8).
- 20 Disección del tórax con la pleura extirpada dejando las vísceras al descubierto. Vista desde la derecha (fig. 9).
- 21 Disección del tórax con la pleura extirpada dejando las vísceras al descubierto. Vista desde la izquierda (fig. 10).
- 22 Parte torácica de la columna vertebral. Vista desde la izquierda (fig. 11).
- 22 Esqueleto de las vértebras lumbares. Vista dorsolateral (fig. 12).
- 23 Sexta vértebra lumbar (arriba) y primera vértebra lumbar (abajo). Vista caudolateral (fig. 13).
- 23 Sexta vértebra lumbar (arriba) y primera vértebra lumbar (abajo). Vista craneoventral (fig. 14).
- 24 Musculatura profunda de la columna vertebral. Vista desde la izquierda (fig. 15).
- 24 Vista del suelo del tórax (fig. 16).
- 25 Sección transversal del tórax a nivel de la segunda vértebra torácica. Vista de la superficie caudal de la sección (fig. 17).
- 26 Sección transversal del tórax a nivel de la tercera vértebra torácica. Vista de la superficie caudal de la sección (fig. 18).
- 27 Sección transversal del tórax a nivel de la cuarta vértebra torácica. Vista de la superficie caudal de la sección (fig. 19).
- 28 Sección transversal del tórax a nivel de la quinta vértebra torácica. Vista de la superficie caudal de la sección (fig. 20).
- 29 Sección transversal del tórax a nivel de la sexta vértebra torácica. Vista de la superficie caudal de la sección (fig. 21).
- 30 Sección transversal del tórax a nivel de la séptima vértebra torácica. Vista de la superficie caudal de la sección (fig. 22).
- 31 Pulmones. Vista desde la derecha. Dibujo a partir de una muestra seca (fig. 23).
- 31 Pulmones. Vista desde la izquierda. Dibujo a partir de una muestra seca (fig. 24).
- 32 Pulmón izquierdo. Vista de la cara mediastínica (fig. 25).
- 33 Pulmón derecho. Vista de la cara mediastínica (fig. 26).
- 34 Pulmones. Vista de la cara diafragmática (figura 27).
- 35 Corazón. Vista desde la izquierda (fig. 28).
- 35 Corazón. Vista desde la derecha (fig. 29).
- 36 Vacío del sistema ventricular del corazón. Vista desde la izquierda (fig. 30).
- 37 Vacío del sistema ventricular del corazón. Vista desde la derecha (fig. 31).
- 38 Esqueleto del tronco. Vista dorsal (fig. 32).
- 39 Esqueleto del tronco. Vista ventral (fig. 33).
- 40 Vaca. Pared abdominal. Vista desde la izquierda. Disección superficial (fig. 34).
- 41 Vaca. Pared abdominal. Disección profunda. Vista de la superficie interna habiendo extirpado el peritoneo (fig. 35).
- 42 Vaca. Topografía esquelética que pone de manifiesto los órganos abdominales y pelvianos. Vista dorsal. Disección superficial (fig. 36).
- 43 Vaca. Topografía esquelética que pone de manifiesto los órganos abdominales y pelvianos. Vista dorsal. Disección profunda (fig. 37).
- 44 Órganos abdominales. Vista desde la derecha (fig. 38).
- 45 Órganos abdominales. Vista desde la izquierda. Plano profundo después de haber extirpado el rumen y una parte del retículo (fig. 39).
- 46 Sección transversal de la cavidad abdominal a nivel de la octava vértebra torácica. Vista de la superficie caudal de la sección (fig. 40).
- 47 Sección transversal de la cavidad abdominal a nivel de la décima vértebra torácica. Vista de la superficie caudal de la sección (fig. 41).
- 48 Sección transversal de la cavidad abdominal a nivel de la extremidad caudal de la decimoprimera vértebra torácica. Vista de la superficie caudal de la sección (fig. 42).
- 49 Sección transversal de la cavidad abdominal a nivel de la decimotercera vértebra torácica. Vista de la superficie caudal de la sección (figura 43).
- 50 Sección transversal de la cavidad abdominal a nivel de la primera vértebra lumbar. Vista de la superficie caudal de la sección (fig. 44).
- 51 Sección transversal de la cavidad abdominal a nivel de la tercera vértebra lumbar. Vista de la superficie caudal de la sección (fig. 45).
- 52 Sección transversal de la cavidad abdominal a nivel de la sexta vértebra lumbar. Vista de la superficie caudal de la sección (fig. 46).
- 53 Divisiones del preestómago y del estómago. Vista desde la izquierda. Inserciones peritoneales indicadas por la diferencia de color (figura 47).
- 53 Divisiones del preestómago y del estómago. Vista desde la derecha. Inserciones peritoneales indicadas por la diferencia de color (figura 48).
- 54 Vaca. Vísceras abdominales. Vista ventral habiéndose reflejado la pared abdominal (fig. 49).
- 55 Vaca. Disección del techo a la cavidad abdominal (fig. 50).
- 56 Relaciones anatómicas topográficas de los órganos adyacentes al diafragma (fig. 51).
- 57 Vista de la sección caudal de la cavidad abdominal con los órganos *in situ* (fig. 52).
- 58 Hígado. Vista desde la derecha de la superficie parietal (fig. 53).
- 59 Hígado. Vista de la superficie caudal (figura 54).
- 60 Lado derecho de los riñones *in situ* (fig. 55).
- 61 Riñones y glándulas adrenales. Vista ventral (fig. 56).
- 62 Tracto intestinal. Vista desde la derecha. Esquemático en parte (fig. 57).
- 63 Vaca. Órganos internos. Lado derecho. Octavo mes de gestación. Se han extirpado la pared abdominal y parte del diafragma (fig. 58).
- 64 Vaca. Posición del útero en el octavo mes de gestación. Se han extirpado los intestinos y el mesenterio. Se ha dibujado el contorno del feto en el útero a partir de una muestra fijada (figura 59).
- 65 Vaca. Órganos internos. Vista desde la izquierda. Octavo mes de gestación. Se han extirpado la pared abdominal y parte del diafragma. Se ha dibujado el contorno del feto (fig. 60).
- 66 Becerro. Dos días de edad. Órganos internos. Vista desde la izquierda (fig. 61).
- 67 Becerro. Dos días de edad. Órganos abdominales. Vista desde la derecha (fig. 62).

CARNERO

- 68 Esqueleto (fig. 63).
- 69 Oveja. Músculos superficiales después de haber extirpado los músculos cutáneos (figura 64).
- 70 Sección transversal del tórax a nivel de la cuarta vértebra torácica (fig. 65).
- 71 Sección transversal del tórax a nivel de la séptima vértebra torácica (fig. 66).
- 72 Pulmón izquierdo. Vista de la cara mediastínica (fig. 67).
- 72 Pulmón derecho. Vista de la cara mediastínica (fig. 68).
- 73 Sección horizontal del tórax a nivel de la base del corazón (según St. Ivanov) (fig. 69).
- 74 Órganos abdominales. Vista superficial desde la derecha (fig. 70).
- 75 Órganos abdominales. Vista profunda desde la derecha (fig. 71).
- 76 Sección transversal de la cavidad abdominal a nivel de la octava vértebra torácica. Vista de la superficie caudal de la sección (fig. 72).
- 77 Sección transversal de la cavidad abdominal a nivel de la decimosegunda vértebra torácica. Vista de la superficie caudal de la sección (figura 73).
- 78 Sección transversal de la cavidad abdominal a nivel de la segunda vértebra lumbar. Vista de la superficie caudal de la sección (fig. 74).
- 79 Oveja. Sección transversal de la cavidad abdominal a nivel de la quinta vértebra lumbar. Vista de la superficie caudal de la sección (figura 75).
- 80 Relaciones anatómicas topográficas del diafragma con los órganos abdominales adyacentes. Vista de la superficie ventrocaudal (fig. 76).
- 81 Riñones, hígado, bazo y páncreas y sus relaciones anatómicas topográficas (fig. 77).
- 82 Surco reticular, vista caudal (izquierda). Surco reticular, vista desde arriba (derecha) (fig. 78).
- 83 Hígado. Vista de la cara visceral (fig. 79).
- 84 Oveja. Órganos abdominales en la última semana de gestación. Vista desde la derecha (figura 80).
- 85 Oveja. Órganos abdominales en la última semana de gestación. Vista desde la izquierda (figura 81).
- 86 Oveja preñada. Sección transversal de la cavidad abdominal en la última semana de gestación, a nivel de la décima vértebra torácica (fig. 82).
- 87 Oveja preñada. Sección transversal de la cavidad abdominal en la última semana de gestación, a nivel de la decimotercera vértebra torácica. Vista de la superficie caudal de la sección (fig. 83).
- 88 Oveja preñada. Sección transversal de la cavidad abdominal en la última semana de gestación, a nivel de la tercera vértebra lumbar (fig. 84).
- 89 Oveja preñada. Sección transversal de la cavidad abdominal en la última semana de gestación, a nivel entre la quinta y sexta vértebras lumbares. Vista de la superficie caudal de la sección (fig. 85).

CABRA

- 90 Esqueleto (fig. 86).
- 91 Musculatura superficial. Se han extirpado los músculos cutáneos (fig. 87).
- 92 Disección del tórax derecho. Vista frontal (figura 88).
- 93 Disección del techo de la cavidad abdominal (fig. 89).

- 94 Órganos abdominales. Vista frontal. Se ha extirpado el diafragma (fig. 90).
- 95 Órganos abdominales. Vista frontal. Se han extirpado el diafragma y una gran parte del hígado (fig. 91).
- 96 Órganos abdominales. Vista desde la derecha. Se han extirpado el omento mayor, el mesenterio y el diafragma (fig. 92).
- 97 Disposición del colon *in situ*. Vista desde la derecha. Se han extirpado el intestino delgado y el ciego (fig. 93).

CERDO

- 98 Esqueleto (fig. 94).
- 99 Musculatura superficial (fig. 95).
- 100 Órganos internos. Vista desde la izquierda. Se ha extirpado el diafragma (fig. 96).
- 101 Órganos internos. Vista desde la derecha. Se ha extirpado el diafragma (fig. 97).
- 102 Disección del tronco. Vista desde la izquierda. Plano profundo después de haber extirpado el miembro torácico izquierdo (fig. 98).
- 103 Porción torácica de la columna vertebral. Vista desde la izquierda (fig. 99).
- 103 Porción lumbar de la columna vertebral. Vista desde la izquierda (fig. 100).
- 104 Disección del tórax. Vista desde la derecha. Se han extirpado el mediastino, pericardio y los pulmones a excepción del lóbulo accesorio (fig. 101).
- 105 Disección del tórax. Vista desde la izquierda. Se han extirpado el pulmón izquierdo, el mediastino y el pericardio (fig. 102).
- 106 Sección transversal del tórax a nivel de la segunda vértebra torácica. Vista de la superficie caudal de la sección (fig. 103).
- 107 Sección transversal del tórax a nivel de la cuarta vértebra torácica. Vista de la superficie caudal de la sección (fig. 104).
- 108 Sección transversal del tórax a nivel de la séptima vértebra torácica. Vista de la superficie caudal de la sección (fig. 105).
- 109 Corazón. Vista desde la izquierda (fig. 106).
- 109 Corazón. Vista desde la derecha (fig. 107).
- 110 Pulmones. Vista de la cara diafragmática (figura 108).
- 111 Pulmones. Vista desde la izquierda. Dibujo a partir de una muestra seca (fig. 109).
- 111 Pulmones. Vista desde la derecha. Dibujo a partir de una muestra seca (fig. 110).
- 112 Sección transversal de la cavidad abdominal a nivel de la decimosegunda vértebra torácica. Vista de la superficie caudal de la sección (figura 111).
- 113 Sección transversal de la cavidad abdominal a nivel de la decimocuarta vértebra torácica. Vista de la superficie caudal de la sección (fig. 112).
- 114 Sección transversal de la cavidad abdominal a nivel de la primera vértebra lumbar. Vista de la superficie caudal de la sección (fig. 113).
- 115 Sección transversal de la cavidad abdominal a nivel de la cuarta vértebra lumbar. Vista de la superficie caudal de la sección (fig. 114).
- 116 Órganos abdominales. Vista ventral (fig. 115).
- 117 Disección del techo de la cavidad abdominal (fig. 116).
- 118 Estómago. Cara visceral, figura de la izquierda. Cavidad, figura de la derecha (fig. 117).
- 118 Estómago, páncreas, bazo y omento mayor. Vista de la cara visceral (fig. 118).
- 119 Riñones y glándulas adrenales, vistos desde arriba (fig. 119).
- 119 Hígado. Vista de la cara visceral (fig. 120).

CABALLO

- 120 Regiones del cuerpo (fig. 121).
- 121 Esqueleto (fig. 122).
- 122 Esqueleto del tórax. Vista desde la izquierda (fig. 123).
- 123 Musculatura superficial después de haber extirpado los músculos cutáneos (fig. 124).
- 124 Órganos internos. Vista desde la derecha (figura 125).
- 125 Órganos internos. Vista desde la izquierda (figura 126).
- 126 Músculos cutáneos y nervios del tronco (figura 127).
- 127 Disección profunda del tórax y pared abdominal (fig. 128).
- 128 Disección que pone de manifiesto los órganos torácicos. Vista desde la derecha. Se han extirpado el mediastino, pericardio y gran parte de los pulmones (fig. 129).
- 129 Disección que pone de manifiesto los órganos torácicos. Vista desde la izquierda. Se han extirpado el pulmón izquierdo, mediastino y pericardio (fig. 130).
- 130 Porción torácica de la columna vertebral. Vista desde la izquierda (fig. 131).
- 130 Porción lumbar de la columna vertebral. Vista de la superficie dorsolateral (fig. 132).
- 131 Segunda (arriba) y sexta (abajo) vértebras lumbares. Vista caudal (fig. 133).
- 131 Segunda (arriba) y sexta (abajo) vértebras lumbares. Vista craneal (fig. 134).
- 132 Sección transversal del tórax a nivel de la primera costilla. Vista de la superficie caudal de la sección. (Según Schmaltz.) (fig. 135).
- 133 Sección transversal del tórax a nivel de la segunda vértebra torácica. Vista de la superficie caudal de la sección (fig. 136).
- 134 Sección transversal del tórax a nivel de la sexta vértebra torácica. Vista de la superficie caudal de la sección (fig. 137).
- 135 Pulmones. Vista desde la izquierda. Dibujo a partir de una preparación seca (fig. 138).
- 135 Pulmones. Vista desde la derecha. Dibujo a partir de una preparación seca (fig. 139).
- 136 Vista de la cara mediastínica del pulmón izquierdo (fig. 140).
- 137 Vista de la cara mediastínica del pulmón derecho (fig. 141).
- 138 Pulmones. Vista de la cara diafragmática (figura 142).
- 139 Corazón. Vista desde la izquierda (fig. 143).
- 139 Corazón. Vista desde la derecha (fig. 144).
- 140 Diafragma. Vista de la superficie craneal (figura 145).
- 141 Diafragma. Vista de la superficie abdominal (caudal) (fig. 146).
- 142 Relaciones anatómicas topográficas de los órganos adyacentes al diafragma. Vista ventrocaudal (fig. 147).
- 143 Órganos internos. Vista ventral. Se ha reflejado la pared abdominal (fig. 148).
- 144 Esqueleto del tronco. Vista dorsal (fig. 149).
- 145 Esqueleto del tronco. Vista ventral (fig. 150).
- 146 Yegua. Topografía esquelética que pone de manifiesto los órganos abdominales y pelvianos. Vista dorsal. Disección superficial (figura 151).
- 147 Topografía esquelética que pone de manifiesto los órganos abdominales y pelvianos. Disección profunda (fig. 152).
- 148 Sección transversal de la cavidad abdominal a nivel de la decimocuarta vértebra torácica. Vista de la superficie caudal de la sección (figura 153).

- 149 Sección transversal de la cavidad abdominal a nivel de la decimosexta vértebra torácica. Vista de la superficie caudal de la sección (fig. 154).
- 150 Sección transversal de la cavidad abdominal a nivel de la decimoséptima vértebra torácica. Vista de la superficie caudal de la sección (figura 155).
- 151 Sección transversal de la cavidad abdominal a nivel de la extremidad caudal de la decimoséptima vértebra torácica. Vista de la superficie caudal de la sección (fig. 156).
- 152 Sección transversal de la cavidad abdominal a nivel de la decimooctava vértebra torácica. Vista de la superficie caudal de la sección (fig. 157).
- 153 Sección transversal de la cavidad abdominal a nivel de la segunda vértebra lumbar. Vista de la superficie caudal de la sección (fig. 158).
- 154 Sección transversal de la cavidad abdominal a nivel de la tercera vértebra lumbar. Vista de la superficie caudal de la sección (fig. 159).
- 155 Sección transversal de la cavidad abdominal a nivel de la cuarta vértebra lumbar. Vista de la superficie caudal de la sección (fig. 160).
- 156 Estómago. Vista de la cara visceral, figura superior; estómago abierto, figura inferior (fig. 161).
- 157 Riñones. Vista ventral (fig. 162).
- 157 Bazo. Vista de la cara visceral (fig. 163).
- 158 Hígado. Vista de la cara diafragmática (fig. 164).
- 159 Hígado. Vista de la cara visceral (fig. 165).
- 160 Tracto intestinal. Vista desde la derecha. Esquemático (fig. 166).
- 161 Yegua. Vista de secciones caudales de la cavidad abdominal con los órganos *in situ* (fig. 167).

PERRO

- 162 Esqueleto
- 163 Musculatura superficial (fig. 169).
- 164 Órganos internos. Vista desde la izquierda (figura 170).
- 165 Órganos internos. Vista desde la derecha (figura 171).
- 166 Porción torácica de la columna vertebral. Vista desde la izquierda (fig. 172).
- 166 Porción lumbar de la columna vertebral. Vista desde la izquierda (fig. 173).
- 167 Disección profunda del tronco después de haber extirpado el miembro torácico izquierdo. Vista desde la izquierda (fig. 174).
- 168 Disección del tórax que pone de manifiesto los órganos. Vista desde la izquierda. Se han extirpado los músculos (fig. 175).
- 169 Disección del tórax que pone de manifiesto los órganos. Vista desde la derecha. Se han extirpado los músculos (fig. 176).
- 170 Sección transversal del tórax a nivel de la entrada torácica (entrada craneal al tórax). Vista de la superficie caudal de la sección (fig. 177).
- 171 Sección transversal a nivel de la cuarta vértebra torácica. Vista de la superficie caudal de la sección (fig. 178).
- 172 Pulmones. Vista desde la derecha. Dibujo a partir de una preparación seca (fig. 179).
- 172 Pulmones. Vista desde la izquierda. Dibujo a partir de una preparación seca (fig. 180).
- 173 Pulmones. Vista de la cara diafragmática. Se ha extirpado el mediastino (fig. 181).
- 174 Órganos internos. Vista ventral. Se ha reflejado la pared abdominal. Estómago vacío (fig. 182).
- 175 Órganos internos. Vista ventral. Se ha reflejado la pared abdominal. El estómago está repleto y se ha extirpado el omento mayor (fig. 183).
- 176 Diafragma. Vista de la superficie torácica (figura 184).

- 177 Sección transversal de la cavidad abdominal a nivel de la decimosegunda vértebra torácica. Vista de la superficie caudal de la sección (figura 185).
- 178 Sección transversal de la cavidad abdominal a nivel de la segunda vértebra lumbar. Vista de la superficie caudal de la sección (fig. 186).
- 179 Sección transversal de la cavidad abdominal a nivel de la quinta vértebra lumbar. Vista de la superficie caudal de la sección (fig. 187).
- 180 Relaciones anatómicas topográficas de los órganos abdominales dorsales (fig. 188).
- 181 Simpático abdominal (fig. 189).
- 182 Hígado endurecido *in situ*. Cara diafragmática (fig. 190).
- 182 Hígado endurecido *in situ*. Cara visceral (figura 191).
- 183 Tracto intestinal. Vista desde la derecha. Esquemática (fig. 192).

GATO

- 184 Esqueleto (fig. 193).
- 185 Musculatura superficial. Se han extirpado los músculos cutáneos (fig. 194).

- 186 Órganos internos. Vista desde la izquierda. Se han extirpado el pericardio, diafragma, omento y mesenterio (fig. 195).
- 187 Órganos internos. Vista desde la derecha. Se han extirpado el pericardio, diafragma, omento y mesenterio (fig. 196).
- 188 Disección del sistema autónomo en la entrada al tórax. Lado izquierdo (fig. 197).
- 189 Disección del sistema autónomo en la entrada al tórax. Lado derecho (fig. 198).

CONEJO

- 190 Esqueleto (fig. 199).
- 191 Musculatura superficial. Se han extirpado los músculos cutáneos (fig. 200).
- 192 Órganos internos. Vista desde la izquierda. Se han extirpado el diafragma, mesenterio y omento (fig. 201).
- 193 Órganos internos. Vista desde la derecha. Se han extirpado el diafragma, mesenterio y omento (fig. 202).
- 194 Intestinos. Vista desde la derecha. Semiesquemática (fig. 203).

Introducción

El tomo II del ATLAS DE ANATOMÍA TOPOGRÁFICA DE LOS ANIMALES DOMÉSTICOS es la continuación lógica del primero: trata de la anatomía topográfica del tórax y órganos torácicos, y del abdomen y órganos abdominales, en las mismas especies que el tomo I.

La preparación técnica del material, en especial de los animales domésticos de gran tamaño, fue bastante ardua. En estos casos el autor utilizó su conocimiento de los métodos y técnicas adquiridos durante su trabajo en la Facultad de Veterinaria de Brno. Con la finalidad de preservar los contornos anatómicos y las relaciones halladas en vida, se prepararon las muestras fijando el animal *in toto* antes de proceder a la congelación. Este método se mostró especialmente ventajoso al utilizar la técnica de la congelación para preparar secciones seriadas. De esta forma se evitó el meteorismo en el aparato digestivo, y los órganos digestivos mantuvieron sus posiciones relativas en las secciones incluso después de la descongelación.

En el tomo II del ATLAS se utilizan secciones seriadas para ilustrar de forma más precisa las relaciones del peritoneo y de la pleura. Por consiguiente, en ilustraciones sucesivas ciertos rasgos secundarios se representan sólo de forma esquemática, por ejemplo, el grosor de la pared abdominal, el grosor de la pared intestinal, etc. En el asa yeyunal, el mesoyeyuno no se ha dibujado en la mayoría de los casos. Igualmente, por razones técnicas, no se han ilustrado en las secciones los límites entre las aponeurosis y la musculatura abdominal y el diafragma. El lector puede compensar esta falta ocasional de detalles por comparación con otras ilustraciones.

En la topografía de los órganos abdominales el autor ha procurado presentar, al menos en parte, los cambios topográficos inducidos por los ciclos fisiológicos (cambios en la topografía durante la gestación en los rumiantes, y en los diferentes grados de repleción del estómago en el perro y en el cerdo). El lector debe tenerlo en cuenta, para no confundir estos estados especiales con la anatomía normal.

Al igual que en el tomo I, la mayoría de las ilustraciones han sido preparadas por el propio autor, en su condición de artista y de anatomista. Sin embargo, quisiera agradecer las aportaciones de sus colaboradores. Ante todo, la doctora Bibiána Hájovská, C.Sc., experta ayudante del Instituto, contribuyó con los dibujos de las secciones seriadas del tórax y abdomen del carnero (normal y oveja gestante), que formaban parte de su trabajo de tesis. Contribuyó igualmente con detalles gráficos de acuerdo con el estilo utilizado en el ATLAS (figs. 72 a 75 y 82 a 85). El doctor Viera Rajtová, C.Sc., ayudante igualmente del Instituto, dibujó algunas de las ilustraciones a partir de muestras, en particular de órganos. Ambos ayudantes colaboraron con el autor en la preparación de las muestras y en la corrección de las pruebas. El Sr. Horst Schmidt, de Halle (Saale, República Democrática Alemana), que trabajó algún tiempo en el Instituto, dibujó otras ilustraciones; en colaboración con el autor preparó algunas figuras que muestran el esqueleto, el sistema muscular y algunas relaciones anatómicas topográficas.

Para esta nueva edición eslovaca se ha actualizado la terminología de acuerdo con la tercera edición de la Nómina Anatómica Veterinaria (NAV, 1983) y se han revisado todas las ilustraciones.

Prof. M.V.Dr. PETER POPESKO, Dr.Sc.

Slušovice

Tomo II
TRONCO

Toro, carnero, cabra, cerdo
caballo, perro, gato, conejo

VACA

Regiones del cuerpo

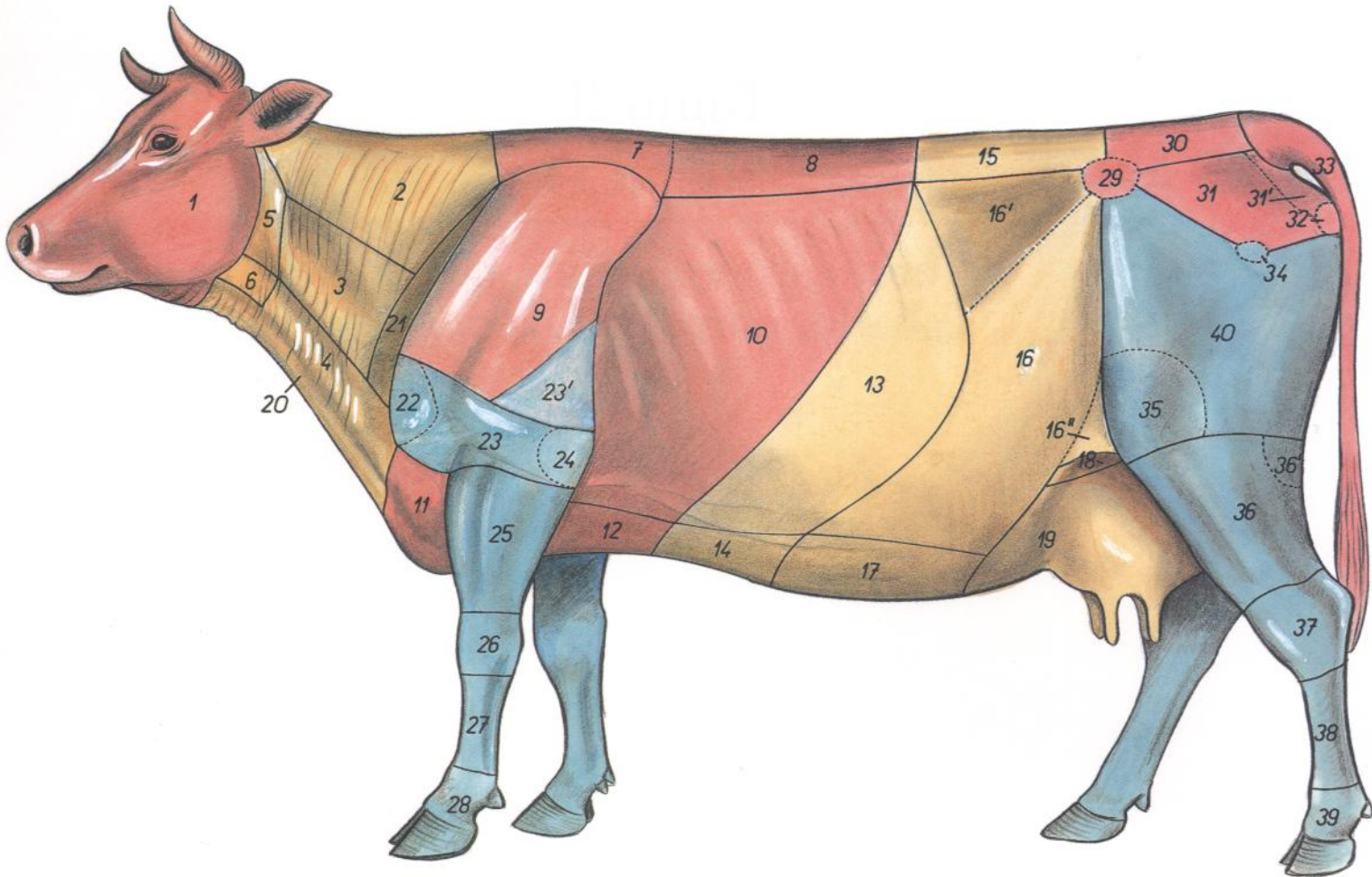


Figura 1

- | | | |
|--|--|---|
| <p>1. <i>Caput</i>: Cabeza</p> <p>2, 3, 4, 5, 6, 20, 21. <i>Regiones colli (collum)</i>: Regiones del cuello</p> <p>2. <i>Regio colli dorsalis (regio nuchalis)</i>: Región dorsal del cuello</p> <p>3. <i>Regio colli lateralis</i>: Región lateral del cuello</p> <p>4, 6, 20. <i>Regio colli ventralis (regio jugularis)</i>: Región ventral del cuello (región yugular)</p> <p>5. <i>Regio parotidea</i>: Región parotídea</p> <p>6. <i>Regio laryngea</i>: Región laríngea</p> <p>7, 8, 9, 10, 11, 12. <i>Thorax</i>: Tórax</p> <p>7, 8, 15. <i>Regiones dorsi</i>: Regiones del dorso</p> <p>7, 8. <i>Regio vertebralis thoracis (regio dorsocostalis)</i>: Región vertebral del tórax (región dorsocostal)</p> <p>7. <i>Regio interscapularis</i>: Región interescapular</p> <p>9, 10, 11, 12. <i>Regiones pectoris</i>: Regiones del tórax</p> <p>9. <i>Regio scapularis</i>: Región escapular</p> <p>10. <i>Regio costalis</i>: Región costal</p> <p>11. <i>Regio presternalis</i>: Región preesternal</p> <p>12. <i>Regio sternalis</i>: Región esternal</p> <p>13, 14, 15, 16, 17, 18, 19. <i>Abdomen</i>: Abdomen</p> <p>13, 14, 16, 16', 16'', 17, 18, 19. <i>Regiones abdominis</i>: Regiones del abdomen</p> <p>13, 14. <i>Regio abdominis cranialis (epigastrium)</i>: Región craneal del abdomen (epigastrio)</p> <p>13. <i>Regio hypochondriaca</i>: Región hipocondriaca</p> <p>14. <i>Regio xiphoidea</i>: Región xifoidea</p> | <p>15. <i>Regio lumbalis</i>: Región lumbar</p> <p>16, 16', 16'', 17. <i>Regio abdominis media (mesogastrium)</i>: Región media del abdomen (mesogastrio)</p> <p>16, 16', 16''. <i>Regio abdominis lateralis</i>: Región lateral del abdomen</p> <p>16'. <i>Fossa paralumbalis</i>: Fosa paralumbar</p> <p>16''. <i>Regio plicae lateris (s. genus)</i>: Región del pliegue del flanco (rodilla)</p> <p>17. <i>Regio umbilicalis</i>: Región umbilical</p> <p>18, 19. <i>Regio abdominis caudalis (hypogastrium)</i>: Región caudal del abdomen (hipogastrio)</p> <p>18. <i>Regio inguinalis</i>: Región inguinal</p> <p>19. <i>Regio pubica</i>: Región púbica</p> <p>20. <i>Pallear (plica ventralis colli; vide 4, regio ventralis colli)</i>: Papada (pliegue ventral del cuello, véase 4, región ventral del cuello)</p> <p>21. <i>Regio prescapularis</i>: Región preescapular</p> <p>22, 23, 23', 24, 25, 26, 27, 28. <i>Regiones membri thoracici</i>: Regiones del miembro torácico</p> <p>22. <i>Regio articulationes humeri</i>: Región de la articulación del hombro</p> <p>23. <i>Regio brachii</i>: Región del brazo</p> <p>23'. <i>Regio tricipitalis</i>: Región tricipital</p> <p>24. <i>Regio cubiti</i>: Región del codo</p> <p>25. <i>Regio antebrachii</i>: Región antebraquial</p> <p>26. <i>Regio carpi</i>: Región del carpo</p> <p>27. <i>Regio metacarpi</i>: Región del metacarpo</p> | <p>28. <i>Regiones digitorum manus</i>: Región de los dedos de la mano</p> <p>29, 30, 31, 32, 33. <i>Regiones pelvis</i>: Regiones de la pelvis</p> <p>29. <i>Regio tuberis coxae</i>: Región de la tuberosidad coxal</p> <p>30. <i>Regio sacralis</i>: Región sacra</p> <p>31. <i>Regio glutea</i>: Región glútea</p> <p>31'. <i>Regio clunis</i>: Región clúnea o de la nalga</p> <p>32. <i>Regio tuberis ischiadici</i>: Región de la tuberosidad isquiática</p> <p>33. <i>Regio caudalis (regio coccygea)</i>: Región caudal (región coccígea)</p> <p>34, 35, 36, 37, 38, 39, 40. <i>Regiones membri pelvini</i>: Regiones del miembro pelviano</p> <p>34. <i>Regio articulationis coxae (regio trochanterica)</i>: Región de la articulación de la cadera (región trocantérica)</p> <p>35. <i>Regio genus lateralis</i>: Región lateral de la rodilla</p> <p>36. <i>Regio cruris</i>: Región de la pierna</p> <p>36'. <i>Regio poplitea</i>: Región poplíteo</p> <p>37. <i>Regio tarsi</i>: Región del tarso</p> <p>38. <i>Regio metatarsi</i>: Región del metatarso</p> <p>39. <i>Regiones digitorum pedis</i>: Región de los dedos del pie</p> <p>40. <i>Regio femoris</i>: Región del muslo</p> |
|--|--|---|

Esqueleto

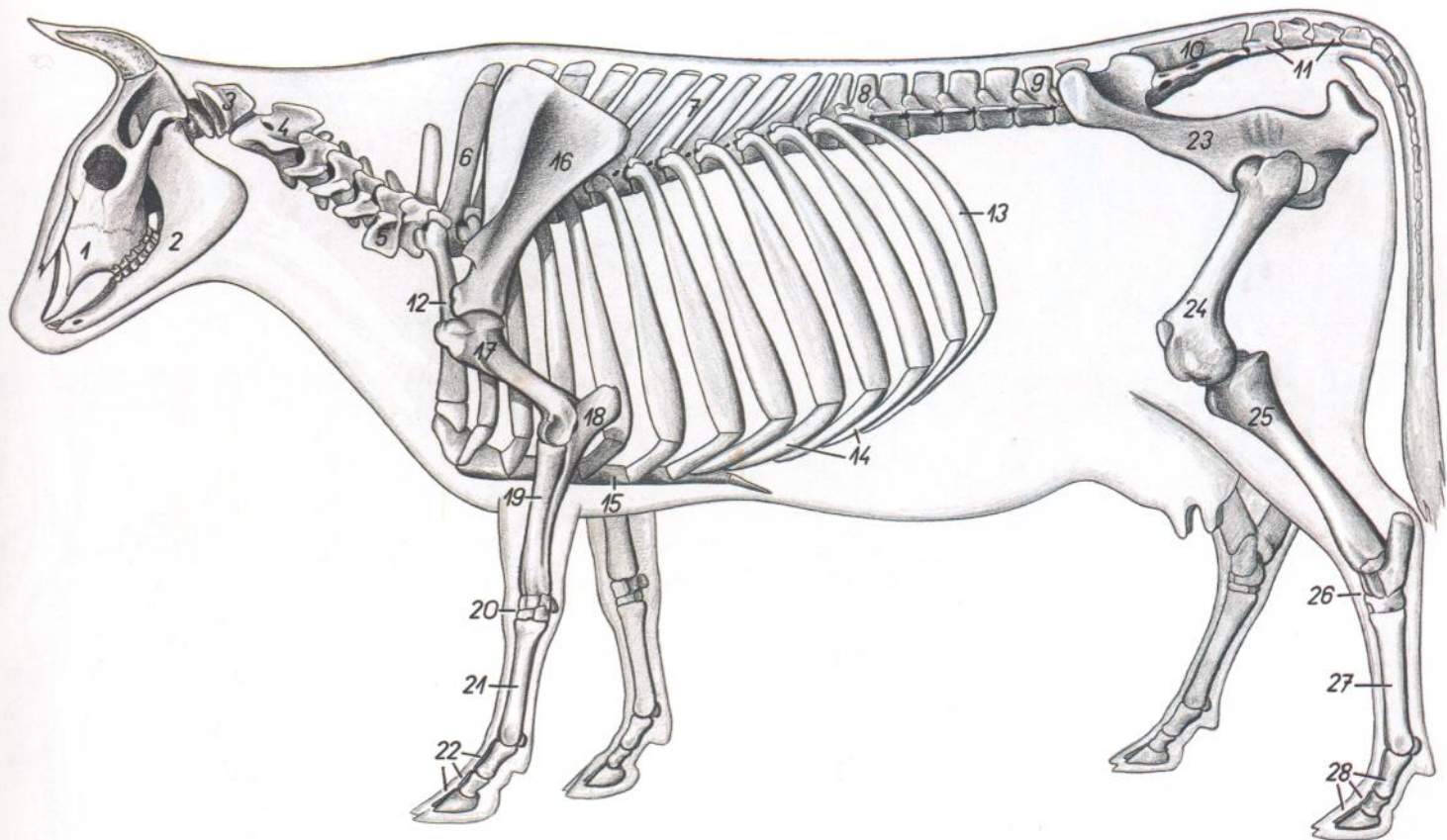


Figura 2

- | | | |
|---|---|---|
| 1. <i>Maxilla</i> : Maxilar | 13. <i>Costa XIII</i> : Decimotercera costilla | 24. <i>Os femoris</i> : Fémur |
| 2. <i>Mandibula</i> : Mandíbula | 14. <i>Cartilagine costales</i> : Cartilagos costales | 25. <i>Tibia</i> : Tibia |
| 3. <i>Atlas</i> : Atlas | 15. <i>Sternum</i> : Esternón | 26. <i>Ossa tarsi</i> : Huesos del tarso |
| 4. <i>Axis</i> : Axis | 16. <i>Scapula</i> : Escápula | 27. <i>Os metatarsale III et IV</i> : Tercero y cuarto huesos metatarsianos |
| 5. <i>Vertebra cervicalis VI</i> : Sexta vértebra cervical | 17. <i>Humerus</i> : Húmero | 28. <i>Ossa digitorum pedis</i> : Huesos de los dedos del pie |
| 6. <i>Vertebra thoracica I</i> : Primera vértebra torácica | 18. <i>Ulna</i> : Cúbito | |
| 7. <i>Vertebra thoracica VII</i> : Séptima vértebra torácica | 19. <i>Radius</i> : Radio | |
| 8. <i>Vertebra thoracica XIII</i> : Decimotercera vértebra torácica | 20. <i>Ossa carpi</i> : Huesos del carpo | |
| 9. <i>Vertebra lumbalis V</i> : Quinta vértebra lumbar | 21. <i>Os metacarpale III et IV</i> : Tercero y cuarto huesos metacarpianos | |
| 10. <i>Os sacrum</i> : Hueso sacro | 22. <i>Ossa digitorum manus</i> : Huesos de los dedos de la mano | |
| 11. <i>Vertebrae caudales</i> : Vértebras caudales | 23. <i>Os coxae</i> : Hueso coxal | |
| 12. <i>Costa I</i> : Primera costilla | | |

VACA

Músculos superficiales después de haber extirpado los músculos cutáneos

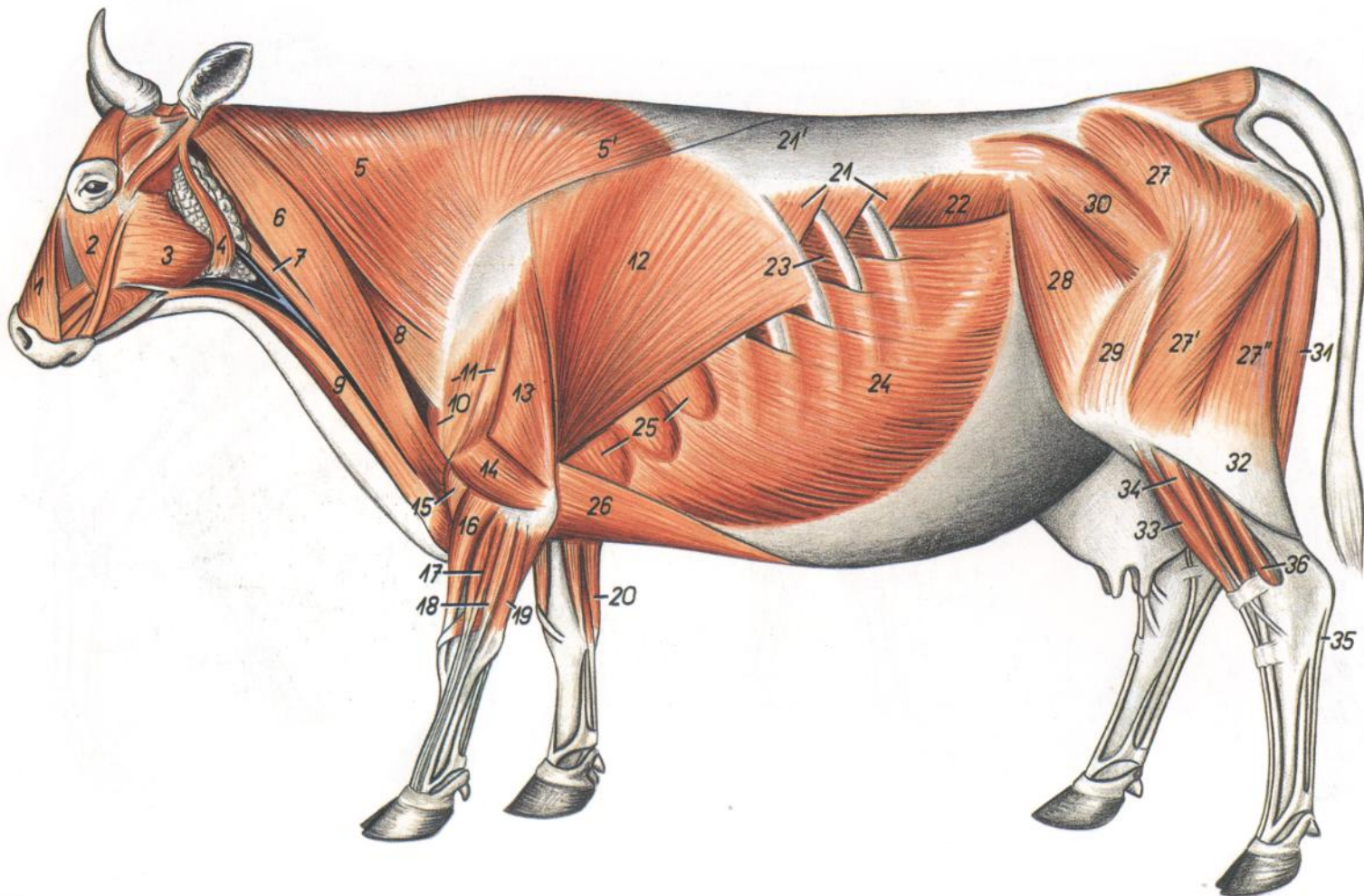


Figura 3

1. *M. levator nasolabialis*: Músculo elevador nasolabial
2. *M. malaris*: Músculo malar
3. *M. masseter*: Músculo masetero
4. *M. parotidoauricularis*: Músculo parotidoauricular
5. *Pars cervicalis mi. trapezii*: Parte cervical del músculo trapecio
- 5'. *Pars thoracica mi. trapezii*: Parte torácica del músculo trapecio
- 6, 7. *M. brachiocephalicus*: Músculo braquiocefálico
6. *M. cleidocephalicus (pars occipitalis)*: Músculo cleidocefálico (parte occipital)
7. *M. cleidocephalicus (pars mastoidea)*: Músculo cleidocefálico (parte mastoidea)
8. *M. omotransversarius*: Músculo omotransverso
9. *M. sternocephalicus (pars mandibularis)*: Músculo esternocefálico (parte mandibular)
10. *Pars acromialis mi. deltoide*: Parte acromial del músculo deltoides
11. *Pars scapularis mi. deltoide*: Parte escapular del músculo deltoides
12. *M. latissimus dors*: Músculo dorsal ancho
13. *Caput longum mi. tricipitis brachii*: Cabeza larga del músculo tríceps braquial
14. *Caput laterale mi. tricipitis brachii*: Cabeza lateral del músculo tríceps braquial
15. *M. brachialis*: Músculo braquial
16. *M. extensor carpi radialis*: Músculo extensor radial del carpo
17. *M. extensor digitorum communis*: Músculo extensor común de los dedos
18. *M. extensor digitorum lateralis*: Músculo extensor lateral de los dedos
19. *M. extensor carpi ulnaris*: Músculo extensor cubital del carpo
20. *M. flexor carpi ulnaris*: Músculo flexor cubital del carpo
21. *M. serratus dorsalis caudalis*: Músculo serrato dorsal caudal
- 21'. *Fascia thoracolumbalis (eius pars lumbodorsalis)*: Fascia toracolumbar (parte lumbodorsal)
22. *M. obliquus internus abdominis*: Músculo oblicuo interno del abdomen
23. *M. intercostalis externus*: Músculo intercostal externo
24. *M. obliquus externus abdominis*: Músculo oblicuo externo del abdomen
25. *M. serratus ventralis thoracis*: Músculo serrato ventral del tórax
26. *M. pectoralis profundus (m. pectoralis ascendens)*: Músculo pectoral profundo (músculo pectoral ascendente)
- 27, 27', 27''. *M. gluteobiceps*: Músculo gluteobíceps
27. *M. gluteus superficialis*: Músculo glúteo superficial
- 27'. *Portio cranialis mi. bicipitis femoris*: Porción craneal del músculo bíceps femoral
- 27''. *Portio caudalis mi. bicipitis femoris*: Porción caudal del músculo bíceps femoral
28. *M. tensor faciae latae*: Músculo tensor de la fascia lata
29. *Fascia lata et m. vastus lateralis*: Fascia lata y músculo vasto lateral
30. *M. gluteus medius*: Músculo glúteo medio
31. *M. semitendinosus*: Músculo semitendinoso
32. *Fascia cruris*: Fascia de la pierna
33. *M. extensor digitorum longus*: Músculo extensor largo de los dedos
34. *M. peroneus longus*: Músculo peroneo largo
35. *Tendo mi. flexoris digitorum superficialis*: Tendón del músculo flexor superficial de los dedos
36. *M. flexor digitorum profundus*: Músculo flexor profundo de los dedos

VACA

Vista de los órganos internos desde la derecha

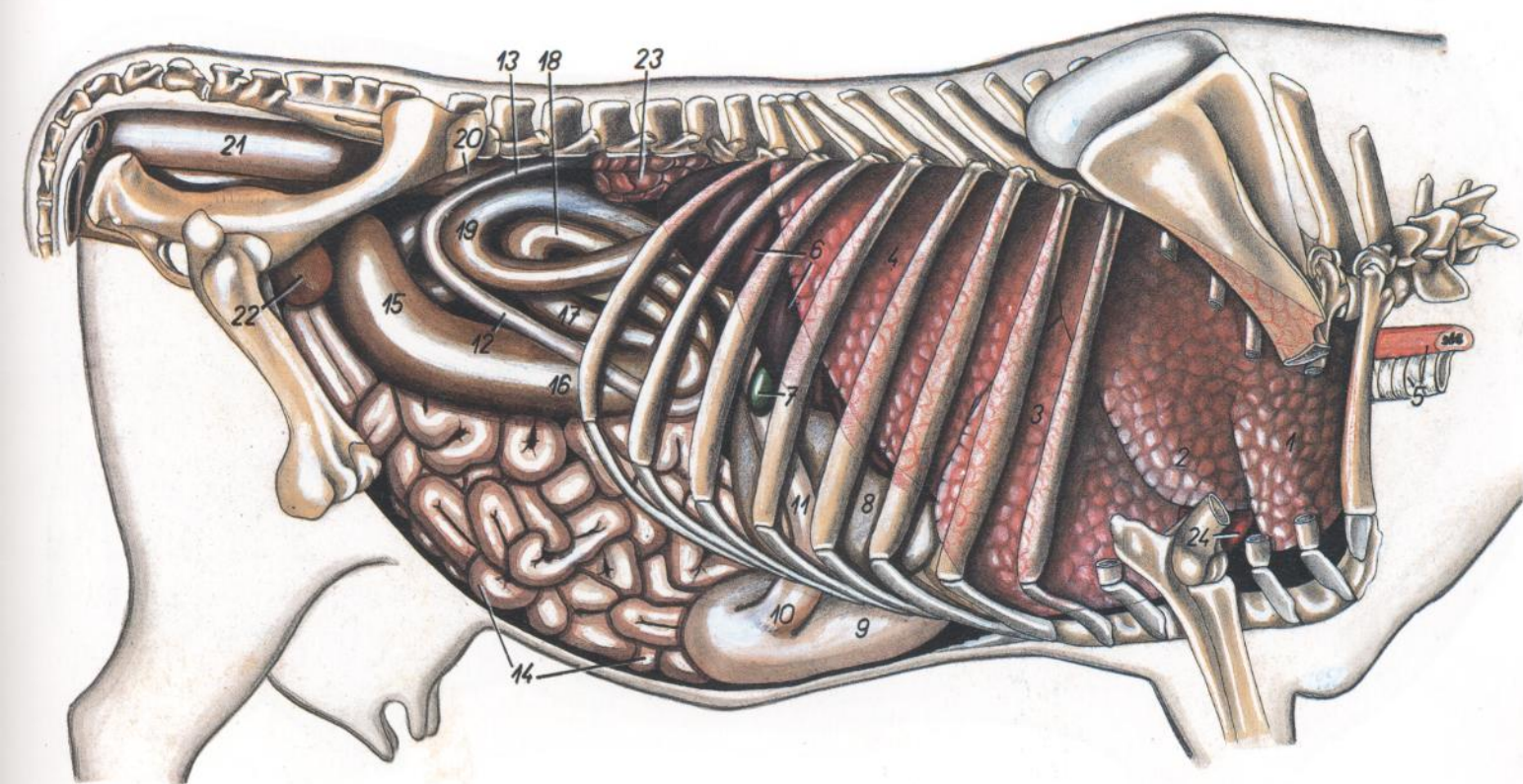


Figura 4

- | | | |
|--|--|---|
| 1. <i>Pars cranialis lobi cranialis pulmonis</i> : Parte craneal del lóbulo craneal del pulmón | 10. <i>Pars pylorica abomasi</i> : Parte pilórica del abomaso | 16. <i>Gyrus ventralis ansae proximalis</i> : Giro ventral del asa proximal |
| 2. <i>Pars caudalis lobi cranialis pulmonis</i> : Parte caudal del lóbulo craneal del pulmón | 11. <i>Pars cranialis duodeni</i> : Parte craneal del duodeno | 17. <i>Gyrus medius ansae proximalis</i> : Giro medio del asa proximal |
| 3. <i>Lobus medius pulmonis</i> : Lóbulo medio del pulmón | 12. <i>Pars descendens duodeni</i> : Parte descendente del duodeno | 18. <i>Gyrus dorsalis ansae proximalis</i> : Giro dorsal del asa proximal |
| 4. <i>Lobus caudalis pulmonis</i> : Lóbulo caudal del pulmón | 13. <i>Pars ascendens duodeni</i> : Parte ascendente del duodeno | 19. <i>Ansa distalis coli</i> : Asa distal del colon |
| 5. <i>Trachea, esophagus</i> : Tráquea, esófago | 14. <i>Jejunum</i> : Yeyuno | 20. <i>Colon descendens</i> : Colon descendente |
| 6. <i>Hepar</i> : Hígado | 15. <i>Cecum</i> : Ciego | 21. <i>Rectum</i> : Recto |
| 7. <i>Vesica fellea</i> : Vesícula biliar | 16, 17, 18, 19. <i>Colon ascendens</i> : Colon ascendente | 22. <i>Vesica urinaria</i> : Vejiga urinaria |
| 8. <i>Omasum</i> : Omaso | 16, 17, 18. <i>Ansa proximalis coli</i> : Asa proximal del colon | 23. <i>Ren dexter</i> : Riñón derecho |
| 9. <i>Abomasum</i> : Abomaso | | 24. <i>Cor</i> : Corazón |

VACA

Órganos internos. Vista desde la izquierda. Disección superficial

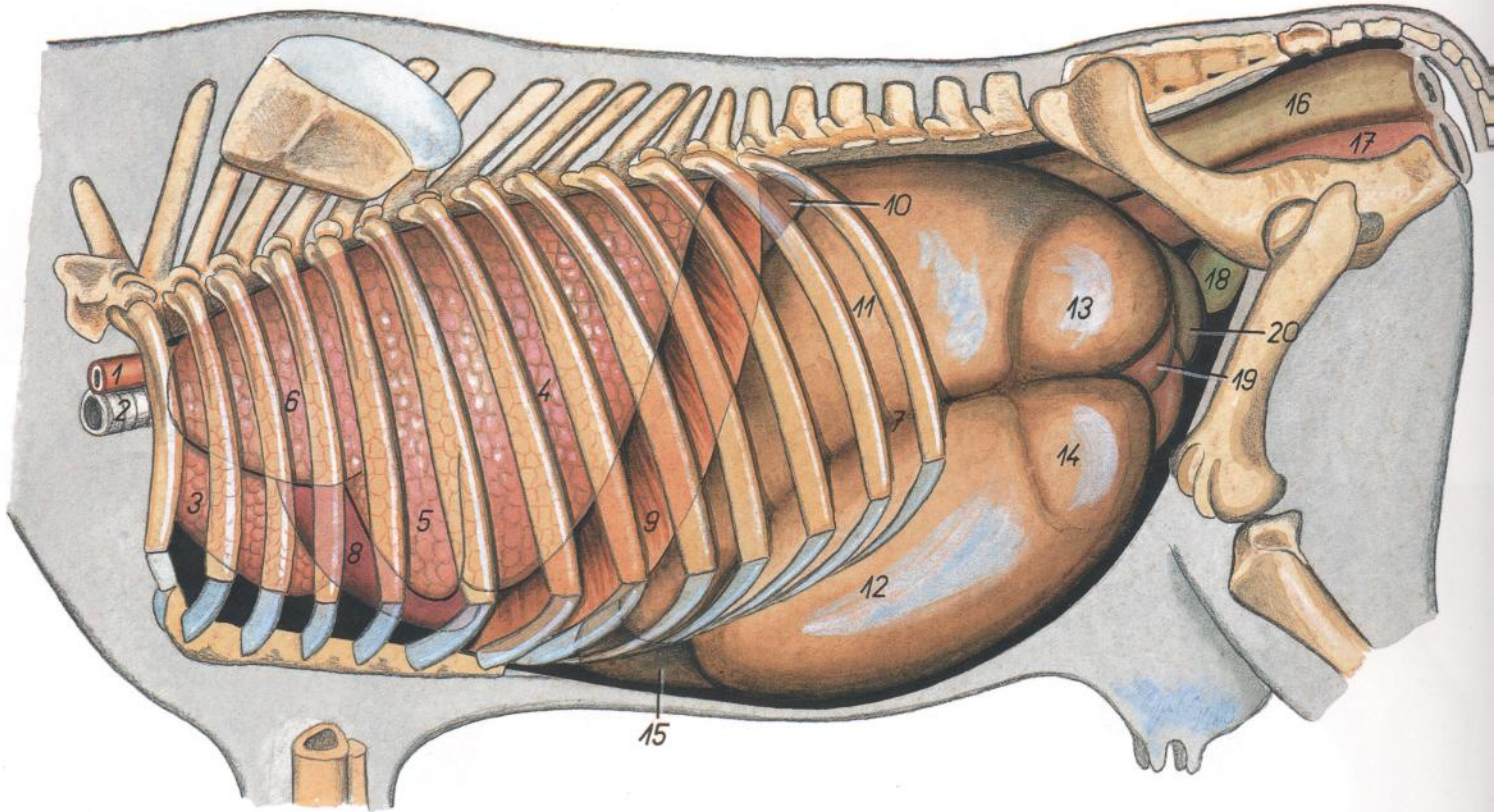


Figura 5

1. *Esophagus*: Esófago
2. *Trachea*: Tráquea
3. *Pars cranialis lobi cranialis pulmonis dextri*: Parte craneal del lóbulo craneal del pulmón derecho
4. *Lobus caudalis pulmonis sinistri*: Lóbulo caudal del pulmón izquierdo
5. *Pars caudalis lobi cranialis pulmonis sinistri*: Parte caudal del lóbulo craneal del pulmón izquierdo
6. *Pars cranialis lobi cranialis pulmonis sinistri*: Parte craneal del lóbulo craneal del pulmón izquierdo
7. *Sulcus longitudinalis sinister ruminis*: Surco longitudinal izquierdo del rumen
8. *Cor*: Corazón
9. *Pars costalis diaphragmatis*: Parte costal del diafragma
10. *Lien*: Bazo
11. *Saccus dorsalis ruminis*: Saco dorsal del rumen
12. *Saccus ventralis ruminis*: Saco ventral del rumen
13. *Saccus cecus caudodorsalis*: Saco ciego caudo-dorsal
14. *Saccus cecus caudoventralis*: Saco ciego caudoventral
15. *Abomasum*: Abomaso
16. *Rectum*: Recto
17. *Vagina*: Vagina
18. *Vesica urinaria*: Vejiga urinaria
19. *Jejunum*: Yeyuno
20. *Cecum*: Ciego

Órganos internos. Vista desde la izquierda. Disección profunda

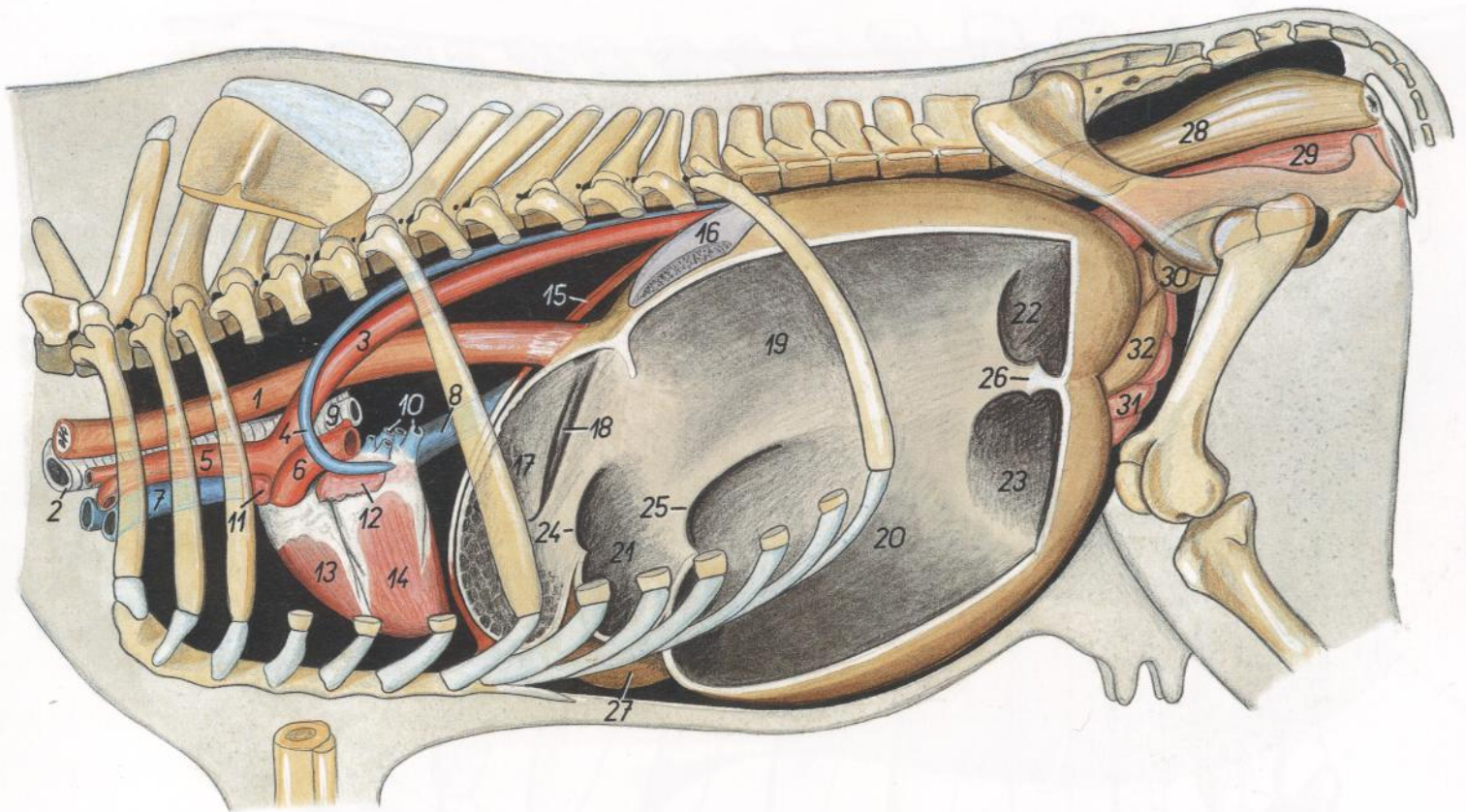


Figura 6

- | | | |
|--|---|---|
| <ol style="list-style-type: none"> 1. <i>Esophagus</i>: Esófago 2. <i>Trachea</i>: Tráquea 3. <i>Aorta</i>: Aorta 4. <i>V. azygos sinistra</i>: Vena ácigos izquierda 5. <i>Truncus brachiocephalicus</i>: Tronco braquiocefálico 6. <i>Truncus pulmonalis</i>: Tronco pulmonar 7. <i>V. cava cranialis</i>: Vena cava craneal 8. <i>V. cava caudalis</i>: Vena cava caudal 9. <i>Bronchi principales</i>: Bronquios principales 10. <i>Vv. pulmonales</i>: Venas pulmonares 11. <i>Aurícula dextra cordis</i>: Aurícula (orejuela) derecha del corazón 12. <i>Aurícula sinistra cordis</i>: Aurícula (orejuela) izquierda del corazón | <ol style="list-style-type: none"> 13. <i>Ventriculus dexter cordis</i>: Ventrículo derecho del corazón 14. <i>Ventriculus sinister cordis</i>: Ventrículo izquierdo del corazón 15. <i>Diaphragma</i>: Diafragma 16. <i>Lien</i>: Bazo 17. <i>Reticulum</i>: Reticulo 18. <i>Sulcus reticuli</i>: Surco del retículo 19. <i>Saccus dorsalis ruminis</i>: Saco dorsal del rumen 20. <i>Saccus ventralis ruminis</i>: Saco ventral del rumen 21. <i>Atrium ruminis (saccus cranialis ruminis)</i>: Atrio del rumen (saco craneal del rumen) 22. <i>Saccus cecus caudodorsalis</i>: Saco ciego caudo-dorsal | <ol style="list-style-type: none"> 23. <i>Saccus cecus caudoventralis</i>: Saco ciego caudoventral 24. <i>Plica ruminoreticularis</i>: Pliegue ruminoreticular 25. <i>Pila cranialis ruminis</i>: Pilar craneal del rumen 26. <i>Pila caudalis ruminis</i>: Pilar caudal del rumen 27. <i>Abomasum</i>: Abomaso 28. <i>Rectum</i>: Recto 29. <i>Vagina</i>: Vagina 30. <i>Vesica urinaria</i>: Vejiga urinaria 31. <i>Jejunum</i>: Yeyuno 32. <i>Cecum</i>: Ciego |
|--|---|---|

Esqueleto torácico. Vista desde la izquierda

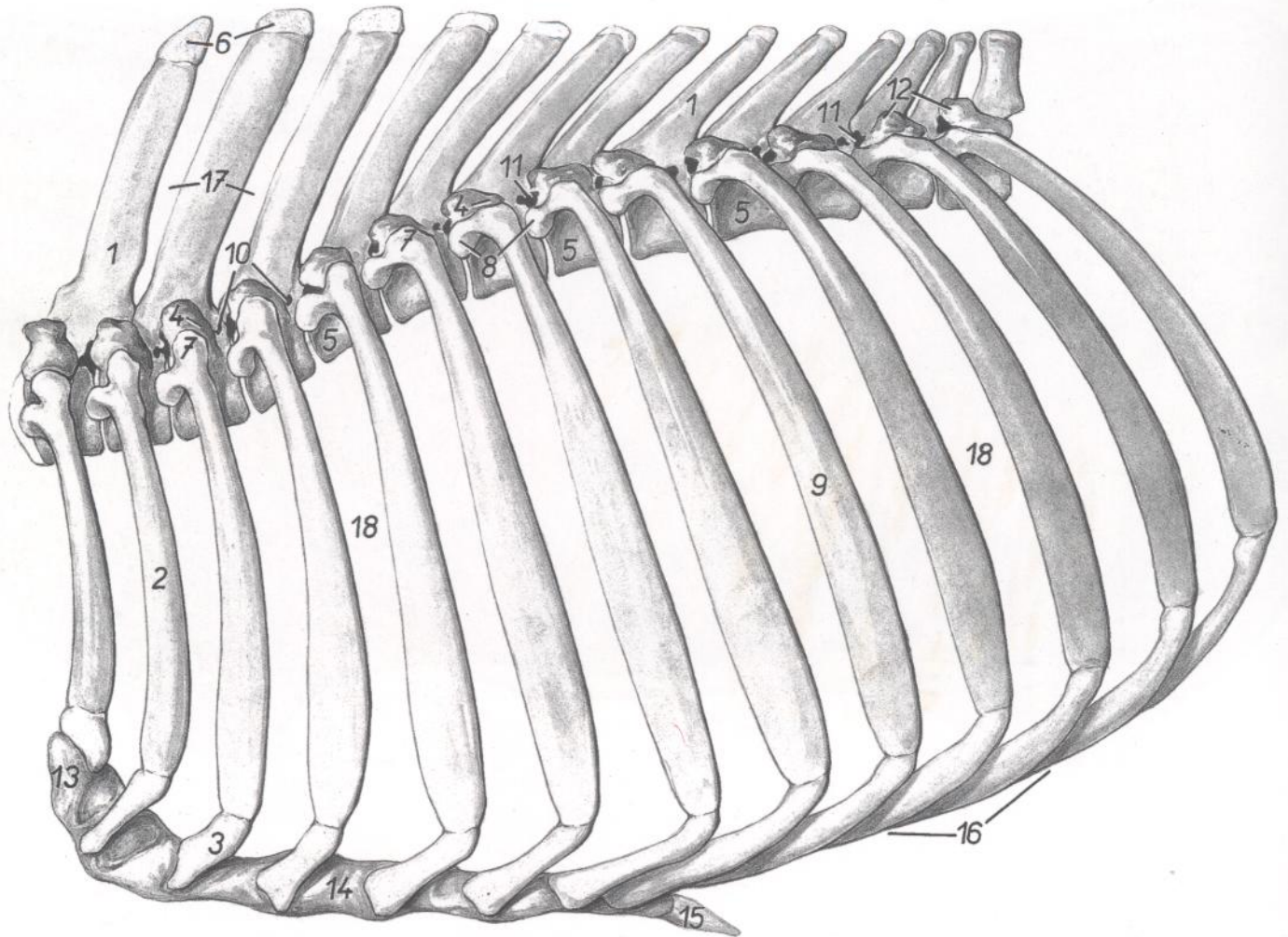


Figura 7

- | | | |
|---|--|--|
| 1. <i>Processus spinosi</i> : Apófisis espinosas | 7. <i>Tuberculum costae</i> : Tubérculo de las costillas | 12. <i>Processus mamillares</i> : Apófisis mamilares |
| 2. <i>Costa II</i> : Segunda costilla | 8. <i>Caput costae</i> : Cabeza de la costilla | 13. <i>Manubrium sterni</i> : Manubrio del esternón |
| 3. <i>Cartilago costalis III</i> : Tercer cartílago costal | 9. <i>Costa IX</i> : Novena costilla | 14. <i>Corpus sterni</i> : Cuerpo del esternón |
| 4. <i>Processus transversi</i> : Apófisis transversas | 10. <i>Foramina vertebralia lateralia</i> : Agujeros vertebrales laterales | 15. <i>Cartilago xiphoidea</i> : Cartílago xifoides |
| 5. <i>Corpora vertebrarum</i> : Cuerpos vertebrales | 11. <i>Foramina intervertebralia</i> : Agujeros intervertebrales | 16. <i>Arcus costalis</i> : Arco costal |
| 6. <i>Tuberositas processus spinosi</i> : Tuberosidad de la apófisis espinosa | | 17. <i>Spatia interspinosa</i> : Espacios interespinosos |
| | | 18. <i>Spatia intercostalia</i> : Espacios intercostales |

TORO

Diseción del tronco. Vista desde la izquierda. Diseción profunda después de haber extirpado el miembro torácico izquierdo

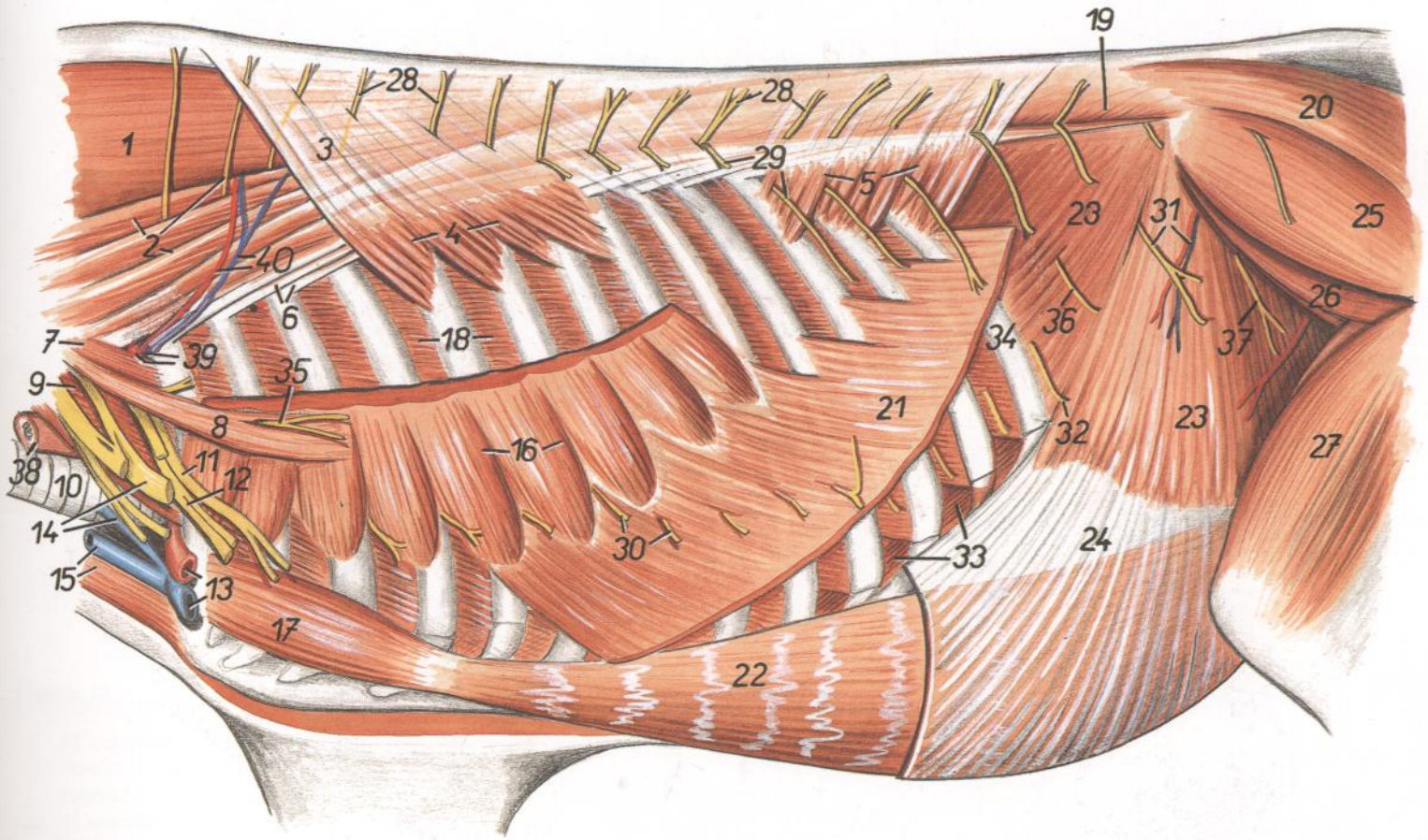


Figura 8

- | | | |
|--|--|---|
| <p>1. <i>M. semispinalis capitis</i>: Músculo semiespinal de la cabeza</p> <p>2. <i>M. longissimus cervicis, n. thoracicus II</i>: Músculo longísimo del cuello, segundo nervio torácico</p> <p>3. <i>Fascia thoracolumbalis (eius pars spinotransversalis)</i>: Fascia toracolumbar (parte espino-transversal)</p> <p>4. <i>M. serratum dorsalis cranialis</i>: Músculo serrato dorsal craneal</p> <p>5. <i>M. serratus dorsalis caudalis</i>: Músculo serrato dorsal caudal</p> <p>6. <i>M. iliocostalis thoracis</i>: Músculo iliocostal del tórax</p> <p>7. <i>Pars dorsalis mi. scaleni medii</i>: Parte dorsal del músculo escaleno medio</p> <p>8. <i>M. scalenus dorsalis</i>: Músculo escaleno dorsal</p> <p>9. <i>Pars ventralis mi. scaleni medii</i>: Parte ventral del músculo escaleno medio</p> <p>10. <i>Trachea</i>: Tráquea</p> <p>11, 12, 14, 35. <i>Plexus brachialis et nervi plexus</i>: Plexo braquial y nervios del plexo</p> <p>11. <i>N. pectoralis caudalis</i>: Nervio pectoral caudal</p> <p>12. <i>N. ulnaris et n. medianus</i>: Nervio cubital y nervio mediano</p> <p>13. <i>A. et v. axillares</i>: Arteria y vena axilares</p> <p>14. <i>N. axillaris, v. jugularis interna</i>: Nervio axilar, vena yugular interna</p> <p>15. <i>V. jugularis externa, m. sternocephalicus</i>: Vena yugular externa, músculo esternocefálico</p> | <p>16. <i>M. serratus ventralis thoracis</i>: Músculo serrato ventral del tórax</p> <p>17. <i>M. rectus thoracis</i>: Músculo recto del tórax</p> <p>18. <i>Mm. intercostales externi</i>: Músculos intercostales externos</p> <p>19. <i>M. longissimus lumborum</i>: Músculo longísimo lumbar</p> <p>20. <i>M. gluteobiceps</i>: Músculo gluteobíceps</p> <p>21. <i>M. obliquus externus abdominis</i>: Músculo oblicuo externo del abdomen</p> <p>22. <i>M. rectus abdominis</i>: Músculo recto del abdomen</p> <p>23. <i>M. obliquus internus abdominis</i>: Músculo oblicuo interno del abdomen</p> <p>24. <i>Aponeurosis mi. obliqui interni abdominis</i>: Aponeurosis del músculo oblicuo interno del abdomen</p> <p>25. <i>M. gluteus medius</i>: Músculo glúteo medio</p> <p>26. <i>M. gluteus accessorius</i>: Músculo glúteo accesorio</p> <p>27. <i>M. quadriceps femoris</i>: Músculo cuádriceps femoral</p> <p>28, 29. <i>Rami dorsales nn. thoraciorum</i>: Ramos dorsales de nervios torácicos</p> <p>28. <i>Rami cutanei mediales</i>: Ramos cutáneos mediales</p> <p>29. <i>Rami cutanei laterales</i>: Ramos cutáneos laterales</p> <p>30, 32. <i>Rami ventrales nn. thoraciorum I-XII (nn. intercostales) et XIII (n. costoabdominalis)</i>: Ra-</p> | <p>mos ventrales del primero al decimosegundo (intercostales) y del decimotercero (costoabdominal) nervios torácicos</p> <p>30. <i>Rami cutanei laterales nn. intercostalium</i>: Ramos cutáneos laterales de nervios intercostales</p> <p>31. <i>Ramus cutaneus lateralis n. ilioinguinalis (s.n. lumbalis II), ramus a. et v. circumflexae ilium profundae</i>: Ramo cutáneo lateral del nervio ilioinguinal (segundo nervio lumbar), rama de la arteria y vena circunflejas ilíacas profundas</p> <p>32. <i>Ramus cutaneus lateralis n. costoabdominalis</i>: Ramo cutáneo lateral del nervio costoabdominal</p> <p>33. <i>Mm. intercostales interni</i>: Músculos intercostales internos</p> <p>34. <i>Costa XIII</i>: Decimotercera costilla</p> <p>35. <i>N. thoracodorsalis</i>: Nervio toracodorsal</p> <p>36. <i>Ramus cutaneus lateralis ni. iliohypogastrici</i>: Ramo cutáneo lateral del nervio iliohipogástrico</p> <p>37. <i>N. cutaneus femoris lateralis</i>: Nervio cutáneo femoral lateral</p> <p>38. <i>Esophagus</i>: Esófago</p> <p>39. <i>Truncus costocervicalis, v. costocervicalis</i>: Tronco costocervical y vena costocervical</p> <p>40. <i>A. et v. scapularis dorsalis</i>: Arteria y vena escapulares dorsales</p> |
|--|--|---|

TORO

Diseción del tórax con la pleura extirpada dejando las vísceras al descubierto. Vista desde la derecha

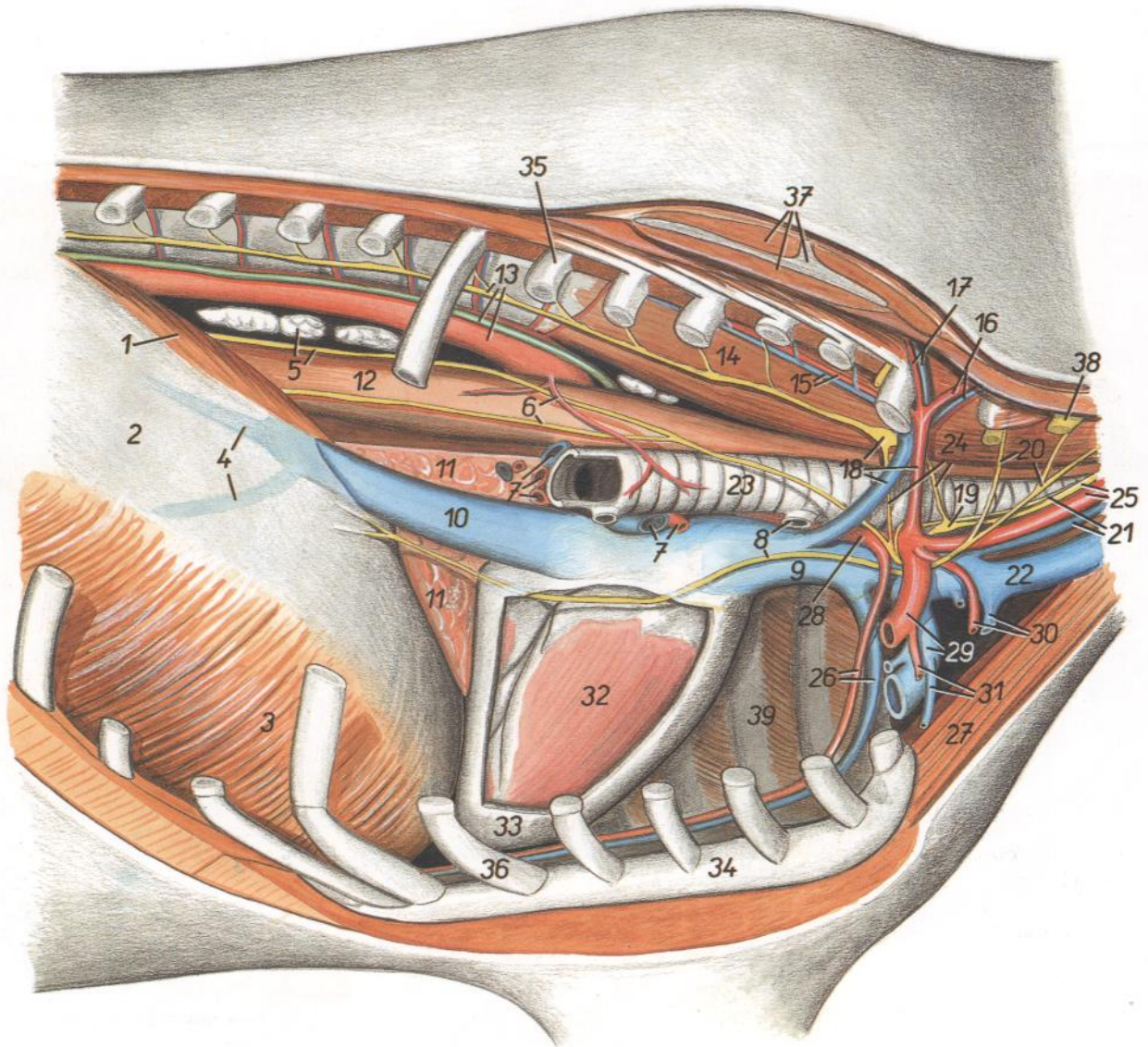


Figura 9

- | | | |
|---|--|--|
| 1. <i>Crus mediale dextrum diaphragmatis</i> : Pilar medial derecho del diafragma | 14. <i>M. longus colli</i> : Músculo largo del cuello | 27. <i>M. sternocephalicus</i> : Músculo esternocefálico |
| 2. <i>Centrum tendineum diaphragmatis</i> : Centro tendinoso del diafragma | 15. <i>A. et v. intercostalis suprema</i> : Arteria y vena intercostales supremas | 28. <i>Truncus brachiocephalicus</i> : Tronco braquiocefálico |
| 3. <i>Pars costalis diaphragmatis</i> : Parte costal del diafragma | 16. <i>A. et vertebralis</i> : Arteria y vena vertebrales | 29. <i>A. et v. subclavia dextra</i> : Arteria y vena subclavias derechas |
| 4. <i>Vv. phrenicae craneales</i> : Venas frénicas craneales | 17. <i>A. et v. cervicalis profunda</i> : Arteria y vena cervicales profundas | 30. <i>A. et v. cervicalis superficialis</i> : Arteria y vena cervicales superficiales |
| 5. <i>Lnn. mediastinales caudales, truncus vagalis dorsalis</i> : Linfonódulos mediastínicos caudales, tronco vagal dorsal | 18. <i>Ganglion stellatum (s. cervicothoracicum), truncus costocervicalis, v. costocervicalis</i> : Ganglio estrellado (cervicotorácico), tronco costocervical, vena costocervical | 31. <i>A. et v. thoracica externa</i> : Arteria y vena torácicas externas |
| 6. <i>Ramus bronchialis, truncus vagalis ventralis</i> : Rama bronquial, tronco vagal ventral | 19. <i>Ganglion cervicale medium</i> : Ganglio cervical medio | 32. <i>Ventriculus dexter cordis</i> : Ventrículo derecho del corazón |
| 7. <i>Rami a. pulmonalis, vv. pulmonales</i> : Ramas de la arteria pulmonar, venas pulmonares | 20. <i>Radices ni. phrenici</i> : Raíces del nervio frénico | 33. <i>Pericardium</i> : Pericardio |
| 8. <i>N. phrenicus dexter, bronchus trachealis</i> : Nervio frénico derecho, bronquio traqueal | 21. <i>N. laryngeus recurrens, v. jugularis interna</i> : Nervio laríngeo recurrente, vena yugular interna | 34. <i>Sternum</i> : Esternón |
| 9. <i>V. cava cranialis</i> : Vena cava craneal | 22. <i>V. jugularis externa</i> : Vena yugular externa | 35. <i>Costa VI</i> : Sexta costilla |
| 10. <i>V. cava caudalis</i> : Vena cava caudal | 23. <i>Trachea</i> : Tráquea | 36. <i>Cartilago costalis VI</i> : Sexto cartílago costal |
| 11. <i>Lobus accesorius pulmonis</i> : Lóbulo accesorio del pulmón | 24. <i>Ansa subclavia</i> : Asa subclavia | 37. <i>Scapula et mm. scapulares</i> : Escápula y músculos escapulares |
| 12. <i>Esophagus</i> : Esófago | 25. <i>Truncus vagosympathicus, a. carotis communis</i> : Tronco vagosimpático, arteria carótida común | 38. <i>N. cervicalis VII</i> : Séptimo nervio cervical |
| 13. <i>Aorta, ductus thoracicus, pars thoracica trunci sympathici</i> : Aorta, conducto torácico, parte torácica del tronco simpático | 26. <i>A. et v. thoracica interna</i> : Arteria y vena torácicas internas | 39. <i>Paries thoracis sinister</i> : Pared izquierda del tórax |

TORO

Disección del tórax con la pleura extirpada dejando las vísceras al descubierto. Vista desde la izquierda

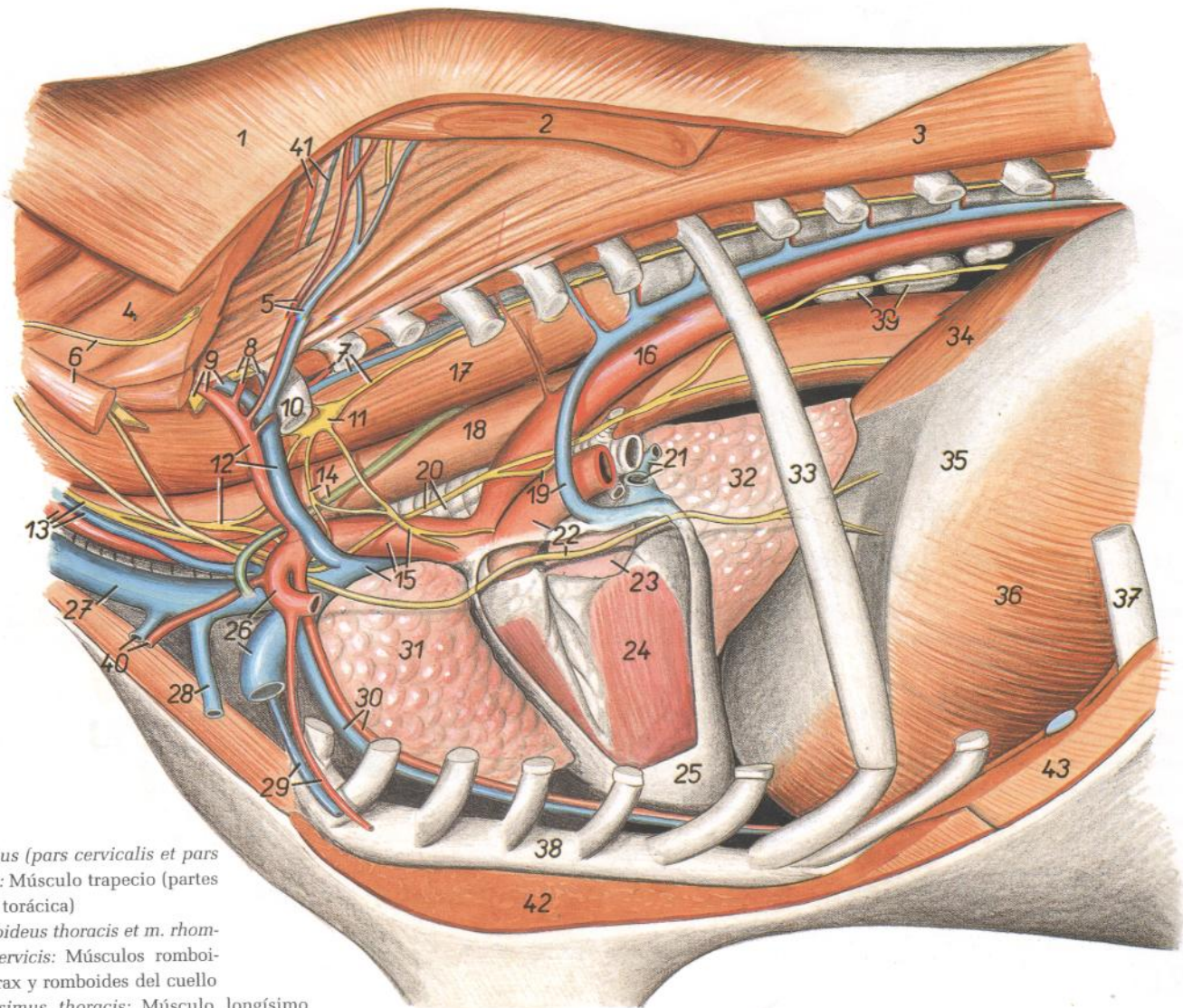


Figura 10

- 1. *M. trapezius (pars cervicalis et pars thoracica)*: Músculo trapecio (partes cervical y torácica)
- 2. *M. rhomboideus thoracis et m. rhomboideus cervicis*: Músculos romboides del tórax y romboides del cuello
- 3. *M. longissimus thoracis*: Músculo longísimo del tórax
- 4. *M. serratus ventralis cervicis*: Músculo serrato ventral del cuello
- 5. *A. et v. scapularis dorsalis*: Arteria y vena escapulares dorsales
- 6. *M. scalenus dorsalis, n. accesorius*: Músculo escaleno dorsal, nervio accesorio
- 7. *A. et v. intercostalis suprema, truncus sympathicus*: Arteria y vena intercostales supremas, tronco simpático
- 8. *N. cervicalis VIII, a. et v. cervicalis profunda*: Octavo nervio cervical, arteria y vena cervicales profundas
- 9. *N. cervicalis VII, a. et v. vertebralis*: Séptimo nervio cervical, arteria y vena vertebrales
- 10. *Costa I*: Primera costilla
- 11. *Ganglion stellatum (s. cervicothoracicum)*: Ganglio estrellado (cervicotorácico)
- 12. *Truncus costocervicalis, v. costocervicalis, ganglion cervicale medium*: Tronco costocervical, vena costocervical, ganglio cervical medio
- 13. *Truncus vagosympathicus, a. carotis communis, v. jugularis interna*: Tronco vagosimpático, arteria carótida común, vena yugular interna
- 14. *Ansa subclavia, ductus thoracicus*: Asa subclavia, conducto torácico
- 15. *V. cava cranialis, truncus brachiocephalicus, n. cardiacus thoracicus*: Vena cava craneal,

- tronco braquiocefálico, nervio cardíaco torácico
- 16. *Aorta thoracica*: Aorta torácica
- 17. *M. longus colli*: Músculo largo del cuello
- 18. *Esophagus*: Esófago
- 19. *N. laryngeus recurrens sinister, v. azygos sinistra*: Nervio laríngeo recurrente izquierdo, vena ázigos izquierda
- 20. *N. vagus, trachea*: Nervio vago, tráquea
- 21. *Vv. pulmonales*: Venas pulmonares
- 22. *Truncus pulmonalis, n. phrenicus*: Tronco pulmonar, nervio frénico
- 23. *Auricula sinistra cordis*: Aurícula (orejuela) izquierda
- 24. *Ventriculus sinister cordis*: Ventrículo izquierdo del corazón
- 25. *Pericardium*: Pericardio
- 26. *A. et v. subclavia sinistra*: Arteria y vena subclavias izquierdas
- 27. *V. jugularis externa*: Vena yugular externa
- 28. *V. cephalica*: Vena cefálica
- 29. *A. et v. thoracica externa*: Arteria y vena torácicas externas
- 30. *A. et v. thoracica interna*: Arteria y vena torácicas internas

- 31. *Pars cranialis lobi cranialis pulmonis dextri*: Parte craneal del lóbulo craneal del pulmón derecho
- 32. *Lobus accesorius pulmonis*: Lóbulo accesorio del pulmón
- 33. *Costa VII*: Séptima costilla
- 34. *Crus mediale sinistrum diaphragmatis*: Pilar medial izquierdo del diafragma
- 35. *Centrum tendineum diaphragmatis*: Centro tendineo del diafragma
- 36. *Pars costalis diaphragmatis*: Parte costal del diafragma
- 37. *Costa X*: Décima costilla
- 38. *Sternum*: Esternón
- 39. *Lnn. mediastinales caudales*: Linfonódulos mediastínicos caudales
- 40. *A. et v. cervicalis superficialis*: Arteria y vena cervicales superficiales
- 41. *Ramus v. et a. cervicalis profundae*: Rama de la arteria y vena cervicales profundas
- 42. *M. pectoralis profundus*: Músculo pectoral profundo
- 43. *M. obliquus externus abdominis*: Músculo oblicuo externo del abdomen

TORO

Parte torácica de la columna vertebral. Vista desde la izquierda

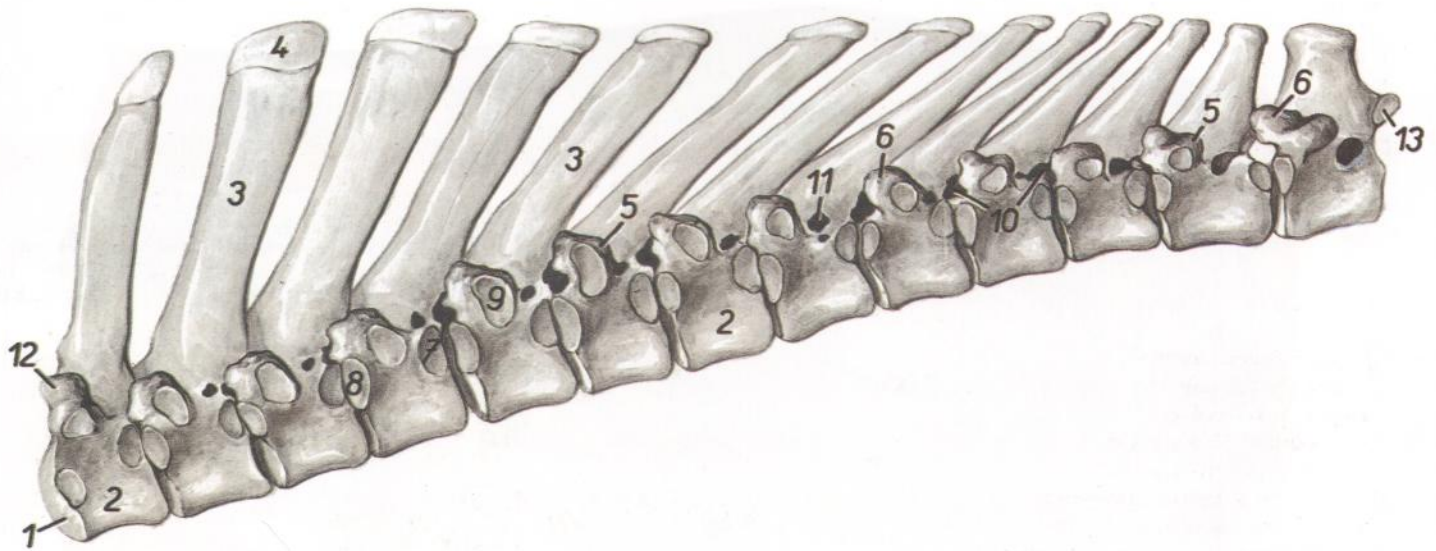


Figura 11

- | | | |
|--|--|---|
| 1. <i>Extremitas cranialis vertebrae thoracicae I</i> : Extremidad craneal de la primera vértebra torácica | 7. <i>Fovea costalis caudalis</i> : Fosita costal caudal | 12. <i>Processus articularis cranialis vertebrae thoracicae I</i> : Apófisis articular craneal de la primera vértebra torácica |
| 2. <i>Corpus vertebrae</i> : Cuerpo vertebral | 8. <i>Fovea costalis cranialis</i> : Fosita costal craneal | 13. <i>Processus articularis caudalis vertebrae thoracicae XIII</i> : Apófisis articular caudal de la decimotercera vértebra torácica |
| 3. <i>Processus spinosus</i> : Apófisis espinosa | 9. <i>Fovea costalis transversalis</i> : Fosita costal transversal | |
| 4. <i>Tuberositas processus spinosi</i> : Tuberosidad de la apófisis espinosa | 10. <i>Foramina intervertebralia</i> : Agujeros intervertebrales | |
| 5. <i>Processus transversus</i> : Apófisis transversa | 11. <i>Foramen vertebrale laterale</i> : Agujero vertebral lateral | |
| 6. <i>Processus mamillaris</i> : Apófisis mamilar | | |

TORO

Esqueleto de las vértebras lumbares. Vista dorsolateral

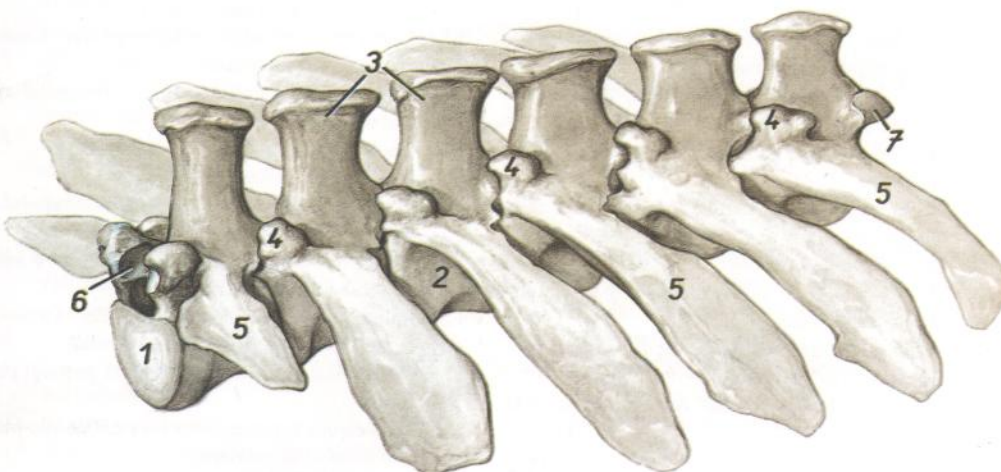


Figura 12

- | |
|--|
| 1. <i>Extremitas cranialis vertebrae lumbalis I</i> : Extremidad craneal de la primera vértebra lumbar |
| 2. <i>Corpus vertebrae lumbalis III</i> : Cuerpo vertebral de la tercera vértebra lumbar |
| 3. <i>Processus spinosi</i> : Apófisis espinosa |
| 4. <i>Processus articularis cranialis cum processu mamillari</i> : Apófisis articular craneal con apófisis mamilar |
| 5. <i>Processus costarii (s. transversi)</i> : Apófisis costiformes (transversas) |
| 6. <i>Facies articularis cranialis vertebrae lumbalis I</i> : Cara articular craneal de la primera vértebra lumbar |
| 7. <i>Processus articularis caudalis vertebrae lumbalis VI</i> : Apófisis articular caudal de la sexta vértebra lumbar |

TORO

*Sexta vértebra lumbar (arriba) y primera vértebra lumbar (abajo).
Vista caudolateral*

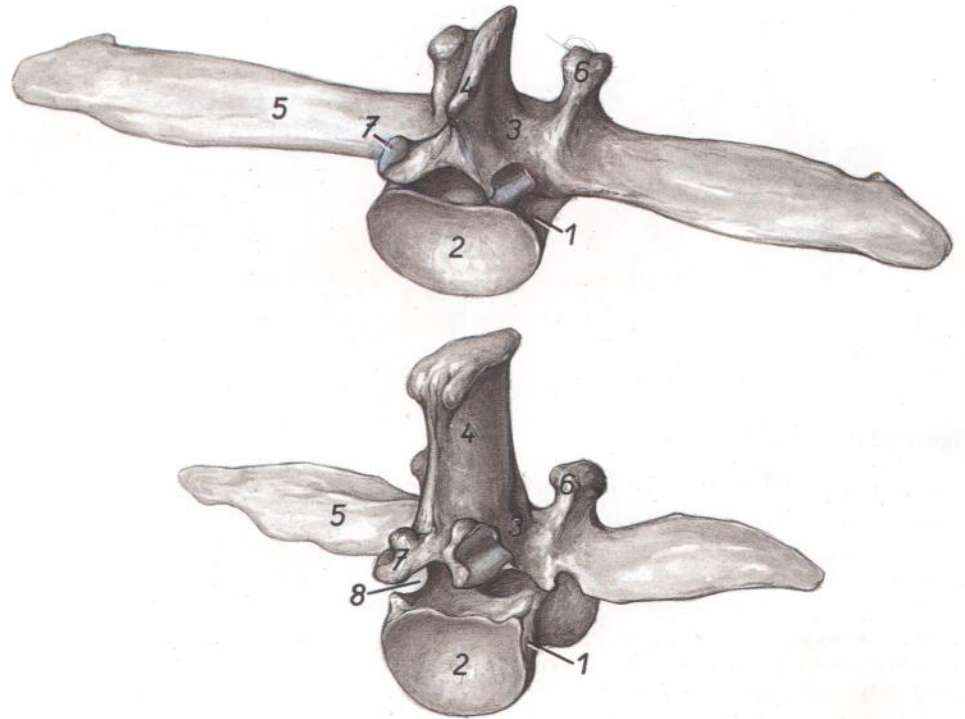


Figura 13

1. *Corpus vertebrae*: Cuerpo vertebral
2. *Extremitas caudalis*: Extremidad caudal
3. *Arcus vertebrae*: Arco vertebral
4. *Processus spinosus*: Apófisis espinosa
5. *Processus costarius*: Apófisis costiforme
6. *Processus articularis cranialis cum processus mamillari (proc. mamilloarticularis)*: Apófisis articular craneal con apófisis mamilar (apófisis mamiloarticular)
7. *Processus articularis caudalis*: Apófisis articular caudal
8. *Incisura vertebralis caudalis*: Incisura vertebral caudal

TORO

*Sexta vértebra lumbar (arriba) y primera vértebra lumbar (abajo).
Vista craneoventral*

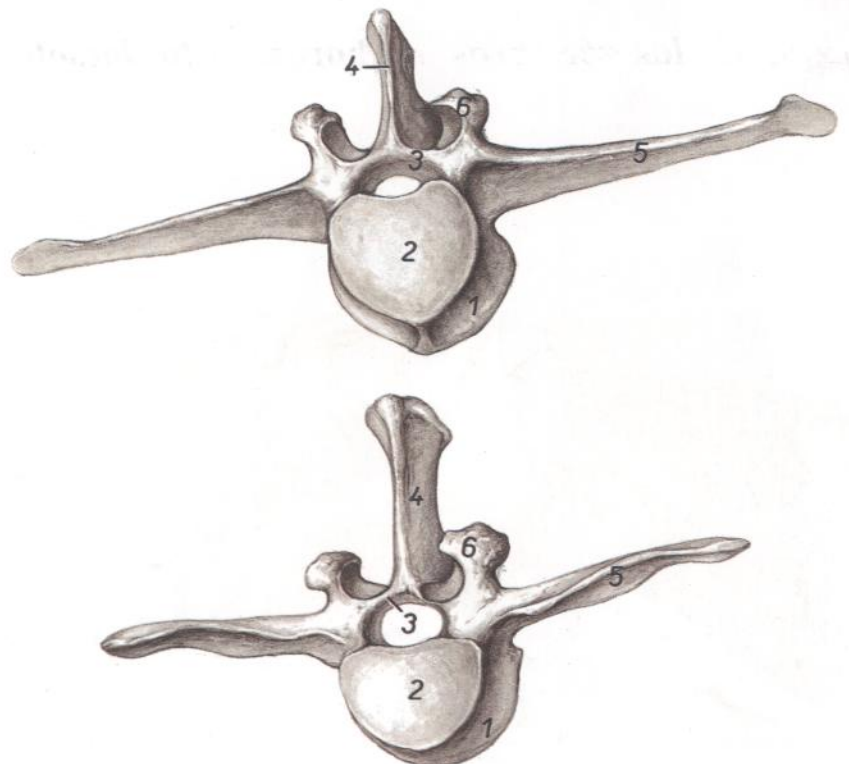


Figura 14

1. *Corpus vertebrae*: Cuerpo vertebral
2. *Extremitas cranialis vertebrae*: Extremidad craneal de la vértebra
3. *Arcus vertebrae*: Arco vertebral
4. *Processus spinosus*: Apófisis espinosa
5. *Processus costarius*: Apófisis costiforme
6. *Processus articularis cranialis cum processus mamillari (proc. mamilloarticularis)*: Apófisis articular craneal con apófisis mamilar (apófisis mamiloarticular)

TORO

Musculatura profunda de la columna vertebral. Vista desde la izquierda

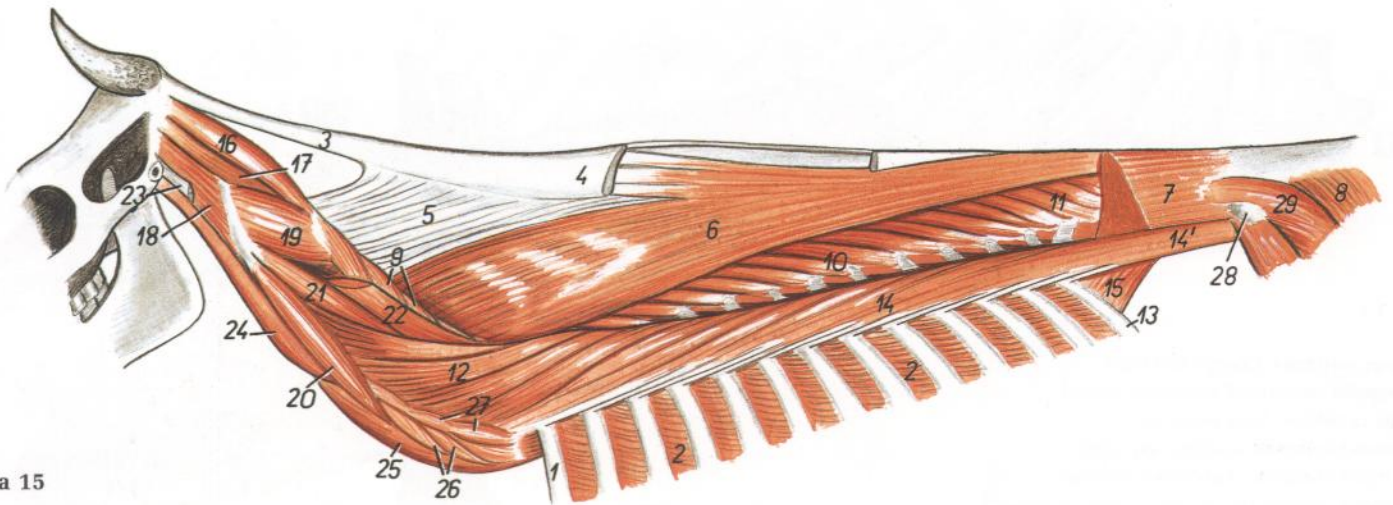
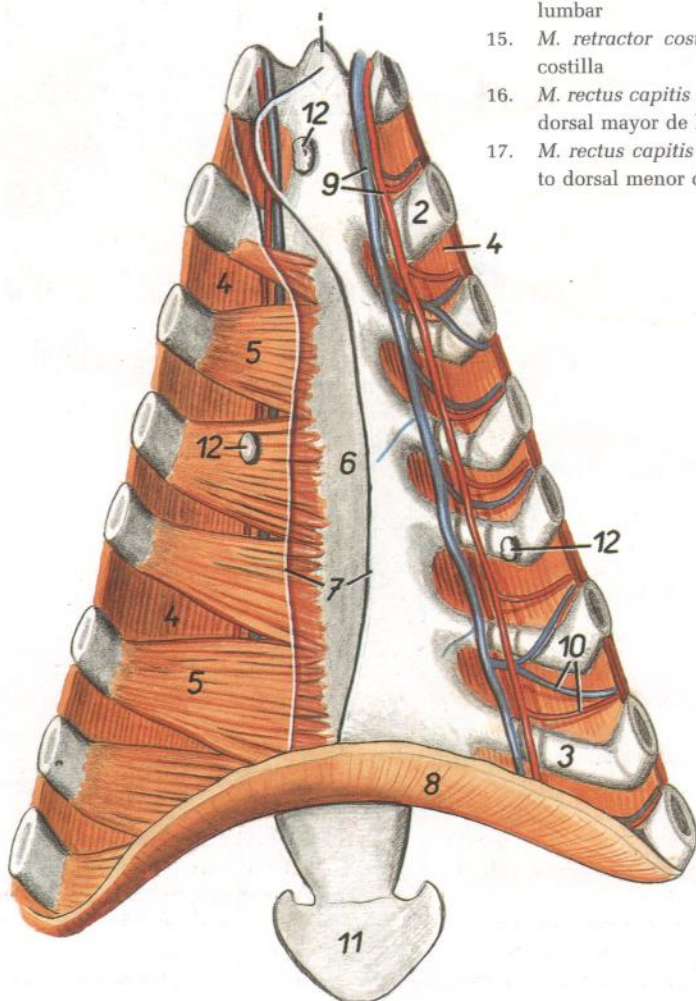


Figura 15

1. *Costa I*: Primera costilla
2. *Mm. intercostales externi*: Músculos intercostales externos
3. *Funiculus nuchae*: Funiculo de la nuca
4. *Pars cucullaris lig. nuchae*: Parte de la cruz del ligamento de la nuca
5. *Lamina nuchae*: Lámina de la nuca
6. *M. spinalis et semispinalis thoracis et cervicis*: Músculos espinal y semiespinal del tórax y del cuello
7. *M. longissimus lumborum*: Músculo longísimo lumbar

8. *M. gluteobiceps*: Músculo gluteobíceps
9. *M. multifidus cervicis*: Músculo multifido del cuello
10. *M. multifidus thoracis*: Músculo multifido del tórax
11. *M. multifidus lumborum*: Músculo multifido lumbar
12. *M. longissimus cervicis*: Músculo longísimo del cuello
13. *Costa XIII*: Decimotercera costilla
14. *M. iliocostalis thoracis*: Músculo iliocostal del tórax
- 14'. *M. iliocostalis lumborum*: Músculo iliocostal lumbar
15. *M. retractor costae*: Músculo retractor de la costilla
16. *M. rectus capitis dorsalis major*: Músculo recto dorsal mayor de la cabeza
17. *M. rectus capitis dorsalis minor*: Músculo recto dorsal menor de la cabeza

18. *M. obliquus capitis cranialis*: Músculo oblicuo craneal de la cabeza
19. *M. obliquus capitis caudalis*: Músculo oblicuo caudal de la cabeza
20. *M. intertransversarius longus (pars atlantis)*: Músculo intertransverso largo (parte del atlas)
21. *M. longissimus atlantis*: Músculo longísimo del atlas
22. *M. longissimus capitis*: Músculo longísimo de la cabeza
23. *Insertio mi. longissimi capitis*: Inserción del músculo longísimo de la cabeza
24. *M. longus capitis*: Músculo largo de la cabeza
25. *M. longus colli*: Músculo largo del cuello
26. *Mm. intertransversarii ventrales cervicis*: Músculos intertransversos ventrales del cuello
27. *Mm. intertransversarii dorsales cervicis*: Músculos intertransversos dorsales del cuello
28. *Tuber coxae*: Tuberosidad coxal
29. *M. gluteus medius*: Músculo glúteo medio



TORO

Vista del suelo del tórax

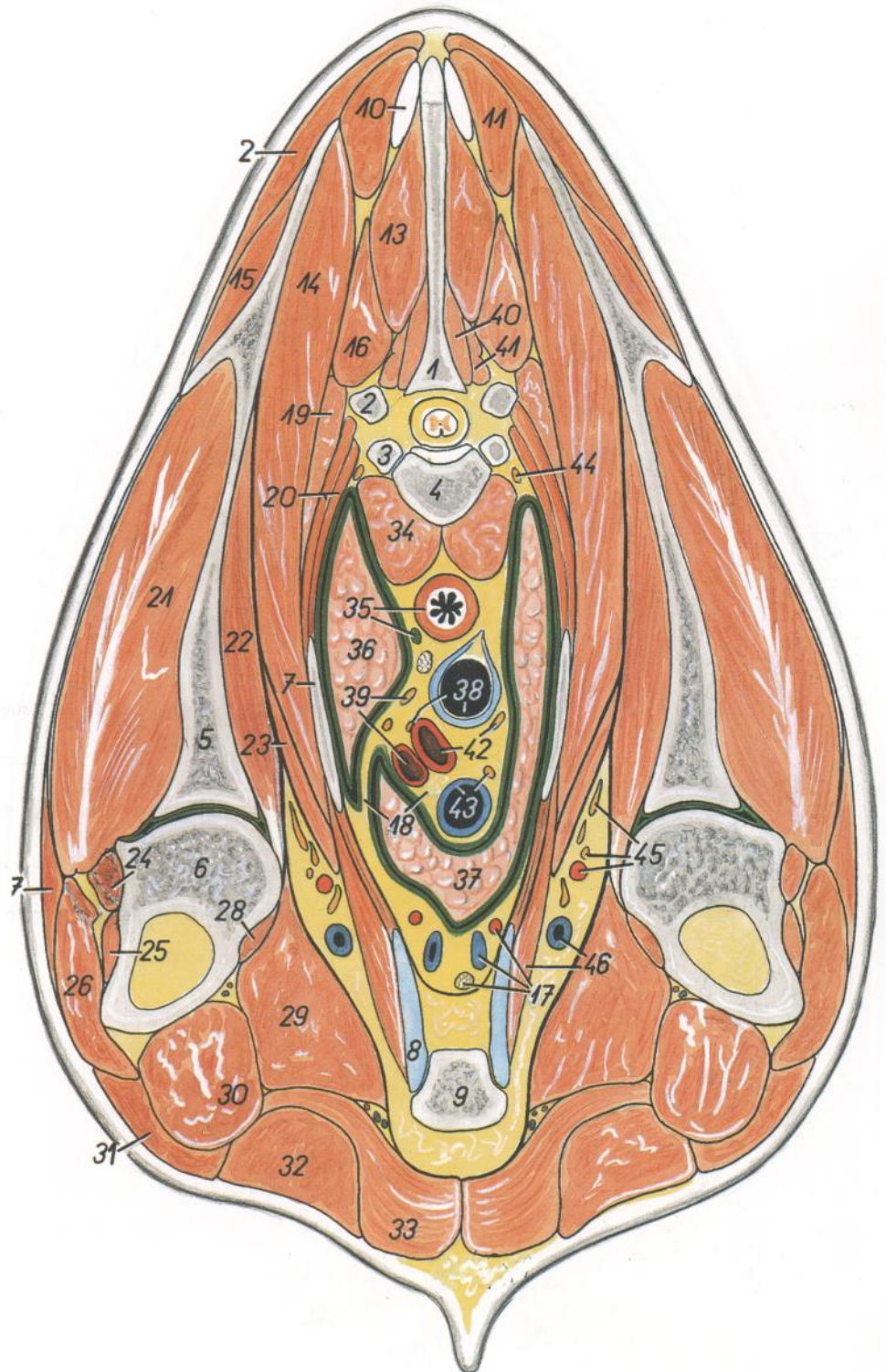
Figura 16

1. *Manubrium sterni*: Manubrio del esternón
2. *Costa II*: Segunda costilla
3. *Cartilago costalis VII*: Séptimo cartílago costal
4. *Mm. intercostales interni*: Músculos intercostales internos
5. *M. transversus thoracis*: Músculo transverso del tórax
6. *Corpus sterni*: Cuerpo del esternón
7. *Insertio pleurae mediastinalis*: Inserción de la pleura mediastínica
8. *Diaphragma*: Diafragma
9. *A. et v. thoracica interna*: Arteria y vena torácicas internas
10. *Rami intercostales ventrales*: Ramas intercostales ventrales
11. *Cartilago xiphoidea*: Cartílago xifoides
12. *Lnn. sternaes*: Linfonódulos esternales

Sección transversal del tórax a nivel de la segunda vértebra torácica.
Vista de la superficie caudal de la sección

Figura 17

1. *Processus spinosus vertebrae thoracicae II*: Apófisis espinosa de la segunda vértebra torácica
2. *Processus transversus vertebrae thoracicae II*: Apófisis transversa de la segunda vértebra torácica
3. *Caput costae II*: Cabeza de la segunda costilla
4. *Corpus vertebrae thoracicae II*: Cuerpo de la segunda vértebra torácica
5. *Scapula*: Escápula
6. *Humerus*: Húmero
7. *Costa II*: Segunda costilla
8. *Cartilago costalis I*: Primer cartilago costal
9. *Sternum*: Esternón
10. *Lig. nuchae*: Ligamento de la nuca
11. *M. rhomboideus thoracis*: Músculo romboides del tórax
12. *M. trapezius, pars thoracica*: Músculo trapecio, parte torácica
13. *M. spinalis et semispinalis thoracis et cervicis*: Músculos espinal y semiespinal del tórax y del cuello
14. *M. serratus ventralis thoracis*: Músculo serrato ventral del tórax
15. *M. supraspinatus*: Músculo supraespinoso
16. *M. longissimus thoracis et cervicis*: Músculo longísimo del tórax y del cuello
17. *A. et v. thoracica interna, ln. sternalis*: Arteria y vena torácicas internas, linfonódulo esternal
18. *Mediastinum craniale*: Mediastino craneal
19. *M. iliocostalis thoracis*: Músculo iliocostal del tórax
20. *Mm. intercostales*: Músculos intercostales
21. *M. infraspinatus*: Músculo infraespinoso
22. *M. subscapularis*: Músculo subescapular
23. *M. scalenus dorsalis*: Músculo escaleno dorsal
24. *M. teres minor*: Músculo redondo menor
25. *M. brachialis*: Músculo braquial
26. *Caput laterale m. tricipitis brachii*: Cabeza lateral del músculo tríceps braquial
27. *M. deltoideus*: Músculo deltoides
28. *M. coracobrachialis*: Músculo coracobraquial
29. *M. pectoralis profundus (ascendens)*: Músculo pectoral profundo (ascendente)
30. *M. biceps brachii*: Músculo bíceps braquial
31. *M. brachiocephalicus*: Músculo braquiocefálico
- 32, 33. *M. pectoralis superficialis*: Músculo pectoral superficial
32. *M. pectoralis descendens*: Músculo pectoral descendente
33. *M. pectoralis transversus*: Músculo pectoral transverso
34. *M. longus colli*: Músculo largo del cuello



35. *Esophagus, ductus thoracicus*: Esófago, conducto torácico
36. *Pars cranialis lobi cranialis pulmonis sinistri*: Parte craneal del lóbulo craneal del pulmón izquierdo
37. *Pars cranialis lobi cranialis pulmonis dextri*: Parte craneal del lóbulo craneal del pulmón derecho
38. *Trachea, n. laryngeus recurrens sinister*: Tráquea, nervio laríngeo recurrente izquierdo
39. *N. vagus sinister, a. subclavia sinistra*: Nervio vago izquierdo, arteria subclavia izquierda
40. *M. multifidus thoracis*: Músculo multifido del tórax
41. *M. rotator*: Músculo rotador
42. *Truncus brachiocephalicus, n. vagus dexter*: Tronco braquiocefálico, nervio vago derecho
43. *V. cava cranialis, n. phrenicus dexter*: Vena cava craneal, nervio frénico derecho
44. *Truncus sympathicus*: Tronco simpático
45. *A. axillaris, rami plexus brachialis*: Arteria axilar, ramos del plexo braquial
46. *V. axillaris, m. rectus thoracis*: Vena axilar, músculo recto del tórax

Sección transversal del tórax a nivel de la tercera vértebra torácica.
Vista de la superficie caudal de la sección

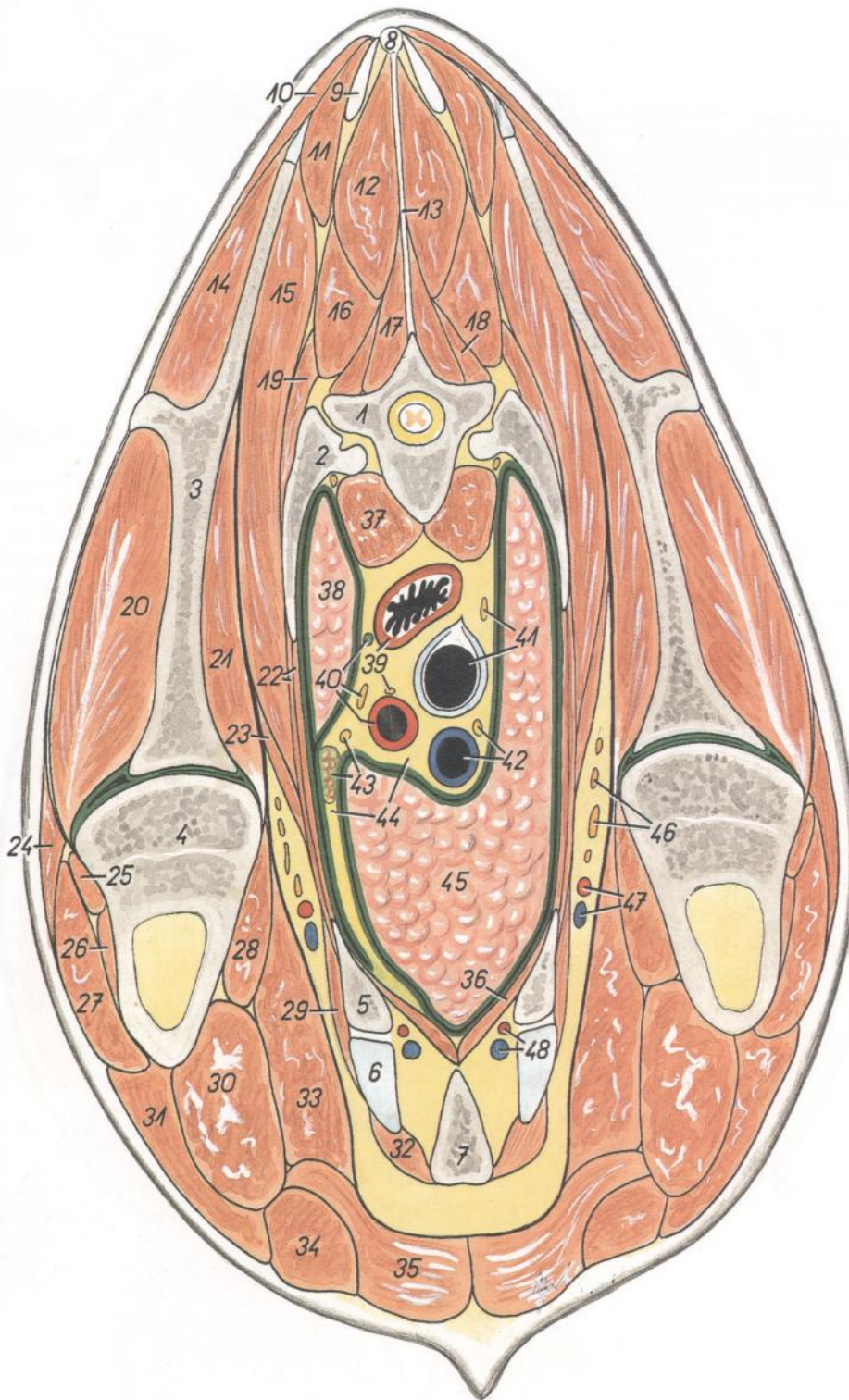


Figura 18

- 1. *Vertebra thoracica III*: Tercera vértebra torácica
- 2. *Costa III*: Tercera costilla
- 3. *Scapula*: Escápula
- 4. *Humerus*: Húmero
- 5. *Costa II*: Segunda costilla
- 6. *Cartilago costalis II*: Segundo cartílago costal
- 7. *Sternum*: Esternón
- 8, 9. *Lig. nuchae*: Ligamento de la nuca

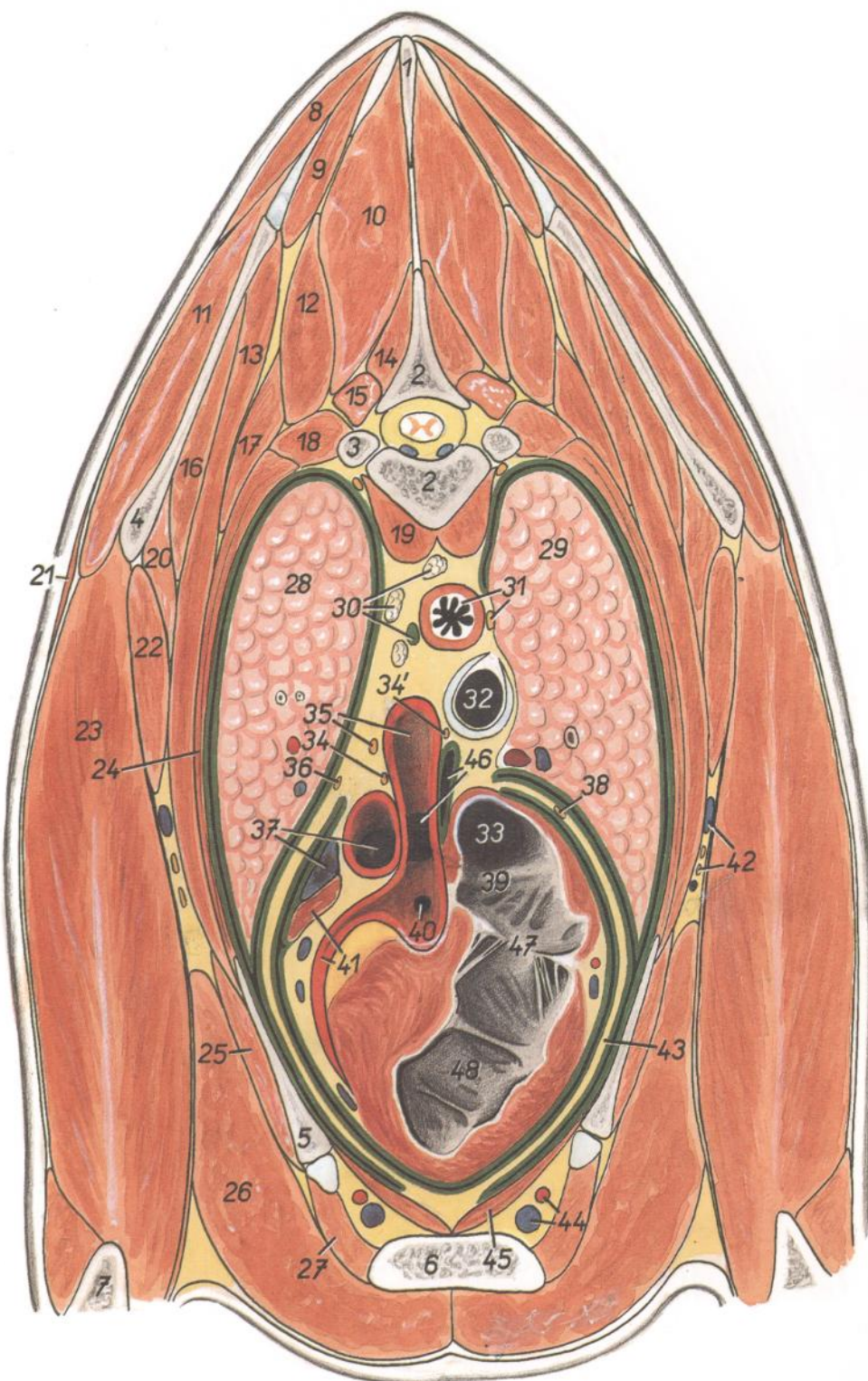
- 10. *M. trapezius, pars thoracica*: Músculo trapecio, porción torácica
- 11. *M. rhomboideus thoracis*: Músculo romboides del tórax
- 12. *M. spinalis et semispinalis thoracis et cervicis*: Músculos espinal y semiespinal del tórax y del cuello
- 13. *Lig. interspinale*: Ligamento interespinoso

- 14. *M. supraspinatus*: Músculo supraespinoso
- 15. *M. serratus ventralis thoracis*: Músculo serrato ventral del tórax
- 16. *M. longissimus thoracis et cervicis*: Músculo longísimo del tórax y del cuello
- 17. *M. multifidus thoracis*: Músculo multifido del tórax
- 18. *M. rotator*: Músculo rotador
- 19. *M. iliocostalis thoracis*: Músculo iliocostal del tórax
- 20. *M. infraspinatus*: Músculo infraespinoso
- 21. *M. subscapularis*: Músculo subescapular
- 22. *Mm. intercostales*: Músculos intercostales
- 23. *M. scalenus dorsalis*: Músculo escaleno dorsal
- 24. *M. deltoideus*: Músculo deltoides
- 25. *M. teres minor*: Músculo redondo menor
- 26. *M. brachialis*: Músculo braquial
- 27. *Caput laterale m. tricipitis brachii*: Cabeza lateral del músculo tríceps braquial
- 28. *M. coracobrachialis*: Músculo coracobraquial
- 29. *M. rectus thoracis*: Músculo recto del tórax
- 30. *M. biceps brachii*: Músculo bíceps braquial
- 31. *M. brachiocephalicus*: Músculo braquiocefálico
- 32. *M. intercostalis internus (intercartilagineus)*: Músculo intercostal interno (intercartilaginoso)
- 33. *M. pectoralis ascendens (s. profundus)*: Músculo pectoral ascendente (profundo)
- 34. *M. pectoralis descendens*: Músculo pectoral descendente
- 35. *M. pectoralis transversus*: Músculo pectoral transverso
- 36. *M. transversus thoracis*: Músculo transverso del tórax
- 37. *M. longus colli*: Músculo largo del cuello
- 38. *Pars cranialis lobi cranialis pulmonis sinistri*: Parte craneal del lóbulo craneal del pulmón izquierdo
- 39. *Esophagus, n. laryngeus recurrens sinister*: Esófago, nervio laríngeo recurrente izquierdo.
- 40. *Ductus thoracicus, n. vagus sinister, truncus brachiocephalicus*: Conducto torácico, nervio vago izquierdo, tronco braquiocefálico
- 41. *Trachea, n. vagus dexter*: Tráquea, nervio vago derecho
- 42. *V. cava cranialis, n. phrenicus dexter*: Vena cava craneal, nervio frénico derecho
- 43. *Thymus, n. phrenicus sinister*: Timo, nervio frénico izquierdo
- 44. *Mediastinum craniale*: Mediastino craneal
- 45. *Pars cranialis lobi cranialis pulmonis dextri*: Parte craneal del lóbulo craneal del pulmón derecho
- 46. *Rami plexus brachialis*: Ramos del plexo braquial
- 47. *A. et v. axillaris*: Arteria y vena axilares
- 48. *A. et v. thoracica interna*: Arteria y vena torácicas internas

**Sección transversal del tórax a nivel de la cuarta vértebra torácica.
Vista de la superficie caudal de la sección**

Figura 19

1. *Processus spinosus vertebrae thoracicae III*: Apósis espinosa de la tercera vértebra torácica
2. *Vertebra thoracica IV*: Cuarta vértebra torácica
3. *Caput costae IV*: Cabeza de la cuarta costilla
4. *Scapula*: Escápula
5. *Costa IV*: Cuarta costilla
6. *Sternum*: Esternón
7. *Olecranon*: Olécranon
8. *M. trapezius, pars thoracica*: Músculo trapecio, parte torácica
9. *M. rhomboideus thoracis*: Músculo romboides del tórax
10. *M. spinalis et semispinalis thoracis et cervicis*: Músculos espinal y semiespinal del tórax y del cuello
11. *M. infraspinatus*: Músculo infraespinoso
12. *M. longissimus thoracis*: Músculo longísimo del tórax
13. *M. serratus ventralis thoracis*: Músculo serrato ventral del tórax
14. *M. multifidus thoracis*: Músculo multifido del tórax
15. *M. rotator*: Músculo rotador
16. *M. subscapularis*: Músculo subescapular
17. *M. iliocostalis thoracis*: Músculo iliocostal del tórax
18. *M. levator costae*: Músculo elevador de la costilla
19. *M. longus colli*: Músculo largo del cuello
20. *M. teres major*: Músculo redondo mayor
21. *M. cutaneus omobrachialis*: Músculo cutáneo omobraquial
22. *M. latissimus dorsi*: Músculo dorsal ancho
23. *Caput longum m. tricipitis brachii*: Cabeza larga del músculo tríceps braquial
24. *Mm. intercostales*: Músculos intercostales
25. *M. rectus thoracis*: Músculo recto del tórax
26. *M. pectoralis profundus (ascendens)*: Músculo pectoral profundo (ascendente)
27. *M. intercostalis internus (m. intercartilagineus)*: Músculo intercostal interno (músculo intercartilaginoso)
28. *Pars cranialis lobi cranialis pulmonis sinistri*: Parte craneal del lóbulo craneal del pulmón izquierdo
29. *Pars cranialis lobi cranialis pulmonis dextri*: Parte craneal del lóbulo craneal del pulmón derecho
30. *Lnn. mediastinales craneales, ductus thoracicus*: Linfonódulos mediastínicos craneales, conducto torácico
31. *Esophagus, n. vagus dexter*: Esófago, nervio vago derecho
32. *Trachea*: Tráquea
33. *Ostium v. cavae cranialis*: Orificio de la vena cava craneal
- 34, 34'. *N. laryngeus recurrens sinister*: Nervio laríngeo recurrente izquierdo
35. *Arcus aortae, n. vagus sinister*: Arco de la aorta, nervio vago izquierdo
36. *N. phrenicus sinister*: Nervio frénico izquierdo
37. *Truncus pulmonalis, v. azygos sinistra*: Tronco pulmonar, vena ázigos izquierda



38. *N. phrenicus dexter*: Nervio frénico derecho
39. *Atrium dextrum cordis*: Atrio derecho del corazón
40. *A. coronaria dextra (ostium)*: Arteria coronaria derecha (orificio)
41. *Auricula sinistra, a. coronaria sinistra*: Aurícula (orejuela) izquierda, arteria coronaria izquierda
42. *V. thoracica externa, nn. pectorales caudales (rami ni. thoracoventralis)*: Vena torácica externa, nervios pectorales caudales (ramos del nervio toracoventral)
43. *Pericardium*: Pericardio
44. *A. et v. thoracica interna*: Arteria y vena torácicas internas
45. *M. transversus thoracis*: Músculo transverso del tórax
46. *Truncus brachiocephalicus, recessus cavi pericardii*: Tronco braquiocefálico, receso de la cavidad pericárdica
47. *Ostium atrioventriculare dextrum*: Orificio atrioventricular derecho
48. *Ventriculus dexter*: Ventrículo derecho

**Sección transversal del tórax a nivel de la quinta vértebra torácica.
Vista de la superficie caudal de la sección**

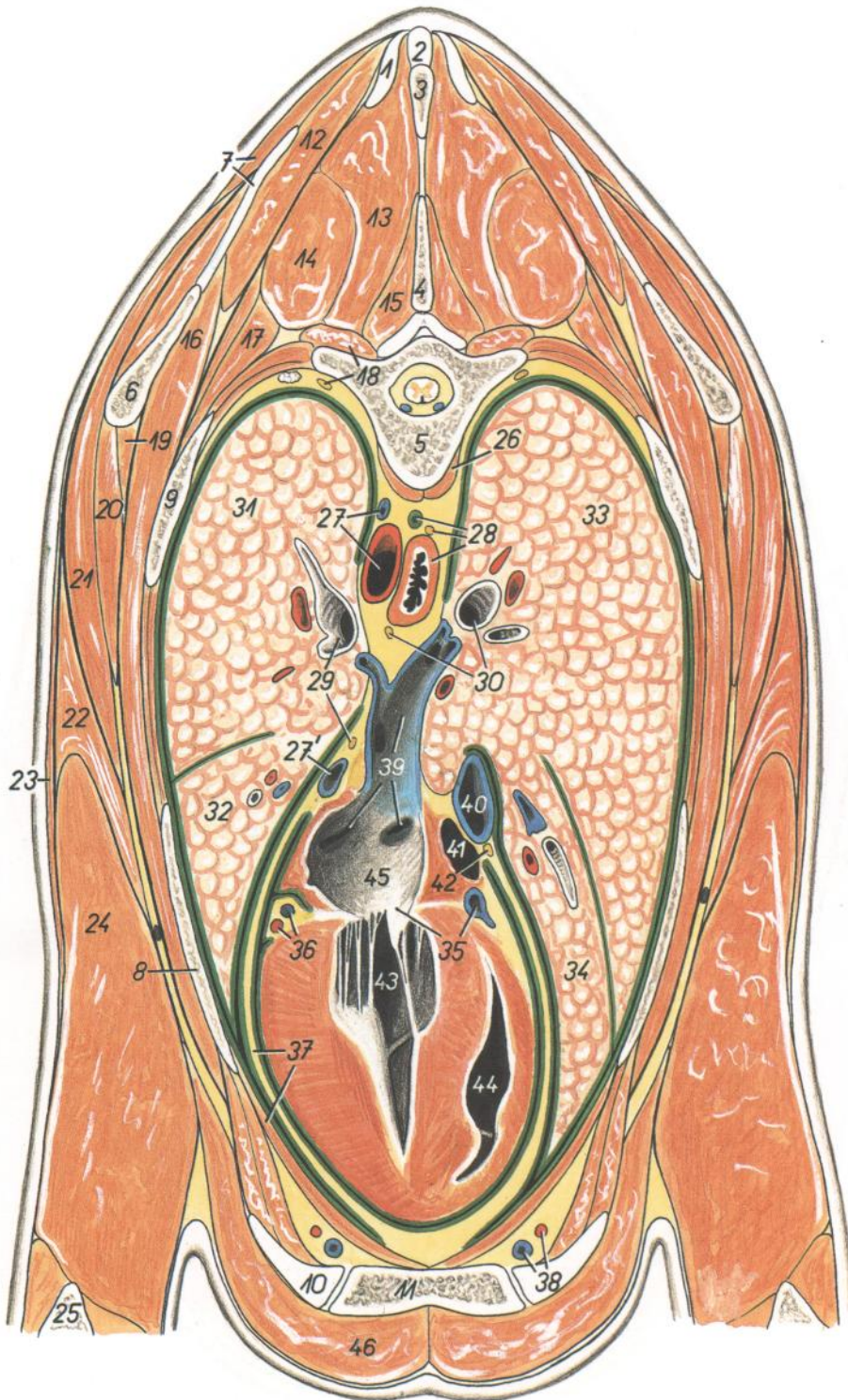


Figura 20

- 1, 2. *Lig. nuchae*: Ligamento de la nuca
- 3. *Processus spinosus vertebrae thoracicae IV*: Apófisis espinosa de la cuarta vértebra torácica
- 4, 5. *Vertebra thoracica V*: Quinta vértebra torácica
- 6. *Scapula*: Escápula
- 7. *Cartilago scapulae, m. trapezius, pars thoracica*: Cartílago de la escápula; músculo trapecio, parte torácica

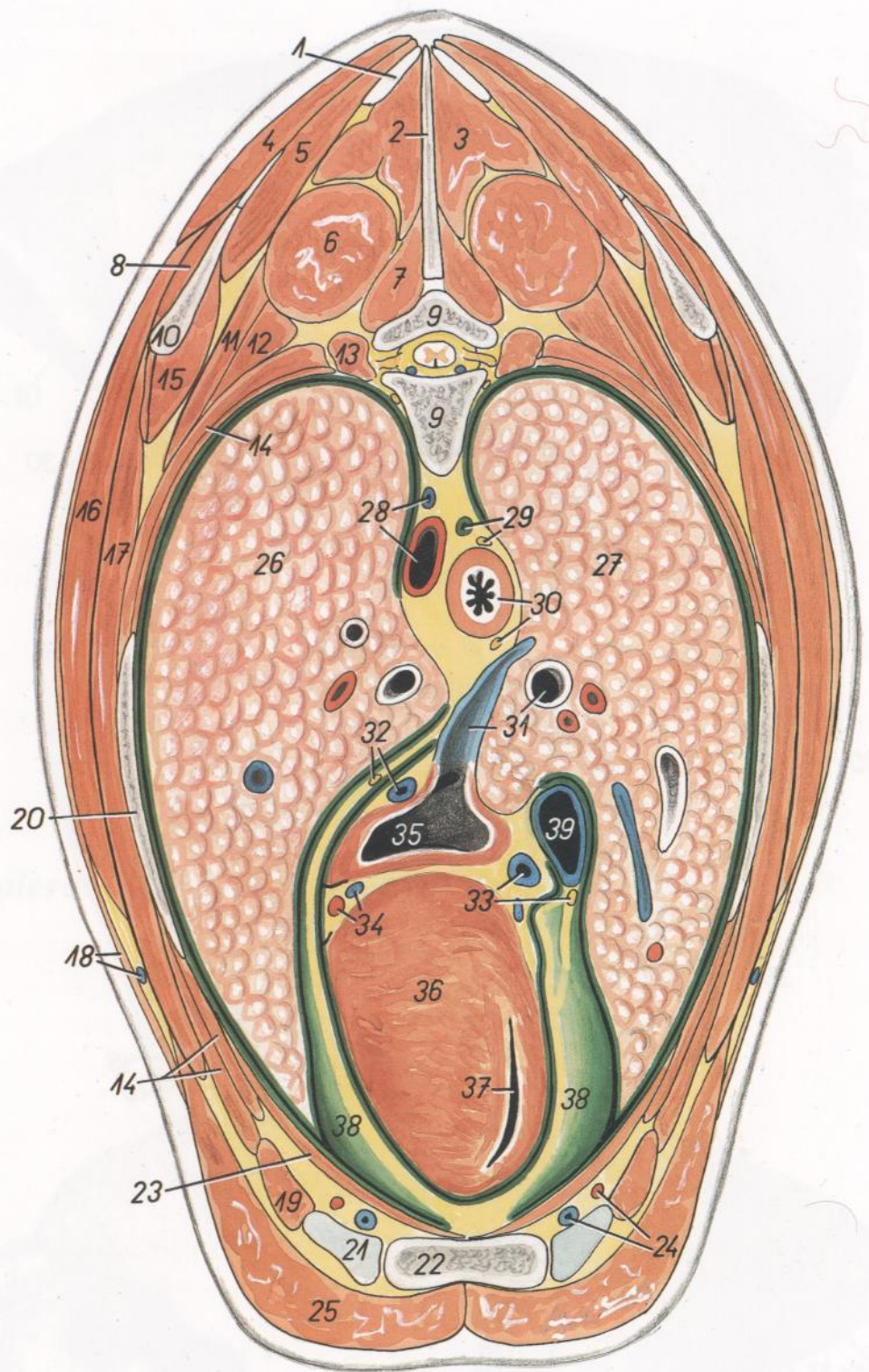
- 8. *Costa V*: Quinta costilla
- 9. *Costa VI*: Sexta costilla
- 10. *Cartilago costalis V*: Quinto cartílago costal
- 11. *Sternum*: Esternón
- 12. *M. rhomboideus thoracis*: Músculo romboides del tórax
- 13. *M. spinalis et semispinalis thoracis et cervicis*: Músculos espinal y semiespinal del tórax y del cuello

- 14. *M. longissimus thoracis*: Músculo longísimo del tórax
- 15. *M. multifidus thoracis*: Músculo multifido del tórax
- 16. *M. serratus ventralis thoracis*: Músculo serrato ventral del tórax
- 17. *M. iliocostalis thoracis*: Músculo iliocostal del tórax
- 18. *M. levator costae, truncus sympathicus*: Músculo elevador de la costilla, tronco simpático
- 19. *M. subscapularis*: Músculo subescapular
- 20. *M. teres major*: Músculo redondo mayor
- 21. *M. latissimus dorsi*: Músculo dorsal ancho
- 22. *M. tensor fasciae antebrachii*: Músculo tensor de la fascia del antebrazo
- 23. *M. cutaneus omobranchialis*: Músculo cutáneo omobraquial
- 24. *Caput longum m. tricipitis*: Cabeza larga del tríceps braquial
- 25. *Olecranon*: Olécranon
- 26. *M. longus colli*: Músculo largo del cuello
- 27. *Aorta, v. azygos sinistra*: Aorta, vena ácigos izquierda
- 27'. *V. azygos sinistra (orificium)*: Vena ácigos izquierda (orificio)
- 28. *Esophagus, ductus thoracicus, n. vagus dexter*: Esófago, conducto torácico, nervio vago derecho
- 29. *Bronchus principalis sinister, n. phrenicus sinister*: Bronquio principal izquierdo, nervio frénico izquierdo
- 30. *Bronchus principales dexter, n. vagus sinister*: Bronquio principal derecho, nervio vago izquierdo
- 31. *Pars cranialis lobi cranialis pulmonis sinistri*: Parte craneal del lóbulo craneal del pulmón izquierdo
- 32. *Pars caudalis lobi cranialis pulmonis sinistri*: Parte caudal del lóbulo craneal del pulmón izquierdo
- 33. *Pars caudalis lobi cranialis pulmonis dextri*: Parte caudal del lóbulo craneal del pulmón derecho
- 34. *Lobus medius pulmonis*: Lóbulo medio del pulmón
- 35. *Valva atrioventricularis sinistra (s. bicuspidalis), sinus coronarius*: Valva atrioventricular izquierda (bicúspide), seno coronario
- 36. *Ramus circumflexus a. coronariae cordis sinistrae, v. cordis magna*: Rama circunfleja de la arteria coronaria izquierda, vena cardíaca magna
- 37. *Pericardium, m. transversus thoracis*: Pericardio, músculo transverso del tórax
- 38. *A. et v. thoracica interna*: Arteria y vena torácicas internas
- 39. *Vv. pulmonales*: Venas pulmonares
- 40. *V. cava caudalis*: Vena cava caudal
- 41. *Atrium dextrum cordis*: Atrio derecho del corazón
- 42. *N. phrenicus dexter*: Nervio frénico derecho
- 43. *Ventriculus sinister cordis*: Ventrículo izquierdo del corazón
- 44. *Ventriculus dexter cordis*: Ventrículo derecho del corazón
- 45. *Atrium sinistrum cordis*: Atrio izquierdo del corazón
- 46. *M. pectoralis profundus (ascendens)*: Músculo pectoral profundo (ascendente)

Sección transversal del tórax a nivel de la sexta vértebra torácica. Vista de la superficie caudal de la sección

Figura 21

1. *Pars cucullaris ligamenti nuchae*: Parte de la cruz del ligamento de la nuca
2. *Processus spinosus vertebrae thoracicae V*: Apófisis espinosa de la quinta vértebra torácica
3. *M. spinalis et semispinalis thoracis et cervicis*: Músculos espinal y semiespinal del tórax y del cuello
4. *Pars thoracica mi. trapezii*: Parte torácica del músculo trapecio
5. *M. rhomboideus thoracis*: Músculo romboideo del tórax
6. *M. longissimus thoracis*: Músculo longísimo del tórax
7. *M. multifidus thoracis*: Músculo multifido del tórax
8. *M. infraspinatus*: Músculo infraespinoso
9. *Vertebra thoracica VI*: Sexta vértebra torácica
10. *Scapula*: Escápula
11. *M. serratus dorsalis cranialis*: Músculo serrato dorsal craneal
12. *M. iliocostalis thoracis*: Músculo iliocostal del tórax
13. *M. levator costae et m. rotator*: Músculo elevador de la costilla y músculo rotador
14. *Mm. intercostales*: Músculos intercostales
15. *M. subscapularis*: Músculo subescapular
16. *M. latissimus dorsi*: Músculo dorsal ancho
17. *M. serratus ventralis thoracis*: Músculo serrato ventral del tórax
18. *M. cutaneus trunci, v. thoracica externa*: Músculo cutáneo del tronco, vena torácica externa
19. *M. intercostalis internus (m. intercartilagineus)*: Músculo intercostal interno (músculo intercartilaginoso)
20. *Costa VI*: Sexta costilla
21. *Cartilago costalis VI*: Sexto cartílago costal
22. *Sternum*: Esternón
23. *M. transversus thoracis*: Músculo transverso del tórax
24. *A. et v. thoracica interna*: Arteria y vena torácicas internas
25. *M. pectoralis profundus (ascendens)*: Músculo pectoral profundo (ascendente)
26. *Pars caudalis lobi cranialis pulmonis sinistri*: Parte caudal del lóbulo craneal del pulmón izquierdo
27. *Lobus medius pulmonis*: Lóbulo medio del pulmón



28. *Aorta, v. azygos sinistra*: Aorta, vena ázigos izquierda
29. *Ductus thoracicus, truncus vagalis dorsalis*: Conducto torácico, tronco vagal dorsal
30. *Esophagus, truncus vagalis ventralis*: Esófago, tronco vagal ventral
31. *V. pulmonalis, bronchus dexter*: Vena pulmonar, bronquio derecho
32. *N. phrenicus sinister, v. azygos sinistra*: Nervio frénico izquierdo, vena ázigos izquierda
33. *Sinus coronarius, n. phrenicus dexter*: Seno coronario, nervio frénico derecho
34. *A. coronaria sinistra, v. cordis magna*: Arteria coronaria izquierda, vena cardíaca magna
35. *Atrium sinistrum*: Atrio izquierdo
36. *Paries ventriculi sinistri cordis*: Pared del ventrículo izquierdo del corazón
37. *Ventriculus dexter*: Ventrículo derecho
38. *Pericardium*: Pericardio
39. *V. cava caudalis*: Vena cava caudal

Sección transversal del tórax a nivel de la séptima vértebra torácica.
Vista de la superficie caudal de la sección

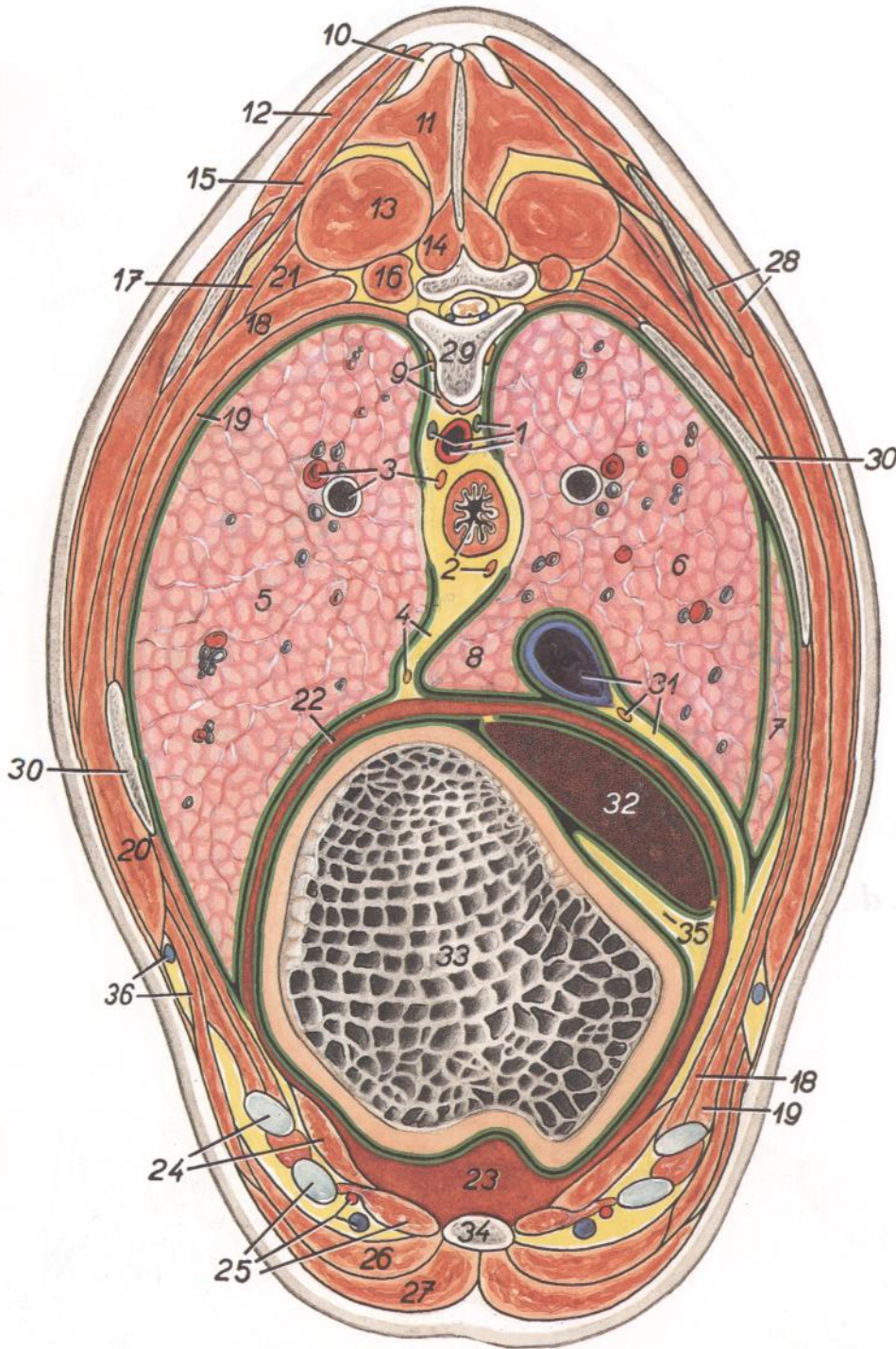


Figura 22

1. *Aorta, ductus thoracicus, v. azygos sinistra*: Aorta, conducto torácico, vena ácigos izquierda
2. *Esophagus, truncus vagalis ventralis*: Esófago, tronco vagal ventral
3. *Bronchus, ramus a. pulmonalis, truncus vagalis dorsalis*: Bronquio, rama de la arteria pulmonar, tronco vagal dorsal
4. *N. phrenicus sinister, mediastinum caudale*: Nervio frénico izquierdo, mediastino caudal
- 5-8. *Pulmo* (5, *lobus caudalis sinister*; 6, *lobus caudalis dexter*; 7, *lobus medius*; 8, *lobus accesorio*)

9. *M. longus colli, truncus sympathicus*: Músculo largo del cuello, tronco simpático
10. *Lig. supraspinale*: Ligamento supraespinoso
11. *M. spinalis et semispinalis thoracis et cervicis*: Músculos espinal y semiespinal del tórax y del cuello
12. *M. trapezius, pars thoracica*: Músculo trapecio, parte torácica

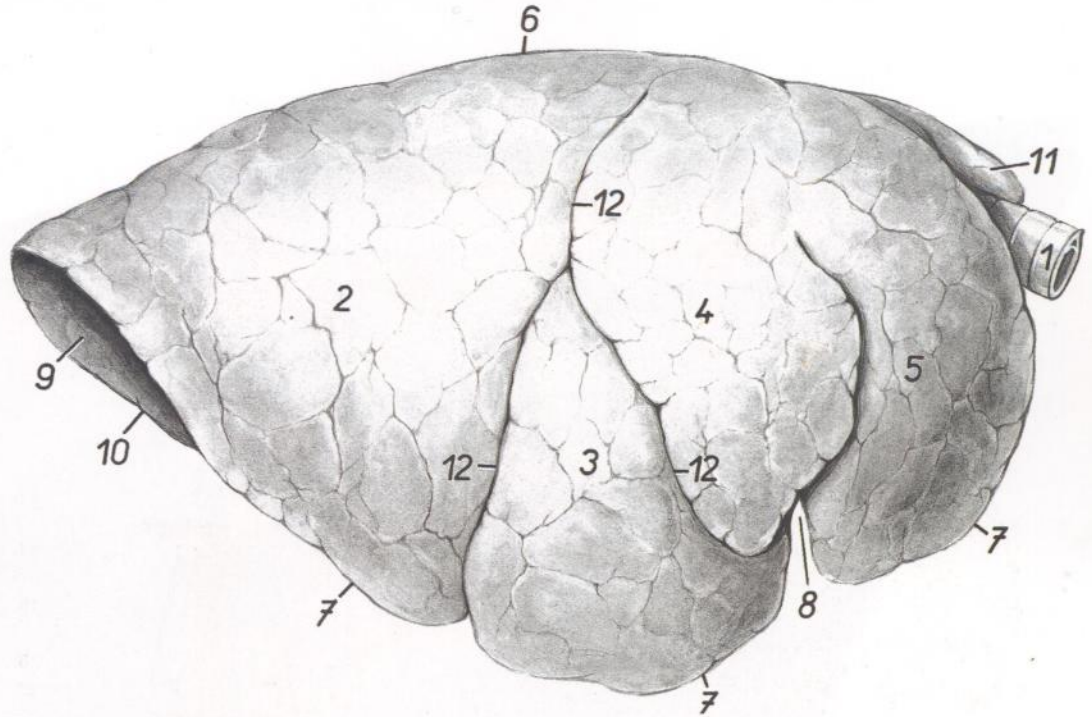
13. *M. longissimus thoracis*: Músculo longísimo del tórax
14. *M. multifidus thoracis*: Músculo multifido del tórax
15. *M. rhomboideus thoracis*: Músculo romboides del tórax
16. *M. levator costae*: Músculo elevador de la costilla
17. *M. serratus dorsalis cranialis*: Músculo serrato dorsal craneal
18. *M. intercostalis externus*: Músculo intercostal externo
19. *M. intercostalis internus*: Músculo intercostal interno
20. *M. serratus ventralis thoracis*: Músculo serrato ventral del tórax
21. *M. iliocostalis thoracis*: Músculo iliocostal del tórax
22. *Centrum tendineum diaphragmatis*: Centro tendinoso del diafragma
23. *Pars sternalis diaphragmatis*: Parte esternal del diafragma
24. *Cartilago costalis VII, m. transversus thoracis*: Séptimo cartílago costal, músculo transverso del tórax
25. *M. intercostalis internus (m. intercartilagineus), cartilago costalis VIII, a. et v. thoracica interna*: Músculo intercostal interno (músculo intercartilaginoso), octavo cartílago costal, arteria y vena torácicas internas
26. *M. rectus abdominis*: Músculo recto del abdomen
27. *M. pectoralis profundus (ascendens)*: Músculo pectoral profundo (ascendente)
28. *Scapula, m. latissimus dorsi*: Escápula, músculo dorsal ancho
29. *Vertebra thoracica VII*: Séptima vértebra torácica
30. *Costa VII*: Séptima costilla
31. *N. phrenicus dexter, plica (s. mesenterium) v. cavae caudalis, v. cava caudalis*: Nervio frénico derecho, pliegue (mesenterio) de la vena cava caudal, vena cava caudal
32. *Lobus hepatis sinister*: Lóbulo del hígado izquierdo
33. *Reticulum*: Reticulo
34. *Sternum*: Esternón
35. *Omentum minus*: Omento menor
36. *V. thoracica externa, m. obliquus externus abdominis*: Vena torácica externa, músculo oblicuo externo del abdomen

TORO

Pulmones. Vista desde la derecha. Dibujo a partir de una muestra seca

Figura 23

1. *Trachea*: Tráquea
- 2-5. *Facies costalis pulmonis*: Cara costal del pulmón
2. *Lobus caudalis*: Lóbulo caudal
3. *Lobus medius*: Lóbulo medio
4. *Pars caudalis lobi cranialis*: Parte caudal del lóbulo craneal
5. *Pars cranialis lobi cranialis pulmonis dextri*: Parte craneal del lóbulo craneal del pulmón derecho
6. *Margo dorsalis (obtusus)*: Borde dorsal (obtuso)
- 7, 10. *Margo acutus*: Borde agudo
7. *Margo ventralis*: Borde ventral
8. *Incisura cardiaca*: Incisura cardíaca
9. *Facies diaphragmatica*: Cara diafragmática
10. *Margo basalis*: Borde basal
11. *Pars cranialis lobi cranialis pulmonis sinistri*: Parte craneal del lóbulo craneal del pulmón izquierdo
12. *Fissura interlobaris cranialis et caudalis*: Fisuras interlobulares craneal y caudal

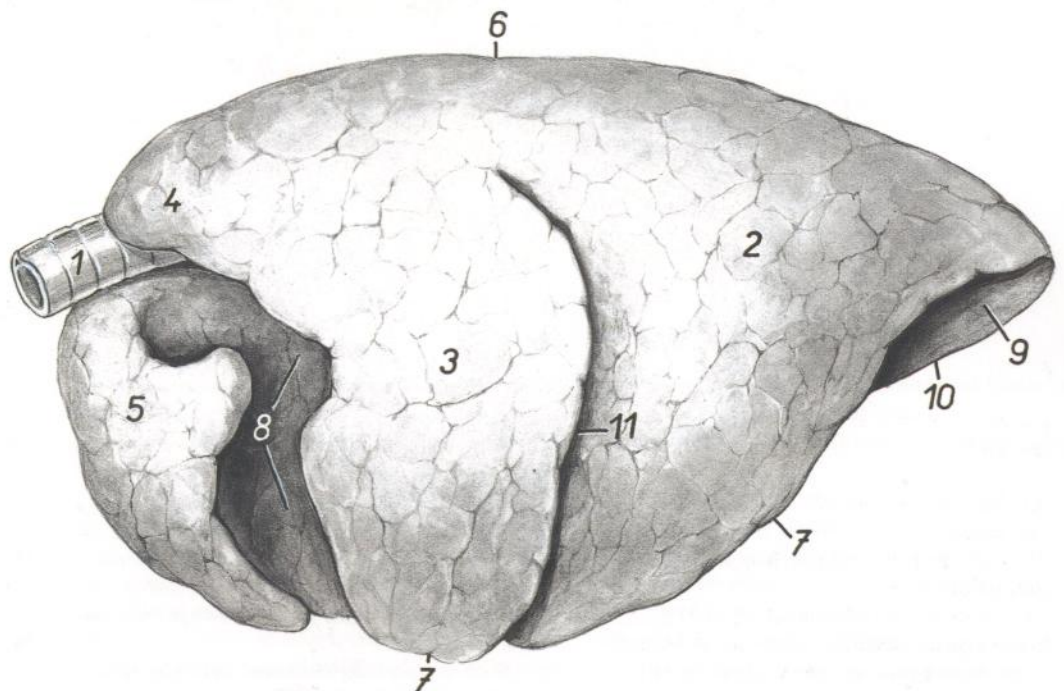


TORO

Pulmones. Vista desde la izquierda. Dibujo a partir de una muestra seca

Figura 24

1. *Trachea*: Tráquea
- 2-5. *Facies costalis pulmonis*: Cara costal del pulmón
2. *Lobus caudalis*: Lóbulo caudal
3. *Pars caudalis lobi cranialis*: Parte caudal del lóbulo craneal
4. *Pars cranialis lobi cranialis pulmonis sinistri*: Parte craneal del lóbulo craneal del pulmón izquierdo
5. *Pars cranialis lobi cranialis pulmonis dextri*: Parte craneal del lóbulo craneal del pulmón derecho
6. *Margo dorsalis (obtusus)*: Borde dorsal (obtuso)
- 7, 10. *Margo acutus*: Borde agudo
7. *Margo ventralis*: Borde ventral
8. *Impressio cardiaca*: Impresión cardíaca
9. *Facies diaphragmatica*: Cara diafragmática
10. *Margo basalis*: Borde basal
11. *Fissura interlobaris*: Fisura interlobular



Pulmón izquierdo. Vista de la cara mediastínica

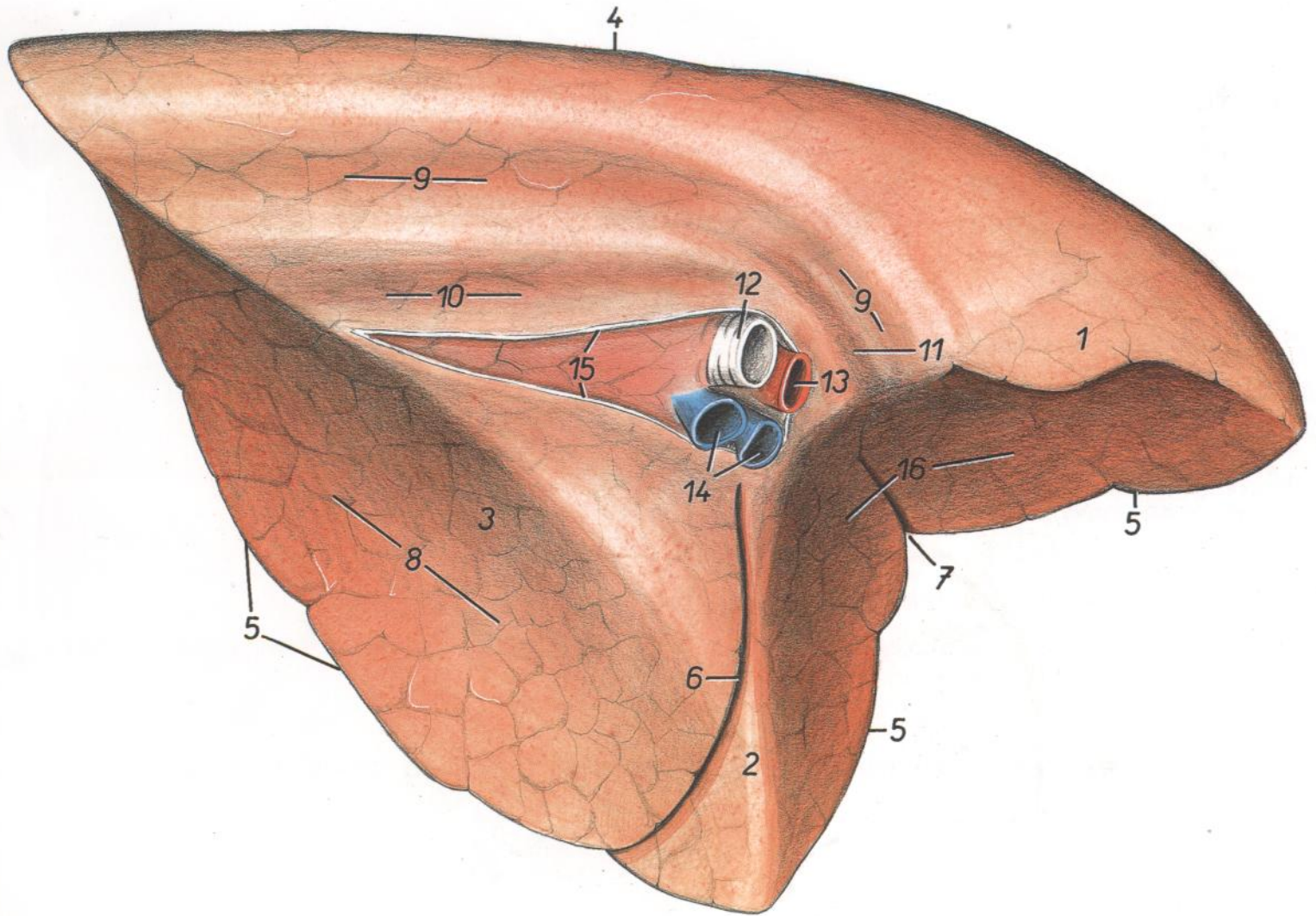


Figura 25

- | | | |
|---|--|---|
| <p>1. <i>Pars cranialis lobi cranialis</i>: Parte craneal del lóbulo craneal</p> <p>2. <i>Pars caudalis lobi cranialis</i>: Parte caudal del lóbulo craneal</p> <p>3. <i>Lobus caudalis</i>: Lóbulo caudal</p> <p>4. <i>Margo dorsalis (obtusus)</i>: Borde dorsal (obtuso)</p> <p>5. <i>Margo acutus ventralis</i>: Borde agudo ventral</p> <p>6. <i>Fissura interlobaris</i>: Fisura interlobular</p> | <p>7. <i>Incisura cardiaca</i>: Incisura cardíaca</p> <p>8. <i>Facies diaphragmatica</i>: Cara diafragmática</p> <p>9. <i>Impressio aortica</i>: Impresión aórtica</p> <p>10. <i>Impressio esophagea</i>: Impresión esofágica</p> <p>11. <i>Impressio v. azygos</i>: Impresión de la vena ázigos</p> <p>12. <i>Bronchus principalis sinister</i>: Bronquio principal izquierdo</p> | <p>13. <i>A. pulmonalis sinistra</i>: Arteria pulmonar izquierda</p> <p>14. <i>Vv. pulmonales</i>: Venas pulmonares</p> <p>15. <i>Insertio pleurae mediastinalis</i>: Inserción de las pleuras mediastínicas</p> <p>16. <i>Impressio cardiaca</i>: Impresión cardíaca</p> |
|---|--|---|

Pulmón derecho. Vista de la cara mediastínica

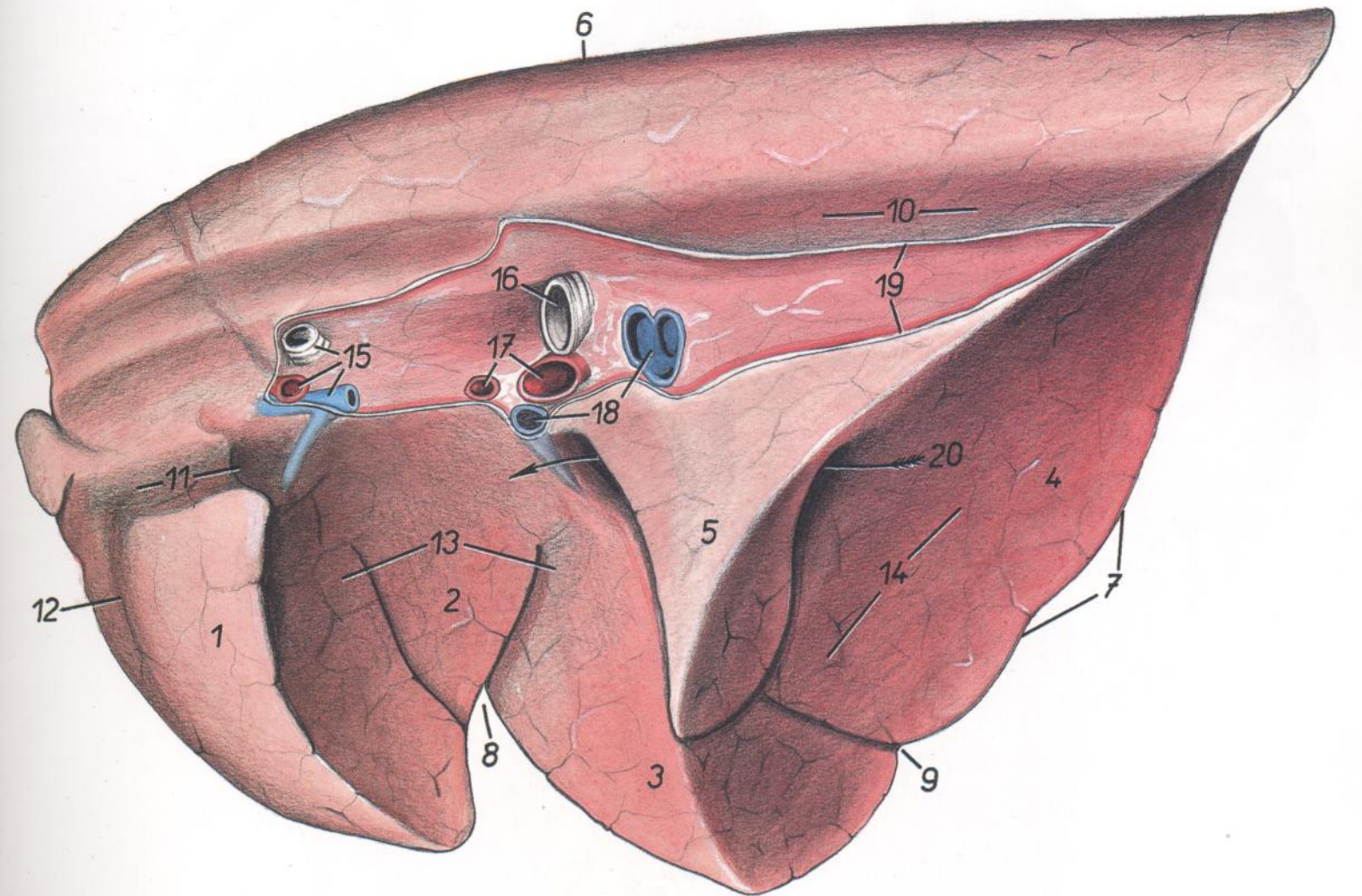


Figura 26

- | | | |
|--|---|---|
| <p>1. <i>Pars cranialis lobi cranialis</i>: Parte craneal del lóbulo craneal</p> <p>2. <i>Pars caudalis lobi cranialis</i>: Parte caudal del lóbulo craneal</p> <p>3. <i>Lobus medius</i>: Lóbulo medio</p> <p>4. <i>Lobus caudalis</i>: Lóbulo caudal</p> <p>5. <i>Lobus accesorius</i>: Lóbulo accesorio</p> <p>6. <i>Margo dorsalis (obtusus)</i>: Borde dorsal (obtuso)</p> <p>7. <i>Margo acutus ventralis</i>: Borde agudo ventral</p> <p>8. <i>Incisura cardiaca et fissura interlobaris cranialis</i>: Incisura cardíaca y fisura interlobular craneal</p> | <p>9. <i>Fissura interlobaris caudalis</i>: Fisura interlobular caudal</p> <p>10. <i>Impressio esophagea</i>: Impresión esofágica</p> <p>11. <i>Impressio v. cavae cranialis</i>: Impresión de la vena cava craneal</p> <p>12. <i>Impressio a. et v. thoracicae internae</i>: Impresión de la arteria y vena torácicas internas</p> <p>13. <i>Impressio cardiaca</i>: Impresión cardíaca</p> <p>14. <i>Facies diaphragmatica</i>: Cara diafragmática</p> <p>15. <i>Ramus lobi cranialis a. pulmonalis dextrae, v. pulmonalis lobi cranialis dextri, bronchus trachealis</i>: Rama lobular craneal de la arteria pulmonar derecha, vena pulmonar del lóbulo craneal derecho, bronquio traqueal</p> | <p>16. <i>Bronchus principalis dexter</i>: Bronquio principal derecho</p> <p>17. <i>Rami a. pulmonalis dextrae</i>: Ramas de la arteria pulmonar derecha</p> <p>18. <i>Vv. pulmonales</i>: Venas pulmonares</p> <p>19. <i>Insertio pleurae mediastinalis</i>: Inserción de las pleuras mediastínicas</p> <p>20. <i>Sulcus v. cavae caudalis</i>: Surco de la vena cava caudal</p> |
|--|---|---|

Pulmones. Vista de la cara diafragmática

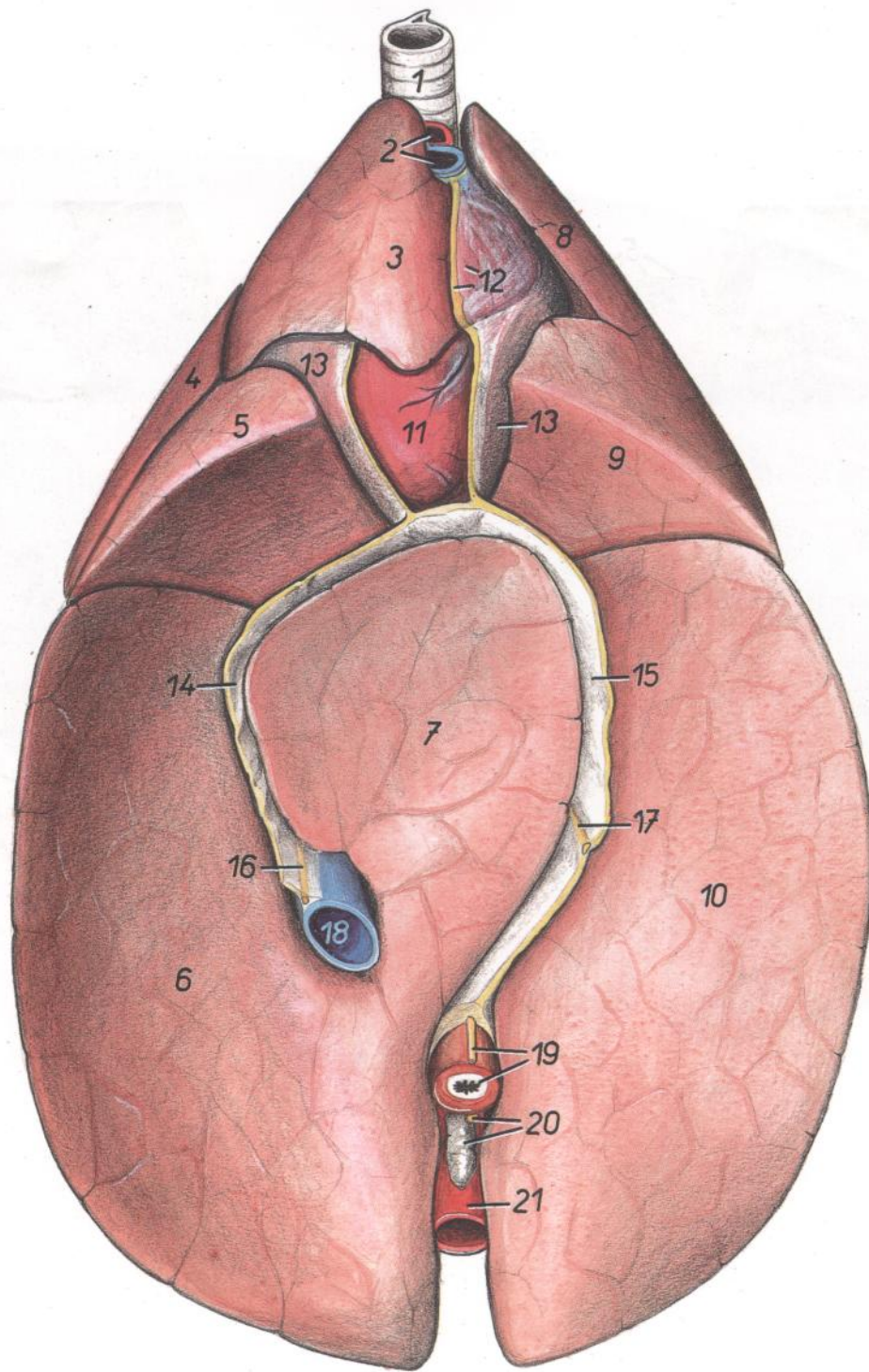


Figura 27

- | | | |
|---|--|---|
| <p>1. <i>Trachea</i>: Tráquea</p> <p>2. <i>V. cava cranialis, truncus brachiocephalicus</i>: Vena cava craneal, tronco braquiocefálico</p> <p>3. <i>Pars cranialis lobi cranialis pulmonis dextri</i>: Parte craneal del lóbulo craneal del pulmón derecho</p> <p>4. <i>Pars caudalis lobi cranialis pulmonis dextri</i>: Parte caudal del lóbulo craneal del pulmón derecho</p> <p>5. <i>Lobus medius</i>: Lóbulo medio</p> <p>6. <i>Lobus caudalis dexter</i>: Lóbulo caudal derecho</p> <p>7. <i>Lobus accessorius</i>: Lóbulo accesorio</p> | <p>8. <i>Pars cranialis lobi cranialis pulmonis sinistri</i>: Parte craneal del lóbulo craneal del pulmón izquierdo</p> <p>9. <i>Pars caudalis lobi cranialis pulmonis sinistri</i>: Parte caudal del lóbulo craneal del pulmón izquierdo</p> <p>10. <i>Lobus caudalis sinister</i>: Lóbulo caudal izquierdo</p> <p>11. <i>Apex cordis</i>: Vértice del corazón</p> <p>12. <i>Mediastinum craniale</i>: Mediastino craneal</p> <p>13. <i>Pericardium</i>: Pericardio</p> <p>14. <i>Plica (s. mesenterium) v. cavae caudalis</i>: Pliegue (mesenterio) de la vena cava caudal</p> | <p>15. <i>Mediastinum caudale</i>: Mediastino caudal</p> <p>16. <i>N. phrenicus dexter</i>: Nervio frénico derecho</p> <p>17. <i>N. phrenicus sinister</i>: Nervio frénico izquierdo</p> <p>18. <i>V. cava caudalis</i>: Vena cava caudal</p> <p>19. <i>Esophagus, truncus vagalis ventralis</i>: Esófago, tronco vagal ventral</p> <p>20. <i>Lnn. mediastinales caudale, truncus vagalis dorsalis</i>: Linfonódulos mediastínicos caudales, tronco vagal dorsal</p> <p>21. <i>Aorta</i>: Aorta</p> |
|---|--|---|

Corazón. Vista desde la izquierda

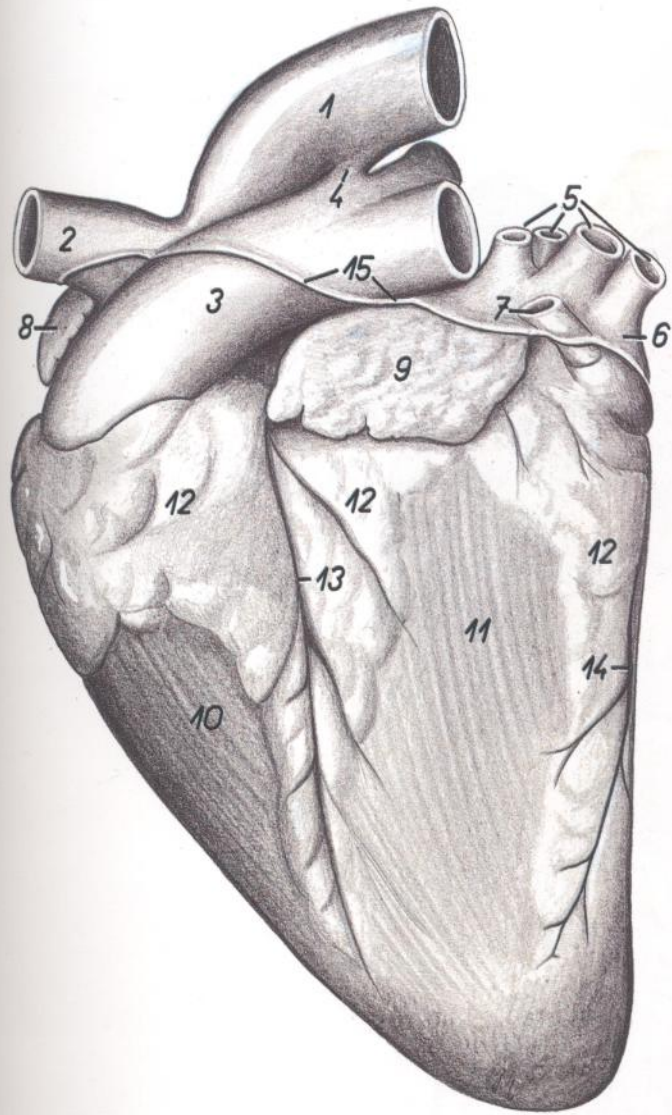


Figura 28

1. *Aorta*: Aorta
2. *Truncus brachiocephalicus*: Tronco braquiocefálico
3. *Truncus pulmonalis*: Tronco pulmonar
4. *Lig. arteriosum (Botalli)*: Ligamento arterioso (de Botal)
5. *Vv. pulmonales*: Venas pulmonares
6. *Atrium sinistrum*: Atrio izquierdo
7. *V. azygos sinistra*: Vena ácigos izquierda
8. *Auricula dextra*: Aurícula (orejuela) derecha
9. *Auricula sinistra*: Aurícula (orejuela) izquierda
10. *Ventriculus dexter*: Ventriculo derecho
11. *Ventriculus sinister*: Ventriculo izquierdo
12. *Corpus adiposum subepicardiale*: Cuerpo adiposo subepicárdico
13. *Sulcus interventricularis paraconalis*: Surco interventricular paraconal
14. *Sulcus longitudinalis accessorius*: Surco longitudinal accesorio
15. *Insertio pericardii*: Inserción del pericardio

Corazón. Vista desde la derecha

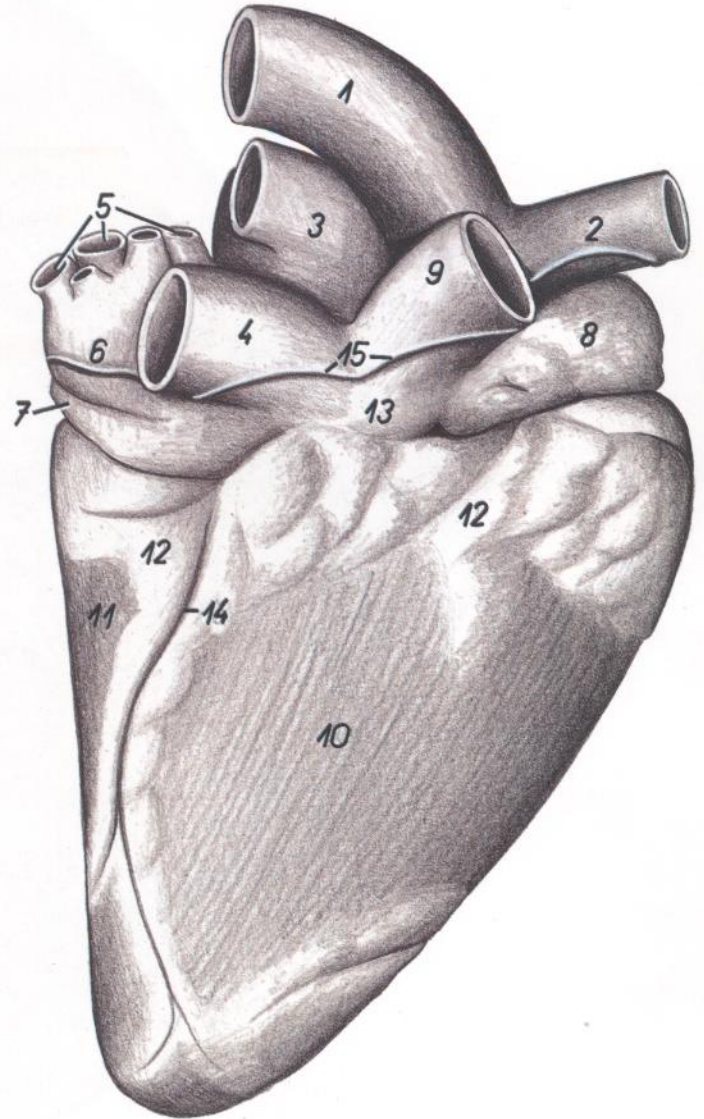


Figura 29

1. *Aorta*: Aorta
2. *Truncus brachiocephalicus*: Tronco braquiocefálico
3. *Truncus pulmonalis*: Tronco pulmonar
4. *V. cava caudalis*: Vena cava caudal
5. *Vv. pulmonales*: Venas pulmonares
6. *Atrium sinistrum*: Atrio izquierdo
7. *V. azygos sinistra*: Vena ácigos izquierda
8. *Auricula dextra*: Aurícula (orejuela) derecha
9. *V. cava cranialis*: Vena cava craneal
10. *Ventriculus dexter*: Ventriculo derecho
11. *Ventriculus sinister*: Ventriculo izquierdo
12. *Corpus adiposum subepicardiale*: Cuerpo adiposo subepicárdico
13. *Atrium dextrum*: Atrio derecho
14. *Sulcus interventricularis subsinuus (s. dexter)*: Surco interventricular subsinusal (derecho)
15. *Insertio pericardii*: Inserción del pericardio

Vaciado del sistema ventricular del corazón. Vista desde la izquierda

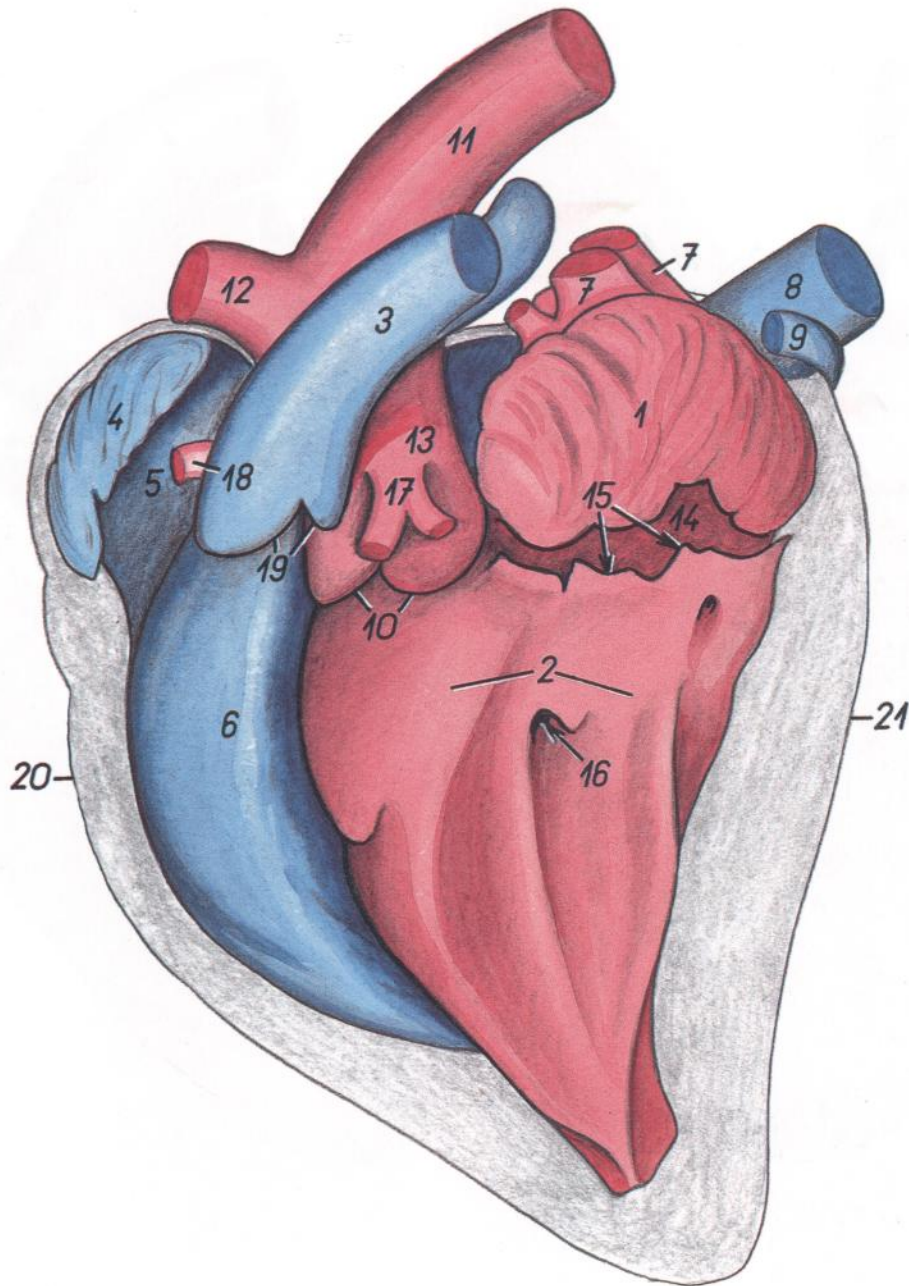


Figura 30

- | | | |
|--|---|---|
| 1. <i>Auricula sinistra</i> : Aurícula (orejuela) izquierda | 12. <i>Truncus brachiocephalicus</i> : Tronco braquiocefálico | 19. <i>Valvulae semilunares valvae trunci pulmonalis (impresiones)</i> : Válvulas semilunares de la valva del tronco pulmonar (impresiones) |
| 2. <i>Ventriculus sinister</i> : Ventriculo izquierdo | 13. <i>Sinus aortae</i> : Seno de la aorta | 20. <i>Margo ventricularis dexter</i> : Borde ventricular derecho |
| 3. <i>Truncus pulmonalis</i> : Tronco pulmonar | 14. <i>Atrium sinistrum</i> : Atrio izquierdo | 21. <i>Margo ventricularis sinister</i> : Borde ventricular izquierdo |
| 4. <i>Auricula dextra</i> : Aurícula (orejuela) derecha | 15. <i>Cuspides valvae atrioventricularis sinistrae (impresiones)</i> : Cúspides de la valva atrioventricular izquierda (impresiones) | |
| 5. <i>Atrium dextrum</i> : Atrio derecho | 16. <i>Impressio mi. papillaris subauricularis (s. sinistri)</i> : Impresión del músculo papilar subauricular (izquierdo) | |
| 6. <i>Ventriculus dexter</i> : Ventriculo derecho | 17. <i>A. coronaria sinistra</i> : Arteria coronaria izquierda | |
| 7. <i>Vv. pulmonales</i> : Venas pulmonares | 18. <i>A. coronaria dextra</i> : Arteria coronaria derecha | |
| 8. <i>V. cava caudalis</i> : Vena cava caudal | | |
| 9. <i>V. azygos sinistra</i> : Vena ácigos izquierda | | |
| 10. <i>Valvulae semilunares valvae aortae (impresiones)</i> : Válvulas semilunares de la valva aórtica (impresiones) | | |

Vaciado del sistema ventricular del corazón. Vista desde la derecha

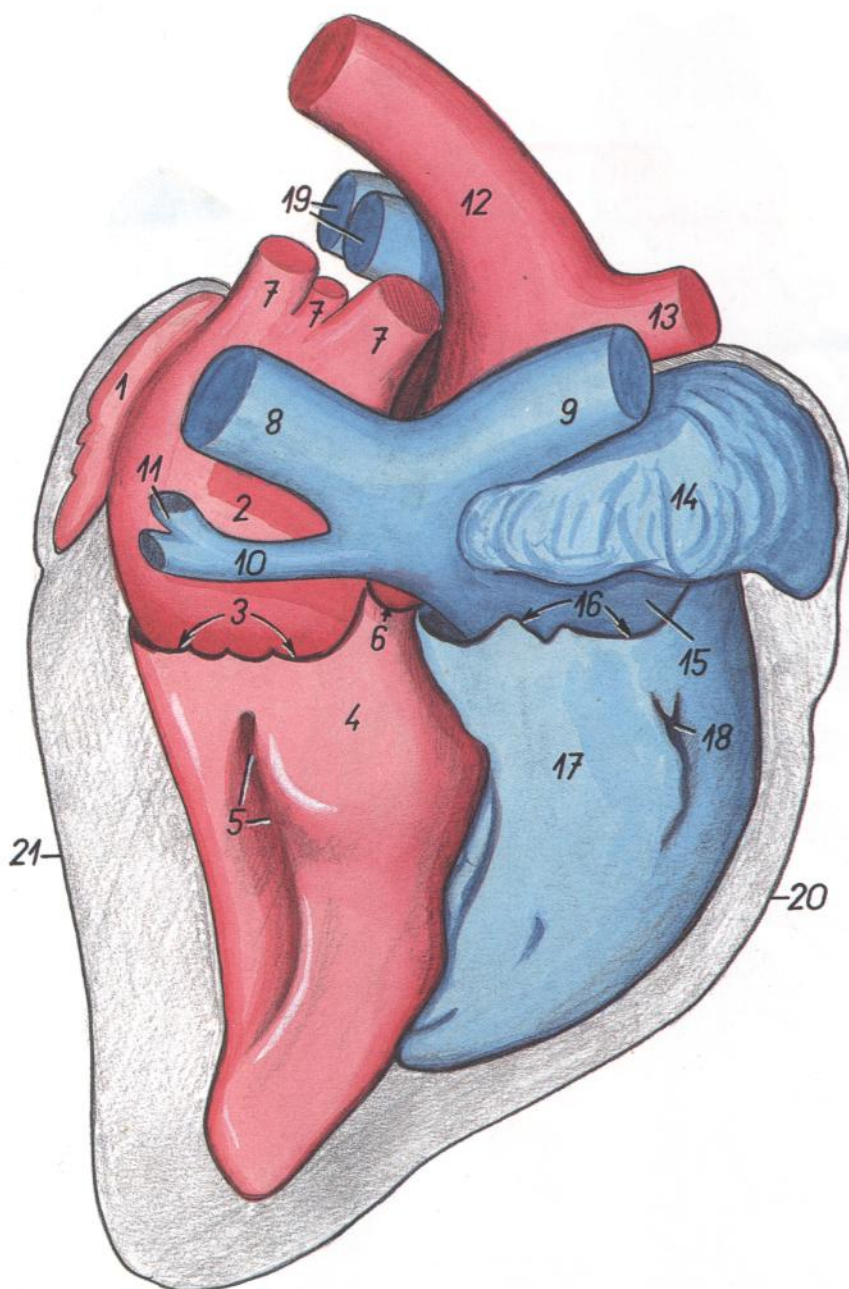


Figura 31

- | | | |
|--|---|--|
| 1. <i>Auricula sinistra</i> : Aurícula (orejuela) izquierda | 7. <i>Vv. pulmonales</i> : Venas pulmonares | 17. <i>Ventriculus dexter</i> : Ventrículo derecho |
| 2. <i>Atrium sinistrum</i> : Atrio izquierdo | 8. <i>V. cava caudalis</i> : Vena cava caudal | 18. <i>Impressio mi. papillaris magni (s. cranialis)</i> : Impresión del músculo papilar mayor (cranial) |
| 3. <i>Cuspides valvae atrioventricularis sinistrae (impressionses)</i> : Cúspides de la valva atrioventricular izquierda (impresiones) | 9. <i>V. cava cranialis</i> : Vena cava craneal | 19. <i>A. pulmonalis dextra et sinistra</i> : Arteria pulmonar derecha e izquierda |
| 4. <i>Ventriculus sinister</i> : Ventrículo izquierdo | 10. <i>Sinus coronarius</i> : Seno coronario | 20. <i>Margo ventricularis dexter</i> : Borde ventricular derecho |
| 5. <i>Impressio mi. papillaris subatrialis (s. dextri)</i> : Impresión del músculo papilar subatrial (derecho) | 11. <i>V. azygos sinistra</i> : Vena ázigos izquierda | 21. <i>Margo ventricularis sinister</i> : Borde ventricular izquierdo |
| 6. <i>Valvulae semilunaris valvae aortae (impressionses)</i> : Válvula semilunar de la valva aórtica (impresiones) | 12. <i>Aorta</i> : Aorta | |
| | 13. <i>Truncus brachiocephalicus</i> : Tronco braquiocefálico | |
| | 14. <i>Auricula dextra</i> : Aurícula (orejuela) derecha | |
| | 15. <i>Atrium dextrum</i> : Atrio derecho | |
| | 16. <i>Cuspides valvae atrioventricularis dextrae</i> : Cúspides de la valva atrioventricular derecha | |

TORO

Esqueleto del tronco. Vista dorsal

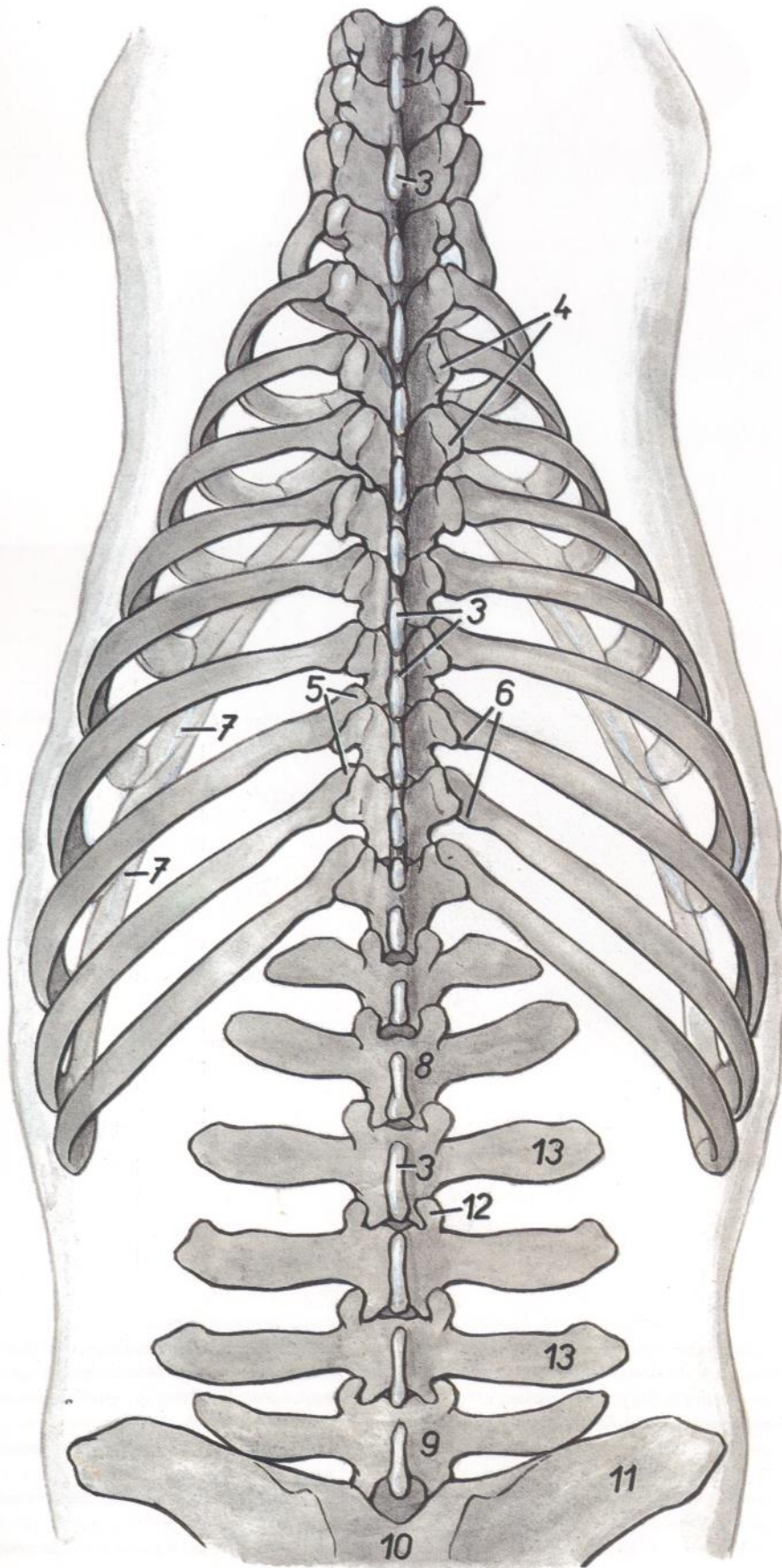


Figura 32

1. *Vertebra thoracica I*: Primera vértebra torácica
2. *Costa II*: Segunda costilla
3. *Processus spinosi*: Apófisis espinosas
4. *Processus transversi*: Apófisis transversas
5. *Caput costae*: Cabezas de las costillas
6. *Tuberculum costae*: Tubérculos de las costillas
7. *Arcus costalis*: Arcos costales
8. *Vertebra lumbalis II*: Segunda vértebra lumbar
9. *Vertebra lumbalis VI*: Sexta vértebra lumbar
10. *Os sacrum*: Hueso sacro
11. *Ala ossis ilium*: Ala del ilion
12. *Processus articularis cranialis cum processus mamillari (proc. mamilloarticularis)*: Apófisis articular craneal con apófisis mamilar (apófisis mamiloarticular)
13. *Processus costarii (s. transversi)*: Apófisis costiformes (transversas)

Esqueleto del tronco. Vista ventral

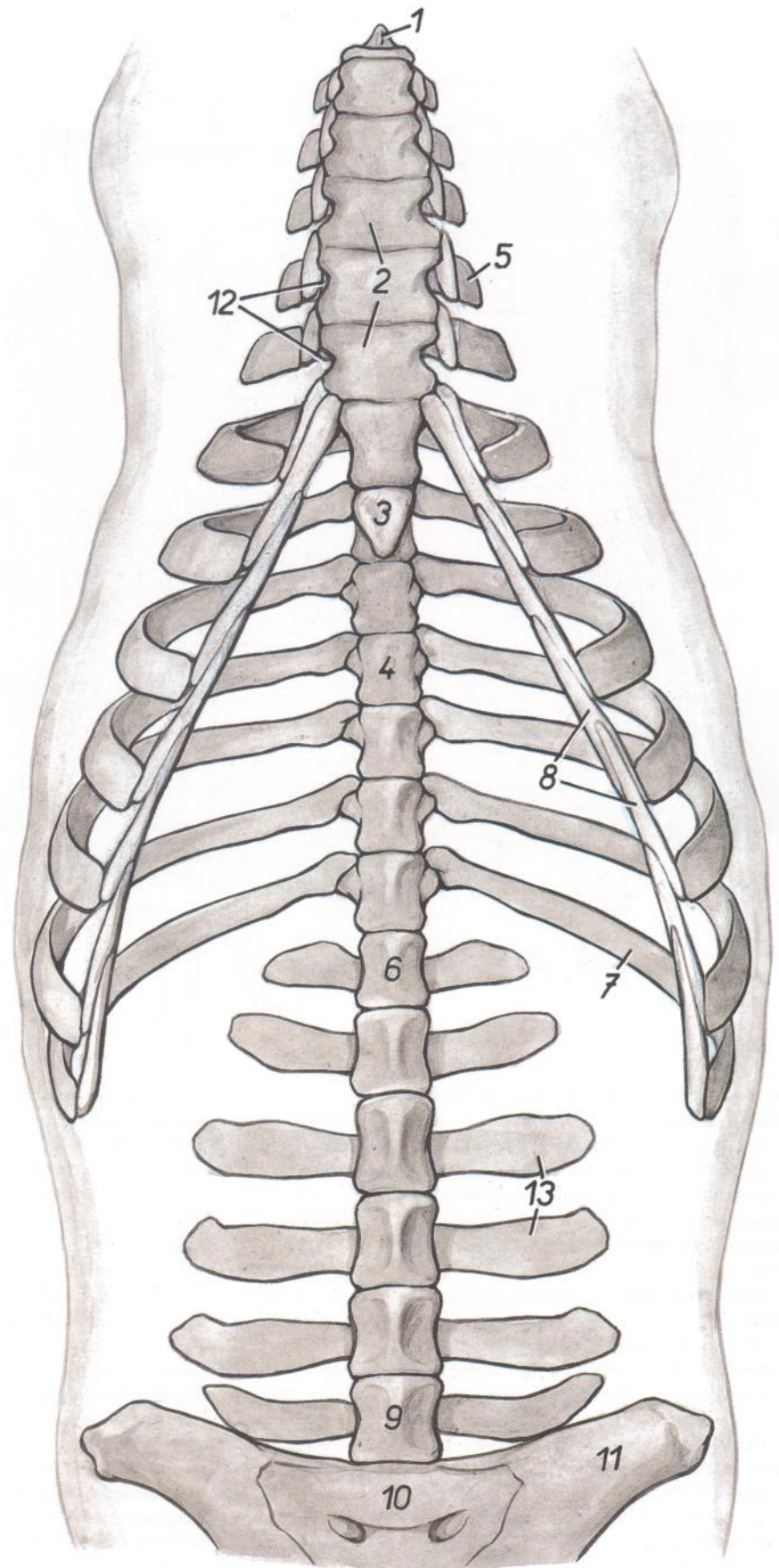


Figura 33

1. *Manubrium sterni*: Manubrio del esternón
2. *Corpus sterni*: Cuerpo del esternón
3. *Cartilago xiphoidea*: Cartílago xifoides
4. *Vertebra thoracica X*: Décima vértebra torácica
5. *Costa V*: Quinta costilla
6. *Vertebra lumbalis I*: Primera vértebra torácica
7. *Costa XIII*: Decimotercera costilla
8. *Arcus costalis*: Arco costal
9. *Vertebra lumbalis VI*: Sexta vértebra lumbar
10. *Os sacrum*: Hueso sacro
11. *Ala ossis ilium*: Ala del ilion
12. *Incisurae laterales sterni*: Incisuras laterales del esternón
13. *Processus costarii (s. transversi)*: Apófisis costiformes (transversas)

Pared abdominal. Vista desde la izquierda. Disección superficial

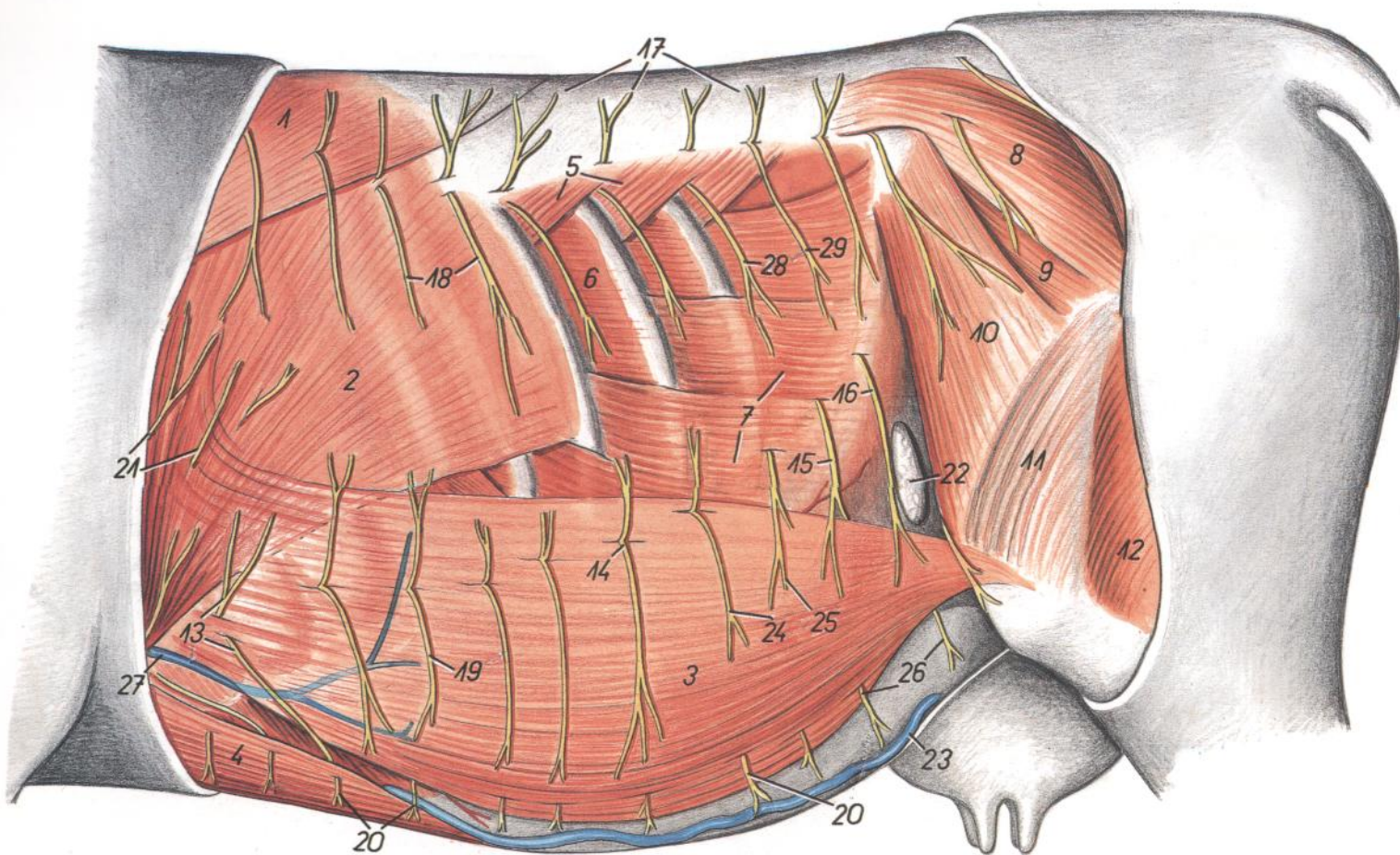


Figura 34

- | | | |
|---|---|--|
| <p>1. <i>Pars thoracica m. trapezii</i>: Parte torácica del músculo trapecio</p> <p>2. <i>M. latissimus dorsi</i>: Músculo dorsal ancho</p> <p>3. <i>M. cutaneus trunci</i>: Músculo cutáneo del tronco</p> <p>4. <i>M. pectoralis profundus (ascendens)</i>: Músculo pectoral profundo (ascendente)</p> <p>5. <i>M. serratus dorsalis caudalis</i>: Músculo serrato dorsal caudal</p> <p>6. <i>M. intercostalis externus</i>: Músculo intercostal externo</p> <p>7. <i>M. obliquus externus abdominis</i>: Músculo obliquo externo del abdomen</p> <p>8. <i>M. gluteus medius</i>: Músculo glúteo medio</p> <p>9. <i>M. gluteus profundus</i>: Músculo glúteo profundo</p> <p>10. <i>M. tensor fasciae latae</i>: Músculo tensor de la fascia lata</p> <p>11. <i>Fascia lata femoris (et m. vastus lateralis)</i>: Fascia lata del muslo (y músculo vasto lateral)</p> <p>12. <i>M. gluteobiceps</i>: Músculo gluteobíceps</p> <p>13, 14 (<i>partim atque 19-21</i>). <i>Rami ventrales nn. thoracorum (nn. intercostales)</i>: Ramos ventrales de los nervios torácicos (nervios intercostales)</p> | <p>13. <i>Rami cutanei laterales ni. intercostalis VI</i>: Ramos cutáneos laterales del sexto nervio intercostal</p> <p>14. <i>Ramus cutaneus lateralis ni. intercostalis XI</i>: Ramo cutáneo lateral del decimoprimer nervio intercostal</p> <p>15. <i>Ramus cutaneus lateralis ni. iliohypogastrici (s. ni. lumbalis I)</i>: Ramo cutáneo lateral del nervio iliohipogástrico (primer nervio lumbar)</p> <p>16. <i>Ramus cutaneus lateralis ni. ilioinguinalis (s. ni. lumbalis II)</i>: Ramo cutáneo lateral del nervio ilioinguinal (segundo nervio lumbar)</p> <p>17, 18. <i>Rami dorsales nervorum thoracorum</i>: Ramos dorsales de nervios torácicos</p> <p>17. <i>Rami cutanei dorsales mediales</i>: Ramos cutáneos dorsales mediales</p> <p>18. <i>Rami cutanei dorsales laterales</i>: Ramos cutáneos dorsales laterales</p> <p>19. <i>Rami cutanei ventrales laterales</i>: Ramos cutáneos ventrales laterales</p> <p>20. <i>Rami cutanei ventrales</i>: Ramos cutáneos ventrales</p> | <p>21. <i>Rami ni. intercostobrachialis</i>: Ramos del nervio intercostobraquial</p> <p>22. <i>Ln. subiliacus</i>: Linfonódulo subilíaco</p> <p>23. <i>V. epigastrica cranialis superficialis (v. subcutanea abdominis)</i>: Vena epigástrica craneal superficial (vena subcutánea del abdomen)</p> <p>24. <i>Ramus cutaneus lateralis ni. intercostalis XII</i>: Ramo cutáneo lateral del decimosegundo nervio intercostal</p> <p>25. <i>Ramus cutaneus lateralis ni. costoabdominalis</i>: Ramo cutáneo lateral del nervio costoabdominal</p> <p>26. <i>Rami cutanei ventrales nervorum lumbalium (I et II)</i>: Ramos cutáneos ventrales de los nervios lumbares (primero y segundo)</p> <p>27. <i>V. thoracica externa</i>: Vena torácica externa</p> <p>28. <i>Ramus cutaneus lateralis rami dorsalis ni. thoracici XIII</i>: Ramo cutáneo lateral del ramo dorsal del decimotercer nervio torácico</p> <p>29. <i>Ramus dorsalis ni. lumbalis I</i>: Ramo dorsal del primer nervio lumbar</p> |
|---|---|--|

Pared abdominal. Disección profunda. Vista de la superficie interna habiendo extirpado el peritoneo

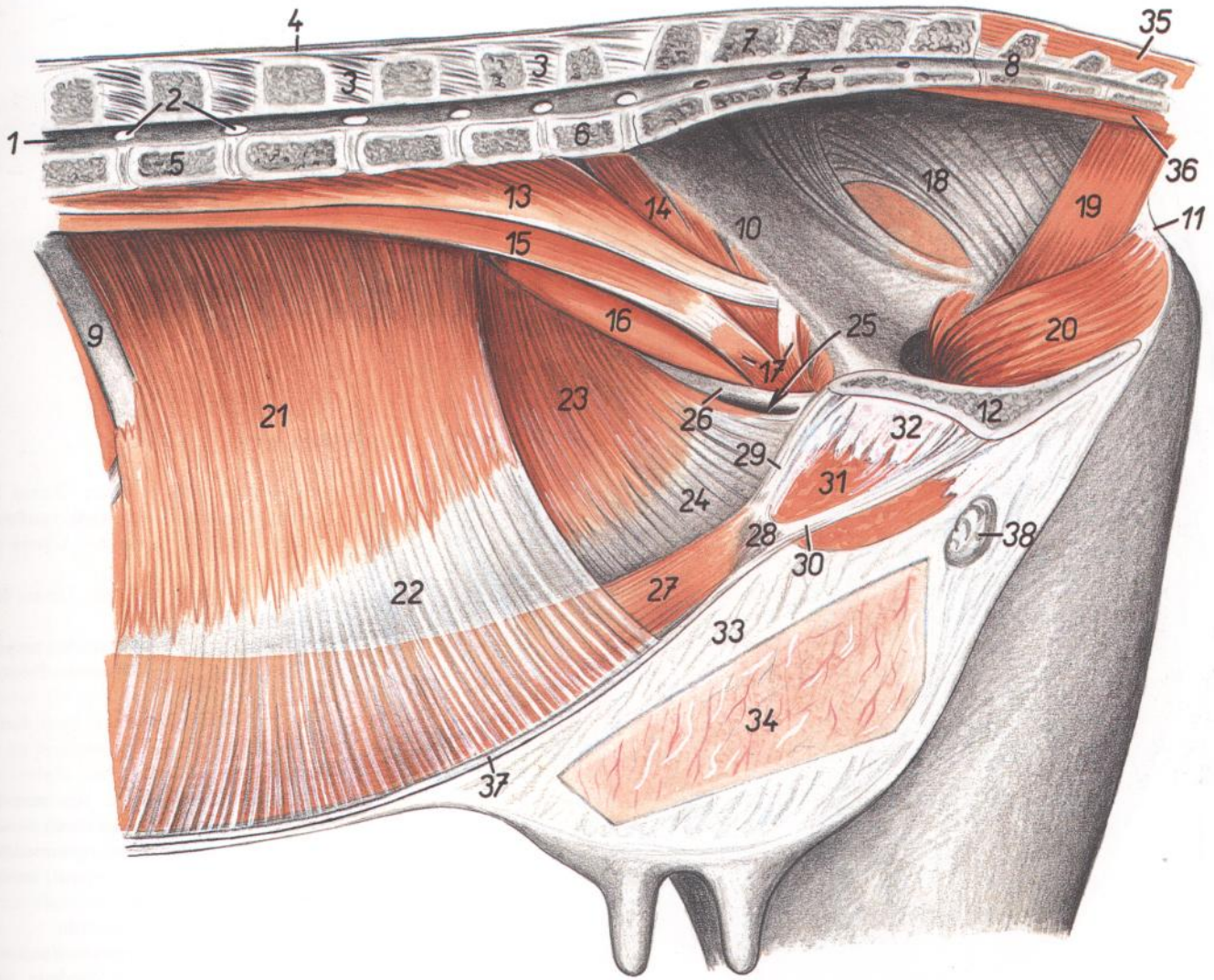


Figura 35

- | | | |
|---|---|--|
| <p>1. <i>Canalis vertebralis</i>: Canal vertebral</p> <p>2. <i>Foramina intervertebralia</i>: Agujeros intervertebrales</p> <p>3. <i>Ligg. interspinalia</i>: Ligamentos interespinosos</p> <p>4. <i>Lig. supraspinale</i>: Ligamento supraespinoso</p> <p>5. <i>Vertebra lumbalis II</i>: Segunda vértebra lumbar</p> <p>6. <i>Vertebra lumbalis VI</i>: Sexta vértebra lumbar</p> <p>7. <i>Os sacrum</i>: Hueso sacro</p> <p>8. <i>Vertebra coccygea I</i>: Primera vértebra coccígea</p> <p>9. <i>Costa XIII</i>: Decimotercera costilla</p> <p>10. <i>Corpus ossis ilium</i>: Cuerpo del ilion</p> <p>11. <i>Tuber ischiadicum</i>: Tuberosidad isquiática</p> <p>12. <i>Symphysis pelvina</i>: Sínfisis pélvica</p> <p>13. <i>M. psoas minor</i>: Músculo psoas menor</p> <p>14. <i>M. iliacus (pars medialis)</i>: Músculo iliaco (parte medial)</p> <p>15. <i>M. psoas major</i>: Músculo psoas mayor</p> <p>16. <i>M. iliacus (pars lateralis)</i>: Músculo iliaco (parte lateral)</p> <p>17. <i>M. sartorius</i>: Músculo sartorio</p> <p>18. <i>Lig. sacrotuberale latum</i>: Ligamento sacrotuberoso ancho</p> | <p>19. <i>M. coccygeus</i>: Músculo coccígeo</p> <p>20. <i>Pars intrapelvina m. obturatorii externi</i>: Parte intrapélvica del músculo obturador externo</p> <p>21. <i>M. transversus abdominis</i>: Músculo transverso del abdomen</p> <p>22. <i>Aponeurosis m. transversi abdominis</i>: Aponeurosis del músculo transverso del abdomen</p> <p>23. <i>M. obliquus internus abdominis</i>: Músculo oblicuo interno del abdomen</p> <p>24. <i>Aponeurosis m. obliqui interni abdominis</i>: Aponeurosis del músculo oblicuo interno del abdomen</p> <p>25. <i>Anulus inguinalis profundus</i>: Anillo inguinal profundo</p> <p>26. <i>Arcus inguinalis (ligamentum inguinale)</i>: Arco inguinal (ligamento inguinal)</p> <p>27. <i>M. rectus abdominis</i>: Músculo recto del abdomen</p> <p>28-30. <i>Tendo m. recti abdominis (28, scrobiculus tendineus)</i>: Tendón del músculo recto del abdomen (28, escrobículo tendinoso)</p> <p>29. <i>Crus pubicum m. recti abdominis</i>: Pilar púbico del músculo recto del abdomen</p> | <p>30. <i>Crus symphysicum m. recti abdominis</i>: Pilar sinfisario del músculo recto del abdomen</p> <p>31. <i>M. gracilis</i>: Músculo grácil</p> <p>32. <i>Tendo symphysialis m. gracilis et m. adductoris</i>: Tendón sinfisario de los músculos grácil y aductor</p> <p>33. <i>Lig. suspensorium uberis</i>: Ligamento suspensorio de la ubre</p> <p>34. <i>Parenchyma uberis</i>: Parénquima de la ubre</p> <p>35. <i>Mm. sacrocaudales dorsales</i>: Músculos sacrocaudales dorsales</p> <p>36. <i>Mm. sacrocaudales ventrales</i>: Músculos sacrocaudales ventrales</p> <p>37. <i>Linea alba</i>: Línea alba</p> <p>38. <i>Ln. inguinalis superficialis (s. mammarius)</i>: Linfonódulo inguinal superficial (mamario)</p> |
|---|---|--|

Topografía esquelética que pone de manifiesto los órganos abdominales y pelvianos. Vista dorsal. Disección superficial

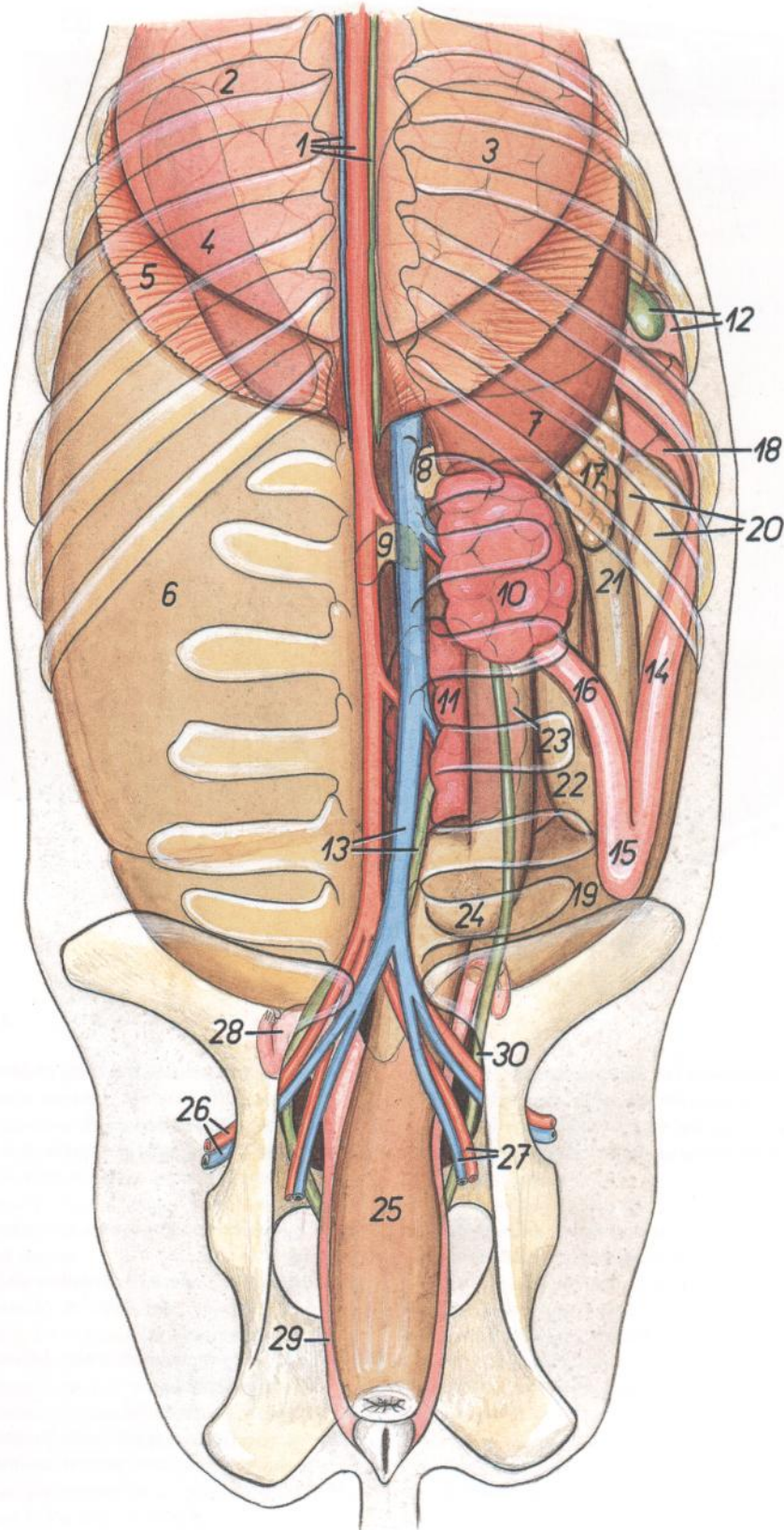


Figura 36

1. *V. azygos sinistra, aorta, ductus thoracicus*: Vena ácigos izquierda, aorta, conducto torácico
2. *Lobus caudalis pulmonis*: Lóbulo caudal del pulmón
3. *Omasum (in projectione)*: Omaso (en proyección)
4. *Lien (in projectione)*: Bazo (en proyección)
5. *Pars costalis diaphragmatis*: Parte costal del diafragma
6. *Saccus ruminis dorsalis*: Saco dorsal del rumen
7. *Hepar*: Hígado
8. *Glandula adrenalis (s. suprarenalis) dextra*: Glándula adrenal (suprarrenal) derecha
9. *Glandula adrenalis (s. suprarenalis) sinistra*: Glándula adrenal (suprarrenal) izquierda
10. *Ren dexter*: Riñón derecho
11. *Ren sinister*: Riñón izquierdo
12. *Vesica fellea, pars cranialis duodeni*: Vesícula biliar, parte craneal del duodeno
13. *V. cava caudalis, ureter sinister*: Vena cava caudal, uréter izquierdo
14. *Pars descendens duodeni*: Parte descendente del duodeno
15. *Flexura duodeni caudalis*: Flexura caudal del duodeno
16. *Pars ascendens duodeni*: Parte ascendente del duodeno
17. *Pancreas*: Páncreas
18. *Jejunum*: Yeyuno
19. *Cecum*: Ciego
- 20-22. *Colon ascendens*: Colon ascendente
20. *Ansa proximalis coli*: Asa proximal del colon
- 21, 22. *Ansa distalis coli*: Asa distal del colon
23. *Colon descendens*: Colon descendente
24. *Colon sigmoideum*: Colon sigmoide
25. *Ampulla recti*: Ampolla del recto
26. *A. et v. iliaca externa*: Arteria y vena ilíacas externas
27. *A. et v. iliaca interna*: Arteria y vena ilíacas internas
28. *Cornu uteri sinistrum*: Cuerno uterino izquierdo
29. *Vagina*: Vagina
30. *Ureter dexter*: Uréter derecho

Topografía esquelética que pone de manifiesto los órganos abdominales y pelvianos. Vista dorsal. Disección profunda

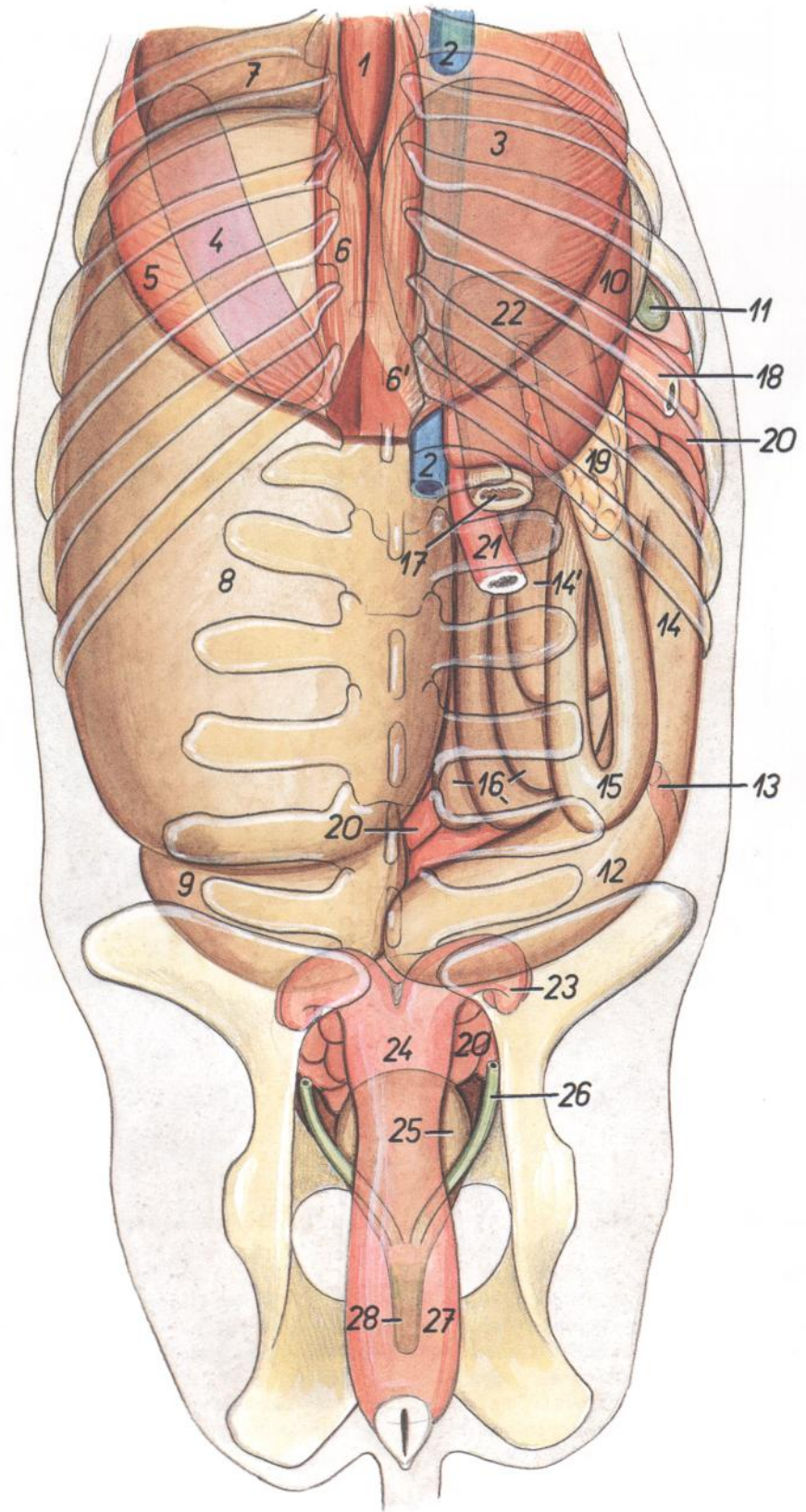


Figura 37

1. *Esophagus*: Esófago
2. *V. cava caudalis*: Vena cava caudal
3. *Omasum (in projectione)*: Omaso (en proyección)
4. *Lien (in projectione)*: Bazo (en proyección)
5. *Pars costalis diaphragmatis*: Parte costal del diafragma
- 6, 6'. *Crura diaphragmatis*: Pilares del diafragma
7. *Reticulum (in projectione)*: Reticulo (en proyección)
8. *Saccus dorsalis ruminis*: Saco dorsal del rumen
9. *Saccus cecus caudodorsalis*: Saco ciego caudo-dorsal
10. *Hepar*: Hígado
11. *Vesica fellea*: Vesícula biliar
12. *Cecum*: Ciego
13. *Ilium (in projectione)*: Íleon (en proyección)
- 14-16. *Colon ascendens*: Colon ascendente
- 14, 14'. *Ansa proximalis coli*: Asa proximal del colon
15. *Ansa distalis coli*: Asa distal del colon
16. *Ansa spiralis coli*: Asa espiral del colon
17. *Colon descendens*: Colon descendente
18. *Pars descendens duodeni*: Parte descendente del duodeno
19. *Pancreas*: Páncreas
20. *Jejunum*: Yeyuno
21. *Pars ascendens duodeni*: Parte ascendente del duodeno
22. *Colon transversum (in projectione)*: Colon transverso (en proyección)
23. *Corni uteri dextrum*: Cuerno uterino derecho
24. *Corpus uteri*: Cuerpo del útero
25. *Vesica urinaria*: Vejiga urinaria
26. *Ureter dexter*: Uréter derecho
27. *Vagina*: Vagina
28. *Urethra (in projectione)*: Uretra (en proyección)

Órganos abdominales. Vista desde la derecha

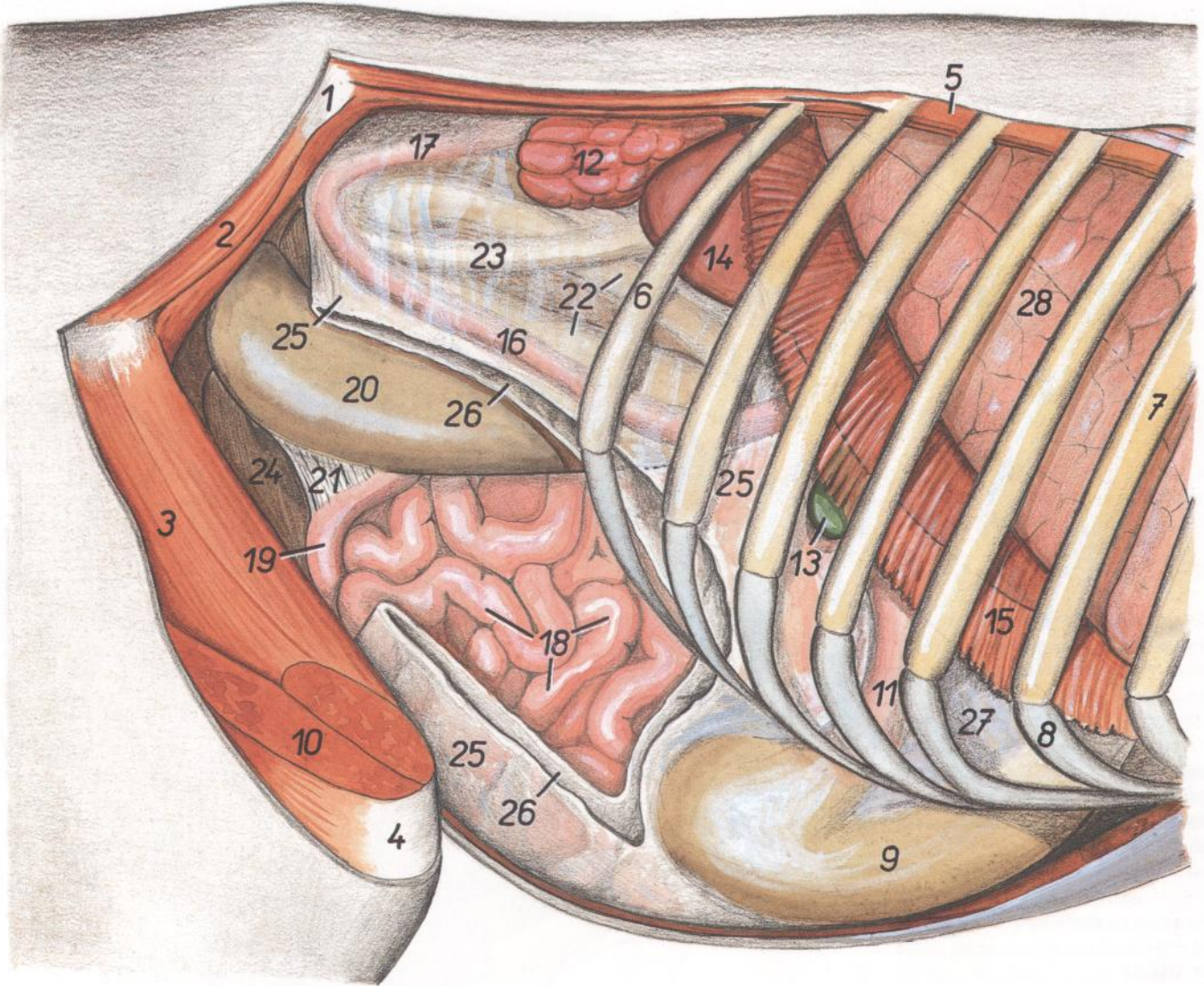


Figura 38

- | | | |
|---|---|---|
| 1. <i>Tuber coxae</i> : Tuberosidad coxal | 12. <i>Ren dexter</i> : Riñón derecho | 21. <i>Plica ileocecalis</i> : Pliegue ileocecal |
| 2. <i>M. gluteus medius</i> : Músculo glúteo medio | 13. <i>Vesica fellea</i> : Vesícula biliar | 22. <i>Ansa proximalis coli</i> : Asa proximal del colon |
| 3. <i>M. vastus intermedius</i> : Músculo vasto intermedio | 14. <i>Hepar</i> : Hígado | 23. <i>Ansa distalis coli</i> : Asa distal del colon |
| 4. <i>Patella</i> : Rótula | 15. <i>Pars costalis diaphragmatis</i> : Parte costal del diafragma | 24. <i>Ansa spiralis coli</i> : Asa espiral del colon |
| 5. <i>Mm. intercostales</i> : Músculos intercostales | 16. <i>Pars descendens duodeni</i> : Parte descendente del duodeno | 25. <i>Paries superficialis omenti majoris</i> : Pared superficial del omento mayor |
| 6. <i>Costa XIII</i> : Decimotercera costilla | 17. <i>Pars ascendens duodeni</i> : Parte ascendente del duodeno | 26. <i>Paries profundus omenti majoris</i> : Pared profunda del omento mayor |
| 7. <i>Costa VIII</i> : Octava costilla | 18. <i>Jejunum</i> : Yeyuno | 27. <i>Omentum minus</i> : Omento menor |
| 8. <i>Cartilago costalis VIII</i> : Octavo cartílago costal | 19. <i>Ileum</i> : Íleon | 28. <i>Pulmo dexter (lobus caudalis)</i> : Pulmón derecho (lóbulo caudal) |
| 9. <i>Abomasum</i> : Abomaso | 20. <i>Cecum</i> : Ciego | |

TORO

Órganos abdominales. Vista desde la izquierda. Plano profundo después de haber extirpado el rumen y una parte del retículo

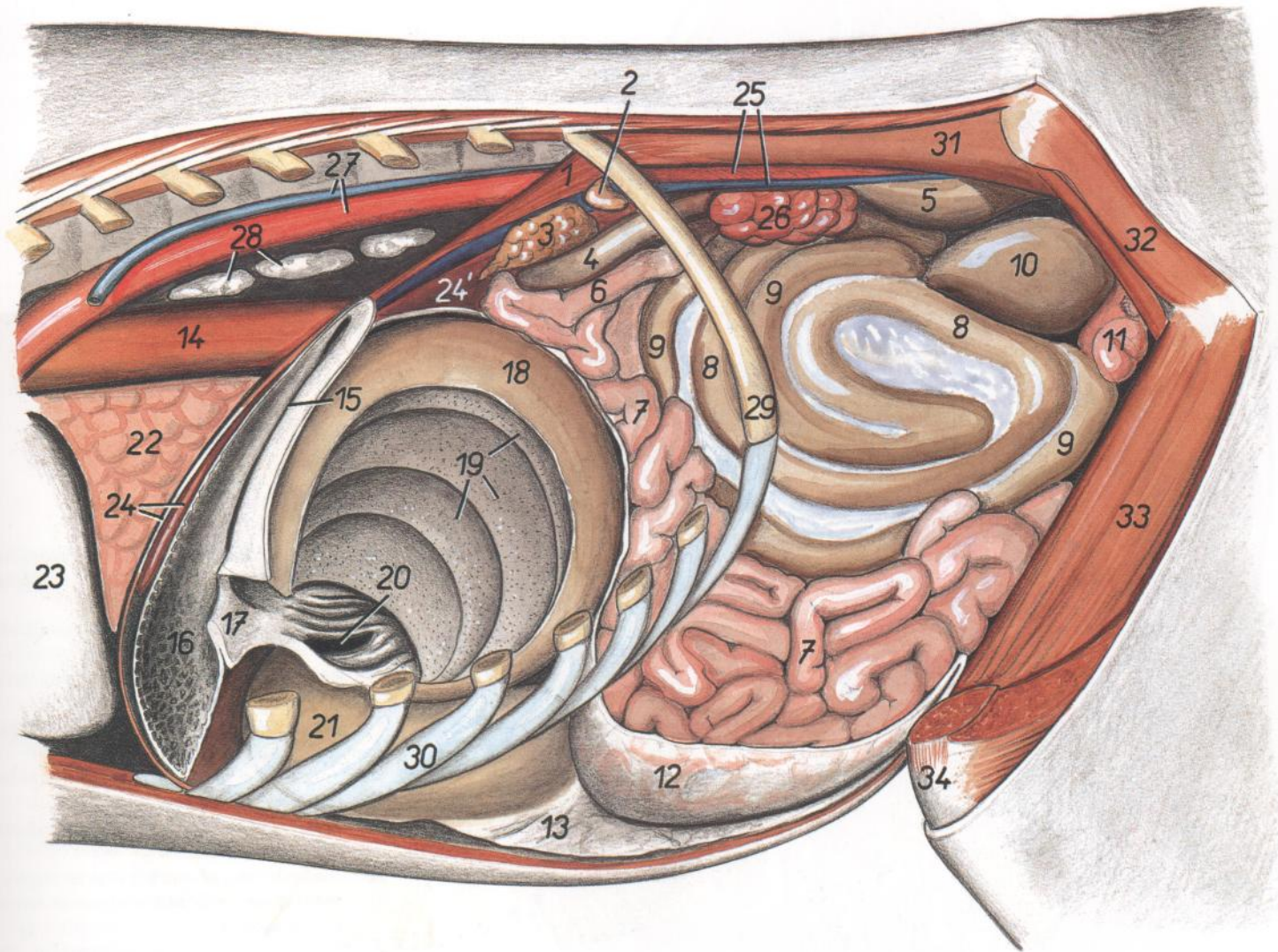


Figura 39

- | | | |
|--|--|--|
| 1. <i>Crura diaphragmatis</i> : Pilares del diafragma | 13. <i>Pariet superficialis omenti majoris</i> : Pared superficial del omento mayor | 24'. <i>Processus papillaris hepatis</i> : Proceso papilar del hígado |
| 2. <i>Glandula adrenalis (s. suprarenalis) sinistra</i> : Glándula adrenal (suprarrenal) izquierda | 14. <i>Esophagus</i> : Esófago | 25. <i>Aorta abdominalis, v. cava caudalis</i> : Aorta abdominal, vena cava caudal |
| 3. <i>Pancreas</i> : Páncreas | 15. <i>Sulcus reticuli</i> : Surco del retículo | 26. <i>Ren sinister</i> : Riñón izquierdo |
| 4. <i>Colon transversum</i> : Colon transverso | 16. <i>Reticulum</i> : Reticulo | 27. <i>Aorta thoracica, v. azygos sinistra</i> : Aorta torácica, vena ácigos izquierda |
| 5. <i>Colon descendens</i> : Colon descendente | 17. <i>Plica ruminoreticularis</i> : Pliegue ruminoreticular | 28. <i>Lnn. mediastinales caudales</i> : Linfonódulos mediastínicos caudales |
| 6. <i>Flexura duodenojejunalis</i> : Flexura duodenoyeyunal | 18. <i>Omasum</i> : Omaso | 29. <i>Costa XIII</i> : Decimotercera costilla |
| 7. <i>Jejunum</i> : Yeyuno | 19. <i>Laminae omasi</i> : Láminas del omaso | 30. <i>Cartilago costalis IX</i> : Noveno cartilago costal |
| 8, 9. <i>Ansa spiralis coli</i> : Asa espiral del colon | 20. <i>Ostium omasoabomasicum</i> : Orificio omasoabomasal | 31. <i>M. psoas major</i> : Músculo psoas mayor |
| 8. <i>Gyri centrifugales</i> : Giros centrifugos | 21. <i>Abomasum</i> : Abomaso | 32. <i>M. gluteus medius</i> : Músculo glúteo medio |
| 9. <i>Gyri centripetales</i> : Giros centripetos | 22. <i>Lobus accessorius pulmonis</i> : Lóbulo accesorio del pulmón | 33. <i>M. vastus intermedius</i> : Músculo vasto intermedio |
| 10. <i>Cecum</i> : Ciego | 23. <i>Pericardium</i> : Pericardio | 34. <i>Patella</i> : Rótula |
| 11. <i>Uterus</i> : Útero | 24. <i>Hepar, centrum tendineum diaphragmatis</i> : Hígado, centro tendinoso del diafragma | |
| 12. <i>Pariet profundus omenti majoris</i> : Pared profunda del omento mayor | | |

Sección transversal de la cavidad abdominal a nivel de la octava vértebra torácica.
Vista de la superficie caudal de la sección

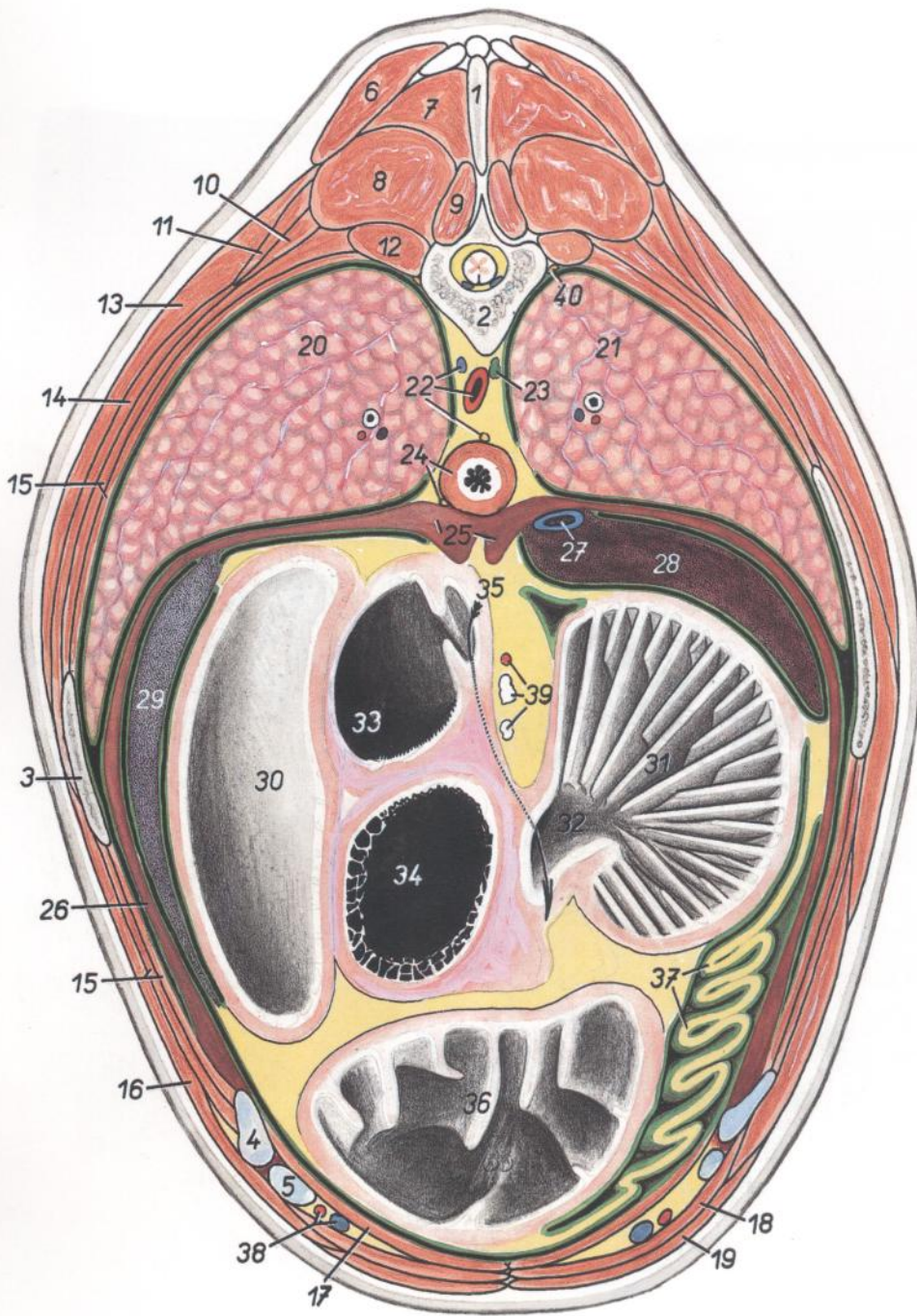


Figura 40

1. *Processus spinosus vertebrae thoracicae VII*: Apófisis espinosa de la séptima vértebra torácica
2. *Corpus vertebrae thoracicae VIII*: Cuerpo vertebral de la octava vértebra torácica
3. *Costa VIII*: Octava costilla
4. *Cartilago costalis VIII*: Octavo cartílago costal
5. *Cartilago costalis IX*: Noveno cartílago costal
6. *Pars thoracica mi. trapezii*: Parte torácica del músculo trapecio
7. *M. spinalis et semispinalis thoracis et cervicis*: Músculos espinal y semiespinal del tórax y del cuello

8. *M. longissimus thoracis*: Músculo longísimo del tórax
9. *M. multifidus thoracis*: Músculo multifido del tórax
10. *M. iliocostalis thoracis*: Músculo iliocostal del tórax
11. *M. serratus dorsalis cranialis*: Músculo serrato dorsal craneal
12. *M. levator costae et m. rotator*: Músculo elevador de la costilla y músculo rotador
13. *M. latissimus dorsi*: Músculo dorsal ancho
14. *M. serratus ventralis thoracis*: Músculo serrato ventral del tórax

15. *Mm. intercostales*: Músculos intercostales
16. *M. obliquus externus abdominis*: Músculo obliquo externo del abdomen
17. *M. transversus abdominis*: Músculo transverso del abdomen
18. *M. rectus abdominis*: Músculo recto del abdomen
19. *M. pectoralis profundus (ascendens)*: Músculo pectoral profundo (ascendente)
20. *Lobus caudalis pulmonis sinistri*: Lóbulo caudal del pulmón izquierdo
21. *Lobus caudalis pulmonis dextri*: Lóbulo caudal del pulmón derecho
22. *Aorta, v. azygos sinistra, truncus vagalis dorsalis*: Aorta, vena ácigos izquierda, tronco vagal dorsal
23. *Ductus thoracicus*: Conducto torácico
24. *Esophagus, truncus vagalis ventralis*: Esófago, tronco vagal ventral
25. *Crura medialis diaphragmatis*: Pilar medial del diafragma
26. *Pars costalis diaphragmatis*: Parte costal del diafragma
27. *V. cava caudalis*: Vena cava caudal
28. *Hepar*: Hígado
29. *Lien*: Bazo
30. *Atrium ruminis (saccus ruminis cranialis)*: Atrio del rumen (saco craneal del rumen)
31. *Omasum (laminae)*: Omaso (láminas)
32. *Canalis omasi*: Canal del omaso
33. *Atrium ventriculi*: Atrio del estómago
34. *Reticulum*: Reticulo
35. *Sulcus ventriculi (reticuli et omasi)*: Surco gástrico (retículo y omaso)
36. *Abomasum*: Abomaso
37. *Omentum minus*: Omento menor
38. *A. et v. epigastrica cranialis*: Arteria y vena epigástricas craneales
39. *Lnn. atriales, a. reticulares*: Linfonódulos atriales, arteria reticular
40. *Truncus sympathicus*: Tronco simpático

Sección transversal de la cavidad abdominal a nivel de la décima vértebra torácica. Vista de la superficie caudal de la sección

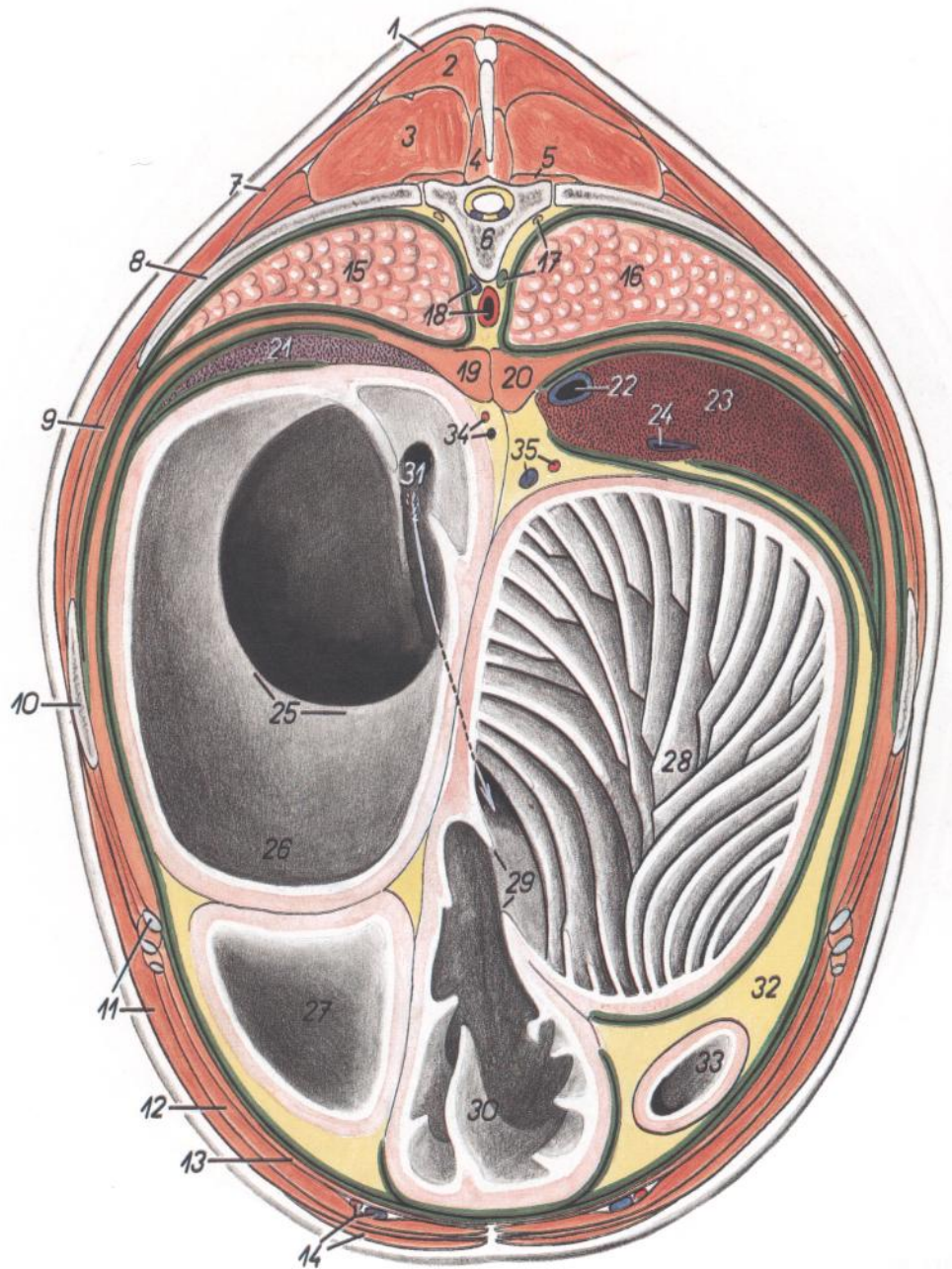
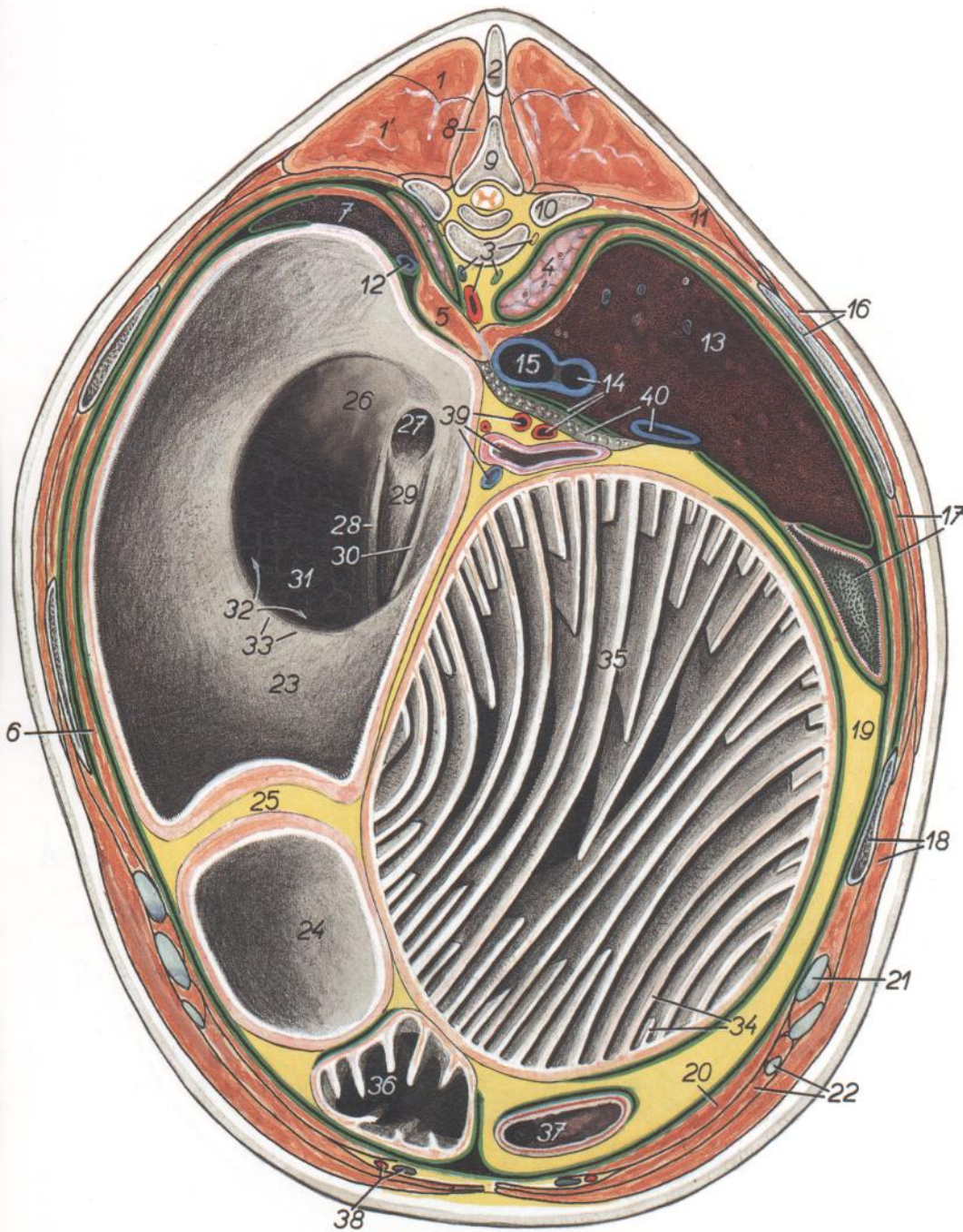


Figura 41

- | | |
|---|---|
| <ol style="list-style-type: none"> 1. <i>Pars thoracica mi. trapezii</i>: Parte torácica del músculo trapecio 2. <i>M. spinalis et semispinalis thoracis et cervicis</i>: Músculos espinal y semiespinal del tórax y del cuello 3. <i>M. longissimus thoracis</i>: Músculo longísimo del tórax 4. <i>M. multifidus thoracis</i>: Músculo multifido del tórax 5. <i>M. levator costae</i>: Músculo elevador de la costilla 6. <i>Vertebra thoracica X</i>: Décima vértebra torácica 7. <i>M. latissimus dorsi</i>: Músculo dorsal ancho 8. <i>Costa X</i>: Décima costilla 9. <i>Mm. intercostales</i>: Músculos intercostales 10. <i>Costa IX</i>: Novena costilla 11. <i>M. obliquus externus abdominis, cartilago costalis IX</i>: Músculo oblicuo externo del abdomen, noveno cartílago costal 12. <i>M. rectus abdominis</i>: Músculo recto del abdomen 13. <i>M. transversus abdominis</i>: Músculo transverso del abdomen 14. <i>A. et v. epigastrica cranialis, m. pectoralis profundus (ascendens)</i>: Arteria y vena epigástricas craneales, músculo pectoral profundo (ascendente) 15. <i>Lobus caudalis pulmonis sinistri</i>: Lóbulo caudal del pulmón izquierdo 16. <i>Lobus caudalis pulmonis dextri</i>: Lóbulo caudal del pulmón derecho 17. <i>Ductus thoracicus, truncus sympathicus</i>: Conducto torácico, tronco simpático 18. <i>Aorta, v. azygos sinistra</i>: Aorta, vena ácigos izquierda 19. <i>Crus mediale sinistrum diaphragmatis</i>: Pilar medial izquierdo del diafragma 20. <i>Crus mediale dextrum diaphragmatis</i>: Pilar medial derecho del diafragma | <ol style="list-style-type: none"> 21. <i>Lien</i>: Bazo 22. <i>V. cava caudalis</i>: Vena cava caudal 23. <i>Hepar</i>: Hígado 24. <i>V. portae</i>: Vena porta 25. <i>Plica ruminoreticularis</i>: Pliegue ruminoreticular 26. <i>Atrium ruminis (saccus ruminis cranialis)</i>: Atrio del rumen (saco craneal del rumen) 27. <i>Saccus ruminis ventralis</i>: Saco ventral del rumen 28. <i>Omasum</i>: Omaso 29. <i>Ostium omasoabomasicum</i>: Orificio omasoabomasal 30. <i>Abomasum</i>: Abomaso 31. <i>Sulcus ventriculi (reticuli et omasi)</i>: Surco gástrico (retículo y omaso) 32. <i>Omentum minus</i>: Omento menor 33. <i>Pars cranialis duodeni</i>: Parte craneal del duodeno 34. <i>A. et v. lienalis</i>: Arteria y vena esplénicas 35. <i>A. gastrica sinistra, v. ruminalis sinistra</i>: Arteria gástrica izquierda, vena ruminal izquierda |
|---|---|

Sección transversal de la cavidad abdominal a nivel de la extremidad caudal de la decimoprimerá vértebra torácica. Vista de la superficie caudal de la sección



- 15. *V. cava caudalis*: Vena cava caudal
- 16. *Costa XI, m. latissimus dorsi*: Decimoprimerá costilla, músculo dorsal ancho
- 17. *Vesica fellea, mm. intercostales*: Vesícula biliar, músculos intercostales
- 18. *Costa X, m. obliquus externus abdominis*: Décima costilla, músculo oblicuo externo del abdomen
- 19. *Omentum minus*: Omento menor
- 20. *M. transversus abdominis*: Músculo transverso del abdomen
- 21. *Cartilago costalis X*: Décimo cartílago costal
- 22. *Cartilago costalis XII, m. rectus abdominis*: Duodécimo cartílago costal, músculo recto del abdomen
- 23. *Atrium ruminis (saccus ruminis cranialis)*: Atrio del rumen (saco craneal del rumen)
- 24. *Saccus ruminis ventralis*: Saco ventral del rumen
- 25. *Pila ruminis cranialis*: Pilar craneal del rumen
- 26. *Atrium ruminoreticulare (s. atrium ventriculi)*: Atrio ruminoreticular (atrio del estómago)
- 27. *Ostium atriale esophagi*: Orificio atrial del esófago
- 28-30. *Sulcus reticuli*: Surco del retículo
- 28. *Labium sinistrum (s. craniale) sulci reticuli*: Labio izquierdo (craneal) del surco del retículo
- 29. *Fundus sulci reticuli*: Fundus del surco del retículo
- 30. *Labium dextrum (s. caudale) sulci reticuli*: Labio derecho (caudal) del surco del retículo
- 31. *Reticulum*: Retículo
- 32. *Ostium ruminoreticulare*: Orificio ruminoreticular
- 33. *Plica ruminoreticularis*: Pliegue ruminoreticular
- 34. *Laminae omasi*: Láminas del omaso
- 35. *Omasum*: Omaso
- 36. *Abomasum*: Abomaso
- 37. *Pars cranialis duodeni*: Parte craneal del duodeno
- 38. *A. et v. epigastrica cranialis*: Arteria y vena epigástricas craneales
- 39. *A. celiaca, colon transversum, v. gastrica sinistra*: Arteria celiaca, colon transverso, vena gástrica izquierda
- 40. *Lobus pancreatis sinister, v. portae*: Lóbulo pancreático izquierdo, vena porta

Figura 42

- 1. *M. spinalis et semispinalis thoracis et cervicis*: Músculos espinal y semiespinal del tórax y del cuello
- 1'. *M. longissimus thoracis*: Músculo longísimo del tórax
- 2. *Processus spinosus vertebrae thoracicae X*: Apófisis espinosa de la décima vértebra torácica
- 3. *Aorta, ductus thoracicus, v. azygos sinistra, truncus sympathicus*: Aorta, conducto torácico, vena ácigos izquierda, tronco simpático
- 4. *Pulmo dexter (lobus caudalis)*: Pulmón derecho (lóbulo caudal)
- 5. *Crus sinistrum diaphragmatis*: Pilar izquierdo del diafragma
- 6. *Pars costalis diaphragmatis*: Parte costal del diafragma
- 7. *Lien*: Bazo
- 8. *M. multifidus thoracis*: Músculo multifido del tórax
- 9. *Vertebra thoracica XI*: Decimoprimerá vértebra torácica
- 10. *Costa XII*: Decimosegunda costilla
- 11. *M. iliocostalis thoracis et m. serratus dorsalis caudalis*: Músculo iliocostal del tórax y músculo serrato dorsal caudal
- 12. *V. lienalis*: Vena esplénica
- 13. *Hepar*: Hígado
- 14. *V. hepatica, foramen epiploicum, a. hepatica*: Vena hepática, agujero epiploico, arteria hepática

Sección transversal de la cavidad abdominal a nivel de la decimotercera vértebra torácica. Vista de la superficie caudal de la sección

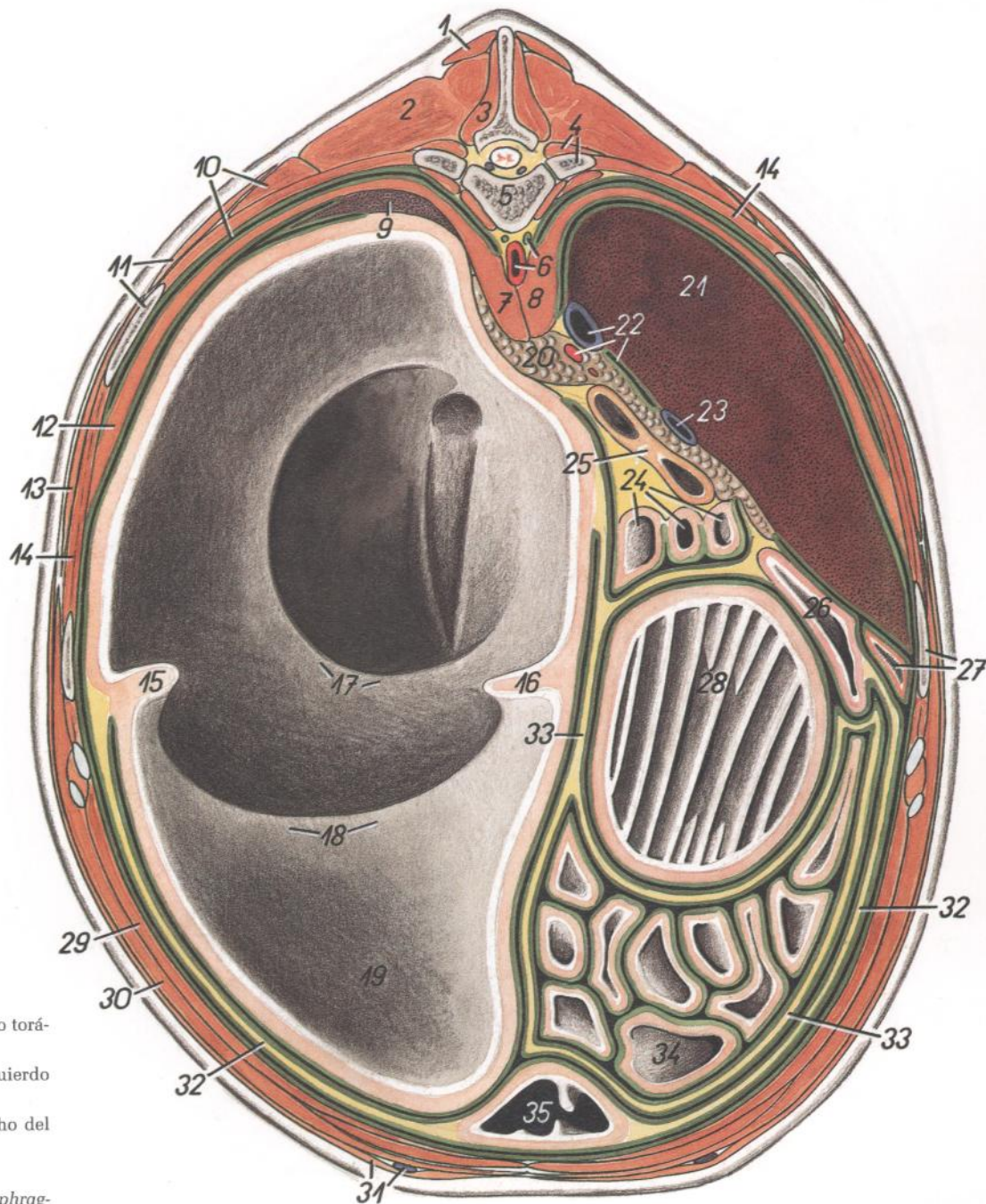


Figura 43

- | | | |
|--|---|---|
| <ol style="list-style-type: none"> 1. <i>M. spinalis et semispinalis thoracis et cervicis</i>: Músculos espinal y semiespinal del tórax y del cuello 2. <i>M. longissimus thoracis</i>: Músculo longísimo del tórax 3. <i>M. multifidus thoracis</i>: Músculo multifido del tórax 4. <i>Costa XIII, m. levator costae</i>: Decimotercera costilla, músculo elevador de la costilla 5. <i>Vertebra thoracica XIII</i>: Decimotercera vértebra torácica 6. <i>Aorta, ductus thoracicus</i>: Aorta, conducto torácico 7. <i>Crura sinistra diaphragmatis</i>: Pilar izquierdo del diafragma 8. <i>Crura dextra diaphragmatis</i>: Pilar derecho del diafragma 9. <i>Lien</i>: Bazo 10. <i>M. iliocostalis thoracis, recessus costodiaphragmaticus cavi pleurae</i>: Músculo iliocostal del tórax, receso costodiafragmático de la cavidad pleural 11. <i>M. serratus dorsalis caudalis, costa XII</i>: Músculo serrato dorsal caudal, decimosegunda costilla 12. <i>Pars costalis diaphragmatis</i>: Parte costal del diafragma 13. <i>M. latissimus dorsi</i>: Músculo dorsal ancho 14. <i>Mm. intercostales</i>: Músculos intercostales 15. <i>Pila longitudinalis sinistra ruminis</i>: Pilar longitudinal izquierdo del rumen 16. <i>Pila longitudinalis dextra ruminis</i>: Pilar longitudinal derecho del rumen 17. <i>Plica ruminoreticularis</i>: Pliegue ruminoreticular 18. <i>Pila cranialis ruminis</i>: Pilar craneal del rumen 19. <i>Saccus ventralis ruminis</i>: Saco ventral del rumen | <ol style="list-style-type: none"> 20. <i>Pancreas</i>: Páncreas 21. <i>Hepar</i>: Hígado 22. <i>V. cava caudalis, foramen epiploicum, a. hepatica</i>: Vena cava caudal, agujero epiploico, arteria hepática 23. <i>V. portae</i>: Vena porta 24. <i>Flexura duodenojejunalis</i>: Flexura duodenojejunal 25. <i>Colon transversum</i>: Colon transverso 26. <i>Pars cranialis duodeni</i>: Parte craneal del duodeno 27. <i>Vesica fellea, costa XI</i>: Vesícula biliar, decimoprimer costilla 28. <i>Omasum</i>: Omaso | <ol style="list-style-type: none"> 29. <i>M. transversus abdominis</i>: Músculo transverso del abdomen 30. <i>M. obliquus externus abdominis</i>: Músculo oblicuo externo del abdomen 31. <i>M. cutaneus trunci, v. epigastrica cranialis superficialis</i>: Músculo cutáneo del tronco, vena epigástrica craneal superficial 32. <i>Paries superficialis omenti majoris</i>: Pared superficial del omento mayor 33. <i>Paries profundus omenti majoris</i>: Pared profunda del omento mayor 34. <i>Jejunum</i>: Yeyuno 35. <i>Abomasum</i>: Abomaso |
|--|---|---|

Sección transversal de la cavidad abdominal a nivel de la primera vértebra lumbar.
Vista de la superficie caudal de la sección

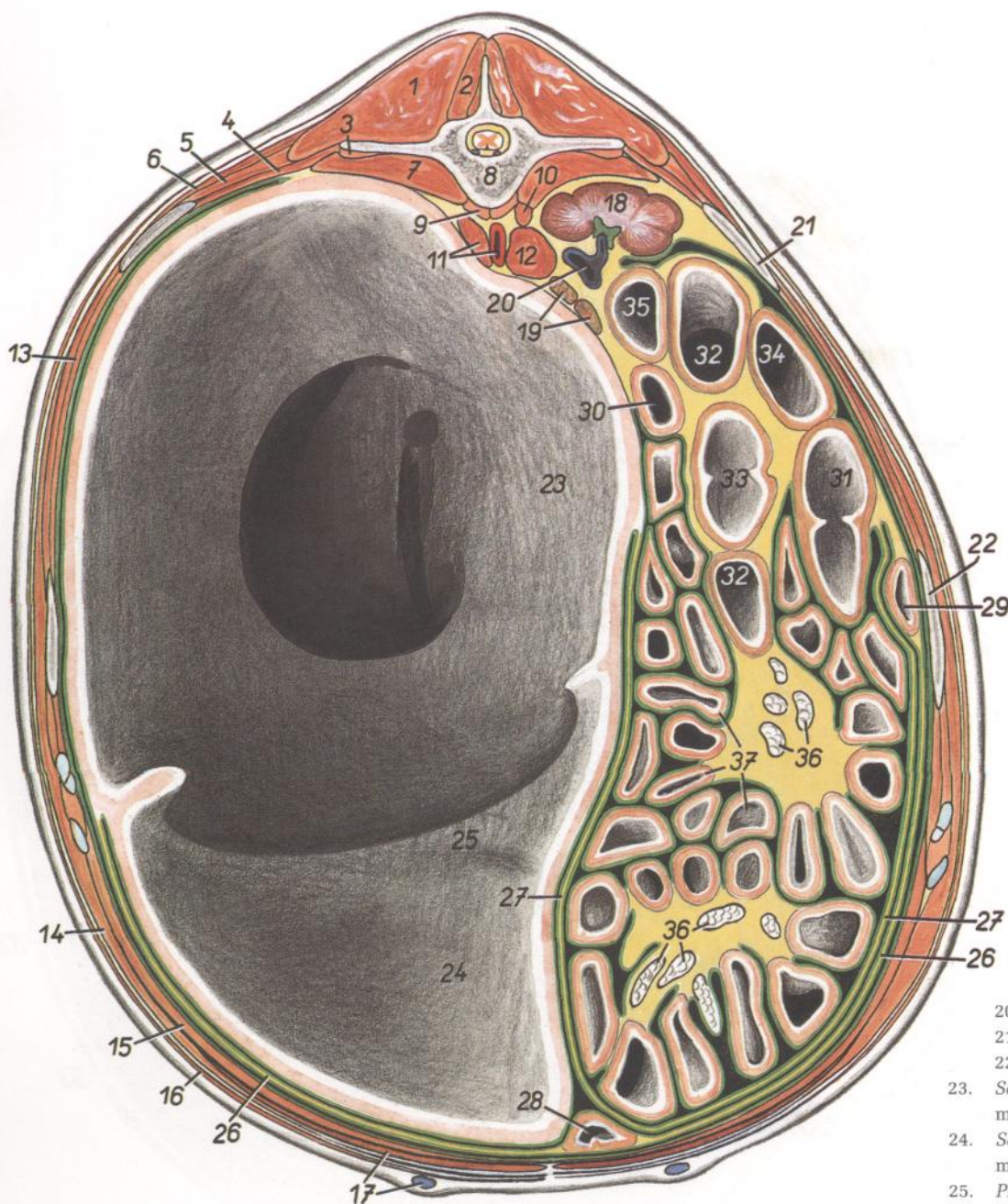


Figura 44

1. *M. longissimus lumborum*: Músculo longísimo lumbar
2. *M. multifidus lumborum*: Músculo multifido lumbar
3. *M. quadratus lumborum*: Músculo cuadrado lumbar
4. *M. retractor costae*: Músculo retractor de la costilla
5. *M. iliocostalis lumborum*: Músculo iliocostal lumbar
6. *M. serratus dorsalis caudalis*: Músculo serrato dorsal caudal
7. *M. psoas major*: Músculo psoas mayor
8. *Vertebra lumbalis I*: Primera vértebra lumbar
9. *M. psoas minor*: Músculo psoas menor
10. *Crus laterale dextrum diaphragmatis*: Pilar lateral derecho del diafragma

11. *Aorta, crus laterale sinistrum diaphragmatis*: Aorta, pilar lateral izquierdo del diafragma
12. *Crus mediale dextrum et sinistrum diaphragmatis*: Pilares mediales derecho e izquierdo del diafragma
13. *Mm. intercostales*: Músculos intercostales
14. *M. obliquus externus abdominis*: Músculo oblicuo externo del abdomen
15. *M. transversus abdominis*: Músculo transverso del abdomen
16. *M. cutaneus trunci*: Músculo cutáneo del tronco
17. *M. rectus abdominis, v. epigastrica cranialis superficialis*: Músculo recto del abdomen, vena epigástrica craneal superficial
18. *Ren dexter*: Riñón derecho
19. *Glandula adrenalis (s. suprarenalis) sinistra*: Glándula adrenal (suprarrenal) izquierda

20. *V. cava caudalis*: Vena cava caudal
21. *Costa XIII*: Decimotercera costilla
22. *Costa XII*: Decimosegunda costilla
23. *Saccus ruminis dorsalis*: Saco dorsal del rumen
24. *Saccus ruminis ventralis*: Saco ventral del rumen
25. *Pila cranialis ruminis*: Pilar craneal del rumen
26. *Paries superficialis omenti majoris*: Pared superficial del omento mayor
27. *Paries profundus omenti majoris*: Pared profunda del omento mayor
28. *Abomasum*: Abomaso
29. *Pars descendens duodeni*: Parte descendente del duodeno
30. *Pars ascendens duodeni*: Parte ascendente del duodeno
- 31-34. *Colon ascendens*: Colon ascendente
31. *Ansa proximalis*: Asa proximal
- 32, 33. *Ansa spiralis coli*: Asa espiral del colon
32. *Gyrus centrifugalus (ultimus)*: Giro centrifugo (último)
33. *Gyrus centripetalis (primus)*: Giro centripeto (primero)
34. *Ansa distalis*: Asa distal
35. *Colon descendens*: Colon descendente
36. *Lnn. jejunales*: Linfonódulos yeyunales
37. *Jejunum*: Yeyuno

Sección transversal de la cavidad abdominal a nivel de la tercera vértebra lumbar. Vista de la superficie caudal de la sección

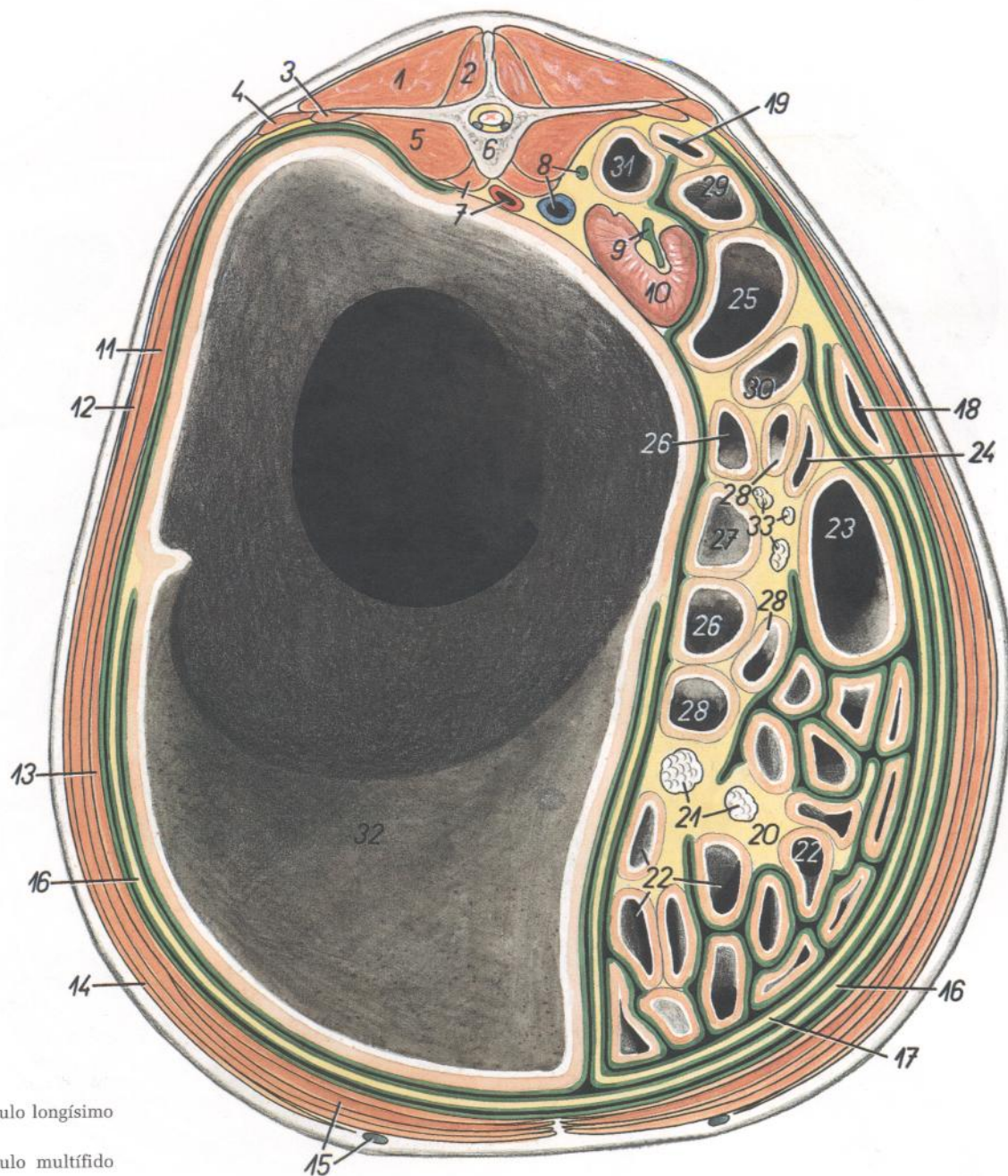


Figura 45

- | | | |
|---|---|--|
| <ol style="list-style-type: none"> 1. <i>M. longissimus lumborum</i>: Músculo longísimo lumbar 2. <i>M. multifidus lumborum</i>: Músculo multifido lumbar 3. <i>M. quadratus lumborum</i>: Músculo cuadrado lumbar 4. <i>M. iliocostalis lumborum</i>: Músculo iliocostal lumbar 5. <i>M. psoas major</i>: Músculo psoas mayor 6. <i>Vertebra lumbalis III</i>: Tercera vértebra lumbar 7. <i>M. psoas minor, aorta</i>: Músculo psoas menor, aorta 8. <i>V. cava caudalis, ureter dexter</i>: Vena cava caudal, uréter derecho 9. <i>Ureter sinister</i>: Uréter izquierdo 10. <i>Ren sinister</i>: Riñón izquierdo 11. <i>M. obliquus internus abdominis</i>: Músculo oblicuo interno del abdomen 12. <i>M. obliquus externus abdominis</i>: Músculo oblicuo externo del abdomen 13. <i>M. transversus abdominis</i>: Músculo transverso del abdomen | <ol style="list-style-type: none"> 14. <i>M. cutaneus trunci</i>: Músculo cutáneo del tronco 15. <i>M. rectus abdominis, v. epigastrica cranialis superficialis</i>: Músculo recto del abdomen, vena epigástrica craneal superficial 16. <i>Paries superficialis omenti majoris</i>: Pared superficial del omento mayor 17. <i>Paries profundus omenti majoris</i>: Pared profunda del omento mayor 18. <i>Pars descendens duodeni</i>: Parte descendente del duodeno 19. <i>Pars ascendens duodeni</i>: Parte ascendente del duodeno 20. <i>Mesojejunum</i>: Mesoyeyuno 21. <i>Lnn. jejunales</i>: Linfonódulos yeyunales 22. <i>Jejunum</i>: Yeyuno 23. <i>Cecum</i>: Ciego | <ol style="list-style-type: none"> 24-30. <i>Colon ascendens</i>: Colon ascendente 24, 25. <i>Ansa proximalis coli</i>: Asa proximal del colon 24. <i>Gyrus medius ansae proximalis</i>: Giro medio de la asa proximal 25. <i>Gyrus dorsalis ansae proximalis</i>: Giro dorsal de la asa proximal 26, 27, 28. <i>Ansa spiralis coli</i>: Asa espiral del colon 26. <i>Gyri centripetales</i>: Giros centrípetos 27. <i>Flexura centralis</i>: Flexura central 28. <i>Gyri centrifugales</i>: Giros centrífugos 29, 30. <i>Ansa distalis coli</i> (29, <i>gyrus dorsalis</i>; 30, <i>gyrus ventralis</i>): Asa distal del colon (29, giro dorsal; 30, giro ventral) 31. <i>Colon descendens</i>: Colon descendente 32. <i>Rumen</i>: Rumen 33. <i>Lnn. colici</i>: Linfonódulos cólicos |
|---|---|--|

*Sección transversal de la cavidad abdominal a nivel de la sexta vértebra lumbar.
Vista de la superficie caudal de la sección*

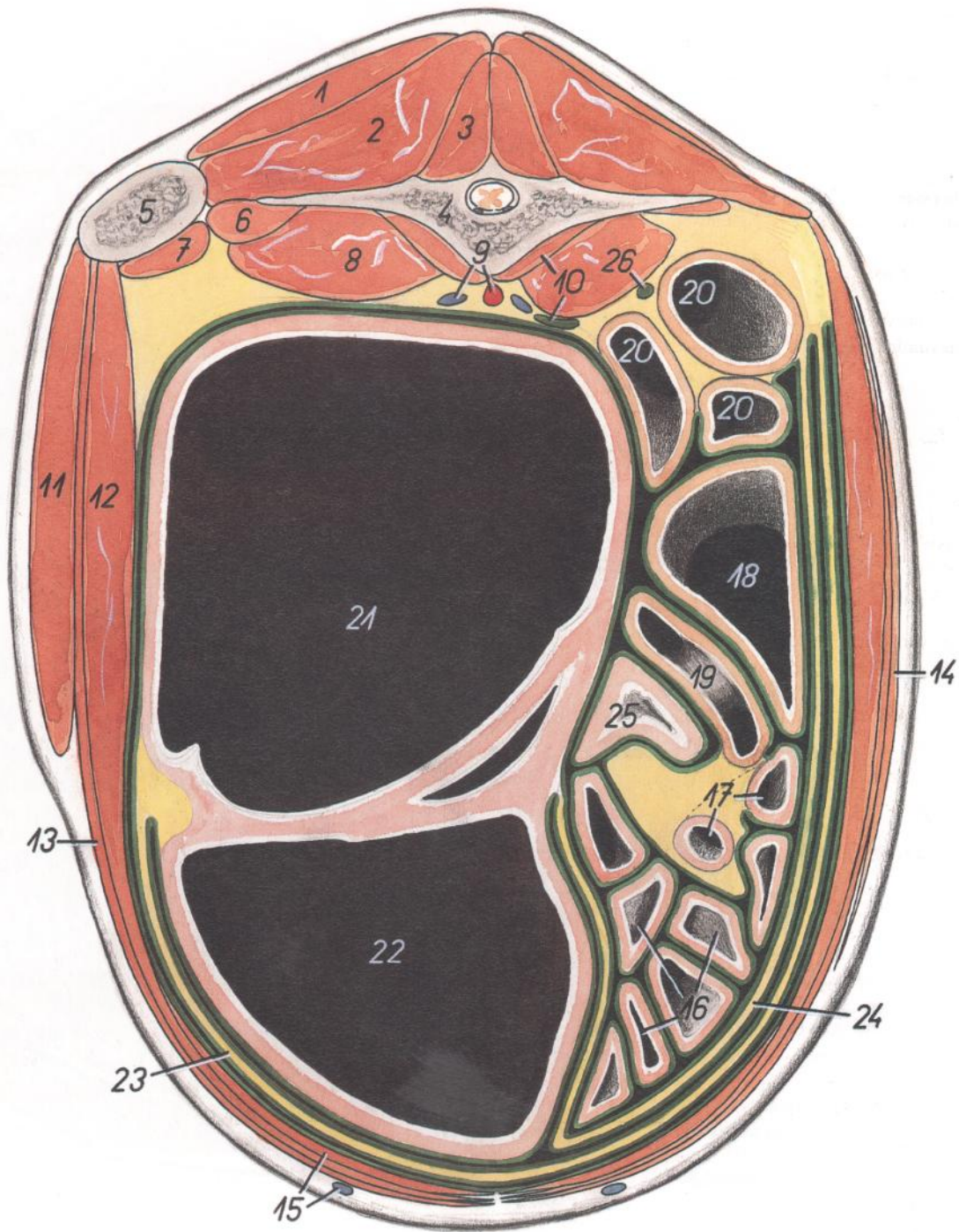


Figura 46

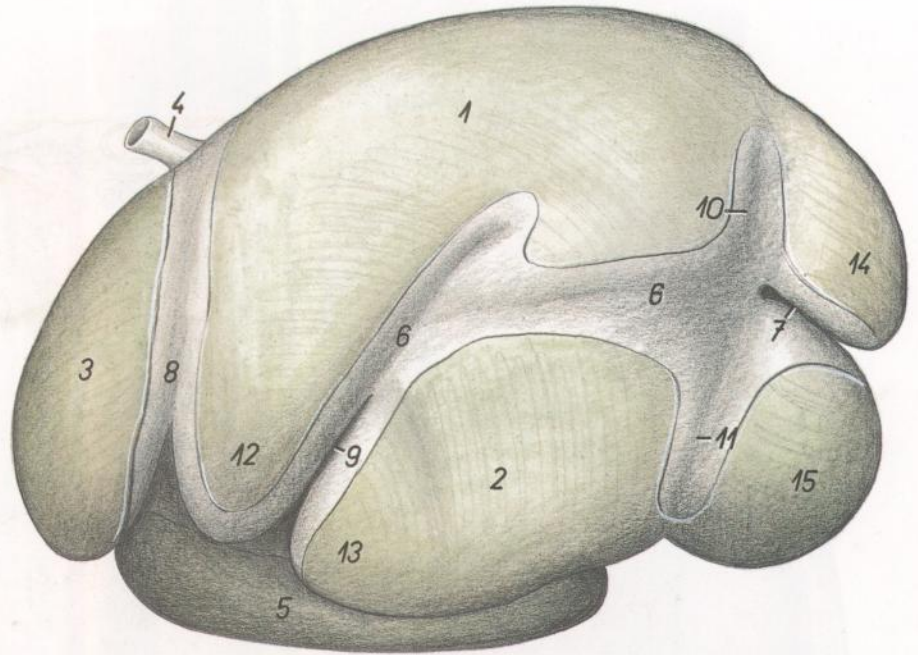
- | | | |
|---|---|--|
| <p>1. <i>M. gluteus medius</i>: Músculo glúteo medio</p> <p>2. <i>M. longissimus lumborum</i>: Músculo longísimo lumbar</p> <p>3. <i>M. multifidus lumborum</i>: Músculo multifido lumbar</p> <p>4. <i>Vertebra lumbalis VI</i>: Sexta vértebra lumbar</p> <p>5. <i>Tuber coxae</i>: Tuberosidad coxal</p> <p>6. <i>M. quadratus lumborum</i>: Músculo cuadrado lumbar</p> <p>7, 8. <i>M. iliopsoas</i>: Músculo iliopsoas</p> <p>7. <i>M. iliacus lateralis</i>: Músculo iliaco lateral</p> <p>8. <i>M. psoas major</i>: Músculo psoas mayor</p> <p>9. <i>Aorta, v. iliaca communis sinistra</i>: Aorta, vena ilíaca común izquierda</p> | <p>10. <i>M. psoas minor, ureter sinister</i>: Músculo psoas menor, uréter izquierdo</p> <p>11. <i>M. tensor fasciae latae</i>: Músculo tensor de la fascia lata</p> <p>12. <i>M. obliquus internus abdominis</i>: Músculo obliquo interno del abdomen</p> <p>13. <i>M. obliquus externus abdominis</i>: Músculo obliquo externo del abdomen</p> <p>14. <i>M. cutaneus trunci</i>: Músculo cutáneo del tronco</p> <p>15. <i>M. rectus abdominis, v. epigastrica cranialis superficialis</i>: Músculo recto del abdomen, vena epigástrica craneal superficial</p> <p>16. <i>Jejunum</i>: Yeyuno</p> <p>17. <i>Ileum</i>: Íleon</p> | <p>18. <i>Cecum</i>: Ciego</p> <p>19. <i>Gyrus centrifugalis ansa spiralis coli</i>: Giros centrifugos del asa espiral del colon</p> <p>20. <i>Colon sigmoideum</i>: Colon sigmoide</p> <p>21. <i>Saccus ruminis dorsalis</i>: Saco dorsal del rumen</p> <p>22. <i>Saccus ruminis ventralis</i>: Saco ventral del rumen</p> <p>23. <i>Paries superficialis omenti majoris</i>: Pared superficial del omento mayor</p> <p>24. <i>Paries profundus omenti majoris</i>: Pared profunda del omento mayor</p> <p>25. <i>Cornu uteri</i>: Cuerno uterino</p> <p>26. <i>Ureter dexter</i>: Uréter derecho</p> |
|---|---|--|

TORO

Divisiones del preestómago y del estómago. Vista desde la izquierda. Inserciones peritoneales indicadas por la diferencia de color

Figura 47

1. *Saccus ruminis dorsalis*: Saco dorsal del rumen
2. *Saccus ruminis ventralis*: Saco ventral del rumen
3. *Reticulum*: Reticulo
4. *Esophagus*: Esófago
5. *Abomasum*: Abomaso
6. *Sulcus longitudinalis sinister*: Surco longitudinal izquierdo
7. *Sulcus caudalis ruminis*: Surco caudal del rumen
8. *Sulcus ruminoreticularis*: Surco ruminoreticular
9. *Sulcus cranialis ruminis*: Surco craneal del rumen
10. *Sulcus coronarius dorsalis*: Surco coronario dorsal
11. *Sulcus coronarius ventralis*: Surco coronario ventral
12. *Atrium ruminis (saccus ruminis cranialis)*: Atrio del rumen (saco craneal del rumen)
13. *Recessus ventrocranialis ruminis*: Receso ventrocraneal del rumen
14. *Saccus cecus caudodorsalis*: Saco ciego caudo-dorsal
15. *Saccus cecus caudoventralis*: Saco ciego caudoventral

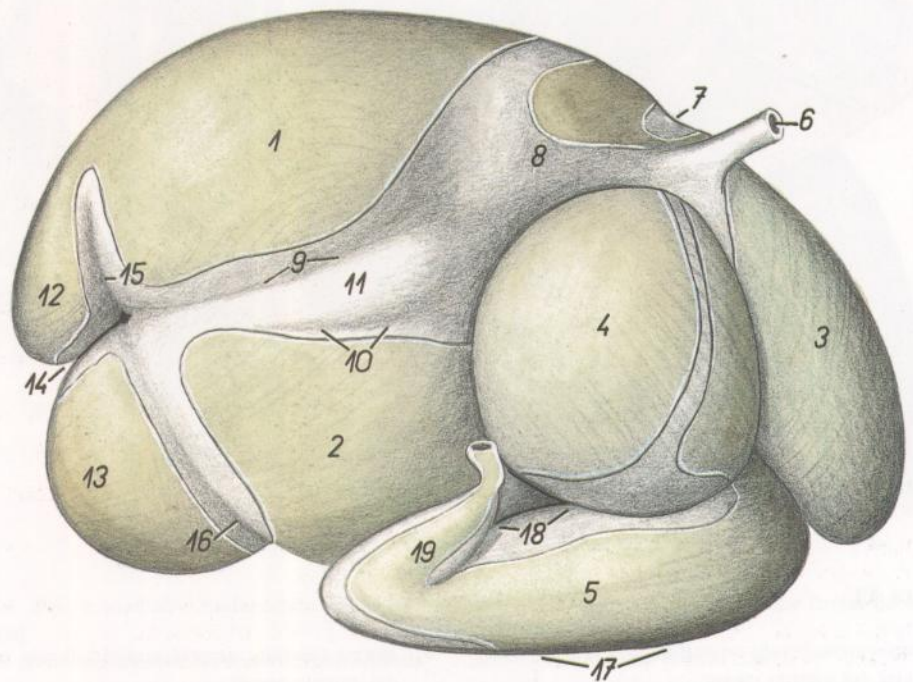


TORO

Divisiones del preestómago y del estómago. Vista desde la derecha. Inserciones peritoneales indicadas por la diferencia de color

Figura 48

1. *Saccus ruminis dorsalis*: Saco dorsal del rumen
2. *Saccus ruminis ventralis*: Saco ventral del rumen
3. *Reticulum*: Reticulo
4. *Omasum*: Omaso
5. *Abomasum*: Abomaso
6. *Esophagus*: Esófago
7. *Sulcus ruminoreticularis*: Surco ruminoreticular
8. *Atrium ruminis (saccus ruminis cranialis)*: Atrio del rumen (saco craneal del rumen)
9. *Sulcus accesorius dexter*: Surco accesorio derecho
10. *Sulcus longitudinalis dexter*: Surco longitudinal derecho
11. *Insula ruminis*: Ínsula del rumen
12. *Saccus cecus caudodorsalis*: Saco ciego caudo-dorsal
13. *Saccus cecus caudoventralis*: Saco ciego caudoventral
14. *Sulcus caudalis ruminis*: Surco caudal del rumen
15. *Sulcus coronarius dorsalis*: Surco coronario dorsal



16. *Sulcus coronarius ventralis*: Surco coronario ventral
17. *Curvatura major abomasi*: Curvatura mayor del abomaso
18. *Curvatura minor abomasi*: Curvatura menor del abomaso
19. *Pars pylorica abomasi*: Parte pilórica del abomaso

Vísceras abdominales. Vista ventral habiéndose reflejado la pared abdominal

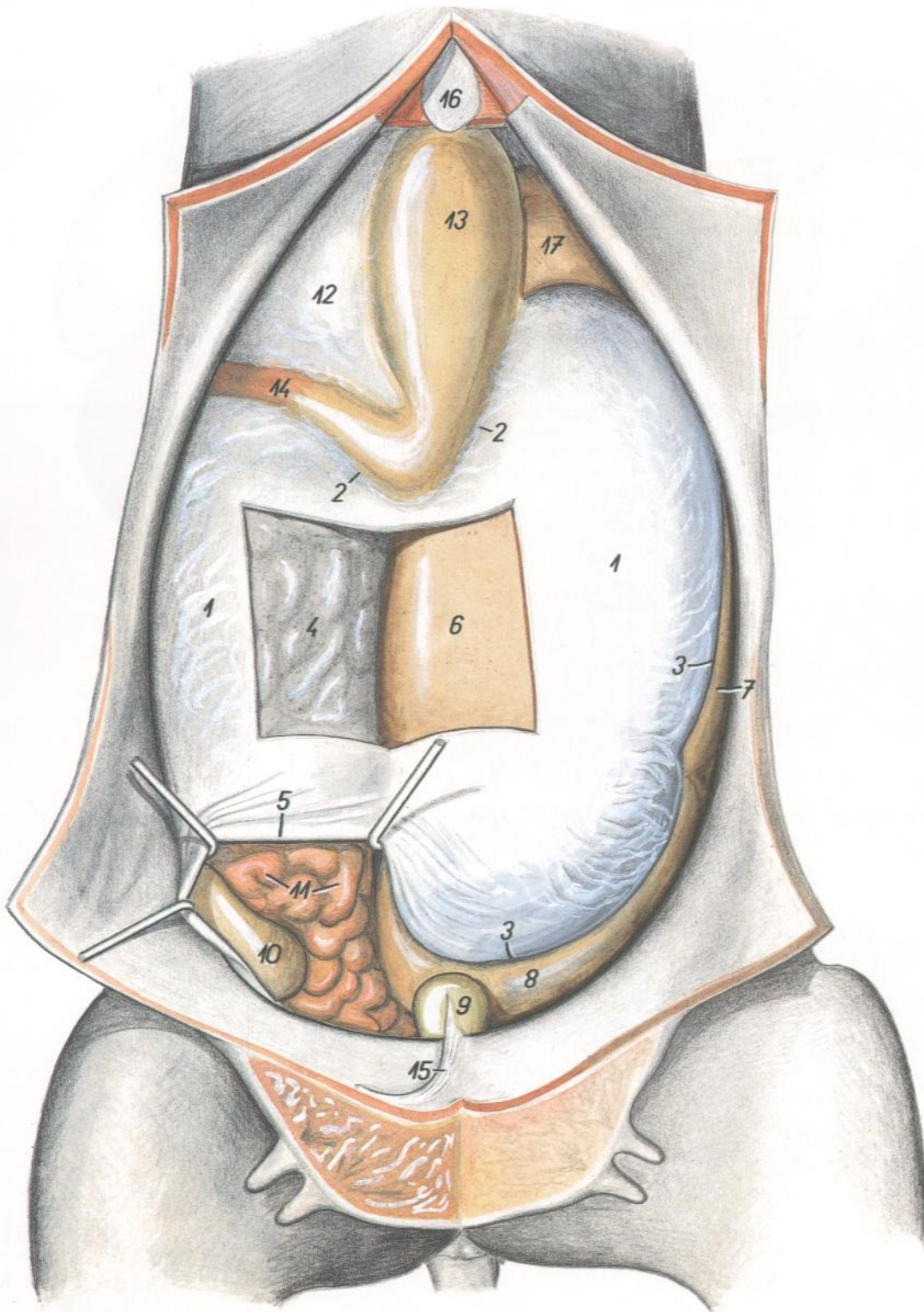


Figura 49

- 1. *Paries superficialis omenti majoris*: Pared superficial del omento mayor
- 2. *Insertio abomasica laminae superficialis*: Inserción abomáscica de la lámina superficial
- 3. *Insertio ruminalis laminae superficialis*: Inserción ruminal de la lámina superficial
- 4. *Paries profundus omenti majoris*: Pared profunda del omento mayor

- 5. *Margo caudalis omenti majoris*: Borde caudal del omento mayor
- 6. *Saccus ruminis ventralis*: Saco ventral del rumen
- 7. *Saccus ruminis dorsalis*: Saco dorsal del rumen
- 8. *Saccus cecus caudodorsalis*: Saco ciego caudo-dorsal
- 9. *Vesica urinaria*: Vejiga urinaria

- 10. *Cecum*: Ciego
- 11. *Jejunum*: Yeyuno
- 12. *Omentum minus*: Omento menor
- 13. *Abomasum*: Abomaso
- 14. *Pars cranialis duodeni*: Parte craneal del duodeno
- 15. *Lig. medianum vesicae*: Ligamento medio de la vejiga
- 16. *Cartilago xiphoidea*: Cartílago xifoideo
- 17. *Atrium ruminis (saccus ruminis cranialis)*: Atrio del rumen (saco craneal del rumen)

Diseción del techo de la cavidad abdominal

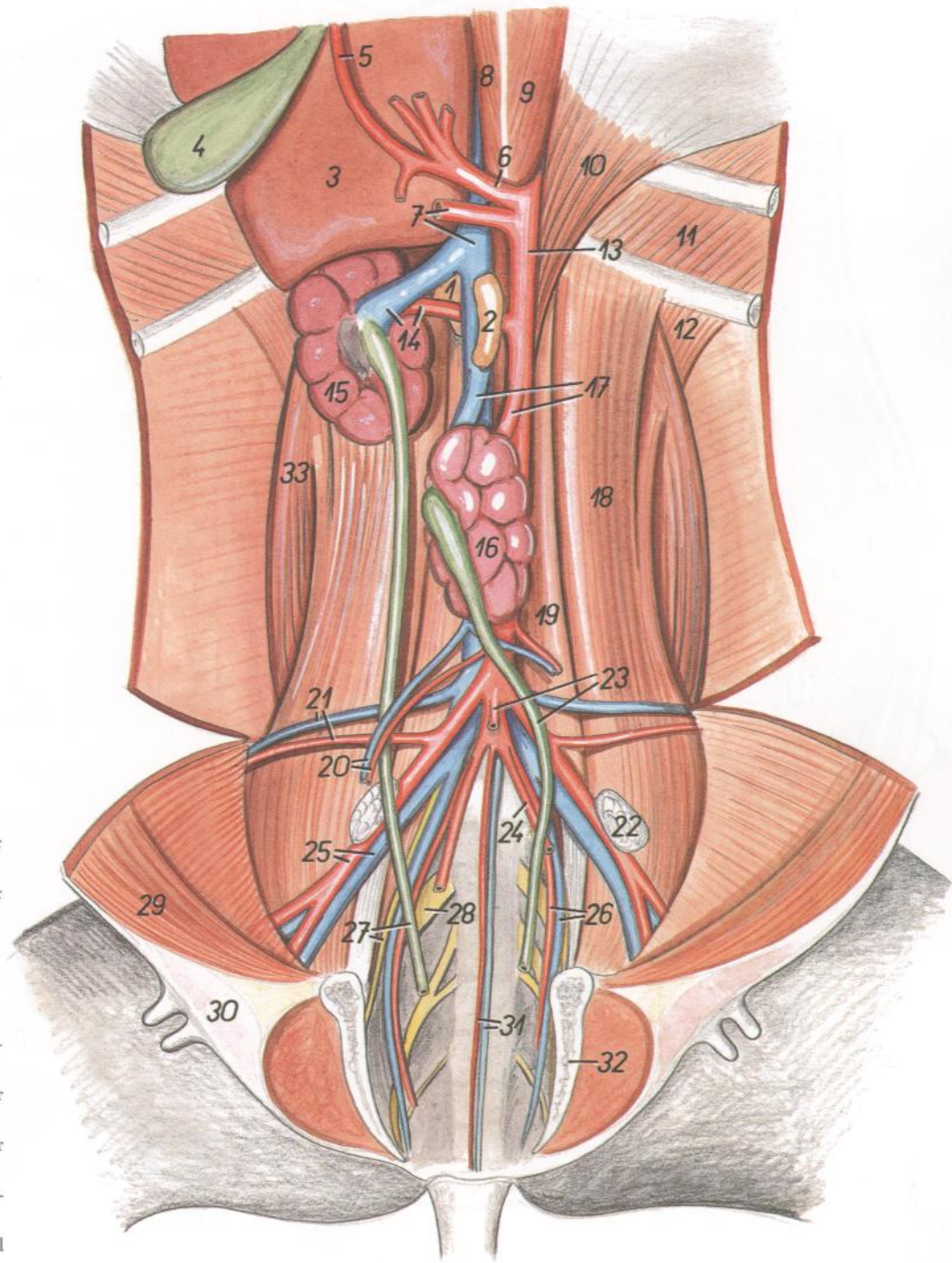


Figura 50

1. *Glandula adrenalis (s. suprarenalis) dextra*: Glándula adrenal (suprarrenal) derecha
2. *Glandula adrenalis (s. suprarenalis) sinistra*: Glándula adrenal (suprarrenal) izquierda
3. *Hepar*: Hígado
4. *Vesica fellea*: Vesícula biliar
5. *A. hepatica*: Arteria hepática
6. *A. celiaca*: Arteria celíaca
7. *A. mesenterica cranialis, v. cava caudalis*: Arteria mesentérica craneal, vena cava caudal
8. *Crus mediale dextrum diaphragmatis*: Pilar medial derecho del diafragma
9. *Crus mediale sinistrum diaphragmatis*: Pilar medial izquierdo del diafragma
10. *Crus laterale sinistrum diaphragmatis*: Pilar lateral izquierdo del diafragma
11. *M. intercostalis internus*: Músculo intercostal interno
12. *M. retractor costae*: Músculo retractor de la costilla
13. *Aorta*: Aorta
14. *A. et v. renalis dextra*: Arteria y vena renales derechas
15. *Ren dexter*: Riñón derecho
16. *Ren sinister*: Riñón izquierdo
17. *A. et v. renalis sinistra*: Arteria y vena renales izquierdas
18. *M. psoas major*: Músculo psoas mayor
19. *M. psoas minor*: Músculo psoas menor
20. *A. et v. ovarica*: Arteria y vena ováricas
21. *A. et v. circumflexa ilium profunda*: Arteria y vena circunflejas ilíacas profundas

22. *Ln. iliacus medialis*: Linfonódulo ilíaco medial
23. *A. mesenterica caudalis, ureter sinister*: Arteria mesentérica caudal, uréter izquierdo
24. *A. umbilicalis sinistra*: Arteria umbilical izquierda
25. *A. et v. iliaca externa*: Arteria y vena ilíacas externas
26. *A. et v. iliaca interna*: Arteria y vena ilíacas internas
27. *Ureter dexter, n. obturatorius*: Uréter derecho, nervio obturador
28. *N. ischiadicus*: Nervio ciático
29. *M. rectus abdominis*: Músculo recto del abdomen
30. *Corpus uberis*: Cuerpo de la ubre
31. *A. et v. sacralis mediana*: Arteria y vena sacras medias
32. *Symphysis pelviana*: Sínfisis pélvica
33. *M. quadratus lumborum*: Músculo cuadrado lumbar

Relaciones anatómicas topográficas de los órganos adyacentes al diafragma

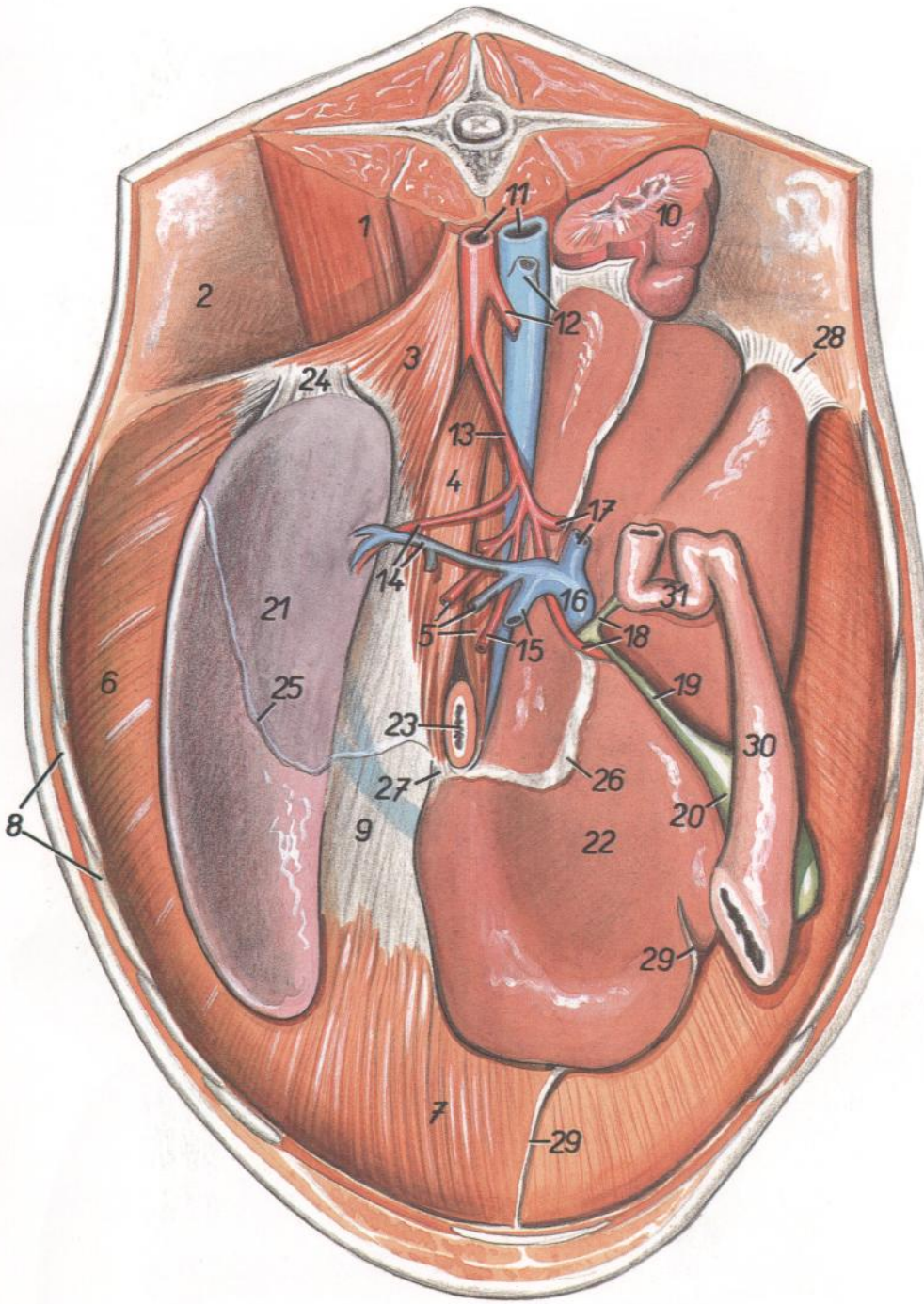


Figura 51

- 1. *M. psoas major*: Músculo psoas mayor
- 2. *Pariet abdominis*: Pared del abdomen
- 3, 4. *Crus sinistrum diaphragmatis* (3, *laterale*; 4, *mediale*): Pilar izquierdo del diafragma (3, lateral; 4, medial)
- 5. *A. et v. ruminalis dextra, crus mediale dextrum diaphragmatis*: Arteria y vena ruminales derechas, pilar medial derecho del diafragma
- 6. *Pars costalis diaphragmatis*: Parte costal del diafragma
- 7. *Pars sternalis diaphragmatis*: Parte esternal del diafragma

- 8. *Arcus costalis*: Arco costal
- 9. *Centrum tendineum diaphragmatis*: Centro tendinoso del diafragma
- 10. *Ren dexter*: Riñón derecho
- 11. *Aorta, v. cava caudalis*: Aorta, vena cava caudal
- 12. *A. mesenterica cranialis, v. renalis dextra*: Arteria mesentérica craneal, vena renal derecha
- 13. *A. celiaca*: Arteria celíaca
- 14. *A. et v. lienalis*: Arteria y vena esplénicas
- 15. *A. et v. gastrica sinistra*: Arteria y vena gástricas izquierdas

- 16. *V. portae*: Vena porta
- 17. *A. gastroduodenalis, v. mesenterica*: Arteria gastroduodenal, vena mesentérica
- 18. *A. hepatica, ductus choledochus*: Arteria hepática, conducto colédoco
- 19. *Ductus cysticus*: Conducto cístico
- 20. *Vesica fellea*: Vesícula biliar
- 21. *Lien*: Bazo
- 22. *Hepar*: Hígado
- 23. *Esophagus*: Esófago
- 24. *Lig. phrenicolienale*: Ligamento frenicoesplénico
- 25. *Margo peritonei (línea insertiónis ruminis)*: Borde del peritoneo (línea de inserción del rumen)
- 26. *Omentum minus (lig. hepatogastricum)*: Omento menor (ligamento hepatogástrico)
- 27. *Lig. triangulare sinistrum*: Ligamento triangular izquierdo
- 28. *Lig. triangulare dextrum*: Ligamento triangular derecho
- 29. *Lig. teres hepatis*: Ligamento redondo del hígado
- 30, 31. *Pars cranialis duodeni*: Parte craneal del duodeno
- 31. *Ansa sigmoidea*: Asa sigmoide

VACA

Vista de la sección caudal de la cavidad abdominal con los órganos in situ

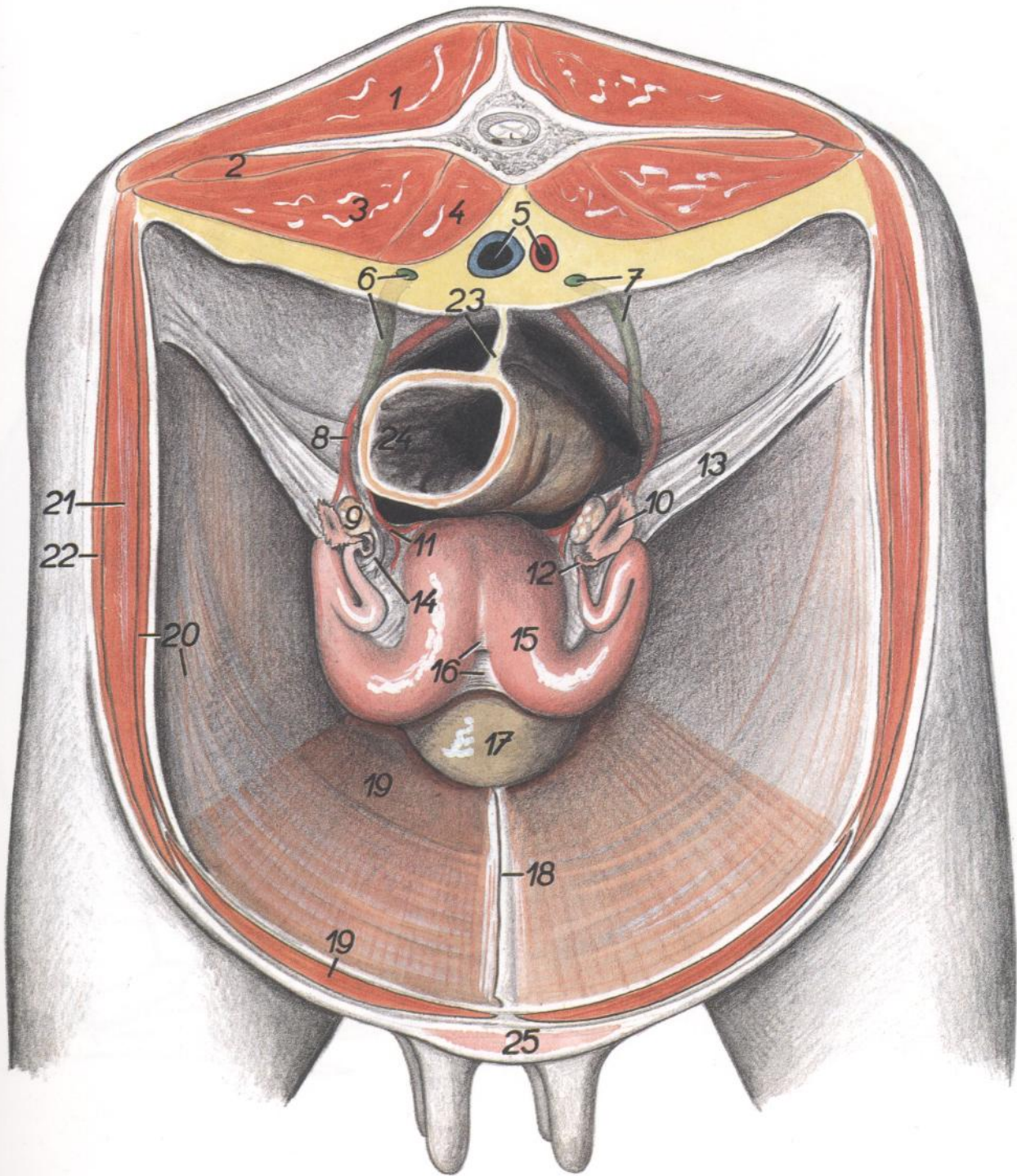


Figura 52

- | | | |
|--|---|---|
| 1. <i>M. longissimus lumborum</i> : Músculo longísimo lumbar | 10. <i>Infundibulum tubae uterinae</i> : Infundíbulo de la trompa uterina | 19. <i>M. rectus abdominis</i> : Músculo recto del abdomen |
| 2. <i>M. quadratus lumborum</i> : Músculo cuadrado lumbar | 11. <i>A. uterina</i> : Arteria uterina | 20. <i>M. transversus abdominis</i> : Músculo transverso del abdomen |
| 3. <i>M. psoas major</i> : Músculo psoas mayor | 12. <i>Tuba uterina</i> : Trompa uterina | 21. <i>M. obliquus internus abdominis</i> : Músculo obliquo interno del abdomen |
| 4. <i>M. psoas minor</i> : Músculo psoas menor | 13. <i>Lig. latum uteri</i> : Ligamento ancho del útero | 22. <i>M. obliquus externus abdominis</i> : Músculo obliquo externo del abdomen |
| 5. <i>Aorta, v. cava caudalis</i> : Aorta, vena cava caudal | 14. <i>Lig. ovarii proprium</i> : Ligamento propio del ovario | 23. <i>Mesorectum</i> : Mesorrecto |
| 6. <i>Ureter dexter</i> : Uréter derecho | 15. <i>Cornu uteri</i> : Cuerno uterino | 24. <i>Rectum</i> : Recto |
| 7. <i>Ureter sinister</i> : Uréter izquierdo | 16. <i>Lig. intercornuale</i> : Ligamento intercornual | 25. <i>Uber</i> : Ubre |
| 8. <i>A. ovarica</i> : Arteria ovárica | 17. <i>Vesica urinaria</i> : Vejiga urinaria | |
| 9. <i>Ovarium</i> : Ovario | 18. <i>Lig. medianum vesicae</i> : Ligamento medio de la vejiga | |

Hígado. Vista desde la derecha de la superficie parietal

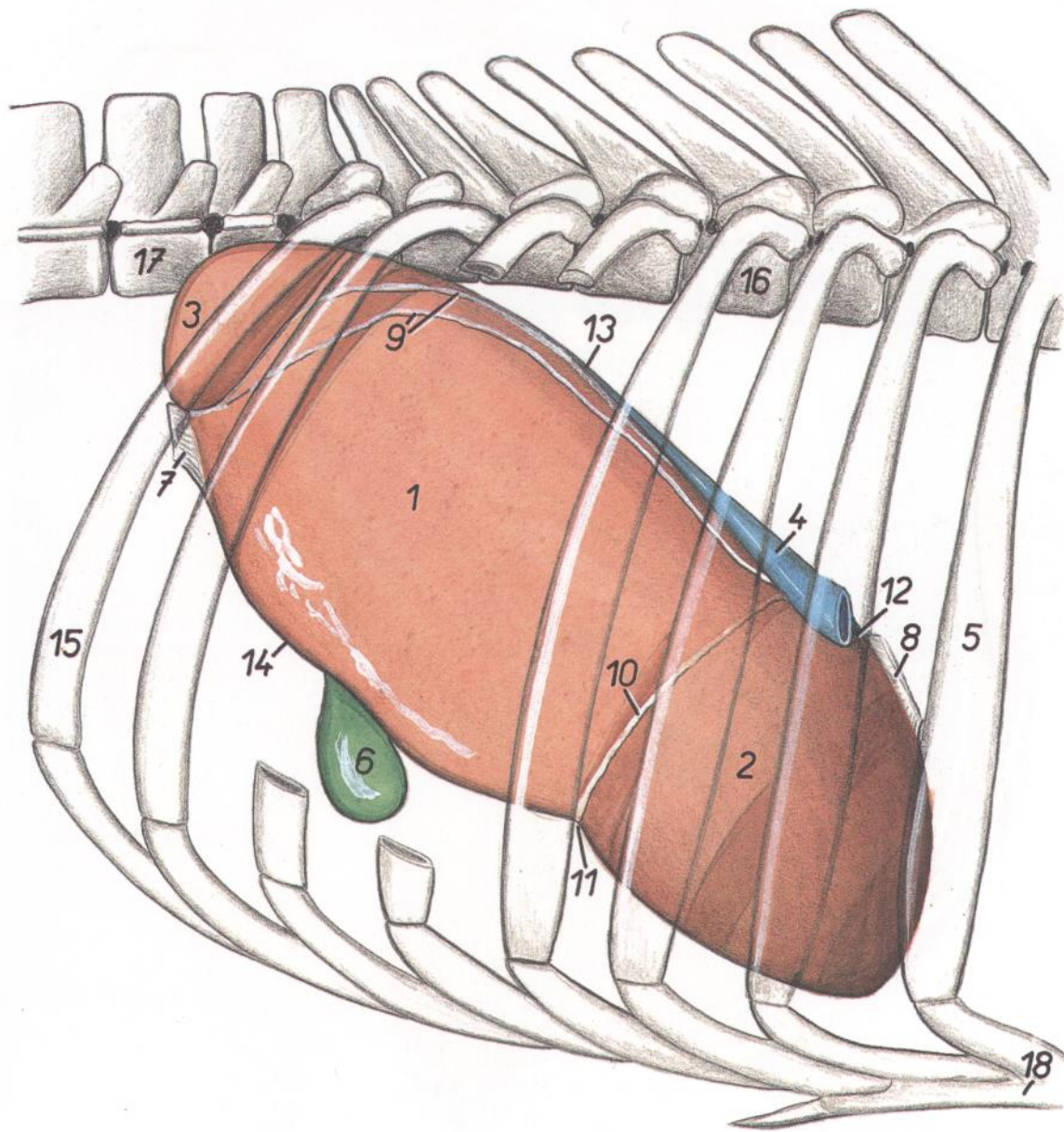


Figura 53

1. *Lobus dexter*: Lóbulo derecho
2. *Lobus sinister*: Lóbulo izquierdo
3. *Processus caudatus*: Proceso caudado
4. *V. cava caudalis*: Vena cava caudal
5. *Costa VI*: Sexta costilla
6. *Vesica fellea*: Vesícula biliar
7. *Lig. triangulare dextrum*: Ligamento triangular derecho

8. *Lig. triangulare sinistrum*: Ligamento triangular izquierdo
9. *Lig. coronarium*: Ligamento coronario
10. *Lig. falciforme*: Ligamento falciforme
11. *Fissura lig. teres*: Fisura del ligamento redondo
12. *Impressio esophagea*: Impresión esofágica
13. *Margo dorsalis*: Borde dorsal
14. *Margo ventralis*: Borde ventral

15. *Costa XIII*: Decimotercera costilla
16. *Vertebra thoracica IX*: Novena vértebra torácica
17. *Vertebra lumbalis II*: Segunda vértebra lumbar
18. *Sternum*: Esternón

Hígado. Vista de la superficie caudal

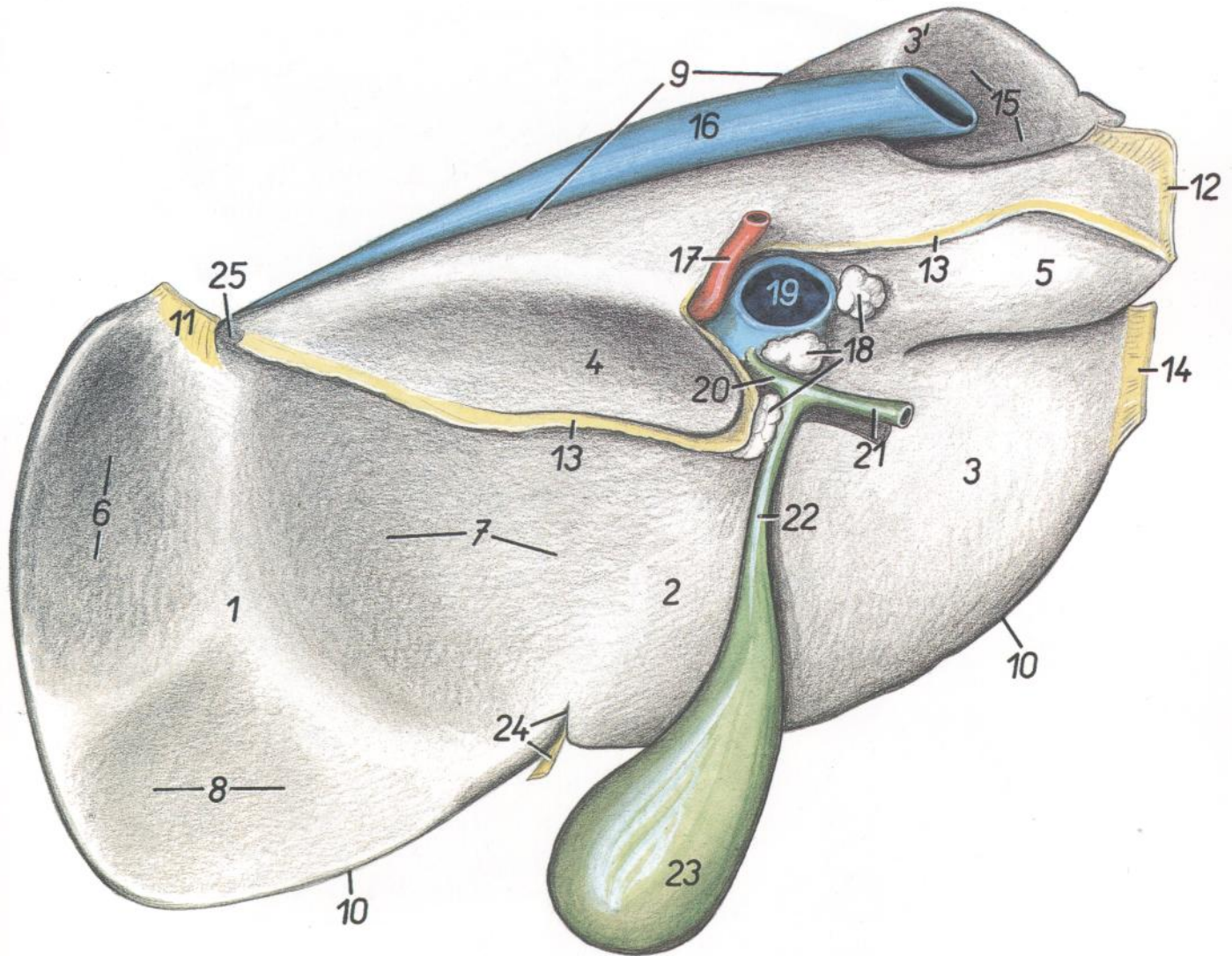


Figura 54

- | | | |
|--|---|--|
| <p>1. <i>Lobus hepatis sinister</i>: Lóbulo izquierdo del hígado</p> <p>2. <i>Lobus quadratus</i>: Lóbulo cuadrado</p> <p>3, 3'. <i>Lobus hepatis dexter</i>: Lóbulo derecho del hígado</p> <p>4, 5. <i>Lobus caudatus</i>: Lóbulo caudado</p> <p>4. <i>Processus papillaris</i>: Proceso papilar</p> <p>5. <i>Processus caudatus</i>: Proceso caudado</p> <p>6. <i>Impressio reticularis</i>: Impresión reticular</p> <p>7. <i>Impressio omasica</i>: Impresión del omaso</p> <p>8. <i>Impressio abomasica</i>: Impresión del abomaso</p> <p>9. <i>Margo dorsalis</i>: Borde dorsal</p> | <p>10. <i>Margo ventralis</i>: Borde ventral</p> <p>11. <i>Lig. triangulare sinistrum</i>: Ligamento triangular izquierdo</p> <p>12. <i>Lig. hepatorenale</i>: Ligamento hepatorenal</p> <p>13. <i>Omentum minus (lig. hepatogastricum et hepatoduodenale)</i>: Omento menor (ligamento hepatogástrico y ligamento hepatoduodenal)</p> <p>14. <i>Lig. triangulare dextrum</i>: Ligamento triangular derecho</p> <p>15. <i>Impressio renalis</i>: Impresión renal</p> <p>16. <i>V. cava caudalis</i>: Vena cava caudal</p> <p>17. <i>A. hepatica</i>: Arteria hepática</p> | <p>18. <i>Lnn. hepatici</i>: Linfonódulos hepáticos</p> <p>19. <i>V. portae</i>: Vena porta</p> <p>20. <i>Ductus hepaticus</i>: Conducto hepático</p> <p>21. <i>Ductus choledochus</i>: Conducto colédoco</p> <p>22. <i>Ductus cysticus</i>: Conducto cístico</p> <p>23. <i>Vesica fellea</i>: Vesícula biliar</p> <p>24. <i>Fissura lig. teretis, lig. teres hepatis</i>: Fisura del ligamento redondo, ligamento redondo del hígado</p> <p>25. <i>Impressio esophagea</i>: Impresión esofágica</p> |
|--|---|--|

Lado derecho de los riñones in situ

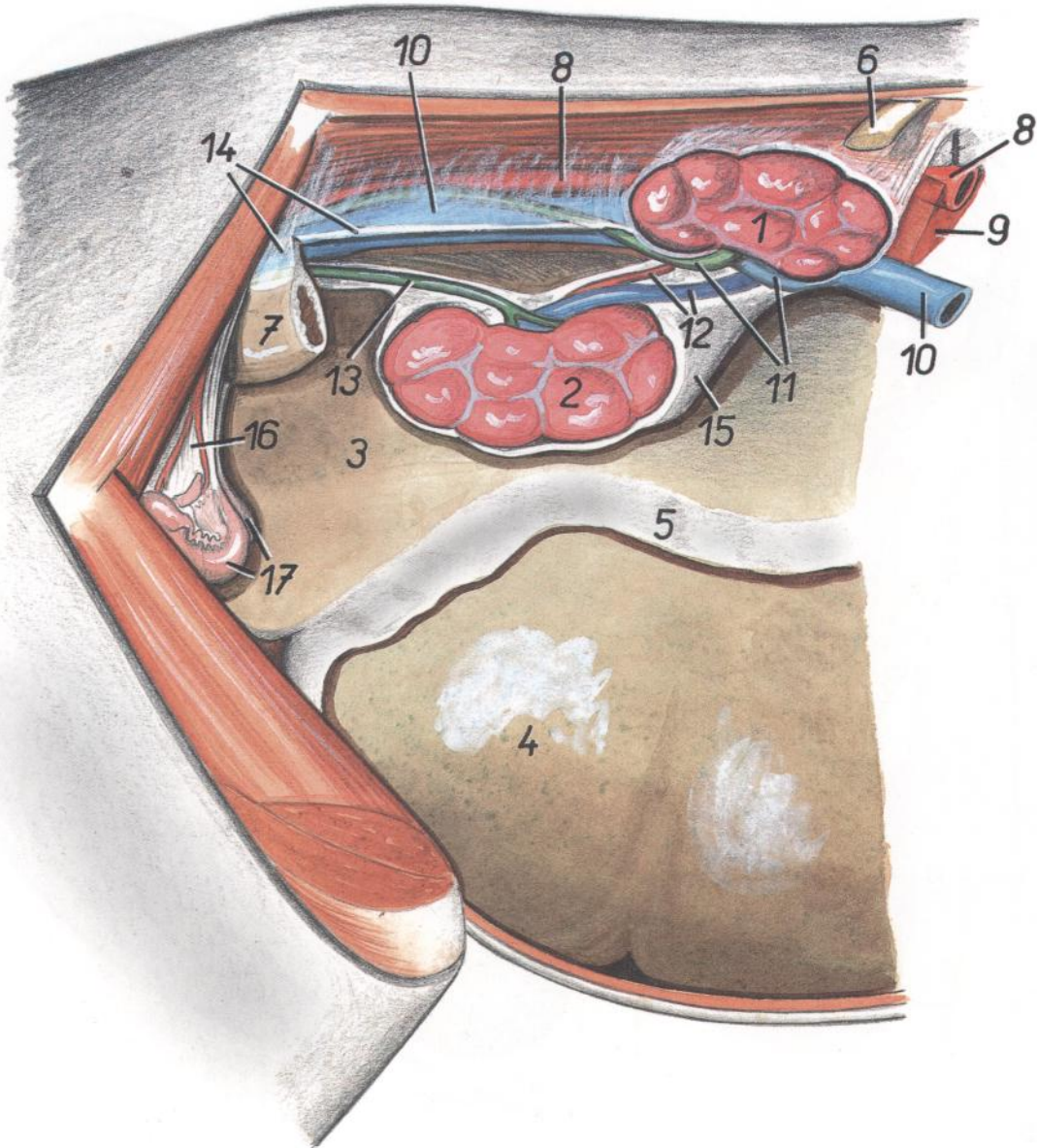


Figura 55

- | | | |
|---|--|--|
| 1. <i>Ren dexter</i> : Riñón derecho | 7. <i>Colon descendens</i> : Colon descendente | 13. <i>Ureter sinister</i> : Uréter izquierdo |
| 2. <i>Ren sinister</i> : Riñón izquierdo | 8. <i>Aorta</i> : Aorta | 14. <i>Mesocolon</i> : Mesocolon |
| 3. <i>Saccus cecus caudodorsalis ruminis</i> : Saco ciego caudodorsal del rumen | 9. <i>Crus dextrum et crus sinistrum diaphragmatis</i> : Pilares derecho e izquierdo del diafragma | 15. <i>Capsula adiposa renis</i> : Cápsula adiposa del riñón |
| 4. <i>Saccus cecus caudoventralis ruminis</i> : Saco ciego caudoventral del rumen | 10. <i>V. cava caudalis</i> : Vena cava caudal | 16. <i>Lig. latum uteri (mesometrium et mesovarium)</i> : Ligamento ancho del útero (mesometrio y mesovario) |
| 5. <i>Paries profundus omenti majoris</i> : Pared profunda del omento mayor | 11. <i>Ureter dexter, v. renalis dexter</i> : Uréter derecho, vena renal derecha | 17. <i>Cornua uteri</i> : Cuernos uterinos |
| 6. <i>Costa XIII</i> : Decimotercera costilla | 12. <i>A. et v. renalis sinistra</i> : Arteria y vena renales izquierdas | |

Riñones y glándulas adrenales. Vista ventral

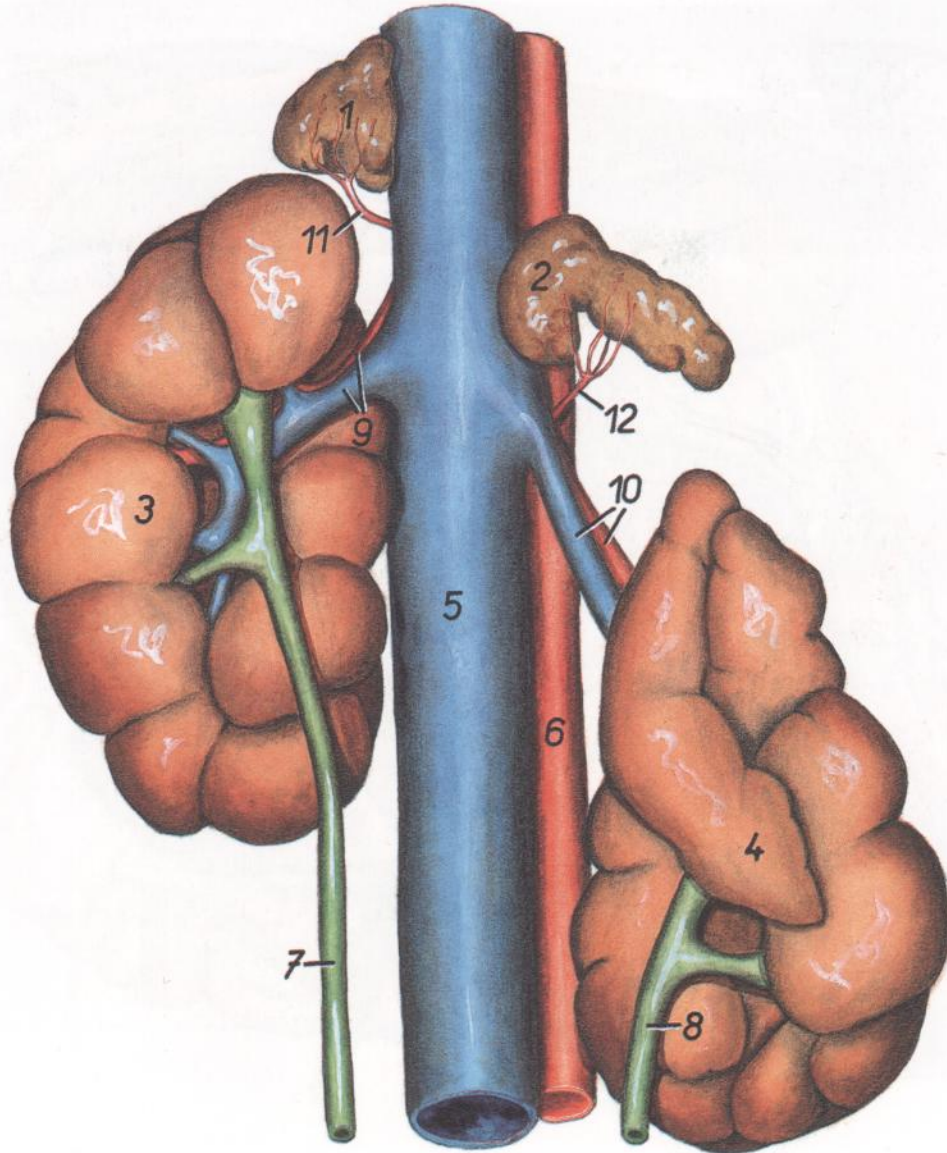


Figura 56

- | | | |
|--|--|---|
| 1. <i>Glandula adrenalis (s. suprarenalis) dextra</i> : Glándula adrenal (suprarrenal) derecha | 6. <i>Aorta</i> : Aorta | 11. <i>Ramus suprarenalis caudalis a. renalis dextrae</i> : Rama suprarrenal caudal de la arteria renal derecha |
| 2. <i>Glandula adrenalis (s. suprarenalis) sinistra</i> : Glándula adrenal (suprarrenal) izquierda | 7. <i>Ureter dexter</i> : Uréter derecho | 12. <i>Ramus suprarenalis caudalis a. renalis sinistrae</i> : Rama suprarrenal caudal de la arteria renal izquierda |
| 3. <i>Ren dexter</i> : Riñón derecho | 8. <i>Ureter sinister</i> : Uréter izquierdo | |
| 4. <i>Ren sinister</i> : Riñón izquierdo | 9. <i>A. et v. renalis dextra</i> : Arteria y vena renales derechas | |
| 5. <i>V. cava caudalis</i> : Vena cava caudal | 10. <i>A. et v. renalis sinistra</i> : Arteria y vena renales izquierdas | |

Tracto intestinal. Vista desde la derecha. Esquemático en parte

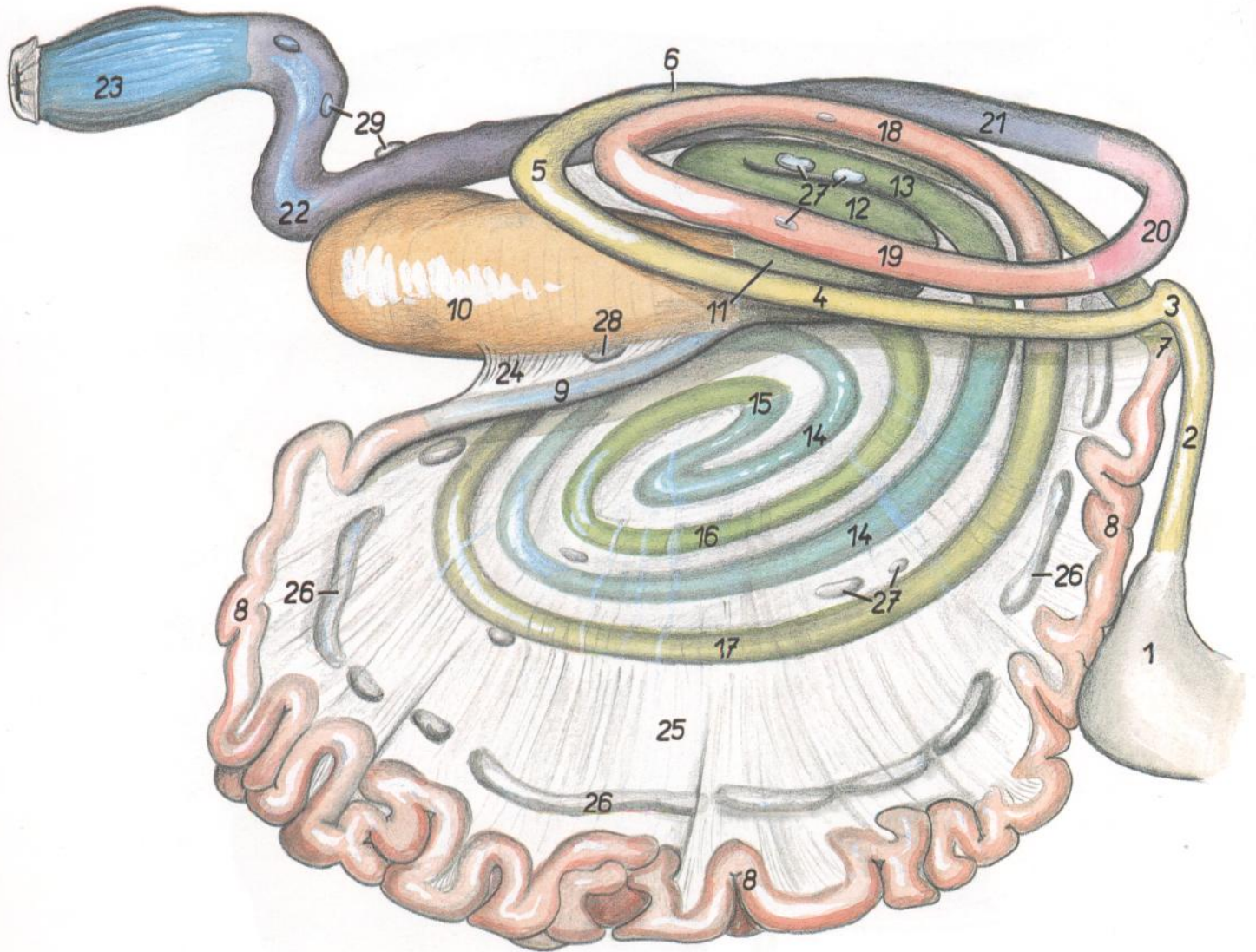


Figura 57

- | | | |
|--|--|---|
| 1. Abomasum: Abomaso | 10. Cecum: Ciego | 18, 19. Ansa distalis coli: Asa distal del colon |
| 2-6. Duodenum: Duodeno | 11-19. Colon ascendens: Colon ascendente | 18. Gyrius dorsalis ansae distalis: Giro dorsal del asa distal |
| 2. Pars cranialis duodeni: Parte craneal del duodeno | 11, 12, 13. Ansa proximalis coli: Asa proximal del colon | 19. Gyrius ventralis ansae distalis: Giro ventral del asa distal |
| 3. Flexura duodeni cranialis (ansa sigmoidea): Flexura craneal del duodeno (asa sigmoidea) | 11. Gyrius ventralis ansae proximalis: Giro ventral del asa proximal | 20. Colon transversum: Colon transverso |
| 4. Pars descendens duodeni: Parte descendente del duodeno | 12. Gyrius medius ansae proximalis: Giro medio del asa proximal | 21. Colon descendens: Colon descendente |
| 5. Flexura duodeni caudalis: Flexura caudal del duodeno | 13. Gyrius dorsalis ansae proximalis: Giro dorsal del asa proximal | 22. Colon sigmoideum: Colon sigmoideo |
| 6. Pars ascendens duodeni: Parte ascendente del duodeno | 14-17. Ansa spiralis coli: Asa espiral del colon | 23. Rectum: Recto |
| 7. Flexura duodenojejunalis: Flexura duodenojejunal | 14. Gyri centripetales: Giros centripetos | 24. Plica ileocecalis: Pliegue ileocecal |
| 8. Jejunum: Yeyuno | 15. Flexura centralis: Flexura central | 25. Mesojejenum: Mesoyeyuno |
| 9. Ileum: Íleon | 16, 17. Gyri centrifugales: Giros centrifugos | 26. Lnn. jejunales: Linfonódulos yeyunales |
| | 17. Gyrius centrifugalis ultimus: Giro centrifugo terminal | 27. Lnn. colici: Linfonódulos cólicos |
| | | 28. Ln. cecalis: Linfonódulo cecal |
| | | 29. Lnn. mesenterici caudales: Linfonódulos mesentéricos caudales |

Órganos internos. Lado derecho. Octavo mes de gestación.
Se han extirpado la pared abdominal y parte del diafragma

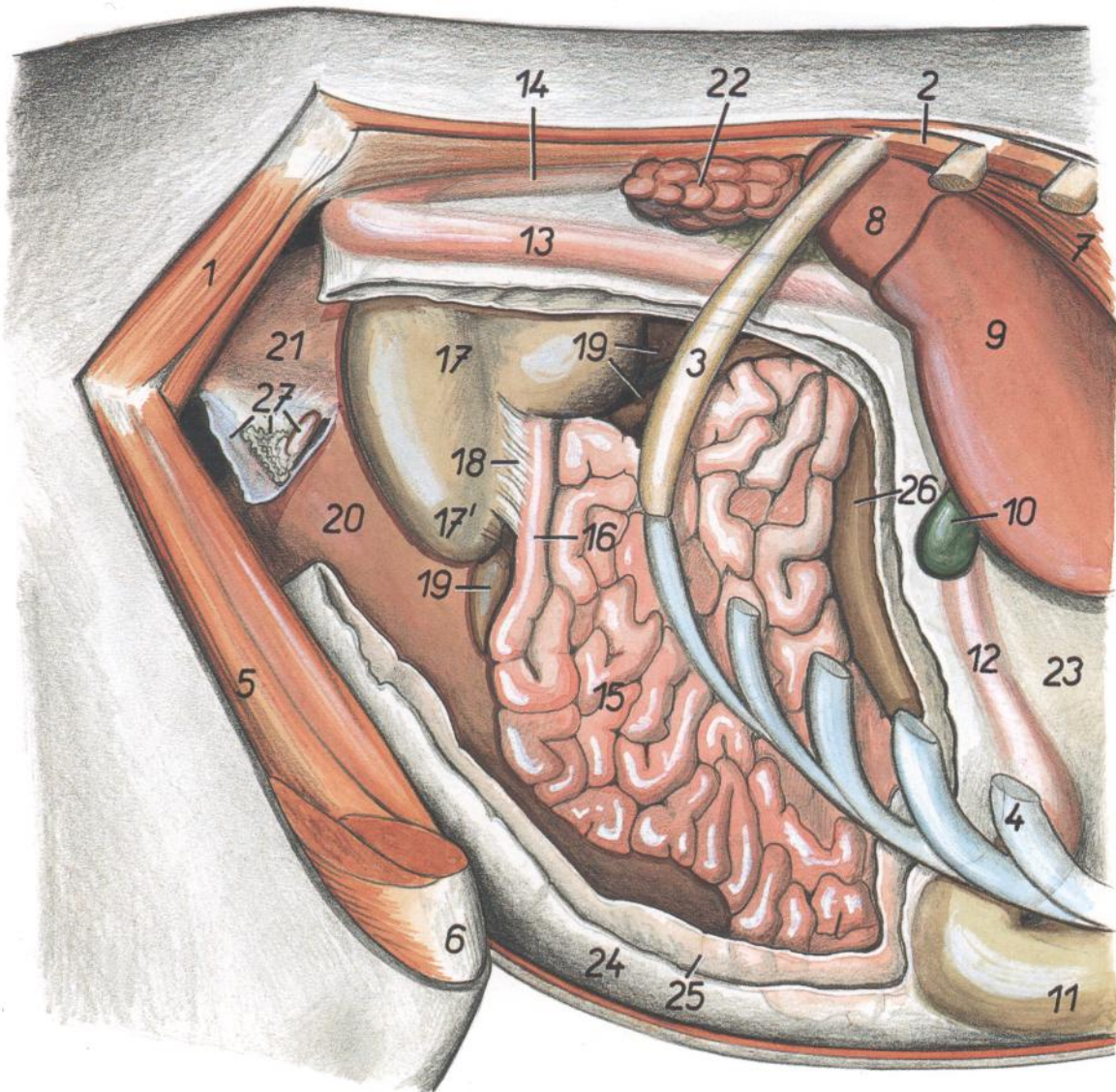


Figura 58

- | | | |
|--|--|--|
| 1. <i>M. gluteus medius</i> : Músculo glúteo medio | 10. <i>Vesica fellea</i> : Vesícula biliar | 19. <i>Colon</i> : Colon |
| 2. <i>Mm. intercostales</i> : Músculos intercostales | 11. <i>Abomasum</i> : Abomaso | 20, 21. <i>Uterus gravidus</i> (20, cornu; 21, corpus): Útero grávido (20, cuerno; 21, cuerpo) |
| 3. <i>Costa XIII</i> : Decimotercera costilla | 12. <i>Pars cranialis duodeni</i> : Parte craneal del duodeno | 22. <i>Ren dexter</i> : Riñón derecho |
| 4. <i>Cartilago costalis IX</i> : Noveno cartílago costal | 13. <i>Pars descendens duodeni</i> : Parte descendente del duodeno | 23. <i>Omentum minus</i> : Omento menor |
| 5. <i>M. vastus intermedius</i> : Músculo vasto intermedio | 14. <i>Pars ascendens duodeni</i> : Parte ascendente del duodeno | 24. <i>Paries superficialis omenti majoris</i> : Pared superficial del omento mayor |
| 6. <i>Patella</i> : Rótula | 15. <i>Jejunum</i> : Yeyuno | 25. <i>Paries profundus omenti majoris</i> : Pared profunda del omento mayor |
| 7. <i>Crux dextrum diaphragmatis</i> : Pilar derecho del diafragma | 16. <i>Ileum</i> : Íleon | 26. <i>Omasum</i> : Omaso |
| 8. <i>Processus caudatus hepatis</i> : Proceso caudado del hígado | 17. <i>Cecum</i> : Ciego | 27. <i>Lig. latum uteri, ovarium, tuba uterina</i> : Ligamento ancho del útero, ovario, trompa uterina |
| 9. <i>Lobus hepatis dexter</i> : Lóbulo derecho del hígado | 17'. <i>Apex ceci</i> : Vértice del ciego | |
| | 18. <i>Plica ileocecalis</i> : Pliegue ileocecal | |

VACA

Posición del útero en el octavo mes de gestación. Se han extirpado los intestinos y el mesenterio. Se ha dibujado el contorno del feto en el útero a partir de una muestra fijada

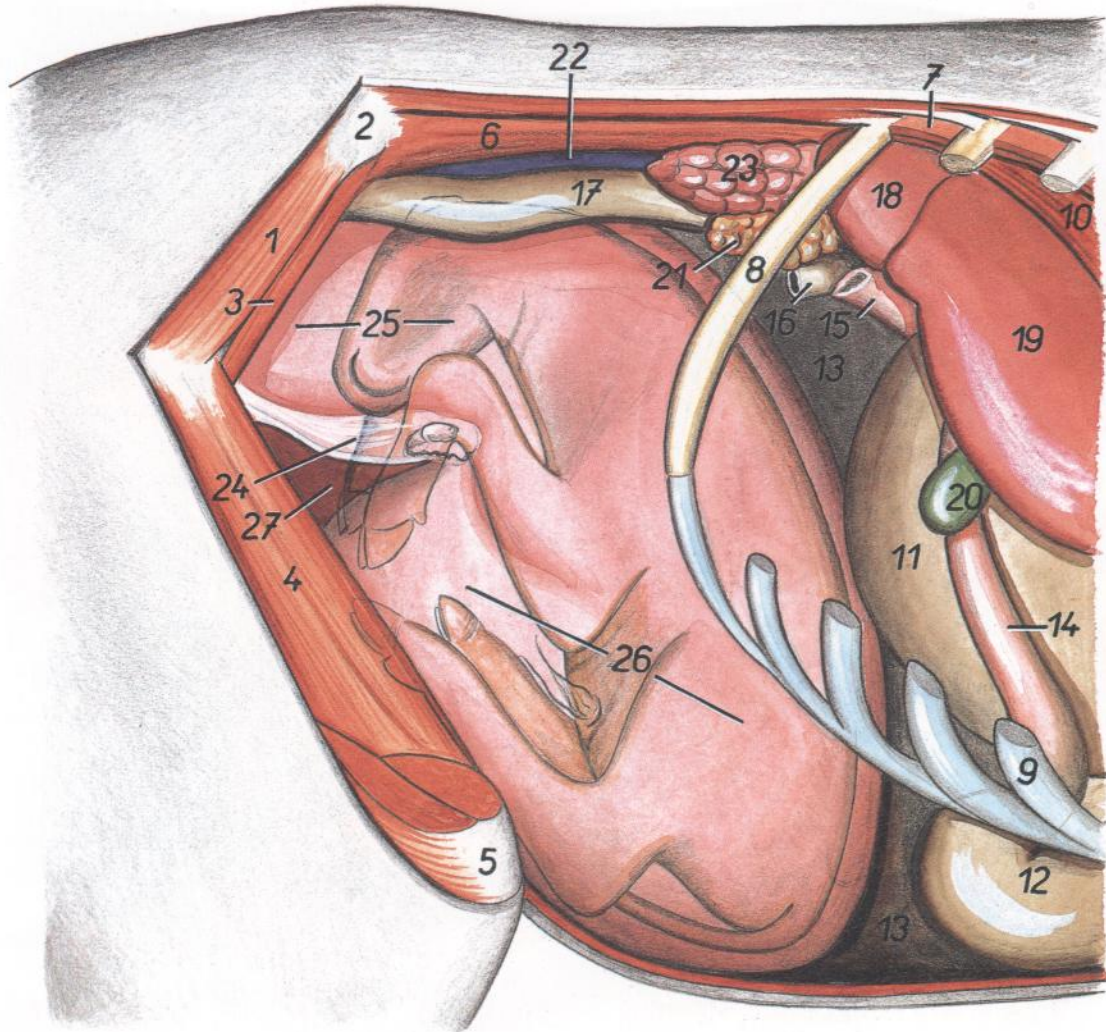


Figura 59

- | | | |
|--|--|---|
| 1. <i>M. gluteus medius</i> : Músculo glúteo medio | 11. <i>Omasum</i> : Omaso | 20. <i>Vesica fellea</i> : Vesícula biliar |
| 2. <i>Tuber coxae</i> : Tuberosidad coxal | 12. <i>Abomasum</i> : Abomaso | 21. <i>Pancreas</i> : Páncreas |
| 3. <i>M. iliacus (pars lateralis)</i> : Músculo ilíaco (parte lateral) | 13. <i>Rumen</i> : Rumen | 22. <i>V. cava caudalis</i> : Vena cava caudal |
| 4. <i>M. vastus intermedius</i> : Músculo vasto intermedio | 14. <i>Pars cranialis duodeni</i> : Parte craneal del duodeno | 23. <i>Ren dexter</i> : Riñón derecho |
| 5. <i>Patella</i> : Rótula | 15. <i>Pars descendens duodeni</i> : Parte descendente del duodeno | 24. <i>Lig. latum uteri</i> : Ligamento ancho del útero |
| 6. <i>M. psoas major</i> : Músculo psoas mayor | 16. <i>Colon transversum</i> : Colon transverso | 25, 26, 27. <i>Uterus gravidus</i> (25, <i>corpus</i> ; 26, <i>cornu dextrum</i> ; 27, <i>cornu sinistrum</i>): Útero grávido (25, cuerpo; 26, cuerno derecho; 27, cuerno izquierdo) |
| 7. <i>Mm. intercostales</i> : Músculos intercostales | 17. <i>Colon descendens</i> : Colon descendente | |
| 8. <i>Costa XIII</i> : Decimotercera costilla | 18. <i>Processus caudatus hepatis</i> : Proceso caudado del hígado | |
| 9. <i>Cartilago costalis IX</i> : Noveno cartilago costal | 19. <i>Lobus hepatis dexter</i> : Lóbulo derecho del hígado | |
| 10. <i>Crux dextrum diaphragmatis</i> : Pilar derecho del diafragma | | |

VACA

Órganos internos. Vista desde la izquierda. Octavo mes de gestación. Se han extirpado la pared abdominal y parte del diafragma. Se ha dibujado el contorno del feto

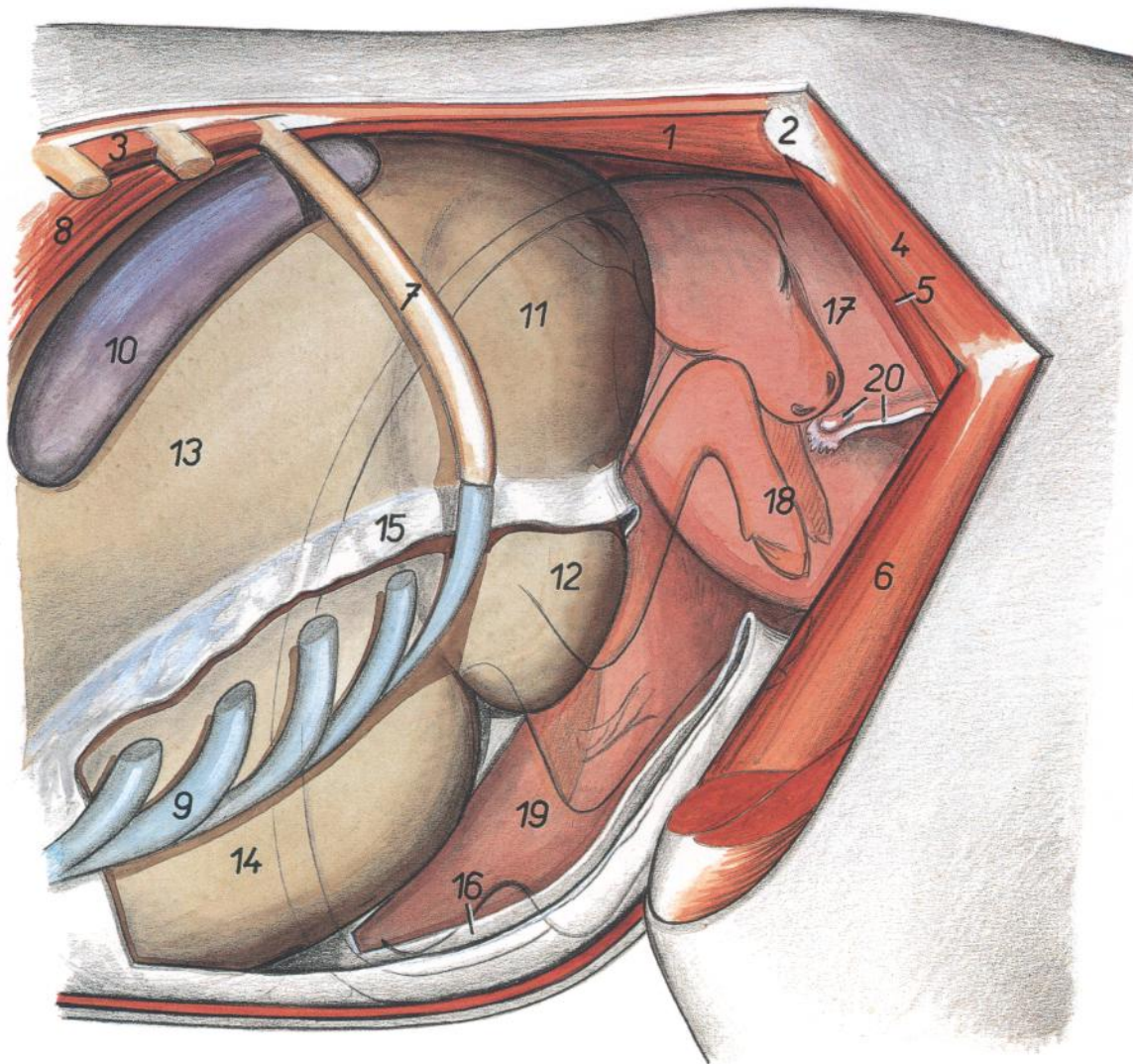


Figura 60

- | | | |
|--|--|---|
| 1. <i>M. psoas major</i> : Músculo psoas mayor | 9. <i>Cartilago costalis X</i> : Décimo cartílago costal | 15. <i>Paries superficialis omenti majoris</i> : Pared superficial del omento mayor |
| 2. <i>Tuber coxae</i> : Tuberosidad coxal | 10. <i>Lien</i> : Bazo | 16. <i>Paries profundus omenti majoris</i> : Pared profunda del omento mayor |
| 3. <i>Mm. intercostales</i> : Músculos intercostales | 11. <i>Saccus cecus caudodorsalis</i> : Saco ciego caudo-dorsal | 17, 18, 19. <i>Uterus gravidus</i> (17, <i>corpus</i> ; 18, <i>cornu sinistrum</i> ; 19, <i>cornu dextrum</i>): Útero grávido (17, cuerpo; 18, cuerno izquierdo; 19, cuerno derecho) |
| 4. <i>M. gluteus medius</i> : Músculo glúteo medio | 12. <i>Saccus cecus caudoventralis</i> : Saco ciego caudoventral | 20. <i>Lig. latum uteri, ovarium</i> : Ligamento ancho del útero, ovario |
| 5. <i>M. iliacus (pars lateralis)</i> : Músculo ilíaco (parte lateral) | 13. <i>Saccus dorsalis ruminis</i> : Saco dorsal del rumen | |
| 6. <i>M. vastus intermedius</i> : Músculo vasto intermedio | 14. <i>Saccus ventralis ruminis</i> : Saco ventral del rumen | |
| 7. <i>Costa XIII</i> : Decimotercera costilla | | |
| 8. <i>Crus sinistrum diaphragmatis</i> : Pilar izquierdo del diafragma | | |

Dos días de edad. Órganos internos. Vista desde la izquierda

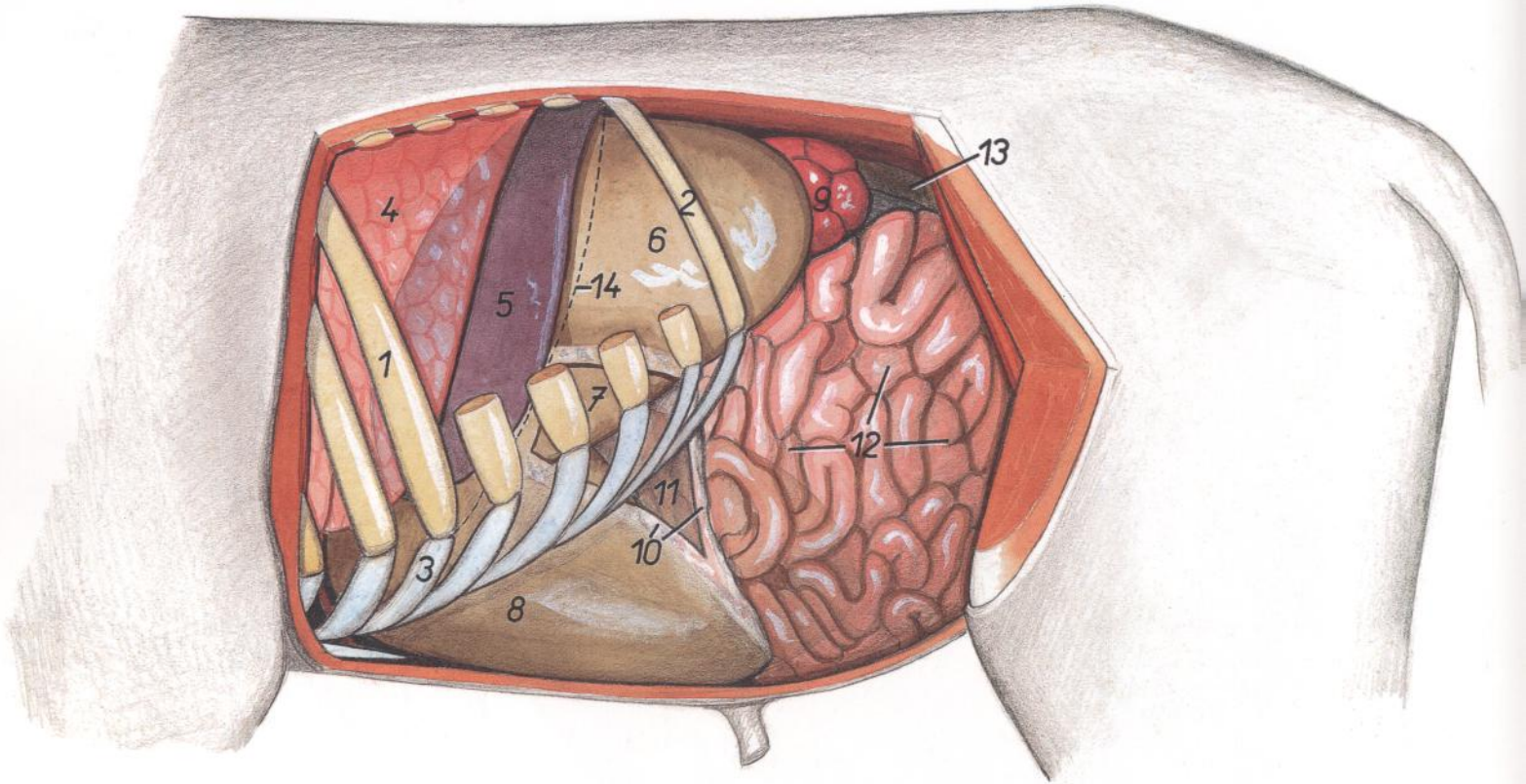


Figura 61

1. *Costa VIII*: Octava costilla
2. *Costa XIII*: Decimotercera costilla
3. *Cartilago costalis VIII*: Octavo cartilago costal
4. *Pulmo*: Pulmón
5. *Lien*: Bazo
6. *Saccus dorsalis ruminis*: Saco dorsal del rumen

7. *Saccus ventralis ruminis*: Saco ventral del rumen
8. *Abomasum*: Abomaso
9. *Ren sinister*: Riñón izquierdo
10. *Paries superficialis omenti majoris*: Pared superficial del omento mayor

11. *Paries profundus omenti majoris*: Pared profunda del omento mayor
12. *Jejunum*: Yeyuno
13. *Colon descendens*: Colon descendente
14. *Linea insertionis diaphragmatis*: Línea de inserción del diafragma

Dos días de edad. Órganos abdominales. Vista desde la derecha

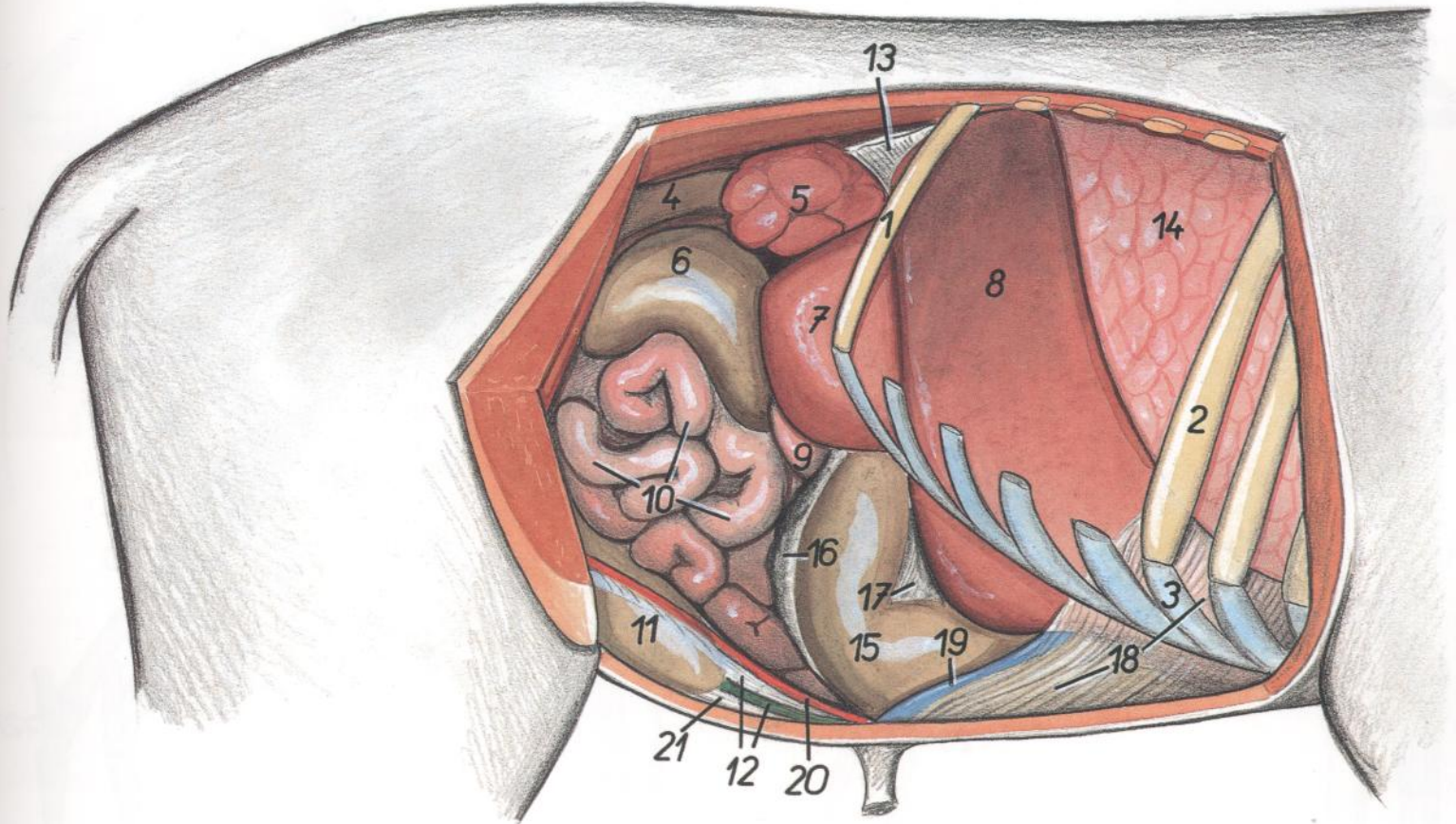


Figura 62

- | | | |
|---|---|--|
| 1. <i>Costa XIII</i> : Decimotercera costilla | 9. <i>Duodenum</i> : Duodeno | 15. <i>Abomasum</i> : Abomaso |
| 2. <i>Costa VIII</i> : Octava costilla | 10. <i>Jejunum</i> : Yeyuno | 16. <i>Omentum majus</i> : Omento mayor |
| 3. <i>Cartilago costalis VIII</i> : Octavo cartilago costal | 11. <i>Vesica urinaria</i> : Vejiga urinaria | 17. <i>Omentum minus</i> : Omento menor |
| 4. <i>Colon descendens</i> : Colon descendente | 12. <i>Lig. laterale vesicae, urachus</i> : Ligamento lateral de la vejiga, uraco | 18. <i>Lig. falciforme hepatis</i> : Ligamento falciforme del hígado |
| 5. <i>Ren dexter</i> : Riñón derecho | 13. <i>Lig. triangulare dextrum</i> : Ligamento triangular derecho | 19. <i>V. umbilicalis</i> : Vena umbilical |
| 6. <i>Cecum</i> : Ciego | 14. <i>Pulmo dexter (lobus caudalis)</i> : Pulmón derecho (lóbulo caudal) | 20. <i>A. umbilicalis dextra</i> : Arteria umbilical derecha |
| 7. <i>Processus caudatus hepatis</i> : Proceso caudado del hígado | | 21. <i>Lig. medianum vesicae</i> : Ligamento medio de la vejiga |
| 8. <i>Lobus hepatis dexter</i> : Lóbulo derecho del hígado | | |

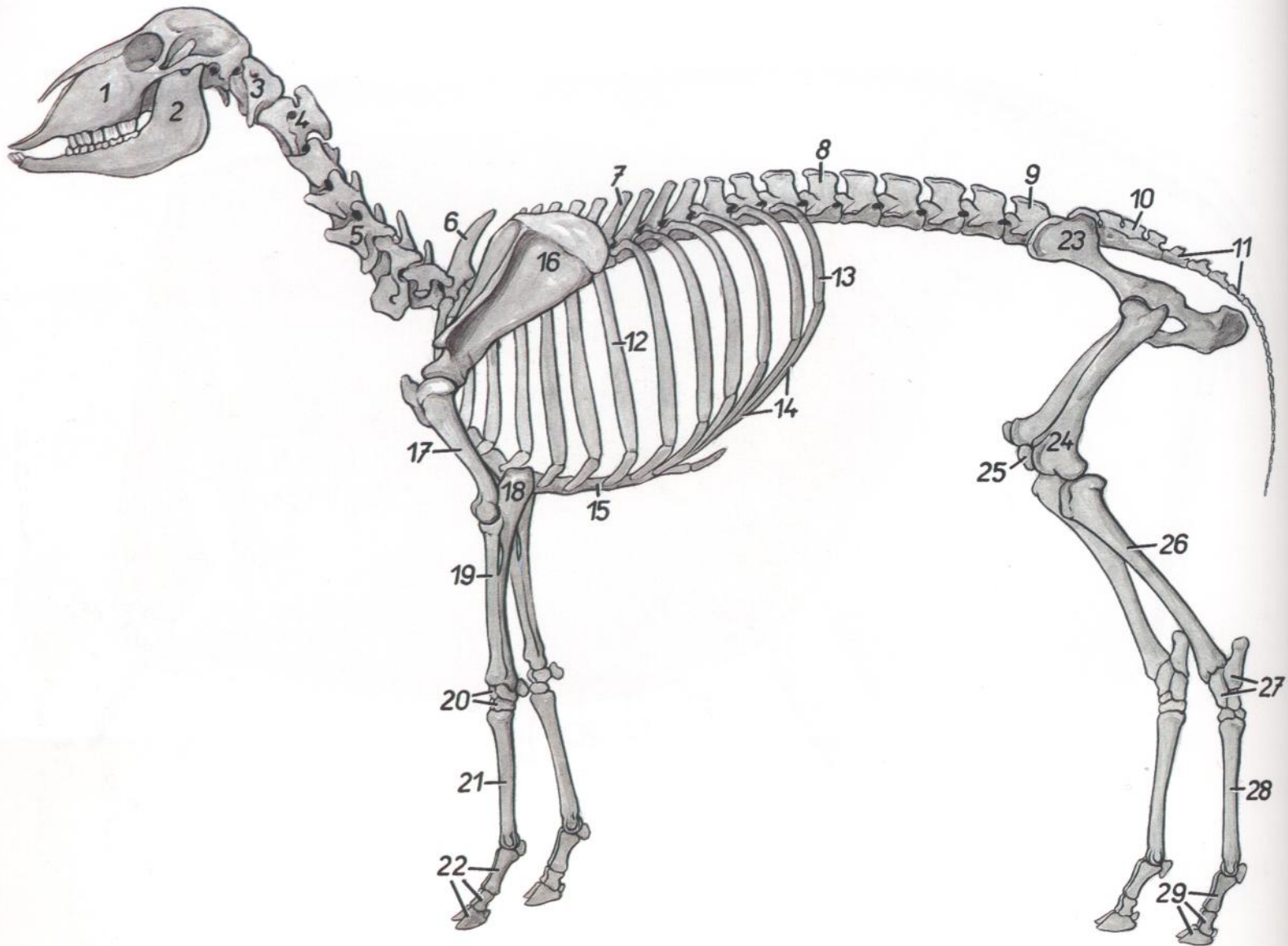


Figura 63

- | | | |
|--|--|---|
| 1. <i>Maxilla</i> : Maxilar | 11. <i>Vertebrae caudales</i> : Vértebras caudales | 22. <i>Ossa digitorum manus</i> : Huesos de los dedos de la mano |
| 2. <i>Mandibula</i> : Mandíbula | 12. <i>Costa VII</i> : Séptima costilla | 23. <i>Os coxae</i> : Hueso coxal |
| 3. <i>Atlas</i> : Atlas | 13. <i>Costa XIII</i> : Decimotercera costilla | 24. <i>Os femoris</i> : Fémur |
| 4. <i>Axis</i> : Axis | 14. <i>Arcus costalis</i> : Arco costal | 25. <i>Patella</i> : Rótula |
| 5. <i>Vertebra cervicalis V</i> : Quinta vértebra cervical | 15. <i>Corpus sterni</i> : Cuerpo del esternón | 26. <i>Tibia</i> : Tibia |
| 6. <i>Vertebra thoracica I</i> : Primera vértebra torácica | 16. <i>Scapula</i> : Escápula | 27. <i>Ossa tarsi</i> : Huesos del tarso |
| 7. <i>Vertebra thoracica VII</i> : Séptima vértebra torácica | 17. <i>Humerus</i> : Húmero | 28. <i>Os metatarsale III et IV</i> : Tercer y cuarto metatarsianos |
| 8. <i>Vertebra lumbalis I</i> : Primera vértebra lumbar | 18. <i>Ulna</i> : Cúbito | 29. <i>Ossa digitorum pedis</i> : Huesos de los dedos del pie |
| 9. <i>Vertebra lumbalis VI</i> : Sexta vértebra lumbar | 19. <i>Radius</i> : Radio | |
| 10. <i>Os sacrum</i> : Hueso sacro | 20. <i>Ossa carpi</i> : Huesos del carpo | |
| | 21. <i>Os metacarpale III et IV</i> : Tercero y cuarto metacarpianos | |

Músculos superficiales después de haber extirpado los músculos cutáneos

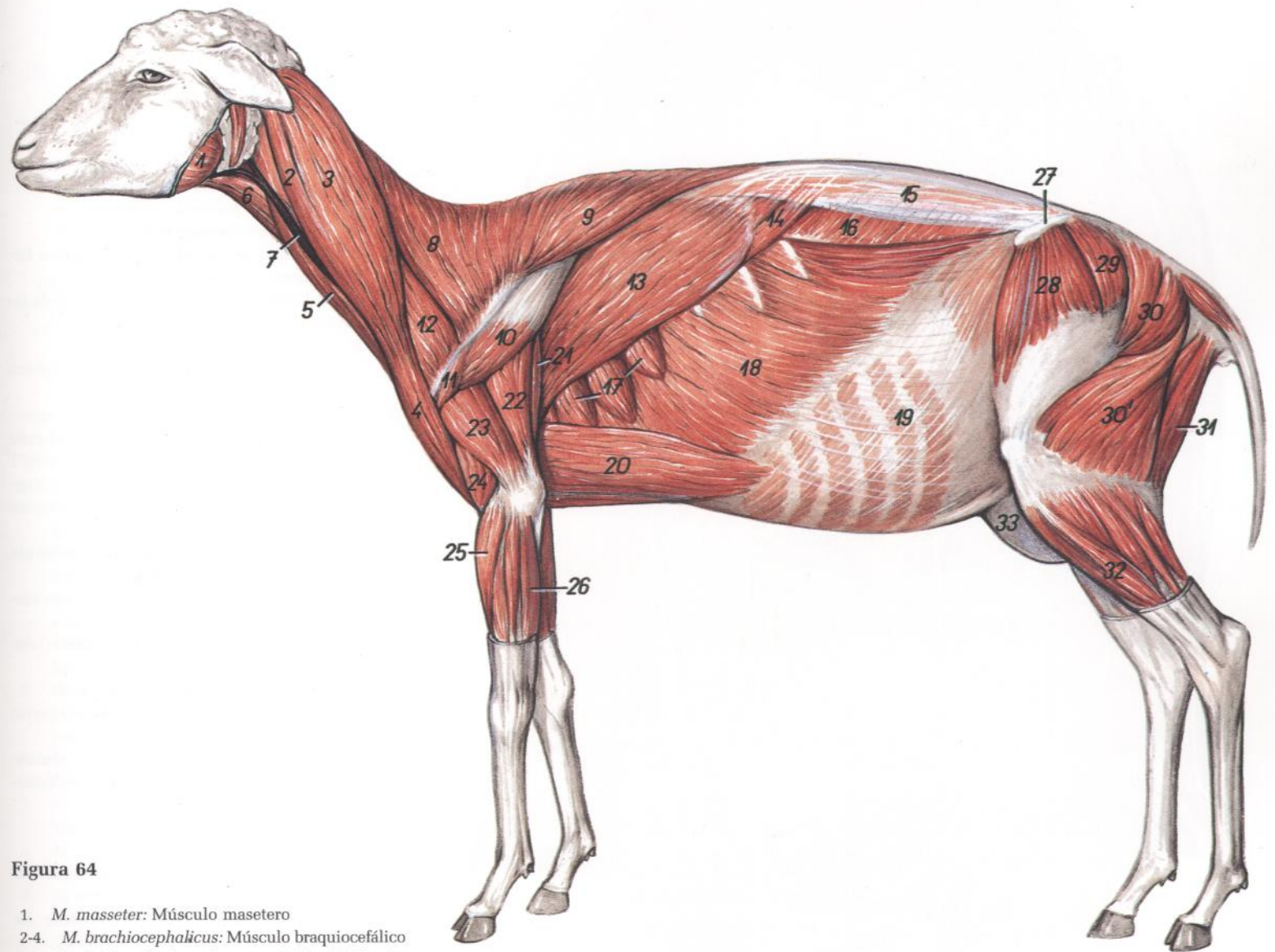


Figura 64

1. *M. masseter*: Músculo masetero
- 2-4. *M. brachiocephalicus*: Músculo braquiocefálico
2. *M. cleidocephalicus (pars mastoidea)*: Músculo cleidocefálico (parte mastoidea)
3. *M. cleidocephalicus (pars occipitalis)*: Músculo cleidocefálico (parte occipital)
4. *M. cleidobrachialis*: Músculo cleidobraquial
5. *M. sternocephalicus*: Músculo esternocefálico
6. *M. sternohyoideus et m. sternothyroideus*: Músculo esternohioideo y músculo esternotiroideo
7. *V. jugularis*: Vena yugular
8. *Pars cervicalis mi. trapezii*: Parte cervical del músculo trapecio
9. *Pars thoracica mi. trapezii*: Parte torácica del músculo trapecio
10. *Pars scapularis mi. deltoidei*: Parte escapular del músculo deltoides
11. *Pars acromialis mi. deltoidei*: Parte acromial del músculo deltoides
12. *M. omotransversarius*: Músculo omotransverso
13. *M. latissimus dorsi*: Músculo dorsal ancho
14. *M. serratus dorsalis caudalis*: Músculo serrato dorsal caudal
15. *Fascia thoracolumbalis*: Fascia toracolumbar
16. *M. obliquus internus abdominis*: Músculo oblicuo interno del abdomen
17. *M. serratus ventralis thoracis*: Músculo serrato ventral del tórax
18. *M. obliquus externus abdominis*: Músculo oblicuo externo del abdomen
19. *Aponeurosis mi. obliqui abdominis externi et mi. obliqui abdominis interni*: Aponeurosis de los músculos oblicuo externo y oblicuo interno del abdomen
20. *M. pectoralis profundus (m. pectoralis ascendens)*: Músculo pectoral profundo (músculo pectoral ascendente)
21. *M. tensor fasciae antebrachii*: Músculo tensor de la fascia del antebrazo
22. *Caput longum mi. tricipitis brachii*: Cabeza larga del músculo tríceps braquial
23. *Caput laterale mi. tricipitis brachii*: Cabeza lateral del músculo tríceps braquial
24. *M. brachialis*: Músculo braquial
25. *M. extensor carpi radialis*: Músculo extensor radial del carpo
26. *M. extensor carpi ulnaris*: Músculo extensor cubital del carpo
27. *Tuber coxae*: Tuberosidad coxal
28. *M. tensor fasciae latae*: Músculo tensor de la fascia lata
29. *M. gluteus medius*: Músculo glúteo medio
- 30, 30'. *M. gluteobiceps (30, m. gluteus superficialis; 30', m. biceps femoris)*: Músculo gluteobíceps (30, músculo glúteo superficial; 30', músculo bíceps femoral)
31. *M. semitendinosus*: Músculo semitendinoso
32. *M. peroneus longus*: Músculo peroneo largo
33. *Uber*: Ubre

Sección transversal del tórax a nivel de la cuarta vértebra torácica

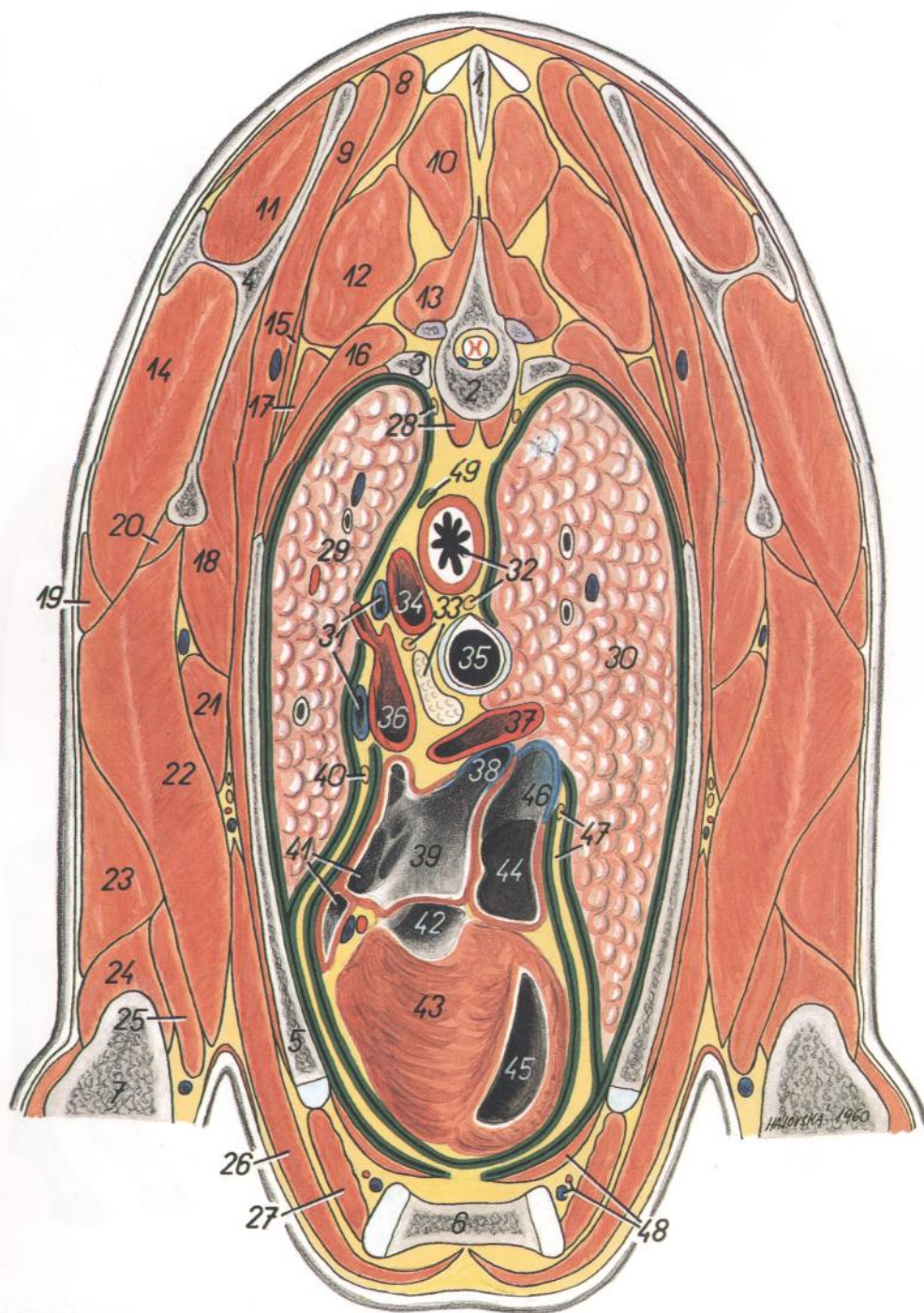


Figura 65

1. *Processus spinosus vertebrae thoracicae III*: Apófisis espinosa de la tercera vértebra torácica
2. *Corpus vertebrae thoracicae IV*: Cuerpo de la cuarta vértebra torácica
3. *Caput costae IV*: Cabeza de la cuarta costilla
4. *Scapula*: Escápula
5. *Costa IV*: Cuarta costilla
6. *Sternum*: Esternón
7. *Humerus*: Húmero
8. *M. rhomboideus thoracis*: Músculo romboides del tórax
9. *M. serratus ventralis thoracis*: Músculo serrato ventral del tórax

10. *M. spinalis et semispinalis thoracis et cervicis*: Músculos espinal y semiespinal del tórax y del cuello
11. *M. supraspinatus*: Músculo supraespinoso
12. *M. longissimus thoracis*: Músculo longísimo del tórax
13. *M. multifidus thoracis*: Músculo multifido del tórax
14. *M. infraspinatus*: Músculo infraespinoso
15. *M. serratus dorsalis cranialis*: Músculo serrato dorsal craneal
16. *Mm. intercostales*: Músculos intercostales
17. *M. iliocostalis thoracis*: Músculo iliocostal del tórax

18. *M. subscapularis*: Músculo subescapular
19. *M. deltoideus*: Músculo deltoides
20. *M. teres minor*: Músculo redondo menor
21. *M. teres major*: Músculo redondo mayor
22. *Caput longum mi. tricipitis brachii*: Cabeza larga del músculo tríceps braquial
23. *Caput laterale mi. tricipitis brachii*: Cabeza lateral del músculo tríceps braquial
24. *M. anconeus*: Músculo ancóneo
25. *Caput mediali mi. tricipitis brachii*: Cabeza medial del músculo tríceps braquial
26. *M. pectoralis profundus (m. pectoralis ascendens)*: Músculo pectoral profundo (músculo pectoral ascendente)
27. *M. intercostalis internus (m. intercartilagineus)*: Músculo intercostal interno (músculo intercartilaginoso)
28. *M. longus colli, truncus sympathicus*: Músculo largo del cuello, tronco simpático
29. *Lobus cranialis pulmonis sinistri*: Lóbulo craneal del pulmón izquierdo
30. *Lobus cranialis pulmonis dextri*: Lóbulo craneal del pulmón derecho
31. *V. azygos sinistra*: Vena ázigos izquierda
32. *Esophagus, n. vagus dexter*: Esófago, nervio vago derecho
33. *N. vagus sinister, ln. mediastinalis medius*: Nervio vago izquierdo, linfonódulo mediastínico medio
34. *Aorta*: Aorta
35. *Trachea*: Tráquea
36. *A. pulmonalis sinistra*: Arteria pulmonar izquierda
37. *A. pulmonalis dextra*: Arteria pulmonar derecha
38. *Vv. pulmonales*: Venas pulmonares
39. *Atrium sinistrum cordis*: Atrio izquierdo del corazón
40. *N. phrenicus sinister*: Nervio frénico izquierdo
41. *Auricula atrii sinistri cordis*: Aurícula (orejuela) del atrio izquierdo del corazón
42. *Ventriculus sinister*: Ventrículo izquierdo
43. *Paries ventriculi sinister*: Pared del ventrículo izquierdo
44. *Atrium dextrum cordis*: Atrio derecho del corazón
45. *Ventriculus dexter*: Ventrículo derecho
46. *Ostium v. cavae caudalis*: Orificio de la vena cava caudal
47. *N. phrenicus dexter, pericardium*: Nervio frénico derecho, pericardio
48. *M. transversus thoracis, a. et v. thoracica interna*: Músculo transverso del tórax, arteria y vena torácicas internas
49. *Ductus thoracicus*: Conducto torácico

Sección transversal del tórax a nivel de la séptima vértebra torácica

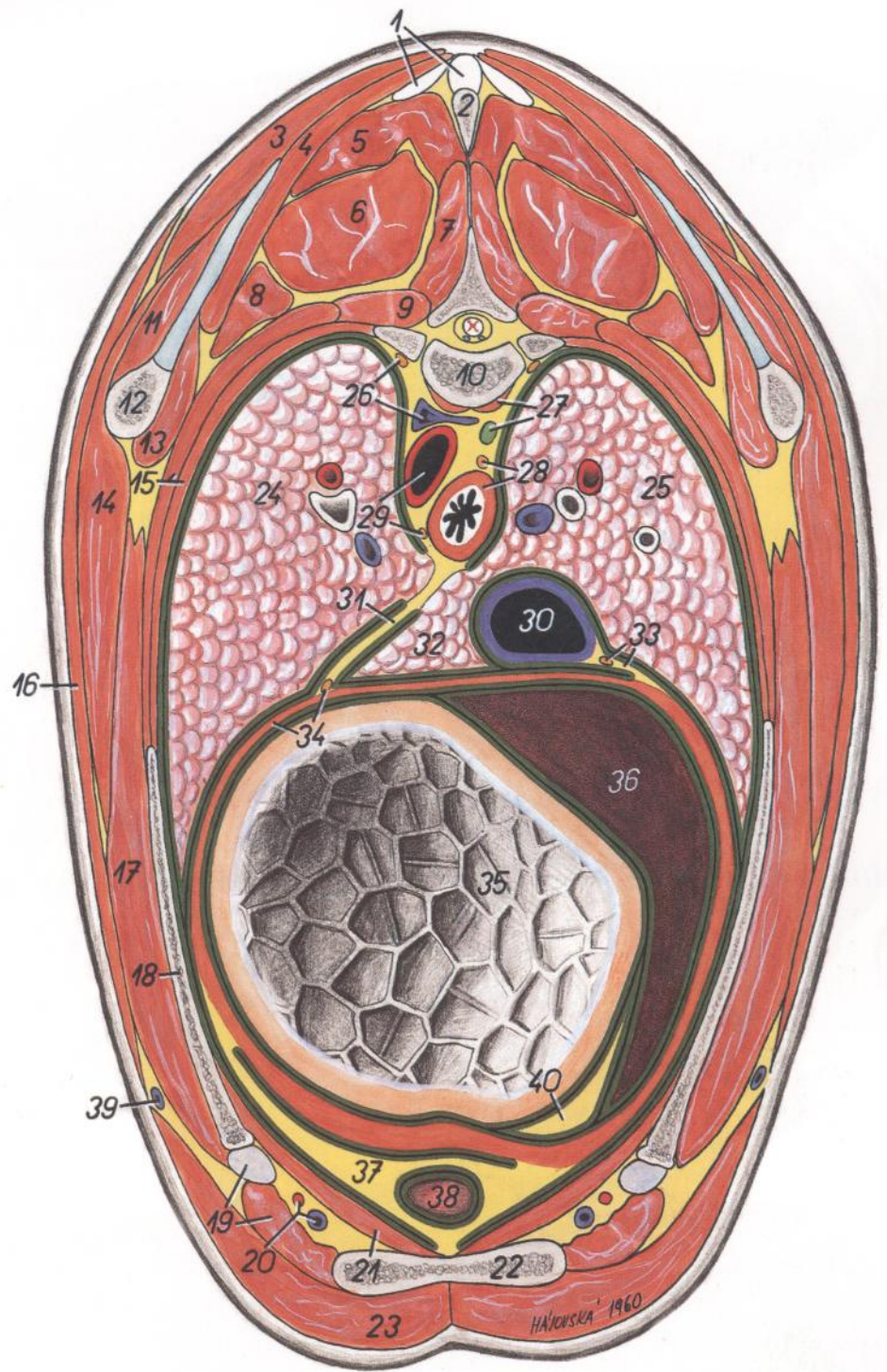


Figura 66

1. *Lig. supraspinale et lig. nuchae*: Ligamentos supraespinoso y nucal
2. *Processus spinosus vertebrae thoracicae VI*: Apófisis espinosa de la sexta vértebra torácica
3. *M. trapezius (pars thoracica)*: Músculo trapecio (parte torácica)
4. *M. rhomboideus thoracis*: Músculo romboides del tórax
5. *M. spinalis et semispinalis thoracis et cervicis*: Músculos espinal y semiespinal del tórax y del cuello
6. *M. longissimus thoracis*: Músculo longísimo del tórax
7. *M. multifidus thoracis*: Músculo multifido del tórax
8. *M. iliocostalis thoracis*: Músculo iliocostal del tórax
9. *M. levator costae*: Músculo elevador de la costilla
10. *Vertebra thoracica VII*: Séptima vértebra torácica
11. *M. infraspinatus*: Músculo infraespinoso
12. *Scapula*: Escápula
13. *M. subscapularis*: Músculo subescapular
14. *M. latissimus dorsi*: Músculo dorsal ancho
15. *Mm. intercostales*: Músculos intercostales
16. *M. cutaneus trunci*: Músculo cutáneo del tronco
17. *M. serratus ventralis thoracis*: Músculo serrato ventral del tórax
18. *Costa VII*: Séptima costilla
19. *M. intercostalis internus (m. intercartilagineus), cartilago costalis VII*: Músculo intercostal interno (músculo intercartilaginoso), cartílago de la séptima costilla
20. *A. et v. thoracica interna*: Arteria y vena torácicas internas
21. *M. transversus thoracis*: Músculo transverso del tórax
22. *Sternum*: Esternón
23. *M. pectoralis profundus (m. pectoralis ascendens)*: Músculo pectoral profundo (músculo pectoral ascendente)

24. *Lobus caudalis pulmonis sinistri*: Lóbulo caudal del pulmón izquierdo
25. *Lobus caudalis pulmonis dextri*: Lóbulo caudal del pulmón derecho
26. *Truncus sympathicus, v. azygos sinistra*: Tronco simpático, vena ácigos izquierda
27. *M. longus colli, ductus thoracicus*: Músculo largo del cuello, conducto torácico
28. *Truncus vagalis dorsalis, esophagus*: Tronco vagal dorsal, esófago
29. *Aorta, truncus vagalis ventralis*: Aorta, tronco vagal ventral
30. *V. cava caudalis*: Vena cava caudal
31. *Mediastinum caudale*: Mediastino caudal
32. *Lobus accessorius pulmonis*: Lóbulo accesorio del pulmón
33. *N. phrenicus dexter, plica (s. mesenterium) v. cavae caudalis*: Nervio frénico derecho, pliegue (mesenterio) de la vena cava caudal
34. *N. phrenicus sinister, diaphragma*: Nervio frénico izquierdo, diafragma
35. *Reticulum*: Reticulo
36. *Hepar*: Hígado
37. *Pericardium*: Pericardio
38. *Apex cordis*: Vértice del corazón
39. *V. thoracica externa*: Vena torácica externa
40. *Omentum minus (lig. hepatogastricum)*: Omento menor (ligamento hepatogástrico)

CARNERO

Pulmón izquierdo. Vista de la cara mediastínica

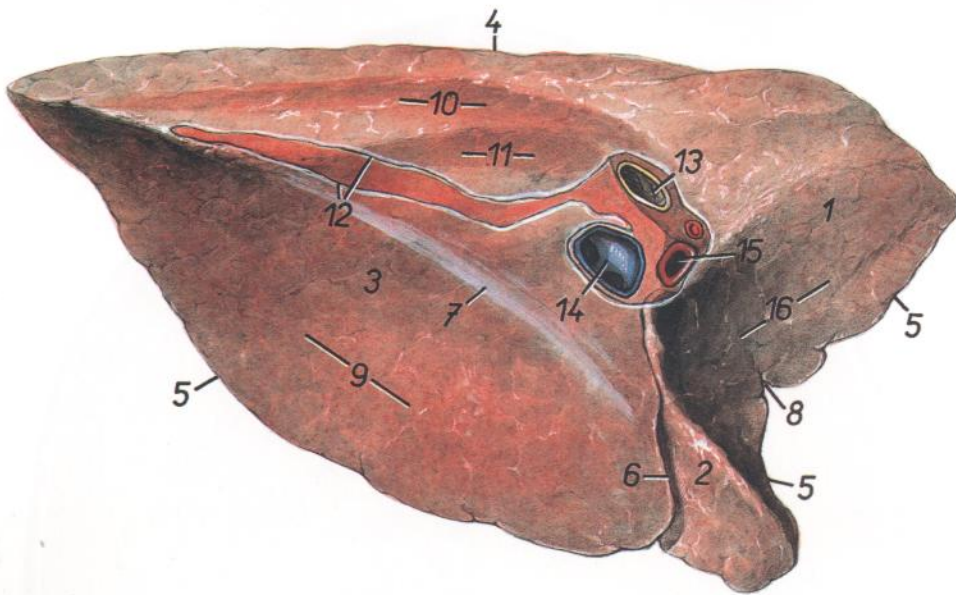


Figura 67

1. *Pars cranialis lobi cranialis*: Parte craneal del lóbulo craneal
2. *Pars caudalis lobi cranialis*: Parte caudal del lóbulo craneal
3. *Lobus caudalis*: Lóbulo caudal
4. *Margo dorsalis (obtusus)*: Borde dorsal (obtuso)
5. *Margo acutus ventralis*: Borde agudo ventral
6. *Fissura interlobaris (caudalis)*: Fisura interlobular (caudal)
7. *Margo acutus basalis*: Borde agudo basal
8. *Incisura cardiaca*: Incisura cardíaca
9. *Facies diaphragmatica*: Cara diafragmática
10. *Impressio aortica*: Impresión aórtica
11. *Impressio esophagea*: Impresión esofágica
12. *Insertio pleurae mediastinalis*: Inserción de la pleura mediastínica
13. *Bronchus principalis sinister*: Bronquio principal izquierdo
14. *Vv. pulmonales*: Venas pulmonares
15. *A. pulmonalis sinistra*: Arteria pulmonar izquierda
16. *Impressio cardiaca*: Impresión cardíaca

CARNERO

Pulmón derecho. Vista de la cara mediastínica

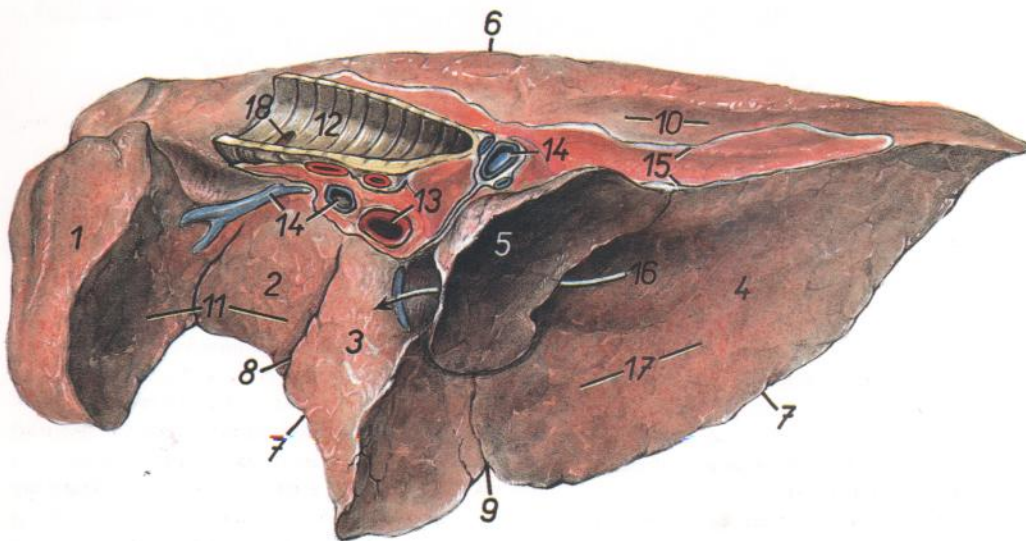


Figura 68

1. *Pars cranialis lobi cranialis*: Parte craneal del lóbulo craneal
2. *Pars caudalis lobi cranialis*: Parte caudal del lóbulo craneal
3. *Lobus medius*: Lóbulo medio
4. *Lobus caudalis*: Lóbulo caudal
5. *Lobus accessorius*: Lóbulo accesorio
6. *Margo dorsalis (obtusus)*: Borde dorsal (obtuso)
7. *Margo acutus ventralis*: Borde agudo ventral
8. *Fissura interlobaris cranialis*: Fisura interlobular craneal
9. *Fissura interlobaris caudalis*: Fisura interlobular caudal
10. *Impressio aortica*: Impresión aórtica
11. *Impressio cardiaca*: Impresión cardíaca
12. *Trachea*: Tráquea
13. *A. pulmonalis dextra*: Arteria pulmonar derecha
14. *Vv. pulmonales*: Venas pulmonares
15. *Insertio pleurae mediastinalis*: Inserción de la pleura mediastínica
16. *Sulcus v. cavae caudalis*: Surco de la vena cava caudal
17. *Facies diaphragmatica*: Cara diafragmática
18. *Bronchus trachealis*: Bronquio traqueal

Sección horizontal del tórax a nivel de la base del corazón (según St. Ivanov)

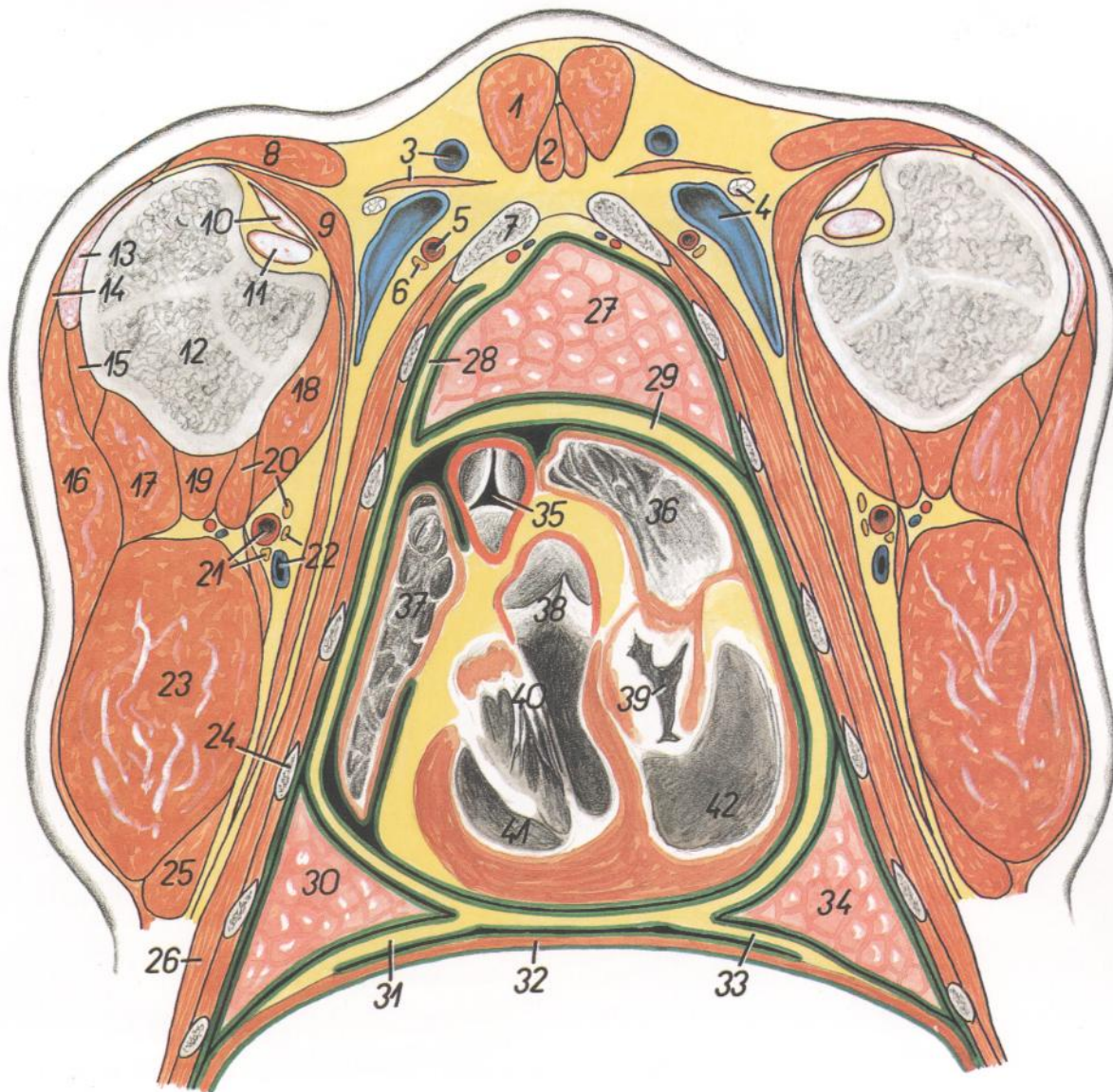


Figura 69

- | | | |
|--|--|---|
| <p>1. <i>M. sternocephalicus</i>: Músculo esternocefálico</p> <p>2. <i>M. sternohyoideus</i> et <i>m. sternothyroideus</i>: Músculos esternohioideo y esternotiroides</p> <p>3. <i>V. cephalica</i>, <i>m. subclavius</i>: Vena cefálica, músculo subclavio</p> <p>4. <i>Ln. axillaris primae costae</i>, <i>v. axillaris</i>: Linfonódulo axilar de la primera costilla, vena axilar</p> <p>5. <i>A. thoracica externa</i>: Arteria torácica externa</p> <p>6. <i>N. pectoralis cranialis</i>: Nervio pectoral craneal</p> <p>7. <i>Costa prima</i>: Primera costilla</p> <p>8. <i>M. brachiocephalicus</i>: Músculo braquiocefálico</p> <p>9. <i>M. pectoralis profundus</i> (<i>m. pectoralis ascendens</i>): Músculo pectoral profundo (músculo pectoral ascendente)</p> <p>10. <i>M. supraspinatus</i>: Músculo supraespinoso</p> <p>11. <i>M. biceps brachii</i>: Músculo bíceps braquial</p> <p>12. <i>Caput humeri</i>: Cabeza del húmero</p> <p>13. <i>M. infraspinatus</i>: Músculo infraespinoso</p> <p>14. <i>M. omotransversarius</i>: Músculo omotransverso</p> <p>15. <i>M. teres minor</i>: Músculo redondo menor</p> <p>16. <i>M. deltoideus</i> (<i>pars scapularis</i> et <i>acromialis</i>): Músculo deltoides (partes escapular y acromial)</p> | <p>17. <i>Caput laterale mi. tricipitis brachii</i>: Cabeza lateral del músculo tríceps braquial</p> <p>18. <i>M. coracobrachialis</i>: Músculo coracobraquial</p> <p>19. <i>M. brachialis</i>: Músculo braquial</p> <p>20. <i>Caput mediale mi. tricipitis brachii</i>, <i>n. medianus</i>: Cabeza medial del músculo tríceps braquial, nervio mediano.</p> <p>21. <i>A. brachialis</i>, <i>n. radialis</i>: Arteria braquial, nervio radial</p> <p>22. <i>V. brachialis</i>, <i>n. ulnaris</i>: Vena braquial, nervio cubital</p> <p>23. <i>Caput longum mi. tricipitis brachii</i>: Cabeza larga del músculo tríceps braquial</p> <p>24. <i>Costa V</i>: Quinta costilla</p> <p>25. <i>M. tensor fasciae antebrachii</i>: Músculo tensor de la fascia del antebrazo</p> <p>26. <i>M. serratus ventralis thoracis</i>: Músculo serrato ventral del tórax</p> <p>27. <i>Pars cranialis lobi cranialis pulmonis dextri</i>: Parte craneal del lóbulo craneal del pulmón derecho</p> <p>28. <i>Mediastinum craniale</i>: Mediastino craneal</p> <p>29. <i>Pericardium</i>: Pericardio</p> | <p>30. <i>Pars caudalis lobi cranialis pulmonis sinistri</i>: Parte caudal del lóbulo craneal del pulmón izquierdo</p> <p>31. <i>Mediastinum caudale</i>: Mediastino caudal</p> <p>32. <i>Diaphragma</i>: Diafragma</p> <p>33. <i>Plica</i> (<i>s. mesenterium</i>) <i>v. cavae caudalis</i>: Pliegue (mesenterio) de la vena cava caudal</p> <p>34. <i>Lobus medius pulmonis</i>: Lóbulo medio del pulmón</p> <p>35. <i>Truncus pulmonalis</i> (<i>et valvulae semilunares</i>): Tronco pulmonar (y válvulas semilunares)</p> <p>36. <i>Auricula atrii dextri cordis</i>: Aurícula (orejuela) del atrio derecho del corazón</p> <p>37. <i>Auricula atrii sinistri cordis</i>: Aurícula (orejuela) del atrio izquierdo del corazón</p> <p>38. <i>Ostium aortae</i>: Orificio de la aorta</p> <p>39. <i>Ostium atrioventriculare dextrum</i>: Orificio atrioventricular derecho</p> <p>40. <i>Valva atrioventricularis sinistra</i> (<i>s. bicuspidalis</i>): Valva atrioventricular izquierda (bicúspide)</p> <p>41. <i>Ventriculus sinister</i>: Ventrículo izquierdo</p> <p>42. <i>Ventriculus dexter</i>: Ventrículo derecho</p> |
|--|--|---|

Órganos abdominales. Vista superficial desde la derecha

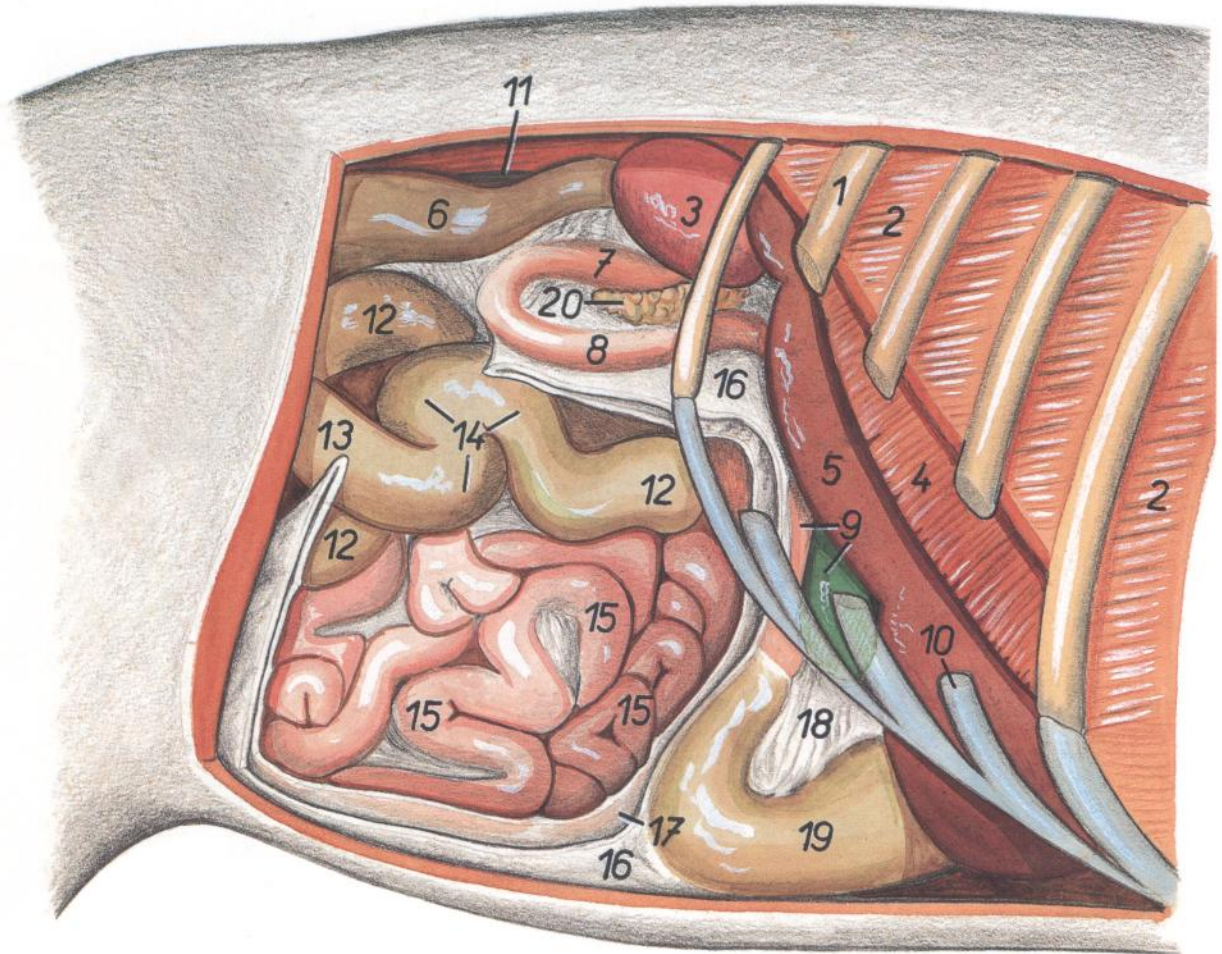


Figura 70

- | | | |
|--|--|---|
| 1. <i>Costa XII</i> : Decimosegunda costilla | 8. <i>Pars descendens duodeni</i> : Parte descendente del duodeno | 15. <i>Jejunum</i> : Yeyuno |
| 2. <i>Mm. intercostales</i> : Músculos intercostales | 9. <i>Pars cranialis duodeni, vesica fellea</i> : Parte craneal del duodeno, vesícula biliar | 16. <i>Paries superficialis omenti majoris</i> : Pared superficial del omento mayor |
| 3. <i>Ren dexter</i> : Riñón derecho | 10. <i>Cartilago costalis X</i> : Décimo cartílago costal | 17. <i>Paries profundus omenti majoris</i> : Pared profunda del omento mayor |
| 4. <i>Pars costalis diaphragmatis</i> : Parte costal del diafragma | 11. <i>Ureter dexter</i> : Uréter derecho | 18. <i>Omentum minus</i> : Omento menor |
| 5. <i>Hepar</i> : Hígado | 12. <i>Ansa spiralis coli</i> : Asa espiral del colon | 19. <i>Abomasum</i> : Abomaso |
| 6. <i>Colon descendens</i> : Colon descendente | 13. <i>Cecum</i> : Ciego | 20. <i>Lobus pancreatis dexter</i> : Lóbulo derecho del páncreas |
| 7. <i>Pars ascendens duodeni</i> : Parte ascendente del duodeno | 14. <i>Ansa proximalis coli</i> : Asa proximal del colon | |

CARNERO

Órganos abdominales. Vista profunda desde la derecha

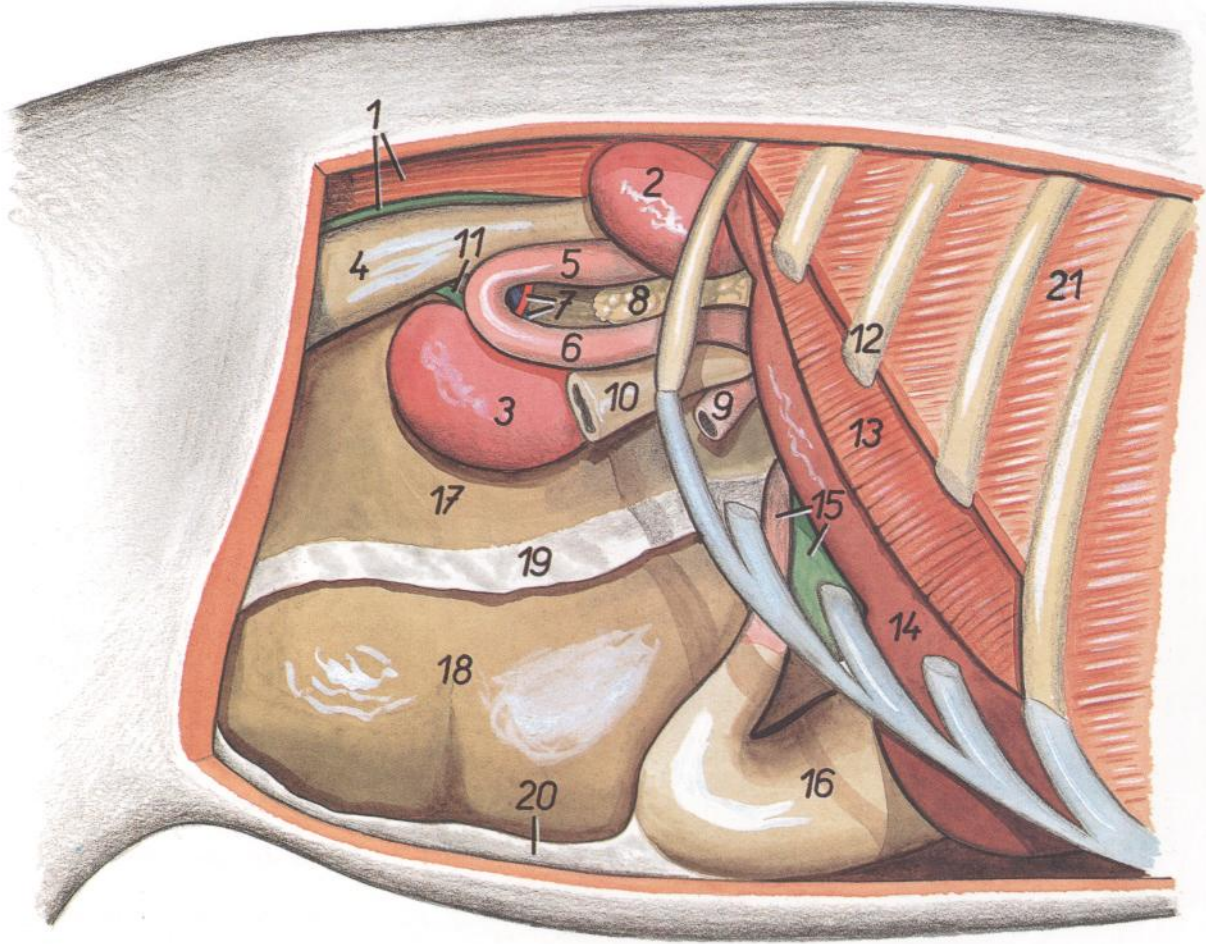


Figura 71

- | | | |
|--|---|--|
| <p>1. <i>M. psoas major, ureter dexter</i>: Músculo psoas mayor, uréter derecho</p> <p>2. <i>Ren dexter</i>: Riñón derecho</p> <p>3. <i>Ren sinister</i>: Riñón izquierdo</p> <p>4. <i>Colon descendens</i>: Colon descendente</p> <p>5. <i>Pars ascendens duodeni</i>: Parte ascendente del duodeno</p> <p>6. <i>Pars descendens duodeni</i>: Parte descendente del duodeno</p> <p>7. <i>A. et v. renalis sinistra</i>: Arteria y vena renales izquierdas</p> | <p>8. <i>Lobus pancreatis dexter</i>: Lóbulo derecho del páncreas</p> <p>9. <i>Jejunum</i>: Yeyuno</p> <p>10. <i>Ansa distalis coli</i>: Asa distal del colon</p> <p>11. <i>Ureter sinister</i>: Uréter izquierdo</p> <p>12. <i>Costa XI</i>: Decimoprimer costilla</p> <p>13. <i>Pars costalis diaphragmatis</i>: Parte costal del diafragma</p> <p>14. <i>Hepar</i>: Hígado</p> <p>15. <i>Pars cranialis duodeni, vesica fellea</i>: Parte craneal del duodeno, vesícula biliar</p> | <p>16. <i>Abomasum</i>: Abomaso</p> <p>17. <i>Saccus dorsalis ruminis</i>: Saco dorsal del rumen</p> <p>18. <i>Saccus ventralis ruminis</i>: Saco ventral del rumen</p> <p>19. <i>Pariet profundus omenti majoris</i>: Pared profunda del omento mayor</p> <p>20. <i>Pariet superficialis omenti majoris</i>: Pared superficial del omento mayor</p> <p>21. <i>Mm. intercostales</i>: Músculos intercostales</p> |
|--|---|--|

Sección transversal de la cavidad abdominal a nivel de la octava vértebra torácica. Vista de la superficie caudal de la sección

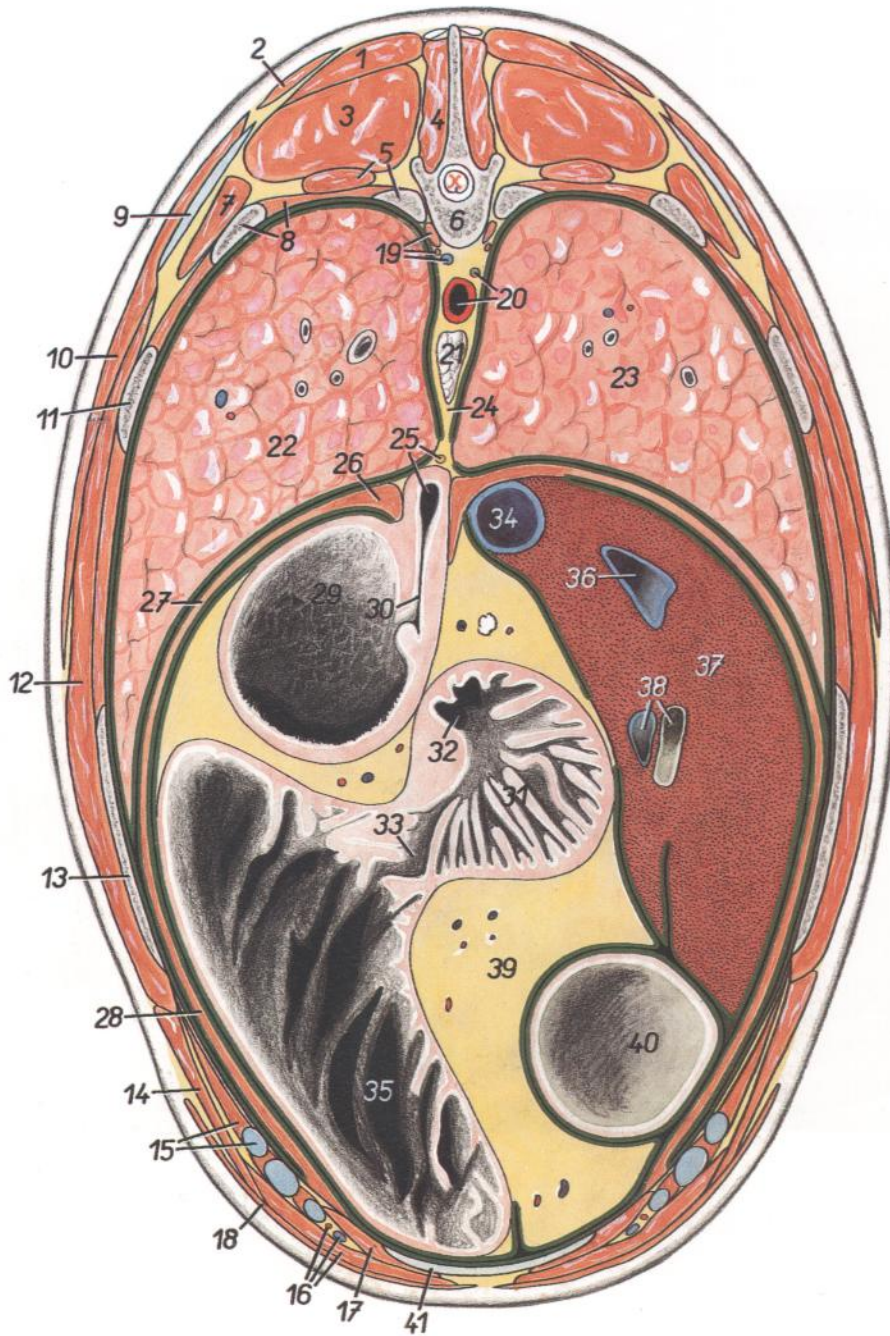


Figura 72

- | | | |
|--|--|---|
| 1. <i>M. spinalis et semispinalis thoracis et cervicis</i> : Músculos espinal y semiespinal del tórax y del cuello | 9. <i>Cartilago scapulae</i> : Cartílago de la escápula | 29. <i>Atrium ruminoreticuli</i> : Atrio ruminoreticular |
| 2. <i>Pars thoracica mi. trapezii</i> : Parte torácica del músculo trapecio | 10. <i>M. latissimus dorsi</i> : Músculo dorsal ancho | 30. <i>Sulcus reticuli</i> : Surco del retículo |
| 3. <i>M. longissimus thoracis</i> : Músculo longísimo del tórax | 11. <i>Costa X</i> : Décima costilla | 31. <i>Omasum</i> : Omaso |
| 4. <i>M. multifidus thoracis</i> : Músculo multifido del tórax | 12. <i>M. serratus ventralis thoracis</i> : Músculo serrato ventral del tórax | 32. <i>Ostium reticuloomasicum</i> : Orificio reticuloomasal |
| 5. <i>Costa VIII, m. levator costae</i> : Octava costilla, músculo elevador de la costilla | 13. <i>Costa XI</i> : Decimoprimer costilla | 33. <i>Ostium omasoabomasicum</i> : Orificio omasoabomasal |
| 6. <i>Vertebra thoracica VIII</i> : Octava vértebra torácica | 14. <i>M. obliquus externus abdominis</i> : Músculo oblicuo externo del abdomen | 34. <i>V. cava caudalis</i> : Vena cava caudal |
| 7. <i>M. iliocostalis thoracis</i> : Músculo iliocostal del tórax | 15. <i>Mm. intercostales, cartilago costalis XI</i> : Músculos intercostales, decimoprimer cartílago costal | 35. <i>Abomasum</i> : Abomaso |
| 8. <i>Costa IX, mm. intercostales</i> : Novena costilla, músculos intercostales | 16. <i>A et v. thoracica interna, m. rectus abdominis</i> : Arteria y vena torácicas internas, músculo recto del abdomen | 36. <i>V. hepatica</i> : Vena hepática |
| | 17. <i>M. transversus abdominis</i> : Músculo transversal del abdomen | 37. <i>Hepar</i> : Hígado |
| | | 38. <i>Ramus v. portae, ductus hepaticus</i> : Rama de la vena porta, conducto hepático |
| | | 39. <i>Omentum minus</i> : Omento menor |
| | | 40. <i>Vesica fellea</i> : Vesícula biliar |
| | | 41. <i>Cartilago xiphoidea</i> : Cartílago xifoides |

Sección transversal de la cavidad abdominal a nivel de la decimosegunda vértebra torácica. Vista de la superficie caudal de la sección

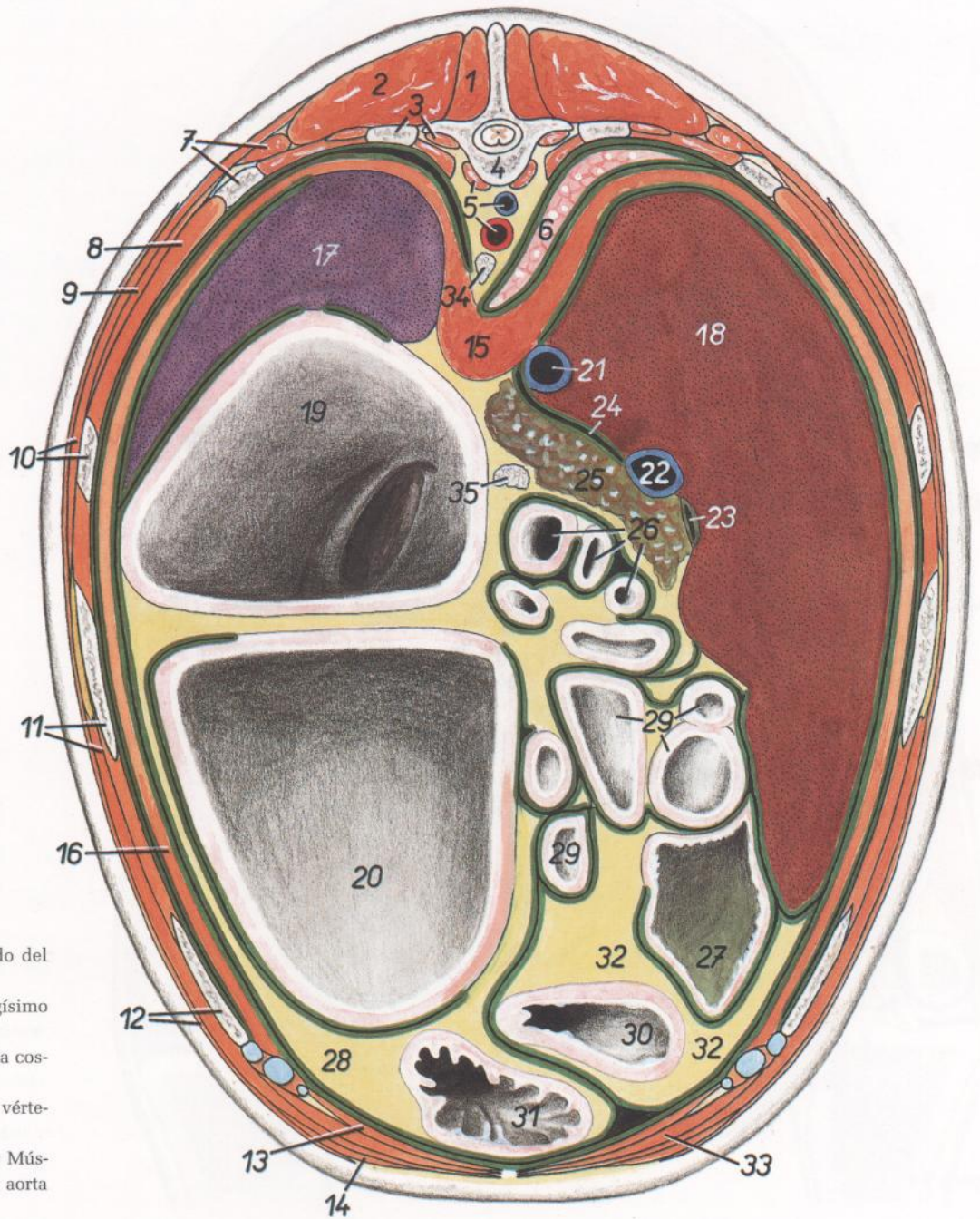


Figura 73

- | | | |
|--|--|---|
| <ol style="list-style-type: none"> 1. <i>M. multifidus thoracis</i>: Músculo multífido del tórax 2. <i>M. longissimus thoracis</i>: Músculo longísimo del tórax 3. <i>Costa XII, n. psoas major</i>: Decimosegunda costilla, músculo psoas mayor 4. <i>Vertebra thoracica XII</i>: Decimosegunda vértebra torácica 5. <i>M. psoas minor, v. azygos sinistra, aorta</i>: Músculo psoas menor, vena ácigos izquierda, aorta 6. <i>Pulmo dexter</i>: Pulmón derecho 7. <i>M. iliocostalis thoracis, costa XI</i>: Músculo iliocostal del tórax, decimoprimer costilla 8. <i>Mm. intercostales</i>: Músculos intercostales 9. <i>M. serratus dorsalis caudalis</i>: Músculo serrato dorsal caudal 10. <i>M. latissimus dorsi, costa X</i>: Músculo dorsal ancho, décima costilla 11. <i>Costa IX, m. obliquus externus abdominis</i>: Novena costilla, músculo oblicuo externo del abdomen 12. <i>Costa VIII, m. cutaneus trunci</i>: Octava costilla, músculo cutáneo del tronco 13. <i>M. transversus abdominis</i>: Músculo transverso del abdomen 14. <i>M. pectoralis profundus (m. pectoralis ascendens)</i>: Músculo pectoral profundo (músculo pectoral ascendente) 15. <i>Crura diaphragmatis</i>: Pilares del diafragma | <ol style="list-style-type: none"> 16. <i>Pars costalis diaphragmatis</i>: Parte costal del diafragma 17. <i>Lien</i>: Bazo 18. <i>Hepar</i>: Hígado 19. <i>Saccus dorsalis ruminis</i>: Saco dorsal del rumen 20. <i>Saccus ventralis ruminis</i>: Saco ventral del rumen 21. <i>V. cava caudalis</i>: Vena cava caudal 22. <i>V. portae</i>: Vena porta 23. <i>Ductus hepaticus</i>: Conducto hepático 24. <i>Foramen epiploicum</i>: Agujero epiploico 25. <i>Pancreas</i>: Páncreas 26. <i>Ansa sigmoidea partis cranialis duodeni</i>: Asa sigmoidea de la parte craneal del duodeno | <ol style="list-style-type: none"> 27. <i>Vesica fellea</i>: Vesícula biliar 28. <i>Omentum majus</i>: Omento mayor 29. <i>Jejunum</i>: Yeyuno 30. <i>Pars pylorica abomasi</i>: Parte pilórica del abomaso 31. <i>Abomasum</i>: Abomaso 32. <i>Omentum minus</i>: Omento menor 33. <i>M. rectus abdominis</i>: Músculo recto del abdomen 34. <i>Ln. mediastinalis caudalis</i>: Linfonódulo mediastínico caudal 35. <i>Ln. pancreaticoduodenalis</i>: Linfonódulo pancreaticoduodenal |
|--|--|---|

Sección transversal de la cavidad abdominal a nivel de la segunda vértebra lumbar. Vista de la superficie caudal de la sección

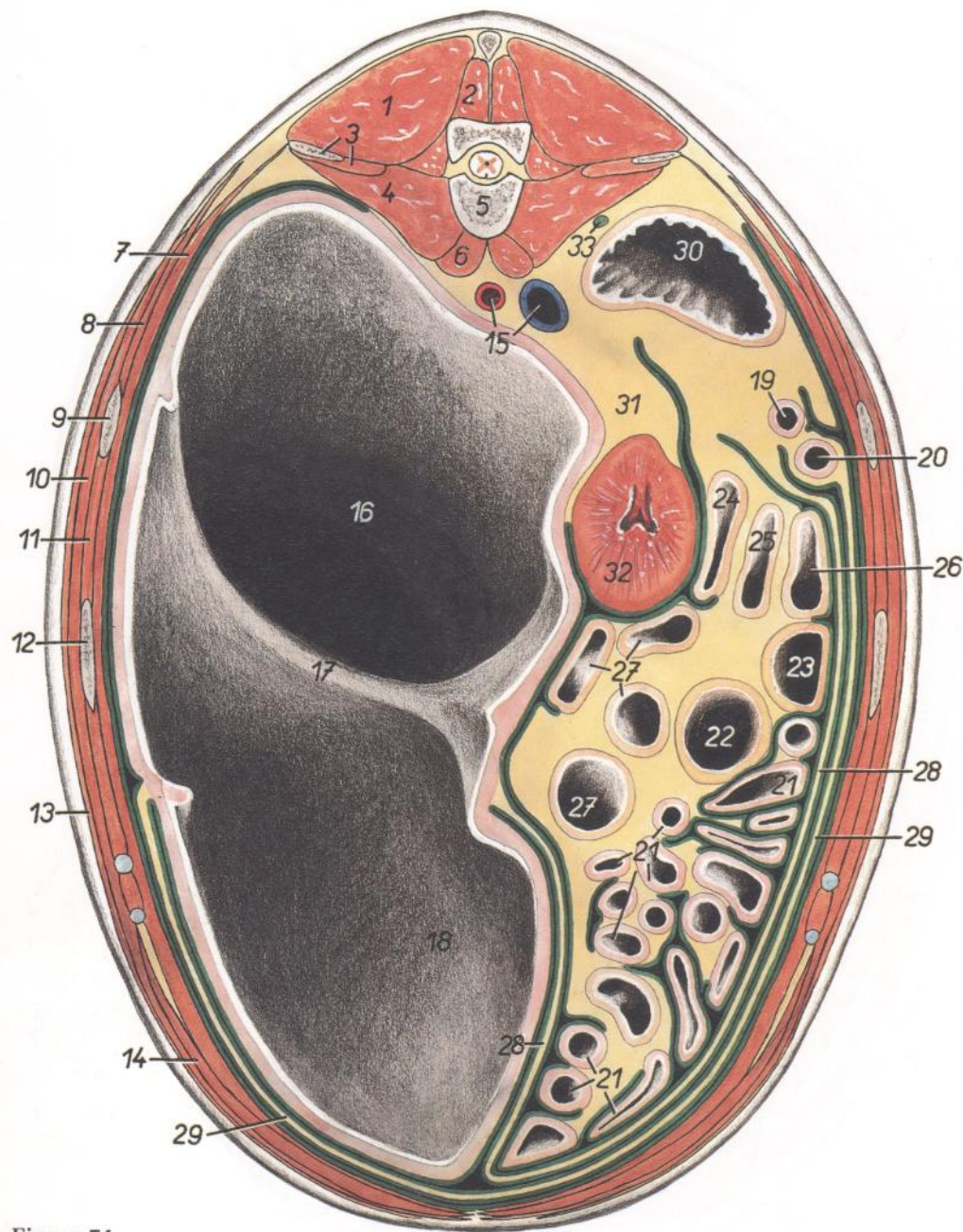


Figura 74

- | | | |
|---|--|---|
| 1. <i>M. longissimus lumborum</i> : Músculo longísimo lumbar | 11. <i>Mm. intercostales</i> : Músculos intercostales | 23. <i>Ansa proximalis (gyrus medius) coli</i> : Asa proximal (giro medio) del colon |
| 2. <i>M. multifidus lumborum</i> : Músculo multifido lumbar | 12. <i>Costa XII</i> : Decimosegunda costilla | 24. <i>Ansa proximalis (gyrus dorsalis) coli</i> : Asa proximal (giro dorsal) del colon |
| 3. <i>Processus transversus (s. costarius) vertebrae lumbalis II, m. quadratus lumborum</i> : Apófisis transversa (costiforme) de la segunda vértebra lumbar, músculo cuadrado lumbar | 13. <i>M. cutaneus trunci</i> : Músculo cutáneo del tronco | 25. <i>Ansa distalis coli (gyrus dorsalis)</i> : Asa distal del colon (giro dorsal) |
| 4. <i>M. psoas major</i> : Músculo psoas mayor | 14. <i>M. rectus abdominis</i> : Músculo recto del abdomen | 26. <i>Ansa distalis coli (gyrus ventralis)</i> : Asa distal del colon (giro ventral) |
| 5. <i>Vertebra lumbalis II</i> : Segunda vértebra lumbar | 15. <i>Aorta. v. cava caudalis</i> : Aorta, vena cava caudal | 27. <i>Ansa spiralis coli</i> : Asa espiral del colon |
| 6. <i>M. psoas minor</i> : Músculo psoas menor | 16. <i>Saccus dorsalis ruminis</i> : Saco dorsal del rumen | 28. <i>Paries profundus omenti majoris</i> : Pared profunda del omento mayor |
| 7. <i>M. transversus abdominis</i> : Músculo transverso del abdomen | 17. <i>Pila cranialis ruminis</i> : Pilar craneal del rumen | 29. <i>Paries superficialis omenti majoris</i> : Pared superficial del omento mayor |
| 8. <i>M. obliquus internus abdominis</i> : Músculo oblicuo interno del abdomen | 18. <i>Saccus ventralis ruminis</i> : Saco ventral del rumen | 30. <i>Colon descendens</i> : Colon descendente |
| 9. <i>Costa XIII</i> : Decimotercera costilla | 19. <i>Pars ascendens duodeni</i> : Parte ascendente del duodeno | 31. <i>Lig. suspensorium renis</i> : Ligamento suspensorio del riñón |
| 10. <i>M. obliquus externus abdominis</i> : Músculo oblicuo externo del abdomen | 20. <i>Pars descendens duodeni</i> : Parte descendente del duodeno | 32. <i>Ren sinister</i> : Riñón izquierdo |
| | 21. <i>Jejunum</i> : Yeyuno | 33. <i>Ureter dexter</i> : Uréter derecho |
| | 22. <i>Cecum</i> : Ciego | |
| | 23-27. <i>Colon ascendens</i> : Colon ascendente | |

OVEJA

Sección transversal de la cavidad abdominal a nivel de la quinta vértebra lumbar. Vista de la superficie caudal de la sección

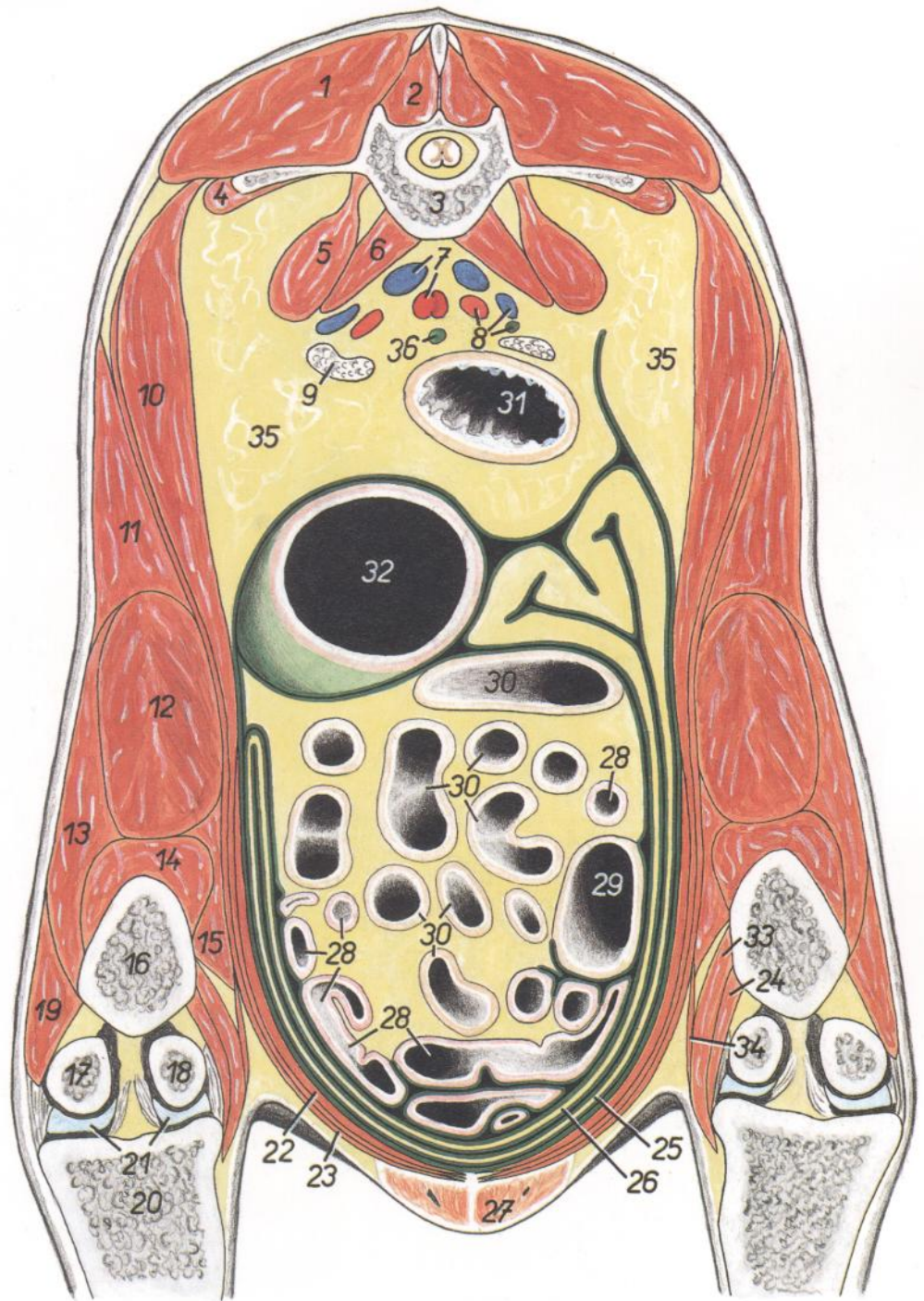


Figura 75

1. *M. longissimus lumborum*: Músculo longísimo lumbar
2. *M. multifidus lumborum*: Músculo multifido lumbar
3. *Vertebra lumbalis V*: Quinta vértebra lumbar
4. *M. quadratus lumborum*: Músculo cuadrado lumbar
5. *M. psoas major*: Músculo psoas mayor
6. *M. psoas minor*: Músculo psoas menor
7. *A. et v. iliaca interna*: Arteria y vena ilíacas internas
8. *A. et v. iliaca externa, ureter dexter*: Arteria y vena ilíacas externas, uréter derecho
9. *Ln. iliacus medialis*: Linfonódulo ilíaco medial
10. *M. obliquus internus abdominis*: Músculo obliquo interno del abdomen
11. *M. tensor fasciae latae*: Músculo tensor de la fascia lata
- 12-15. *M. quadriceps femoris*: Músculo cuádriceps femoral
12. *M. rectus femoris*: Músculo recto femoral
13. *M. vastus lateralis*: Músculo vasto lateral
14. *M. vastus intermedius*: Músculo vasto intermedio
15. *M. vastus medialis*: Músculo vasto medial
16. *Os femoris*: Fémur

17. *Condylus lateralis ossis femoris*: Cóndilo lateral del fémur
18. *Condylus medialis ossis femoris*: Cóndilo medial del fémur
19. *M. biceps femoris*: Músculo bíceps femoral
20. *Tibia*: Tibia
21. *Menisci*: Meniscos
22. *M. rectus abdominis*: Músculo recto del abdomen
23. *M. obliquus externus abdominis*: Músculo obliquo externo del abdomen
24. *M. adductor*: Músculo aductor
25. *Paries superficialis omenti majoris*: Pared superficial del omento mayor

26. *Paries profundus omenti majoris*: Pared profunda del omento mayor
27. *Uter*: Ubre
28. *Jejunum*: Yeyuno
29. *Cecum*: Ciego
30. *Ansa spiralis coli*: Asa espiral del colon
31. *Rectum*: Recto
32. *Saccus cecus caudodorsalis ruminis*: Saco ciego caudodorsal del rumen
33. *M. gracilis*: Músculo grácil
34. *M. sartorius*: Músculo sartorio
35. *Corpus adiposum*: Cuerpo adiposo
36. *Ureter sinister*: Uréter izquierdo

Relaciones anatómicas topográficas del diafragma con los órganos abdominales adyacentes. Vista de la superficie ventrocaudal

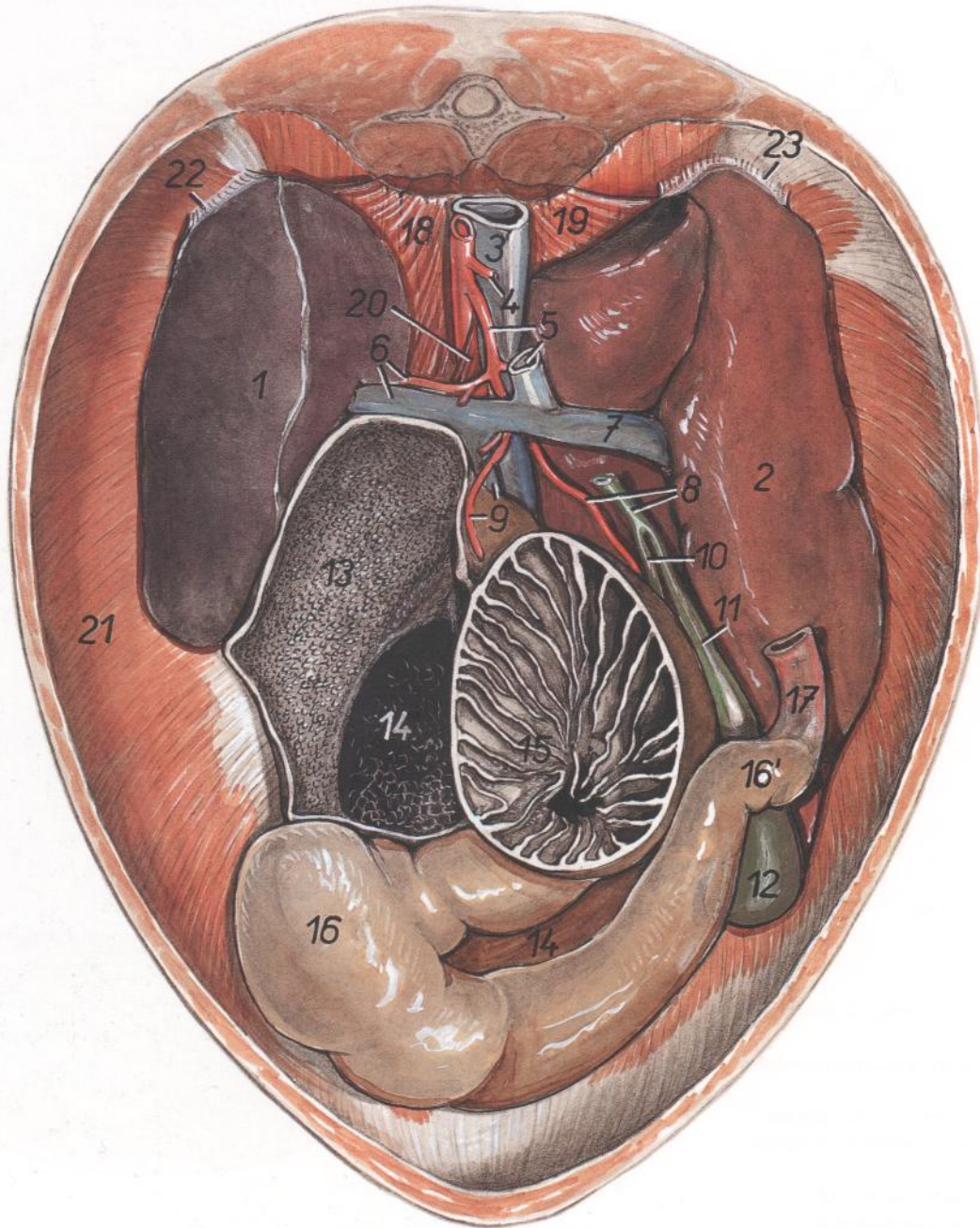


Figura 76

- | | | |
|--|---|--|
| 1. <i>Lien</i> : Bazo | 10. <i>Ductus hepaticus</i> : Conducto hepático | 19. <i>Crus laterale dextrum diaphragmatis</i> : Pilar lateral derecho del diafragma |
| 2. <i>Hepar</i> : Hígado | 11. <i>Ductus cysticus</i> : Conducto cístico | 20. <i>Crus mediale sinistrum diaphragmatis</i> : Pilar medial izquierdo del diafragma |
| 3. <i>V. cava caudalis</i> : Vena cava caudal | 12. <i>Vesica fellea</i> : Vesícula biliar | 21. <i>Pars costalis diaphragmatis</i> : Parte costal del diafragma |
| 4. <i>A. mesenterica cranialis</i> : Arteria mesentérica craneal | 13. <i>Atrium ruminis (saccus ruminis cranialis)</i> : Atrio del rumen (saco craneal del rumen) | 22. <i>Lig. phrenicolienale</i> : Ligamento frenicoesplénico |
| 5. <i>A. celiaca, v. mesenterica cranialis</i> : Arteria celíaca, vena mesentérica craneal | 14. <i>Reticulum</i> : Retículo | 23. <i>Lig. triangulare dextrum hepatis</i> : Ligamento triangular derecho del hígado |
| 6. <i>A. et v. lienalis</i> : Arteria y vena esplénicas | 15. <i>Omasum</i> : Omaso | |
| 7. <i>V. portae</i> : Vena porta | 16. <i>Fundus abomasi</i> : Fundus del abomaso | |
| 8. <i>Ductus choledochus, a. hepatica</i> : Conducto colédoco, arteria hepática | 16'. <i>Pylorus</i> : Píloro | |
| 9. <i>A. et v. gastrica sinistra</i> : Arteria y vena gástricas izquierdas | 17. <i>Pars cranialis duodeni</i> : Parte craneal del duodeno | |
| | 18. <i>Crus laterale sinistrum diaphragmatis</i> : Pilar lateral izquierdo del diafragma | |

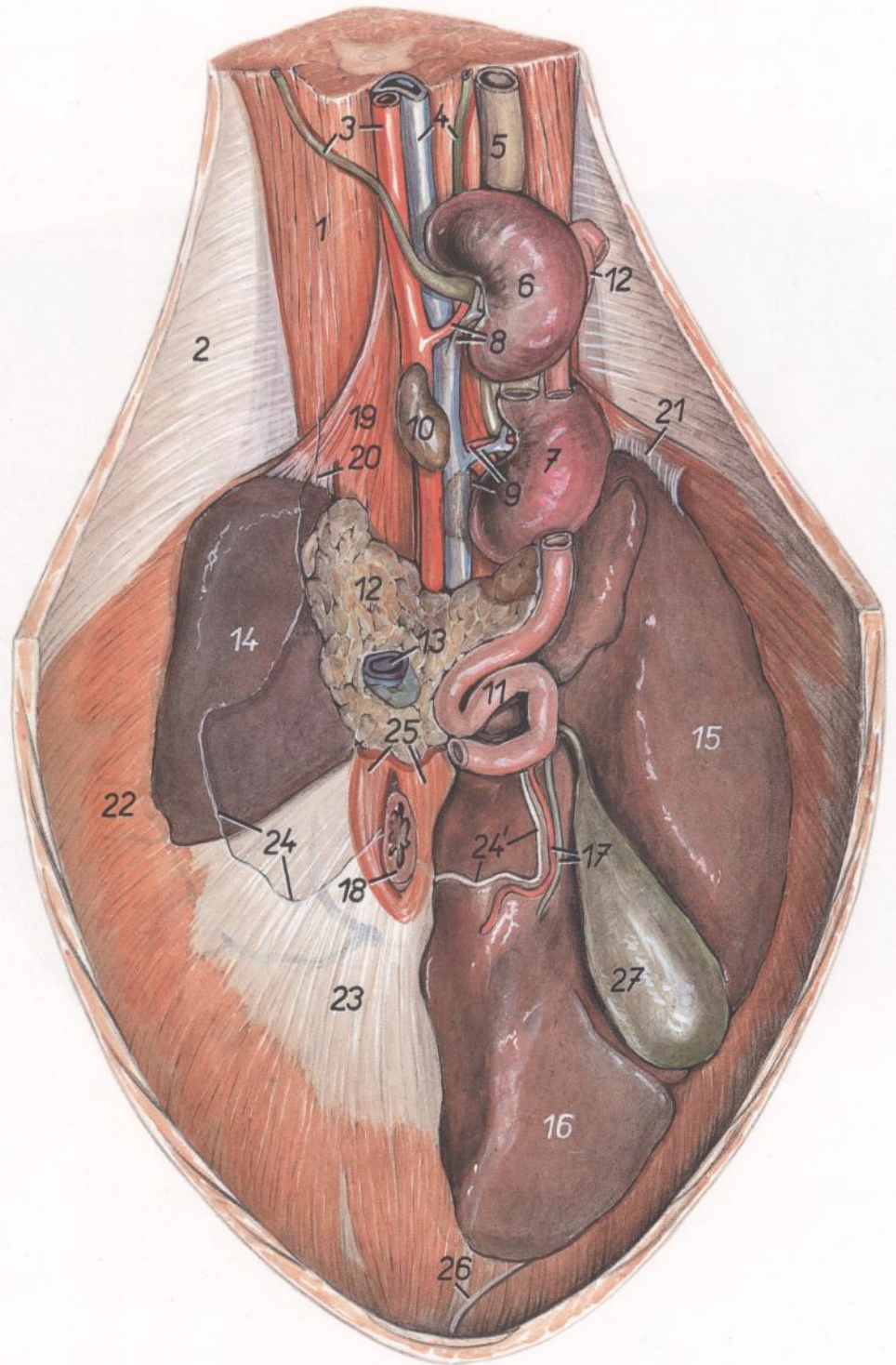


Figura 77

1. *M. psoas major et m. psoas minor*: Músculos psoas mayor y psoas menor
2. *Pariet abdominis*: Pared del abdomen
3. *Aorta, ureter sinister*: Aorta, uréter izquierdo
4. *V. cava caudalis, ureter dexter*: Vena cava caudal, uréter derecho
5. *Colon descendens*: Colon descendente
6. *Ren sinister*: Riñón izquierdo
7. *Ren dexter*: Riñón derecho
8. *A. et v. renalis sinistra*: Arteria y vena renales izquierdas
9. *A. et v. renalis dextra, glandula adrenal (s. suprarenalis)*: Arteria y vena renales derechas, glándula adrenal (suprarrenal)
10. *Glandula adrenal (s. suprarenalis) sinistra*: Glándula adrenal (suprarrenal) izquierda
11. *Ansa sigmoidea duodeni*: Asa sigmoidea del duodeno
12. *Pancreas (lobus sinister)*: Páncreas (lóbulo izquierdo)
- 12'. *Pars descendens duodeni*: Parte descendente del duodeno
13. *V. portae*: Vena porta
14. *Lien*: Bazo
15. *Lobus dexter hepatis*: Lóbulo derecho del hígado
16. *Lobus sinister hepatis*: Lóbulo izquierdo del hígado
17. *A. hepatica, ductus hepaticus*: Arteria hepática, conducto hepático
18. *Esophagus*: Esófago
19. *Crus laterale sinistrum diaphragmatis*: Pilar lateral izquierdo del diafragma
20. *Lig. phrenicolienale*: Ligamento frenicoesplénico
21. *Lig. triangulare dextrum hepatis*: Ligamento triangular derecho del hígado
22. *Pars costalis diaphragmatis*: Parte costal del diafragma
23. *Centrum tendineum diaphragmatis*: Centro tendinoso del diafragma
- 24, 24'. *Margo peritonei (linea insertionis)*: Borde del peritoneo (línea de inserción)
24. *Linea adhesionis ruminis*: Línea de adhesión del rumen
- 24'. *Omentum minus (lig. hepatogastricum)*: Omento menor (ligamento hepatogástrico)
25. *Crura medialis diaphragmatis*: Pilares mediales del diafragma
26. *Lig. teres hepatis*: Ligamento redondo del hígado
27. *Vesica fellea*: Vesícula biliar

Surco reticular, vista caudal (izquierda). Surco reticular, vista desde arriba (derecha)

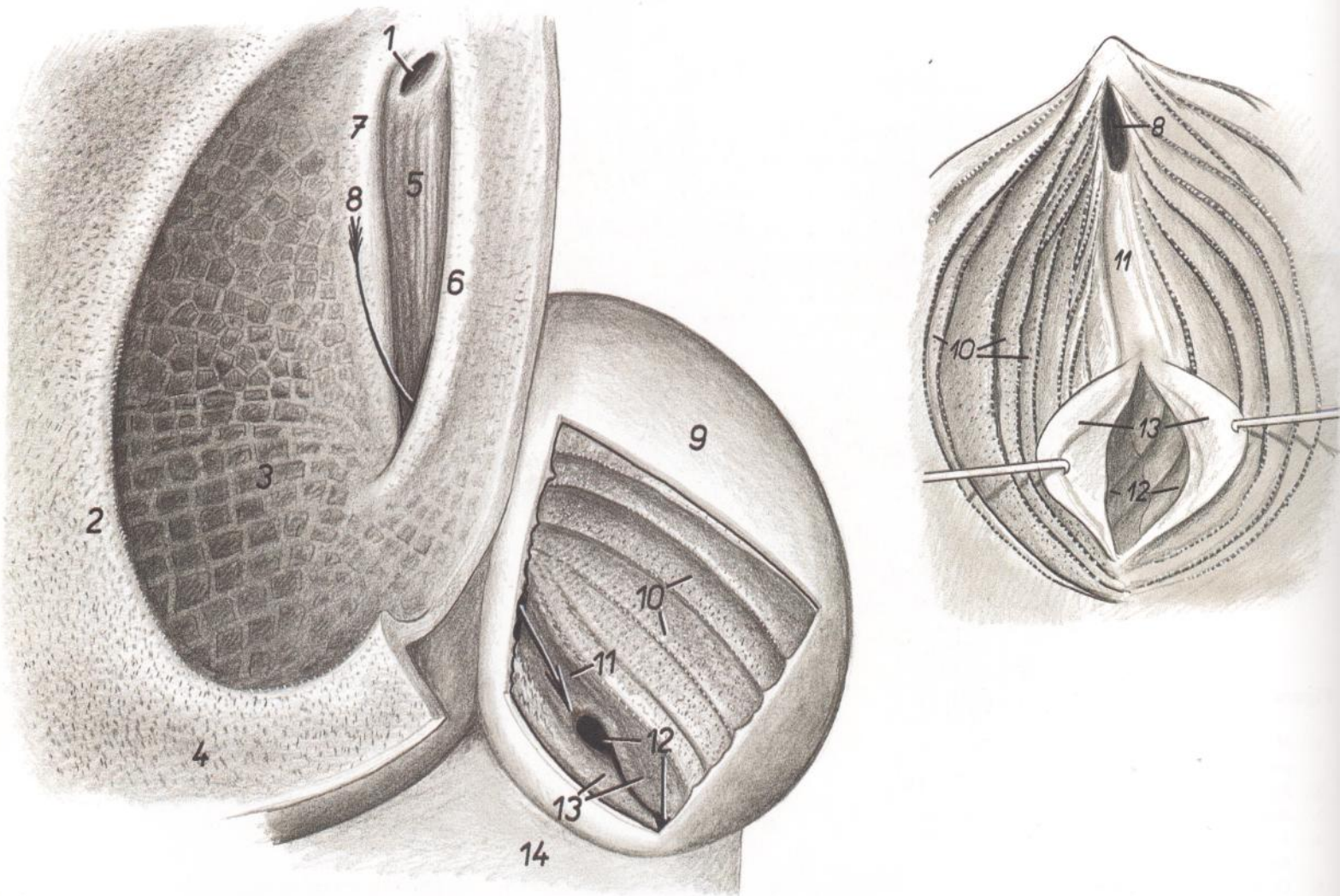


Figura 78

- | | | |
|--|---|--|
| 1. <i>Ostium atriale (s. cardiacum) esophagi</i> : Orificio atrial (cardial) del esófago | 5. <i>Fundus sulci reticuli</i> : Fundus del surco del retículo | 9. <i>Omasum</i> : Omaso |
| 2. <i>Plica ruminoreticularis</i> : Pliegue ruminoreticular | 6. <i>Labium dextrum sulci</i> : Labio derecho del surco | 10. <i>Laminae omasi</i> : Láminas del omaso |
| 3. <i>Reticulum</i> : Retículo | 7. <i>Labium sinistrum sulci</i> : Labio izquierdo del surco | 11. <i>Sulcus omasi</i> : Surco del omaso |
| 4. <i>Atrium ruminis</i> : Atrio del rumen | 8. <i>Ostium reticuloomasicum</i> : Orificio reticuloomasal | 12. <i>Ostium omasoabomasicum</i> : Orificio omasoabomasal |
| 5-7. <i>Sulcus reticuli</i> : Surco del retículo | | 13. <i>Vela abomasica</i> : Velos abomásicos |
| | | 14. <i>Abomasum</i> : Abomaso |

CARNERO

Hígado. Vista de la cara visceral

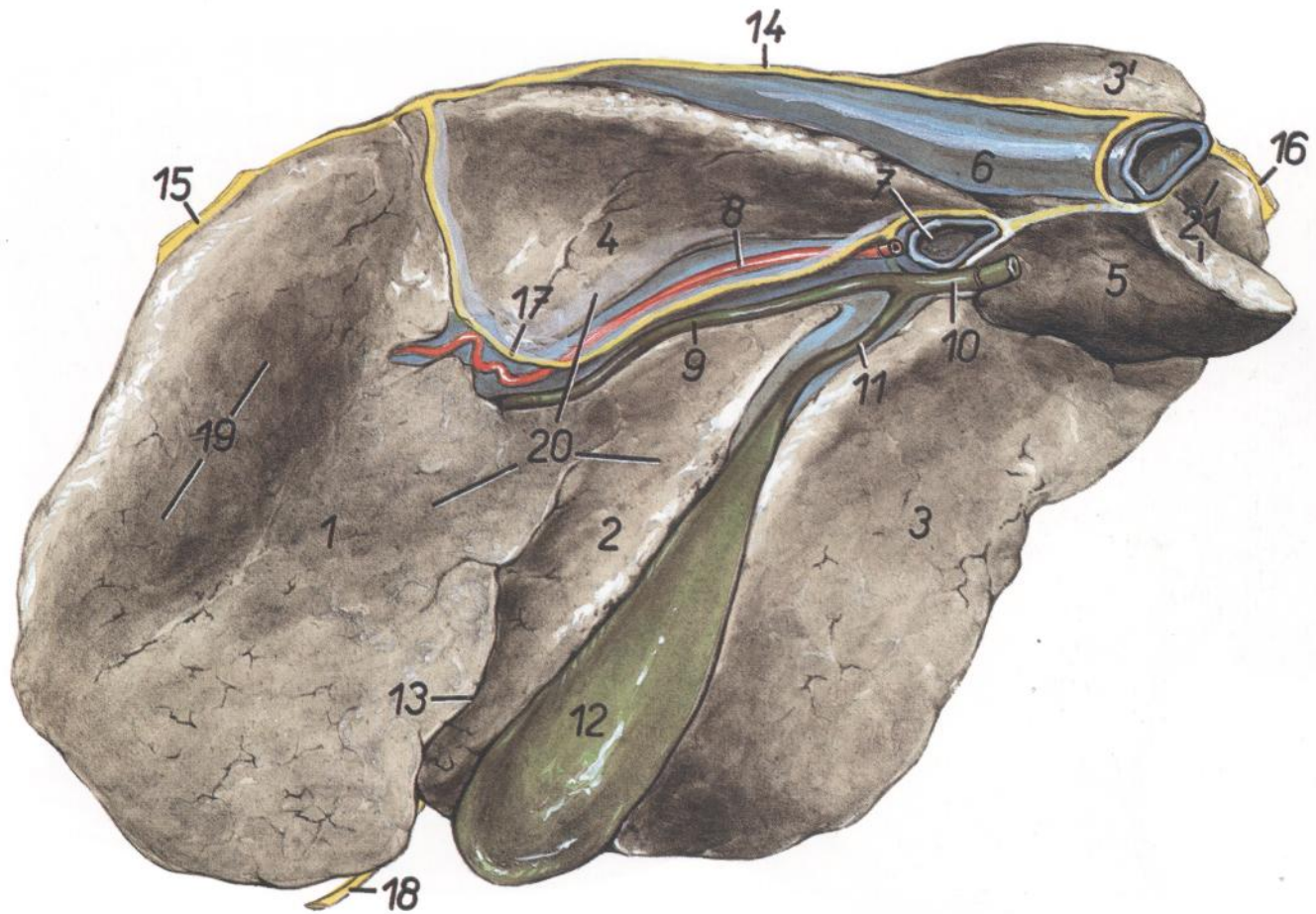


Figura 79

- | | | |
|--|--|---|
| 1. <i>Lobus sinister</i> : Lóbulo izquierdo | 9. <i>Ductus hepaticus</i> : Conducto hepático | 16. <i>Lig. triangulare dextrum</i> : Ligamento triangular derecho |
| 2. <i>Lobus quadratus</i> : Lóbulo cuadrado | 10. <i>Ductus choledochus</i> : Conducto colédoco | 17. <i>Omentum minus (lig. hepatogastricum et hepatoduodenale)</i> : Omento menor (ligamento hepatogástrico y hepatoduodenal) |
| 3, 3'. <i>Lobus dexter</i> : Lóbulo derecho | 11. <i>Ductus cysticus</i> : Conducto cístico | 18. <i>Lig. teres hepatis</i> : Ligamento redondo del hígado |
| 4, 5. <i>Lobus caudatus</i> : Lóbulo caudado | 12. <i>Vesica fellea</i> : Vesícula biliar | 19. <i>Impressio reticularis</i> : Impresión reticular |
| 4. <i>Processus papillaris</i> : Proceso papilar | 13. <i>Fissura lig. teretis</i> : Fisura del ligamento redondo | 20. <i>Impressio omasica</i> : Impresión omásica |
| 5. <i>Processus caudatus</i> : Proceso caudado | 14. <i>Lig. coronarium</i> : Ligamento coronario | 21. <i>Impressio renalis</i> : Impresión renal |
| 6. <i>V. cava caudalis</i> : Vena cava caudal | 15. <i>Lig. triangulare sinistrum</i> : Ligamento triangular izquierdo | |
| 7. <i>V. portae</i> : Vena porta | | |
| 8. <i>A. hepatica</i> : Arteria hepática | | |

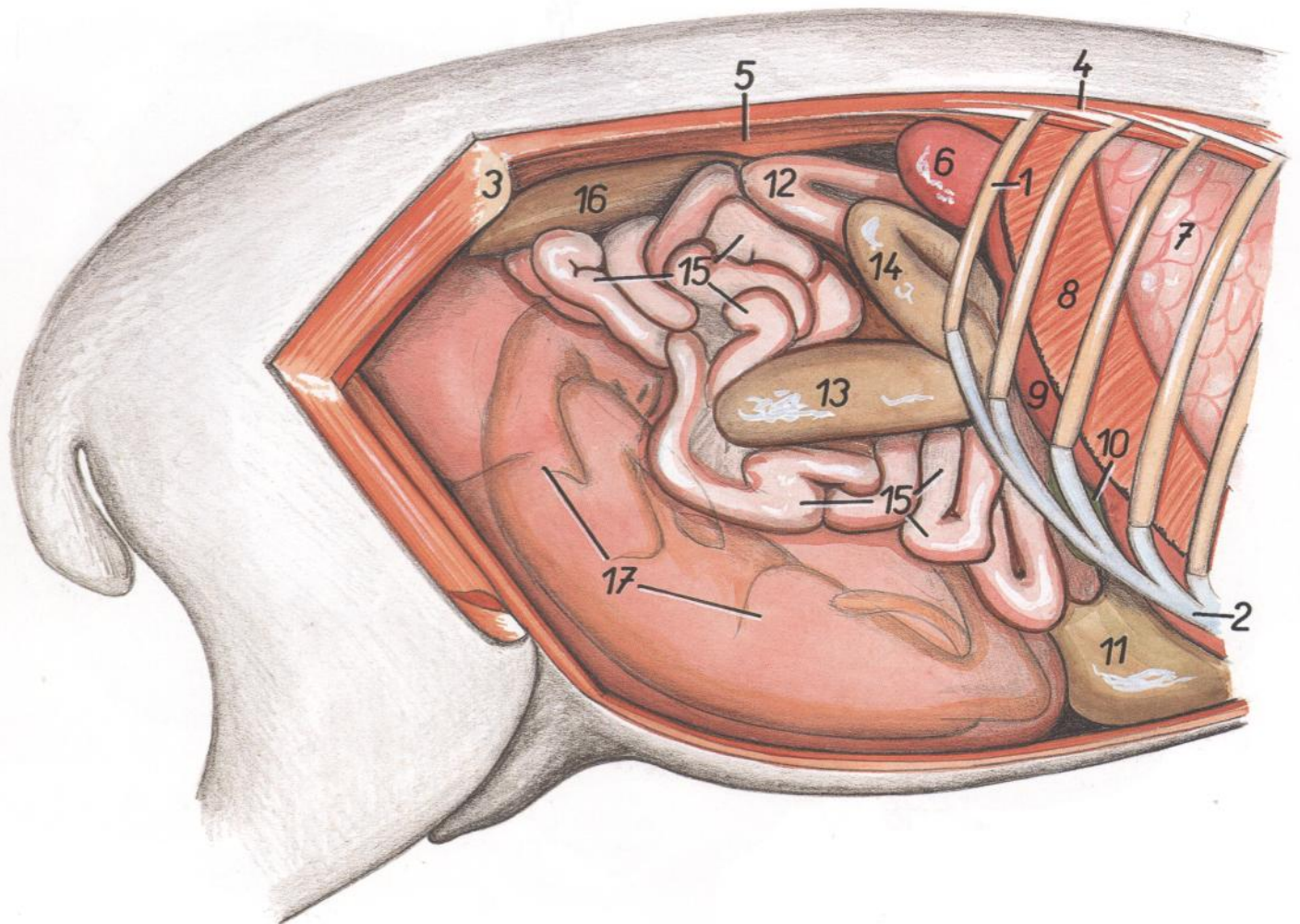


Figura 80

- | | | |
|---|--|--|
| 1. <i>Costa XIII</i> : Decimotercera costilla | 7. <i>Pulmo dexter</i> : Pulmón derecho | 13. <i>Cecum</i> : Ciego |
| 2. <i>Arcus costalis</i> : Arco costal | 8. <i>Pars costalis diaphragmatis</i> : Parte costal del diafragma | 14. <i>Ansa proximalis coli</i> : Asa proximal del colon |
| 3. <i>Tuber coxae</i> : Tuberosidad coxal | 9. <i>Hepar</i> : Hígado | 15. <i>Jejunum</i> : Yeyuno |
| 4. <i>M. iliocostalis thoracis</i> : Músculo iliocostal del tórax | 10. <i>Vesica fellea</i> : Vesícula biliar | 16. <i>Colon descendens</i> : Colon descendente |
| 5. <i>Mm. psoas</i> : Músculos psoas | 11. <i>Abomasum</i> : Abomaso | 17. <i>Uterus gravis (fetus in projectione)</i> : Útero grávido (feto en proyección) |
| 6. <i>Ren dexter</i> : Riñón derecho | 12. <i>Duodenum</i> : Duodeno | |

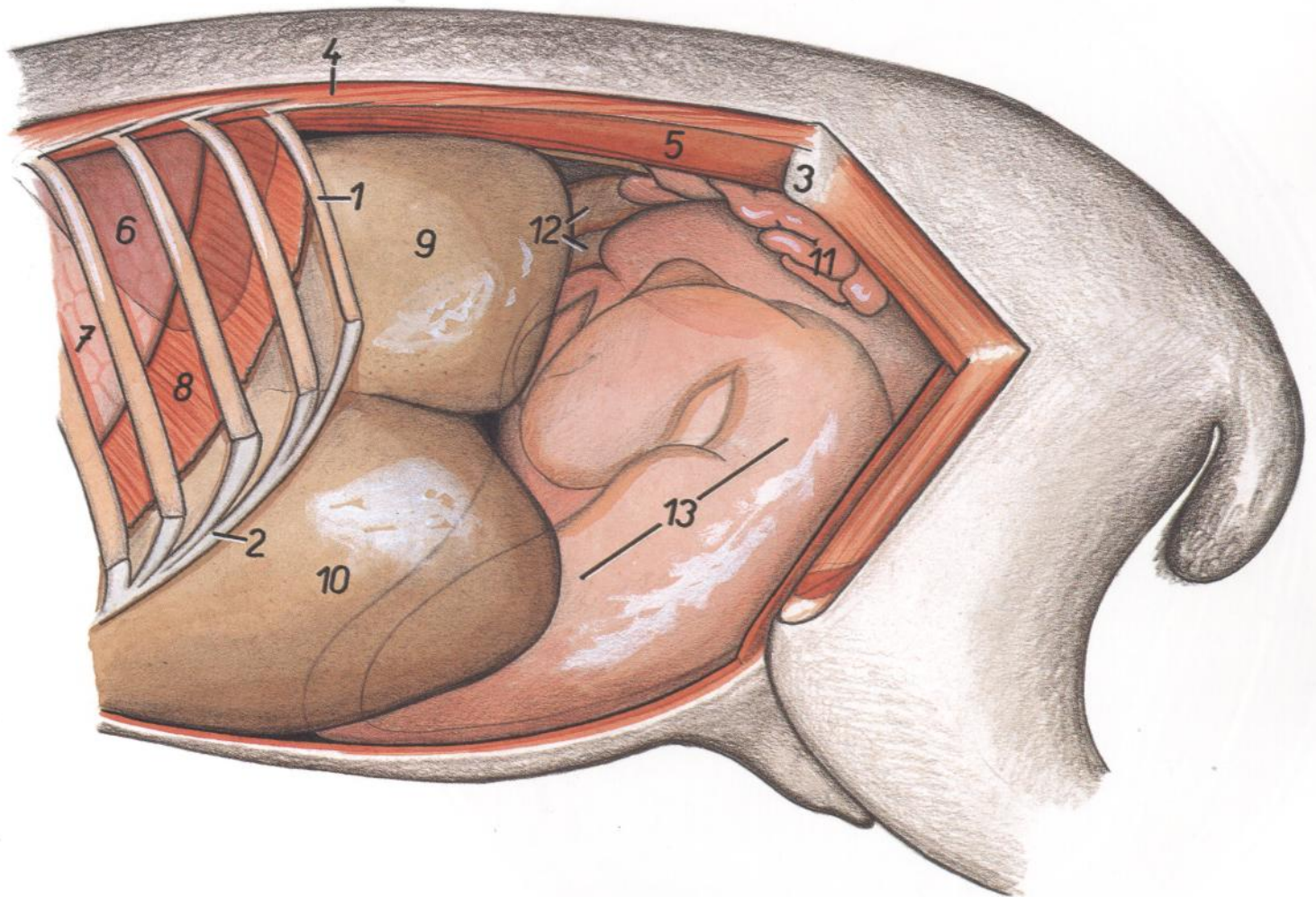


Figura 81

- | | | |
|--|---|--|
| 1. <i>Costa XIII</i> : Decimotercera costilla | 5. <i>M. psoas major et m. psoas minor</i> : Músculos psoas mayor y psoas menor | 9. <i>Saccus dorsalis ruminis</i> : Saco dorsal del rumen |
| 2. <i>Arcus costalis</i> : Arco costal | 6. <i>Lien (in projectione)</i> : Bazo (proyección) | 10. <i>Saccus ventralis ruminis</i> : Saco ventral del rumen |
| 3. <i>Tuber coxae</i> : Tuberosidad coxal | 7. <i>Pulmo</i> : Pulmón | 11. <i>Jejunum</i> : Yeyuno |
| 4. <i>M. iliocostalis thoracis et m. iliocostalis lumborum</i> : Músculos iliocostal del tórax e iliocostal lumbar | 8. <i>Pars costalis diaphragmatis</i> : Parte costal del diafragma | 12. <i>Colon</i> : Colon |
| | | 13. <i>Uterus gravis (fetus in projectione)</i> : Útero grávido (feto en proyección) |

OVEJA PREÑADA

Sección transversal de la cavidad abdominal en la última semana de gestación, a nivel de la décima vértebra torácica

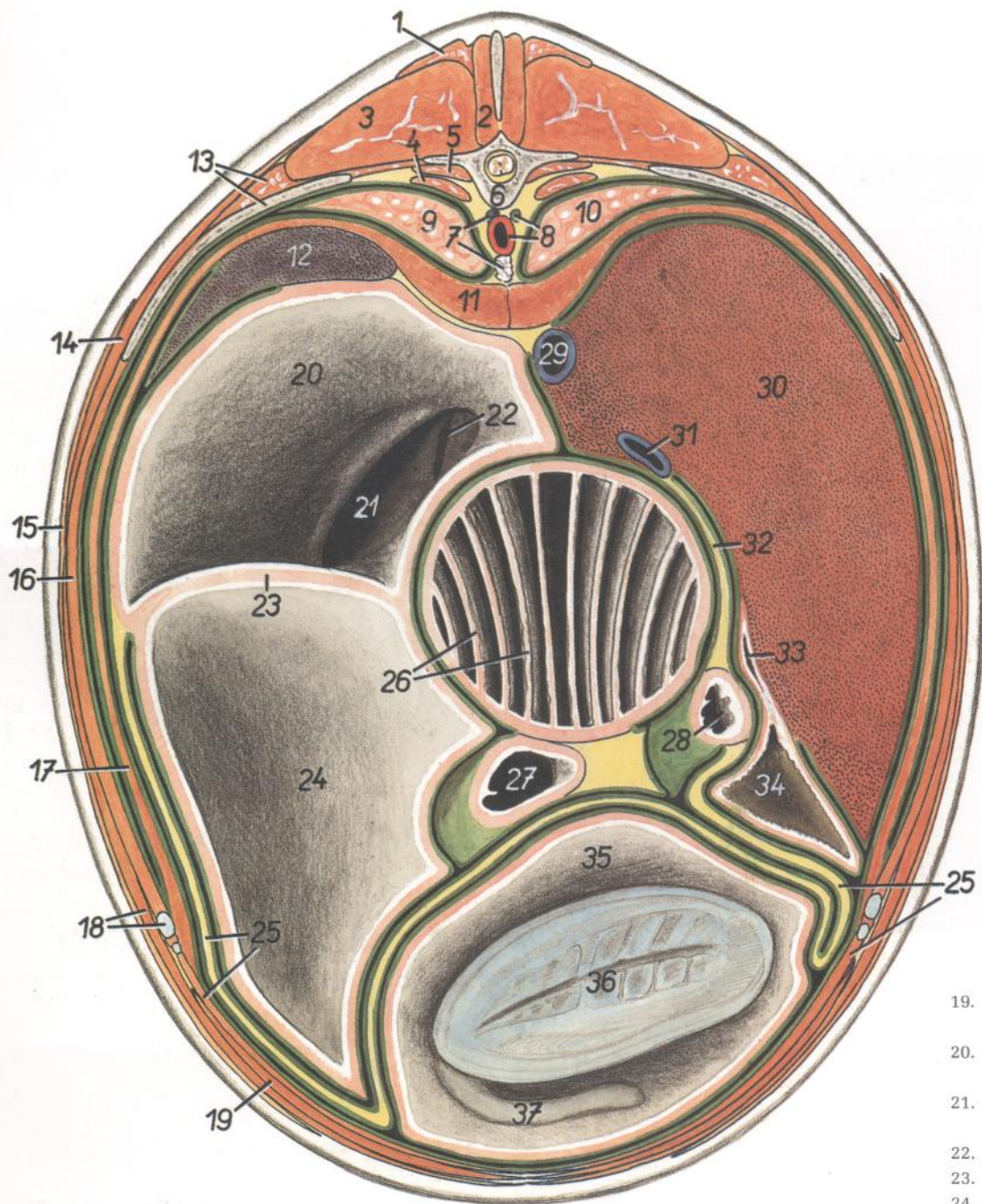


Figura 82

1. *Pars thoracica mi. trapezii*: Parte torácica del músculo trapecio
2. *M. multifidus thoracis*: Músculo multifido del tórax
3. *M. longissimus thoracis*: Músculo longísimo del tórax
4. *M. psoas major*: Músculo psoas mayor
5. *M. psoas minor*: Músculo psoas menor
6. *Vertebra thoracica X*: Décima vértebra torácica
7. *V. azygos sinistra, ln. mediastinales dorsales*: Vena ázigos izquierda, linfonódulo mediastínico dorsal
8. *Aorta, ductus thoracicus*: Aorta, conducto torácico

9. *Pulmo sinister*: Pulmón izquierdo
10. *Pulmo dexter*: Pulmón derecho
11. *Crura diaphragmatis*: Pilares del diafragma
12. *Lien*: Bazo
13. *Costa XI, m. iliocostalis thoracis*: Decimoprimera costilla, músculo iliocostal del tórax
14. *M. latissimus dorsi*: Músculo dorsal ancho
15. *M. cutaneus trunci*: Músculo cutáneo del tronco
16. *Mm. intercostales*: Músculos intercostales
17. *Pars costalis diaphragmatis*: Parte costal del diafragma
18. *M. obliquus externus abdominis, cartilago costalis XI*: Músculo oblicuo externo del abdomen, decimoprimer cartílago costal

19. *M. rectus abdominis*: Músculo recto del abdomen
20. *Saccus dorsalis ruminis*: Saco dorsal del rumen
21. *Ostium ruminoreticulare*: Orificio rumino-reticular
22. *Sulcus reticuli*: Surco del retículo
23. *Pila cranialis ruminis*: Pilar craneal del rumen
24. *Saccus ventralis ruminis*: Saco ventral del rumen
25. *Omentum majus, m. transversus abdominis*: Omento mayor, músculo transverso del abdomen
26. *Omasum*: Omaso
27. *Abomasum*: Abomaso
28. *Pars pylorica abomasi*: Parte pilórica del abomaso
29. *V. cava caudalis*: Vena cava caudal
30. *Hepar*: Hígado
31. *V. portae*: Vena porta
32. *Omentum minus*: Omento menor
33. *Ductus cysticus*: Conducto cístico
34. *Vesica fellea*: Vesícula biliar
35. *Cornu dextrum uteri*: Cuerno derecho del útero
36. *Clunius fetus*: Nalgas del feto
37. *Cauda fetus*: Cola del feto

OVEJA PREÑADA

Sección transversal de la cavidad abdominal en la última semana de gestación, a nivel de la decimotercera vértebra torácica. Vista de la superficie caudal de la sección

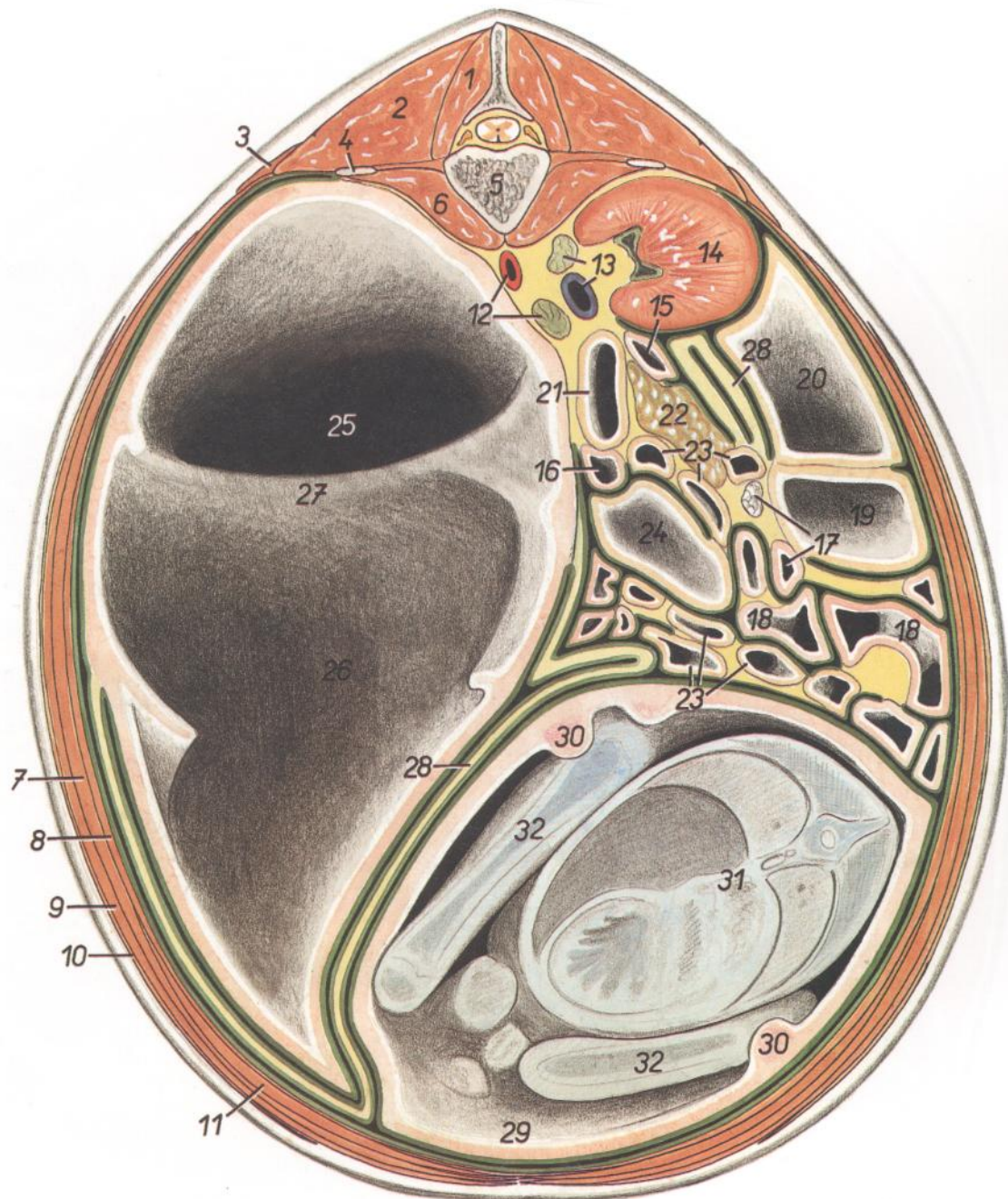


Figura 83

- | | | |
|---|---|---|
| <p>1. <i>Mm. multifidi (thoracis et lumborum)</i>: Músculos multifidos (del tórax y lumbar)</p> <p>2. <i>M. longissimus (thoracis et lumborum)</i>: Músculo longísimo (del tórax y lumbar)</p> <p>3. <i>M. serratus dorsalis caudalis</i>: Músculo serrato dorsal caudal</p> <p>4. <i>Processus transversus (costarius) vertebrae lumbalis I</i>: Apófisis transversa (costiforme) de la I vértebra lumbar</p> <p>5. <i>Vertebra thoracica XIII</i>: Decimotercera vértebra torácica</p> <p>6. <i>M. psoas major</i>: Músculo psoas mayor</p> <p>7. <i>M. obliquus internus abdominis</i>: Músculo obliquo interno del abdomen</p> <p>8. <i>M. transversus abdominis</i>: Músculo transverso del abdomen</p> <p>9. <i>M. obliquus externus abdominis</i>: Músculo obliquo externo del abdomen</p> | <p>10. <i>M. cutaneus trunci</i>: Músculo cutáneo del tronco</p> <p>11. <i>M. rectus abdominis</i>: Músculo recto del abdomen</p> <p>12. <i>Aorta, glandula adrenalis (s. suprarenalis) sinistra</i>: Aorta, glándula adrenal (suprarrenal) izquierda</p> <p>13. <i>V. cava caudalis, glandula adrenalis (s. suprarenalis) dextra</i>: Vena cava caudal, glándula adrenal (suprarrenal) derecha</p> <p>14. <i>Ren dexter</i>: Riñón derecho</p> <p>15. <i>Pars descendens duodeni</i>: Parte descendente del duodeno</p> <p>16. <i>Flexura duodenojejunalis</i>: Flexura duodenojejunal</p> <p>17. <i>Ileum, ln. colicus</i>: Íleon, linfonódulo cólico</p> <p>18. <i>Jejunum</i>: Yeyuno</p> <p>19, 20, 23, 24. <i>Colon ascendens</i>: Colon ascendente</p> | <p>19, 20. <i>Ansa proximalis coli (19, gyrus ventralis; 20, gyrus medius)</i>: Asa proximal del colon (19, giro ventral; 20, giro medial)</p> <p>21. <i>Colon descendens</i>: Colon descendente</p> <p>22. <i>Pancreas</i>: Páncreas</p> <p>23. <i>Ansa spiralis coli</i>: Asa espiral del colon</p> <p>24. <i>Ansa distalis coli</i>: Asa distal del colon</p> <p>25. <i>Saccus dorsalis ruminis</i>: Saco dorsal del rumen</p> <p>26. <i>Saccus ventralis ruminis</i>: Saco ventral del rumen</p> <p>27. <i>Pila cranialis ruminis</i>: Pilar craneal del rumen</p> <p>28. <i>Omentum majus</i>: Omento mayor</p> <p>29. <i>Cornu dextrum uteri</i>: Cuerno derecho del útero</p> <p>30. <i>Carunculae uteri</i>: Carúnculas uterinas</p> <p>31. <i>Truncus fetus</i>: Tronco del feto</p> <p>32. <i>Membra pelvina fetus</i>: Miembros pelvianos del feto</p> |
|---|---|---|

OVEJA PREÑADA

Sección transversal de la cavidad abdominal en la última semana de gestación, a nivel de la tercera vértebra lumbar

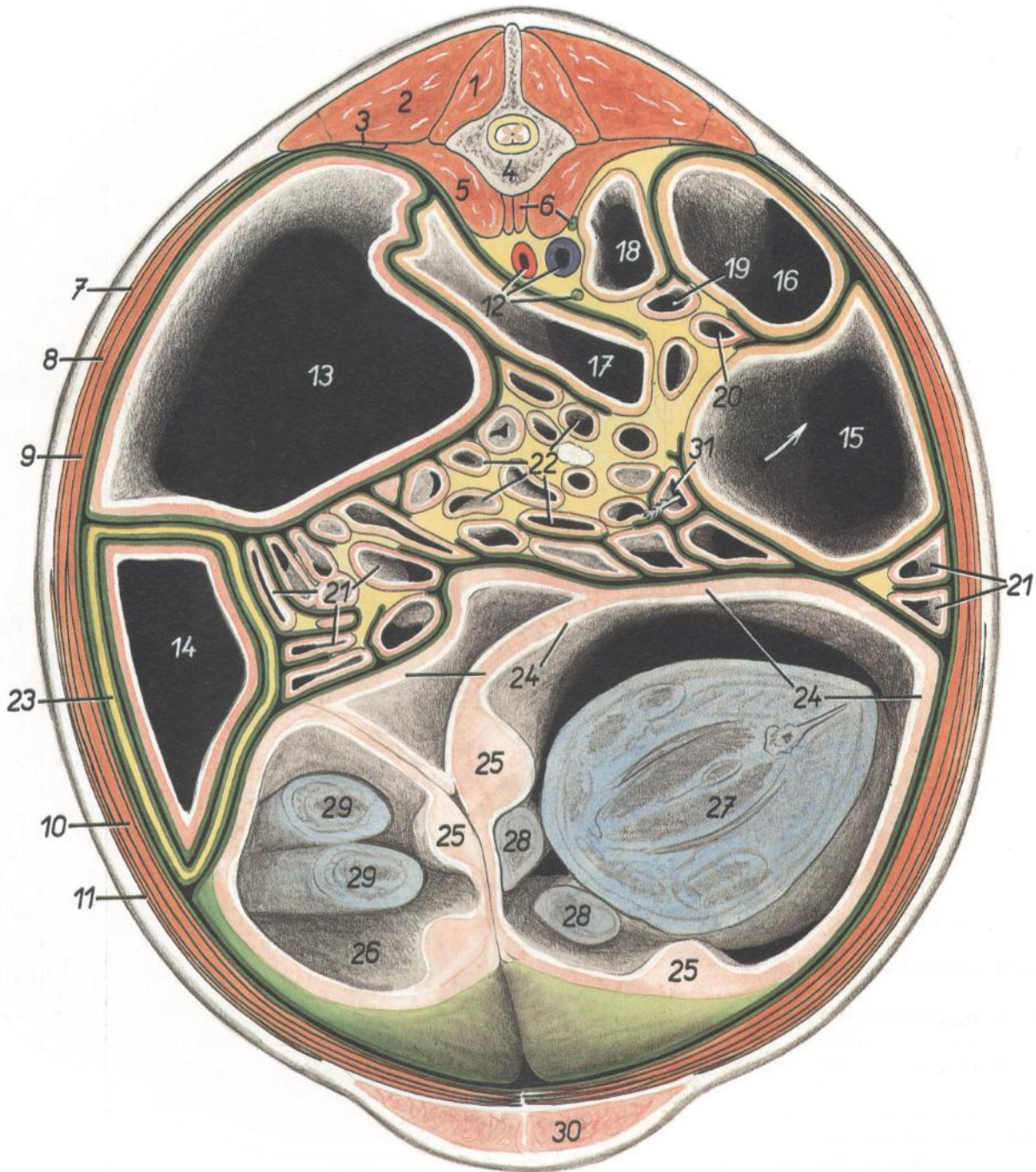


Figura 84

- | | | |
|--|--|--|
| 1. <i>M. multifidus lumborum</i> : Músculo multifido lumbar | 10. <i>M. rectus abdominis</i> : Músculo recto del abdomen | 20. <i>Pars descendens duodeni</i> : Parte descendente del duodeno |
| 2. <i>M. longissimus lumborum</i> : Músculo longísimo lumbar | 11. <i>M. cutaneus trunci</i> : Músculo cutáneo del tronco | 21. <i>Jejunum</i> : Yeyuno |
| 3. <i>M. quadratus lumborum</i> : Músculo cuadrado lumbar | 12. <i>Aorta, v. cava caudalis, ureter sinister</i> : Aorta, vena cava caudal, uréter izquierdo | 22. <i>Ansa spiralis coli</i> : Asa espiral del colon |
| 4. <i>Vertebra lumbalis III</i> : Tercera vértebra lumbar | 13. <i>Saccus cecus caudodorsalis ruminis</i> : Saco ciego caudodorsal del rumen | 23. <i>Omentum majus</i> : Omento mayor |
| 5. <i>M. psoas major</i> : Músculo psoas mayor | 14. <i>Saccus cecus caudoventralis ruminis</i> : Saco ciego caudoventral del rumen | 24. <i>Cornu dextrum uteri</i> : Cuerno derecho del útero |
| 6. <i>Ureter dexter, m. psoas minor</i> : Uréter derecho, músculo psoas menor | 15. <i>Cecum</i> : Ciego | 25. <i>Carunculae uteri</i> : Carúnculas uterinas |
| 7. <i>M. obliquus externus abdominis</i> : Músculo oblicuo externo del abdomen | 16, 17. <i>Ansa proximalis coli</i> (16, <i>gyrus medius</i> ; 17, <i>gyrus dorsalis</i>): Asa proximal del colon (16, giro medio; 17, giro dorsal) | 26. <i>Cornu sinistrum uteri</i> : Cuerno izquierdo del útero |
| 8. <i>M. obliquus internus abdominis</i> : Músculo oblicuo interno del abdomen | 18. <i>Colon descendens</i> : Colon descendente | 27. <i>Thorax fetus</i> : Tórax del feto |
| 9. <i>M. transversus abdominis</i> : Músculo transverso del abdomen | 19. <i>Pars ascendens duodeni</i> : Parte ascendente del duodeno | 28. <i>Membra pelvina fetus</i> : Miembros pelvianos del feto |
| | | 29. <i>Membra thoracica fetus</i> : Miembros torácicos del feto |
| | | 30. <i>Uber</i> : Ubre |
| | | 31. <i>Ileum</i> : Íleon |

OVEJA PREÑADA

Sección transversal de la cavidad abdominal en la última semana de gestación, a nivel entre la quinta y sexta vértebras lumbares. Vista de la superficie caudal de la sección

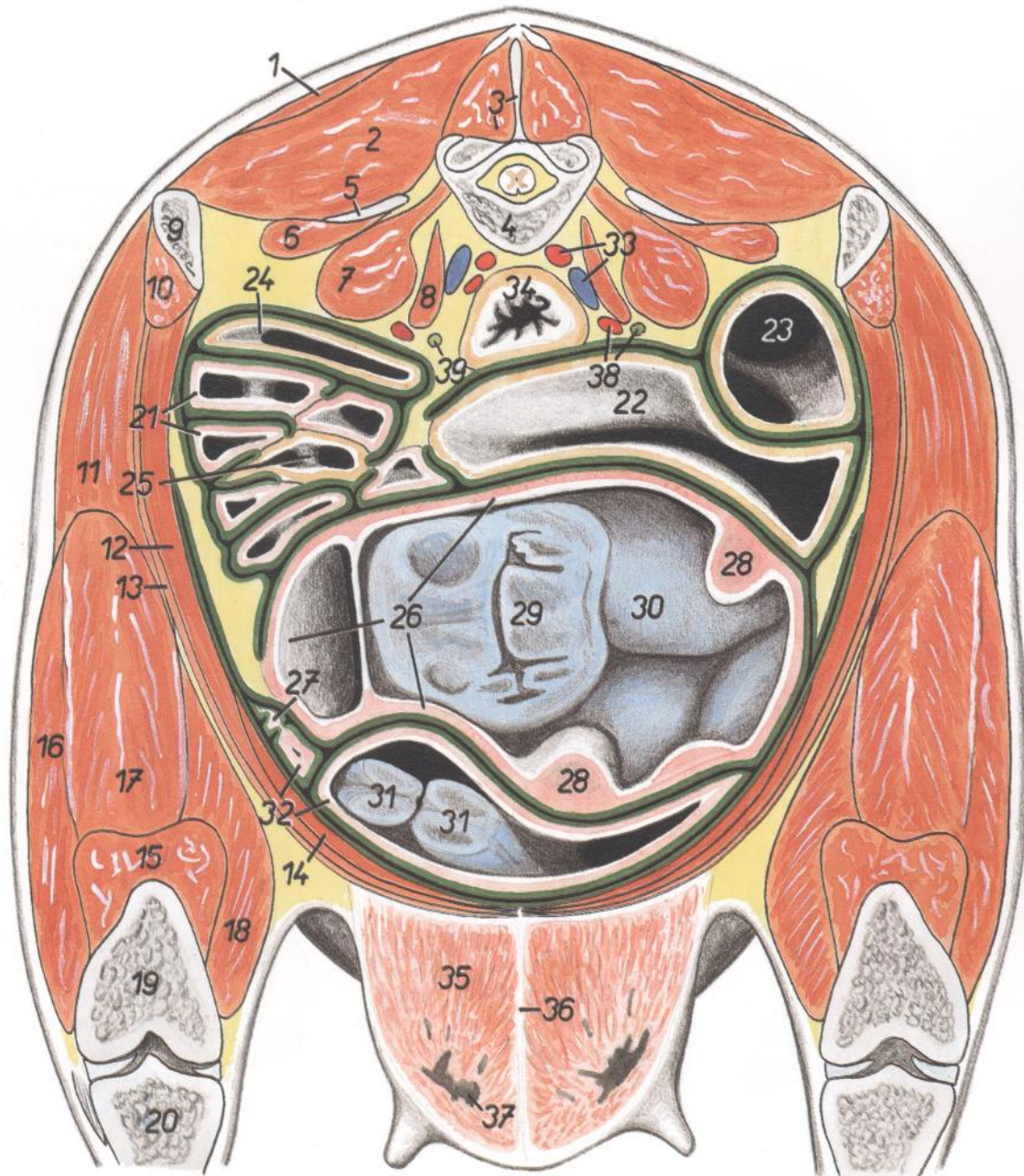


Figura 85

- | | | |
|--|--|--|
| 1. <i>M. gluteus medius</i> : Músculo glúteo medio | 17. <i>M. rectus femoris</i> : Músculo recto femoral | 30. <i>Collum fetus</i> : Cuello del feto |
| 2. <i>M. longissimus lumborum</i> : Músculo longísimo lumbar | 18. <i>M. vastus medialis</i> : Músculo vasto medial | 31. <i>Membra thoracica fetus</i> : Miembros torácicos del feto |
| 3. <i>M. multifidus lumborum, processus spinosus vertebrae lumbaris V</i> : Músculo multifido lumbar, apófisis espinosa de la quinta vértebra lumbar | 19. <i>Os femoris</i> : Fémur | 32. <i>Cornu sinistrum uteri</i> : Cuerno izquierdo del útero |
| 4. <i>Corpus vertebrae lumbalis VI</i> : Cuerpo de la sexta vértebra lumbar | 20. <i>Tibia</i> : Tibia | 33. <i>A. iliaca interna, v. iliaca communis</i> : Arteria iliaca interna, vena iliaca común |
| 5. <i>Processus costarius (transversus) vertebrae lumbalis VI</i> : Apófisis costiforme (transversa) de la sexta vértebra lumbar | 21. <i>Jejunum</i> : Yeyuno | 34. <i>Rectum</i> : Recto |
| 6. <i>M. quadratus lumborum</i> : Músculo cuadrado lumbar | 22. <i>Cecum</i> : Ciego | 35. <i>Corpus uberis</i> : Cuerpo de la ubre |
| 7. <i>M. psoas major</i> : Músculo psoas mayor | 23, 24. <i>Ansa proximalis coli</i> (23, <i>gyrus medius</i> ; 24, <i>gyrus dorsalis</i>): Asa proximal del colon (23, giro medio; 24, giro dorsal) | 36. <i>Lig. suspensorium uberis</i> : Ligamento suspensorio de la ubre |
| 8. <i>M. psoas minor</i> : Músculo psoas menor | 25. <i>Ansa spiralis coli (gyrus centrifugal)</i> : Asa espiral del colon (giro centrifugo) | 37. <i>Sinus lactiferus</i> : Seno lactífero |
| 9. <i>Tuber coxae</i> : Tuberosidad coxal | 26. <i>Cornu dextrum uteri</i> : Cuerno derecho del útero | 38. <i>A. iliaca externa, ureter dexter</i> : Arteria iliaca externa, uréter derecho |
| 10. <i>M. iliacus (pars lateralis)</i> : Músculo iliaco (parte lateral) | 27. <i>Tuba uterina</i> : Trompa uterina | 39. <i>Ureter sinister</i> : Uréter izquierdo |
| 11. <i>M. tensor fasciae latae</i> : Músculo tensor de la fascia lata | 28. <i>Carunculae uteri</i> : Carúnculas uterinas | |
| 12. <i>M. obliquus internus abdominis</i> : Músculo oblicuo interno del abdomen | 29. <i>Caput fetus</i> : Cabeza del feto | |
| 13. <i>M. obliquus externus abdominis</i> : Músculo oblicuo externo del abdomen | | |
| 14. <i>M. rectus abdominis</i> : Músculo recto del abdomen | | |
| 15-18. <i>M. quadriceps femoris</i> : Músculo cuádriceps femoral | | |
| 15. <i>M. vastus intermedius</i> : Músculo vasto intermedio | | |
| 16. <i>M. vastus lateralis</i> : Músculo vasto lateral | | |

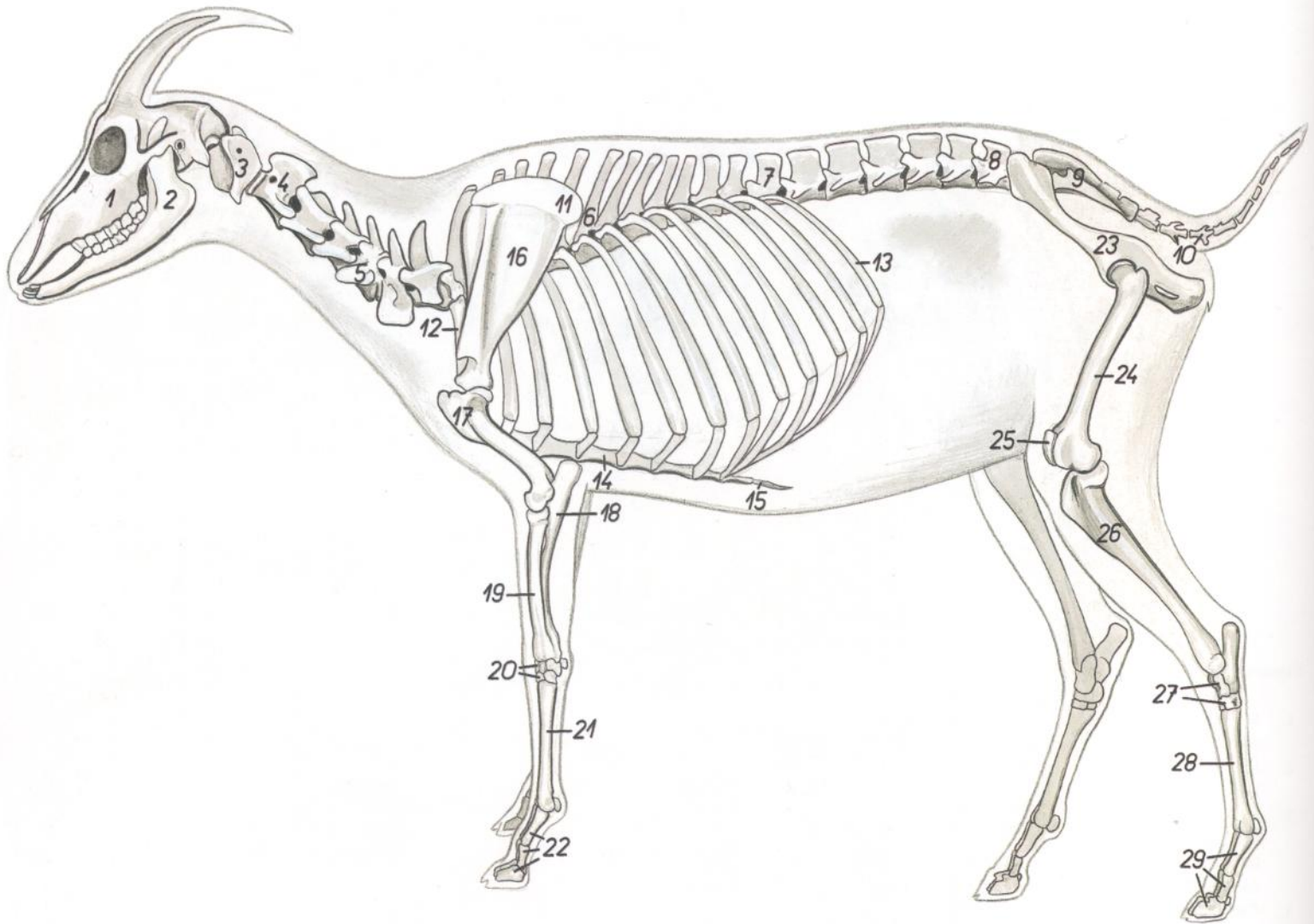


Figura 86

- | | | |
|--|---|---|
| <ul style="list-style-type: none"> 1. <i>Maxilla</i>: Maxilar 2. <i>Mandibula</i>: Mandíbula 3. <i>Atlas</i>: Atlas 4. <i>Axis</i>: Axis 5. <i>Vertebra cervicalis V</i>: Quinta vértebra cervical 6. <i>Vertebra thoracica VI</i>: Sexta vértebra torácica 7. <i>Vertebra thoracica XIII</i>: Decimotercera vértebra torácica 8. <i>Vertebra lumbalis VI</i>: Sexta vértebra lumbar 9. <i>Os sacrum</i>: Hueso sacro 10. <i>Vertebrae caudale</i>: Vértebras caudales | <ul style="list-style-type: none"> 11. <i>Cartilago scapulae</i>: Cartilago de la escápula 12. <i>Costa I</i>: Primera costilla 13. <i>Costa XIII</i>: Decimotercera costilla 14. <i>Corpus sterni</i>: Cuerpo del esternón 15. <i>Cartilago xiphoidea</i>: Cartilago xifoides 16. <i>Scapula</i>: Escápula 17. <i>Humerus</i>: Húmero 18. <i>Ulna</i>: Cúbito 19. <i>Radius</i>: Radio 20. <i>Ossa carpi</i>: Huesos del carpo 21. <i>Os metacarpale III et IV</i>: Tercero y cuarto huesos metacarpianos | <ul style="list-style-type: none"> 22. <i>Ossa digitorum manus</i>: Huesos de los dedos de la mano 23. <i>Os coxae</i>: Hueso coxal 24. <i>Os femoris</i>: Fémur 25. <i>Patella</i>: Rótula 26. <i>Tibia</i>: Tibia 27. <i>Ossa tarsi</i>: Huesos del tarso 28. <i>Os metatarsale III et IV</i>: Tercero y cuarto huesos metatarsianos 29. <i>Ossa digitorum pedis</i>: Huesos de los dedos del pie |
|--|---|---|

Musculatura superficial. Se han extirpado los músculos cutáneos

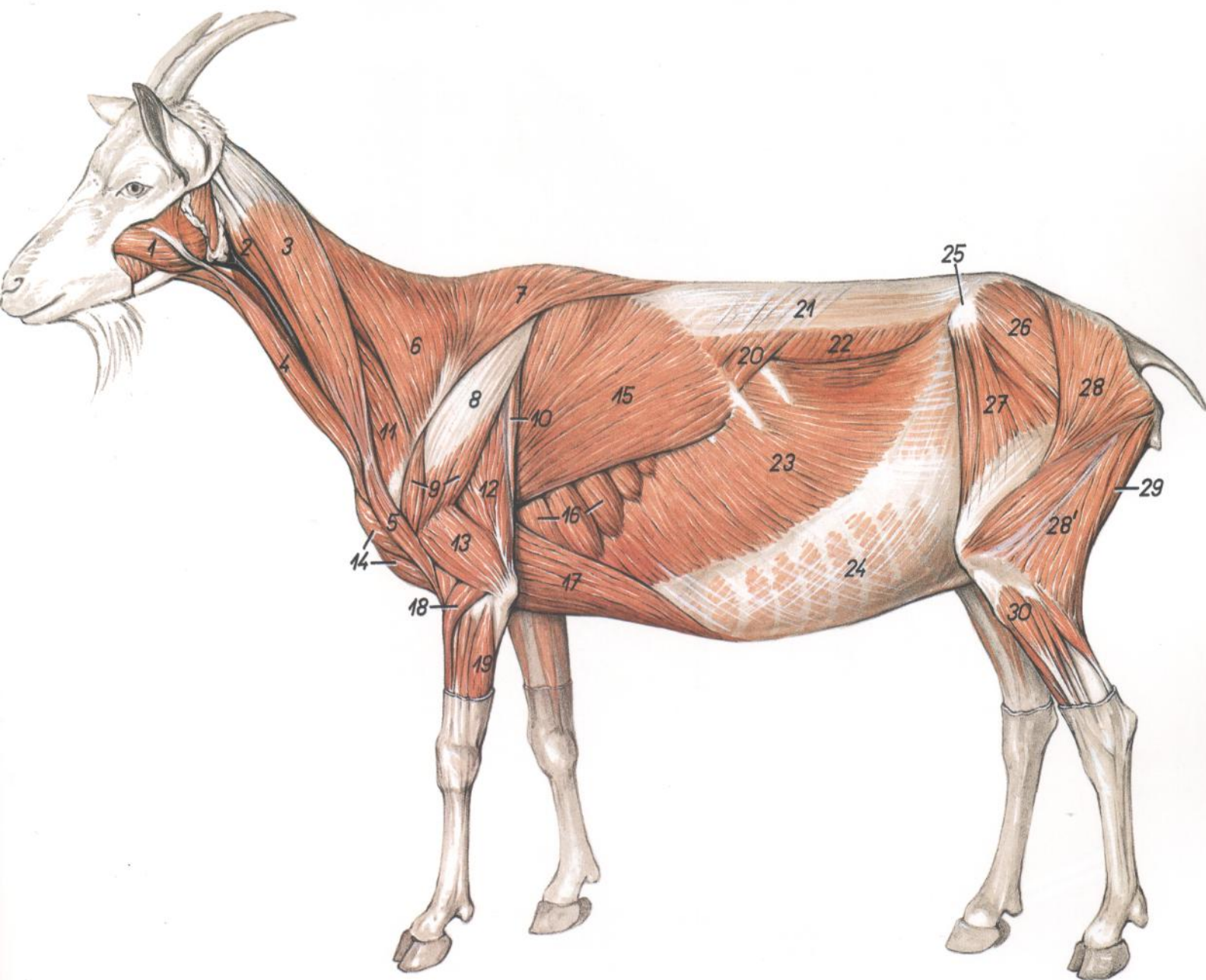


Figura 87

- | | | |
|--|--|---|
| 1. <i>M. masseter</i> : Músculo masetero | 11. <i>M. omotransversarius</i> : Músculo omotransverso | 21. <i>Fascia thoracolumbalis</i> : Fascia toracolumbar |
| 2, 3, 5. <i>M. brachiocephalicus</i> : Músculo braquiocefálico | 12. <i>Caput longum m. tricipitis brachii</i> : Cabeza larga del músculo tríceps braquial | 22. <i>M. obliquus internus abdominis</i> : Músculo oblicuo interno del abdomen |
| 2. <i>M. cleidocephalicus (pars mastoidea)</i> : Músculo cleidocefálico (parte mastoidea) | 13. <i>Caput laterale m. tricipitis brachii</i> : Cabeza lateral del músculo tríceps braquial | 23. <i>M. obliquus externus abdominis</i> : Músculo oblicuo externo del abdomen |
| 3. <i>M. cleidocephalicus (pars occipitalis)</i> : Músculo cleidocefálico (parte occipital) | 14. <i>Mm. pectorales superficiales</i> : Músculos pectorales superficiales | 24. <i>Aponeurosis mm. obliquorum abdominis (externi et interni)</i> : Aponeurosis de los músculos oblicuos del abdomen (externo e interno) |
| 4. <i>M. sternocephalicus (pars mandibularis)</i> : Músculo esternocefálico (parte mandibular) | 15. <i>M. latissimus dorsi</i> : Músculo dorsal ancho | 25. <i>Tuber coxae</i> : Tuberosidad coxal |
| 5. <i>M. cleidobrachialis</i> : Músculo cleidobraquial | 16. <i>M. serratus ventralis thoracis</i> : Músculo serrato ventral del tórax | 26. <i>M. gluteus medius</i> : Músculo glúteo medio |
| 6. <i>Pars cervicalis m. trapezii</i> : Parte cervical del músculo trapecio | 17. <i>M. pectoralis profundus (m. pectoralis ascendens)</i> : Músculo pectoral profundo (músculo pectoral ascendente) | 27. <i>M. tensor fasciae latae</i> : Músculo tensor de la fascia lata |
| 7. <i>Pars thoracica m. trapezii</i> : Parte torácica del músculo trapecio | 18. <i>M. extensor carpi radialis</i> : Músculo extensor radial del carpo | 28, 28'. <i>M. gluteobiceps (28, m. gluteus superficialis; 28', m. biceps femoris)</i> : Músculo gluteobíceps (28, músculo glúteo superficial; 28', músculo bíceps femoral) |
| 8. <i>Aponeurosis m. deltoidei</i> : Aponeurosis del músculo deltoides | 19. <i>M. extensor carpi ulnaris</i> : Músculo extensor cubital del carpo | 29. <i>M. semitendinosus</i> : Músculo semitendinoso |
| 9. <i>M. deltoideus</i> : Músculo deltoides | 20. <i>M. serratus dorsalis caudalis</i> : Músculo serrato dorsal caudal | 30. <i>M. peroneus longus</i> : Músculo peroneo largo |

Disección del tórax derecho. Vista frontal

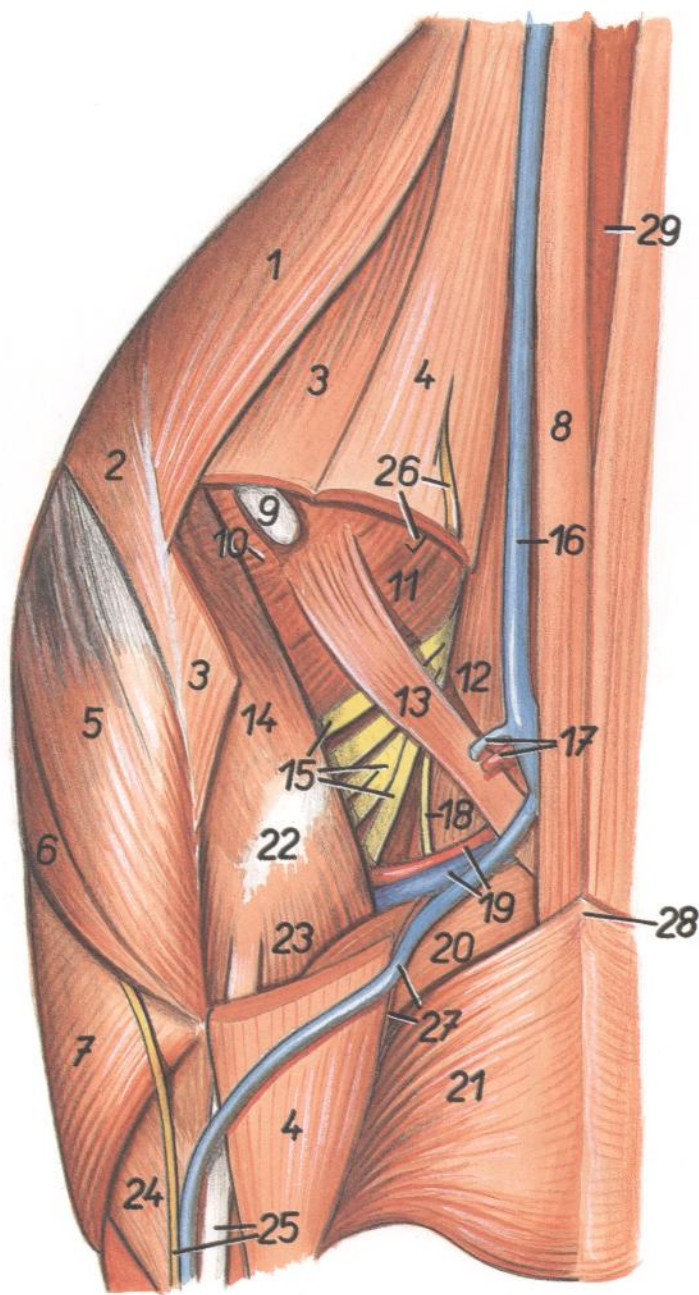


Figura 88

- | | | |
|--|--|---|
| 1. <i>Pars cervicalis mi. trapezii</i> : Parte cervical del músculo trapecio | 11. <i>M. longissimus cervicis</i> : Músculo longísimo del cuello | 21. <i>M. pectoralis transversus</i> : Músculo pectoral transverso |
| 2. <i>Pars thoracica mi. trapezii</i> : Parte torácica del músculo trapecio | 12. <i>M. scalenus medius</i> : Músculo escaleno medio | 22. <i>Articulatio humeri</i> : Articulación del hombro |
| 3. <i>M. omotransversarius</i> : Músculo omotransverso | 13. <i>M. subclavius</i> : Músculo subclavio | 23. <i>M. biceps brachii</i> : Músculo bíceps braquial |
| 4. <i>M. brachiocephalicus</i> : Músculo braquiocefálico | 14. <i>M. supraspinatus</i> : Músculo supraespinoso | 24. <i>M. extensor carpi radialis</i> : Músculo extensor radial del carpo |
| 5. <i>Pars acromialis mi. deltoidei</i> : Parte acromial del músculo deltoideo | 15. <i>Plexus brachialis</i> : Plexo braquial | 25. <i>N. cutaneus antebrachii cranialis, lacertus fibrosus</i> : Nervio cutáneo craneal del antebrazo, lacertus fibrosus |
| 6. <i>Pars scapularis mi. deltoidei</i> : Parte escapular del músculo deltoideo | 16. <i>V. jugularis</i> : Vena yugular | 26. <i>Rr. ni. cervicalis IV</i> : Ramos del cuarto nervio cervical |
| 7. <i>M. triceps brachii</i> : Músculo tríceps braquial | 17. <i>A. et v. cervicalis superficialis</i> : Arteria y vena cervicales superficiales | 27. <i>A. thoracica externa, v. cephalica</i> : Arteria torácica externa, vena cefálica |
| 8. <i>M. sternocephalicus (pars mandibularis)</i> : Músculo esternocefálico (parte mandibular) | 18. <i>Radix ni. phrenici</i> : Raíz del nervio frénico | 28. <i>Manubrium sterni</i> : Manubrio del esternón |
| 9. <i>Ln. cervicalis superficialis</i> : Linfonódulo cervical superficial | 19. <i>A. et v. subclavia dextra</i> : Arteria y vena subclavias derechas | 29. <i>Mm. sternohyoidei et sternothyroidei</i> : Músculos esternohioideo y esternotiroides |
| 10. <i>M. serratus ventralis cervicis</i> : Músculo serrato ventral del cuello | 20. <i>Mm. pectorales superficiales</i> : Músculos pectorales superficiales | |
| | 20. <i>M. pectoralis descendens</i> : Músculo pectoral descendente | |

Disección del techo de la cavidad abdominal

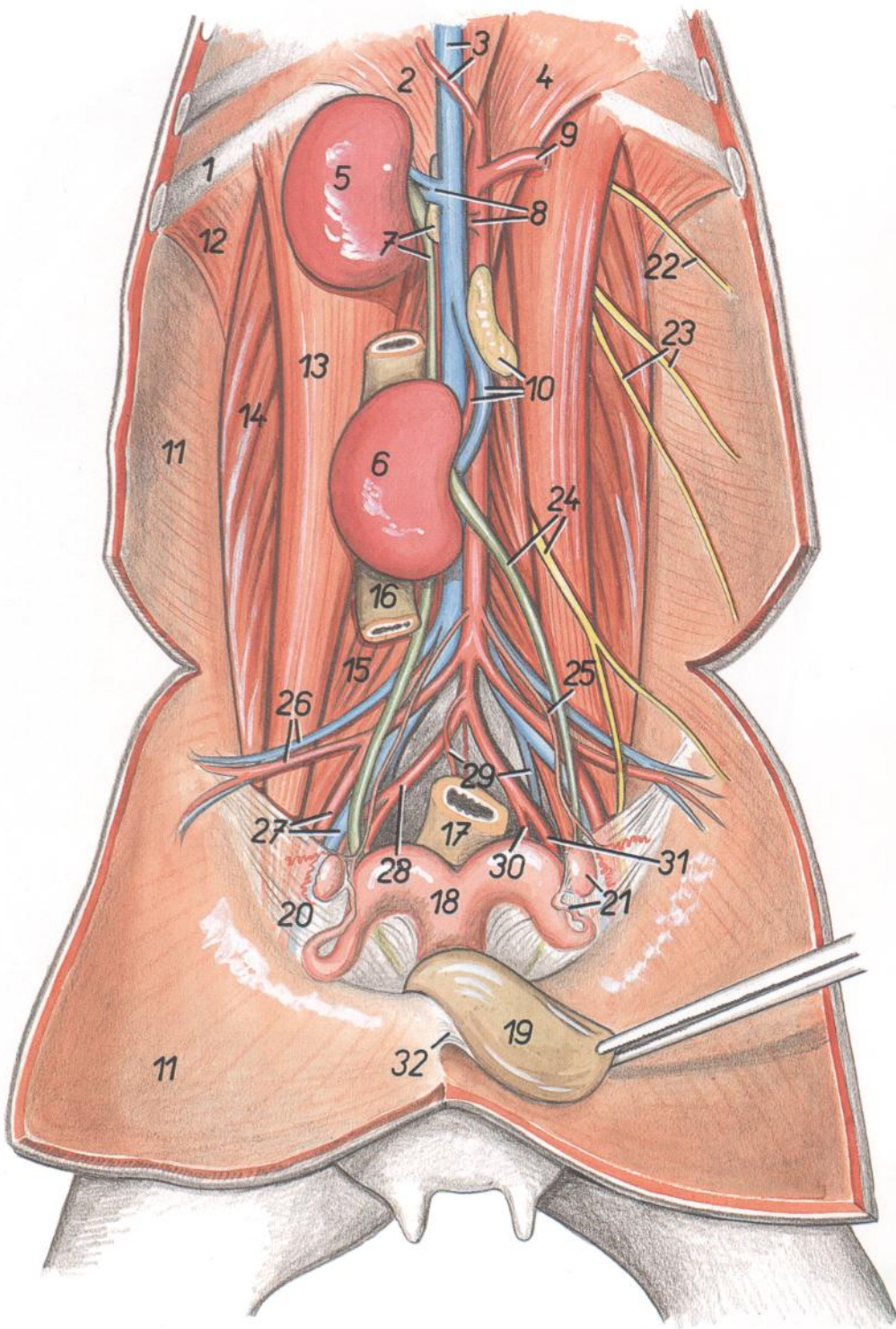


Figura 89

- 1. *Costa XIII*: Decimotercera costilla
- 2. *Crura dextra diaphragmatis*: Pilar derecho del diafragma
- 3. *V. cava caudalis, a. celiaca*: Vena cava caudal, arteria celiaca
- 4. *Crus laterale sinistrum diaphragmatis*: Pilar izquierdo del diafragma
- 5. *Ren dexter*: Riñón derecho
- 6. *Ren sinister*: Riñón izquierdo
- 7. *Ureter dexter, glandula adrenalis (s. suprarenalis) dextra*: Uréter derecho, glándula adrenal (suprarrenal) derecha
- 8. *A. et v. renalis dextra*: Arteria y vena renales derechas
- 9. *A. mesenterica cranialis*: Arteria mesentérica craneal
- 10. *Glandula adrenalis (s. suprarenalis) sinistra*: Glándula adrenal (suprarrenal) izquierda
- 11. *Paries abdominis*: Pared del abdomen
- 12. *M. retractor costae*: Músculo retractor de la costilla
- 13. *M. psoas major*: Músculo psoas mayor
- 14. *M. quadratus lumborum*: Músculo cuadrado lumbar
- 15. *M. psoas minor*: Músculo psoas menor
- 16. *Colon descendens*: Colon descendente
- 17. *Rectum*: Recto
- 18. *Uterus*: Útero
- 19. *Vesica urinaria*: Vejiga urinaria

- 20. *Lig. latum uteri*: Ligamento ancho del útero
- 21. *Tuba uterina, ovarium*: Trompa uterina, ovario
- 22. *N. iliohypogastricus*: Nervio iliohipogástrico
- 23. *N. ilioinguinalis*: Nervio ilioinguinal
- 24. *Ureter sinister, n. genitofemoralis*: Uréter izquierdo, nervio genitofemoral
- 25. *A. ovarica*: Arteria ovárica
- 26. *A. et v. circumflexa ilium profunda*: Arteria y vena circunflejas ilíacas profundas

- 27. *A. et v. iliaca externa*: Arteria y vena ilíacas externas
- 28. *A. iliaca interna*: Arteria ilíaca interna
- 29. *A. mesenterica caudalis, v. iliaca interna*: Arteria mesentérica caudal, vena ilíaca interna
- 30. *A. umbilicalis*: Arteria umbilical
- 31. *A. pudenda interna*: Arteria pudenda interna
- 32. *Lig. vesicae medianum*: Ligamento medio de la vejiga

Órganos abdominales. Vista frontal. Se ha extirpado el diafragma

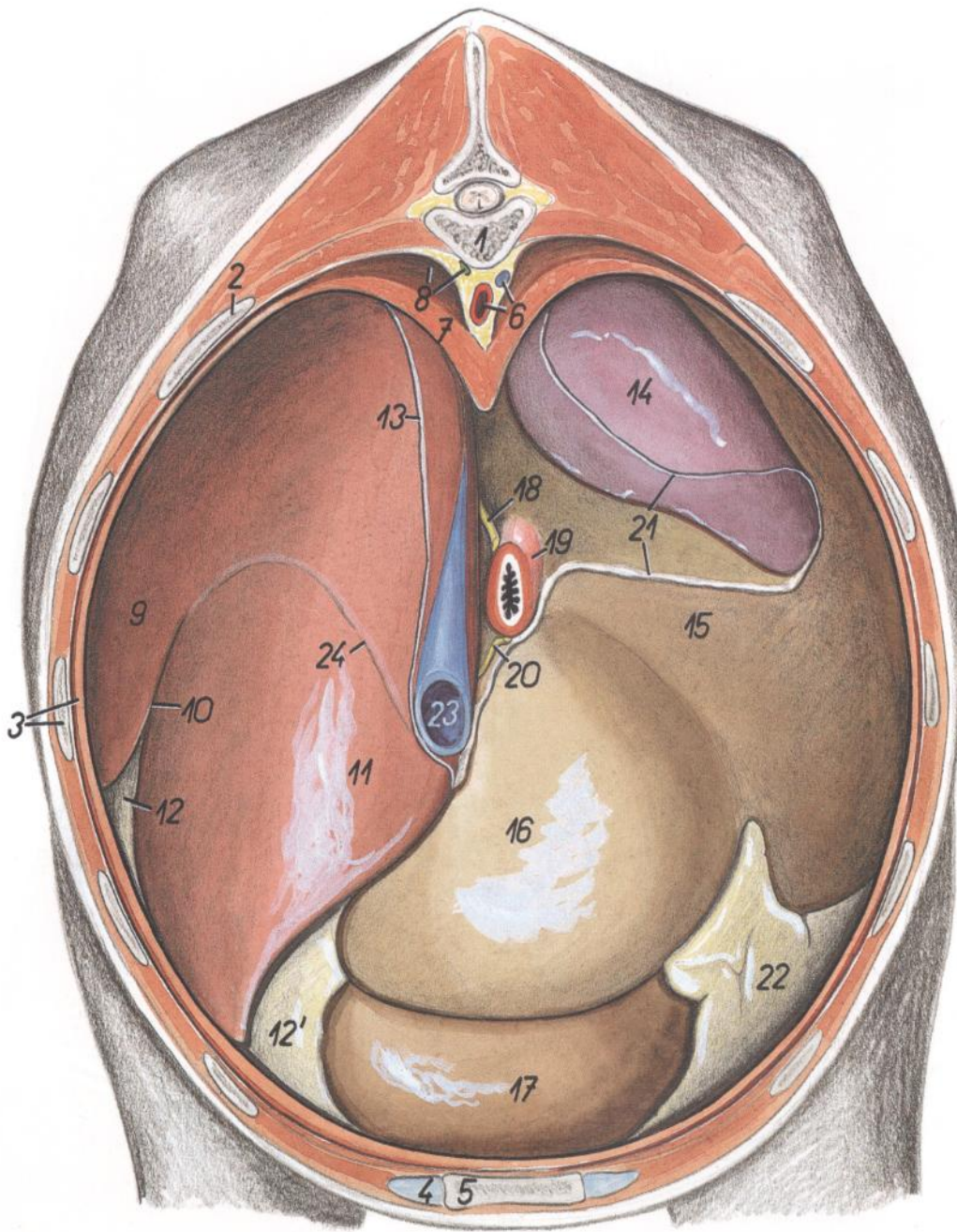


Figura 90

- | | | |
|--|--|--|
| <p>1. <i>Vertebra thoracica XII</i>: Decimosegunda vértebra torácica</p> <p>2. <i>Costa XII</i>: Decimosegunda costilla</p> <p>3. <i>Costa X, pars costalis diaphragmatis</i>: Décima costilla, parte costal del diafragma</p> <p>4. <i>Cartilago costalis VII</i>: Séptimo cartílago costal</p> <p>5. <i>Sternum</i>: Esternón</p> <p>6. <i>Aorta, v. azygos sinistra</i>: Aorta, vena ázigos izquierda</p> <p>7. <i>Crura diaphragmatis</i>: Pilares del diafragma</p> <p>8. <i>Recessus lumbodiaphragmaticus (pleuralis), ductus thoracicus</i>: Receso lumbodiafragmático (pleural), conducto torácico</p> | <p>9. <i>Lobus quadratus hepatis</i>: Lóbulo cuadrado del hígado</p> <p>10. <i>Fissura lig. teretis</i>: Fisura del ligamento redondo</p> <p>11. <i>Lobus hepatis sinister</i>: Lóbulo izquierdo del hígado</p> <p>12, 12'. <i>Omentum minus</i>: Omento menor</p> <p>13. <i>Lig. coronarium hepatis</i>: Ligamento coronario del hígado</p> <p>14. <i>Lien</i>: Bazo</p> <p>15. <i>Rumen</i>: Rumen</p> <p>16. <i>Reticulum</i>: Reticulo</p> <p>17. <i>Abomasum</i>: Abomaso</p> <p>18. <i>Truncus vagalis dorsalis</i>: Tronco vagal dorsal</p> | <p>19. <i>Esophagus</i>: Esófago</p> <p>20. <i>Truncus vagalis ventralis</i>: Tronco vagal ventral</p> <p>21. <i>Margo peritonei (línea insertiónis lig. gastrophrenici et lig. phrenicocolienalis)</i>: Borde del peritoneo (línea de inserción del ligamento gastrofrenico y ligamento frenicosplénico)</p> <p>22. <i>Paries superficialis omenti majoris</i>: Pared superficial del omento mayor</p> <p>23. <i>V. cava caudalis</i>: Vena cava caudal</p> <p>24. <i>Lig. falciforme</i>: Ligamento falciforme</p> |
|--|--|--|

Órganos abdominales. Vista frontal. Se han extirpado el diafragma y una gran parte del hígado

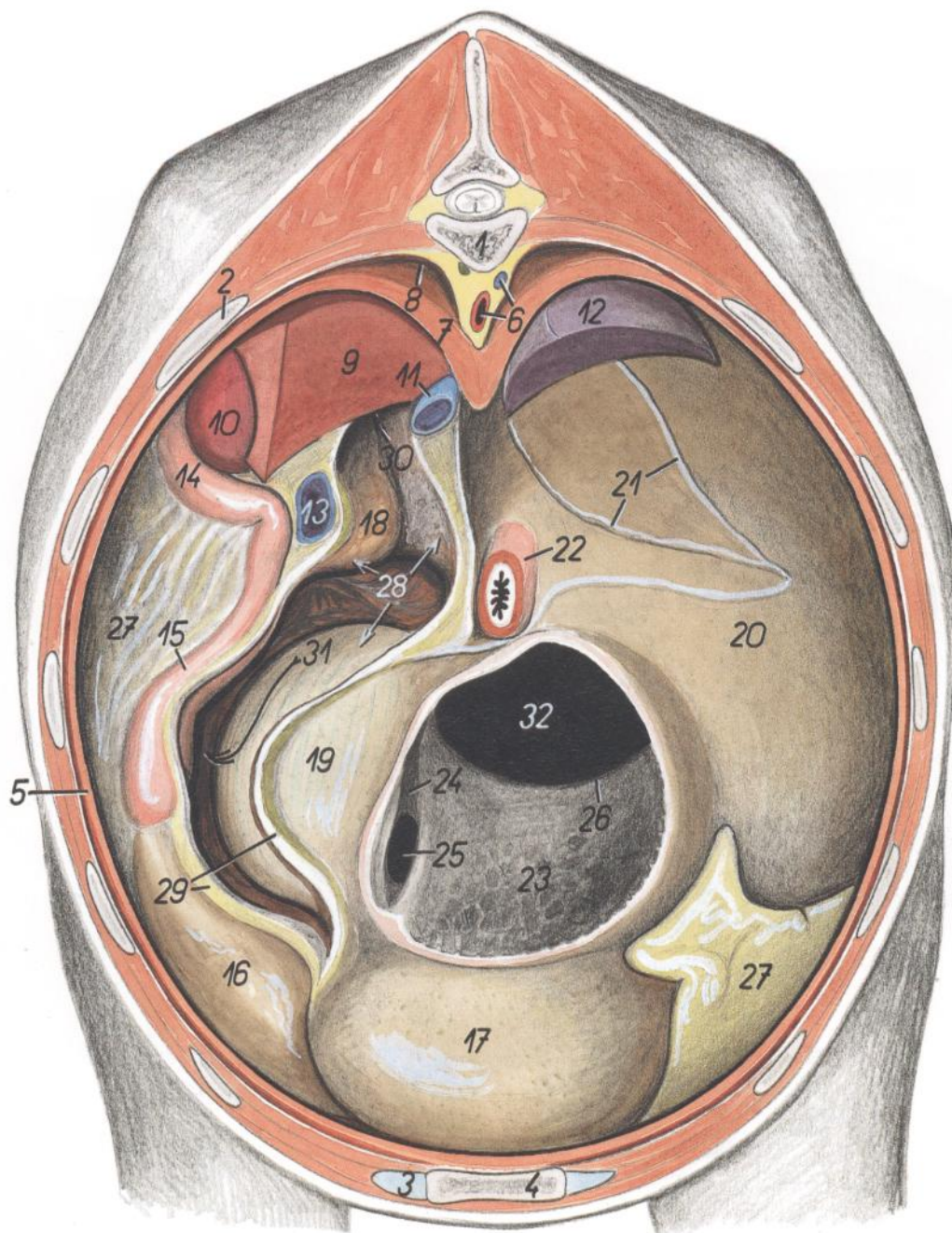


Figura 91

- | | | |
|--|--|--|
| 1. <i>Vertebra thoracica XII</i> : Decimosegunda vértebra torácica | 12. <i>Lien</i> : Bazo | 24. <i>Sulcus reticuli</i> : Surco del retículo |
| 2. <i>Costa XII</i> : Decimosegunda costilla | 13. <i>V. portae</i> : Vena porta | 25. <i>Ostium reticuloomasicum</i> : Orificio reticuloomasal |
| 3. <i>Cartilago costalis VII</i> : Séptimo cartilago costal | 14. <i>Pars descendens duodeni</i> : Parte descendente del duodeno | 26. <i>Plica ruminoreticularis</i> : Pliegue ruminorreticular |
| 4. <i>Sternum</i> : Esternón | 15. <i>Pars cranialis duodeni</i> : Parte craneal del duodeno | 27. <i>Paries superficialis omenti majoris</i> : Pared superficial del omento mayor |
| 5. <i>Pars costalis diaphragmatis</i> : Parte costal del diafragma | 16. <i>Pars pylorica abomasi</i> : Parte pilórica del abomaso | 28, 30, 31. <i>Bursa omentalis</i> : Bolsa del omento |
| 6. <i>Aorta, v. ázygos sinistra</i> : Aorta, vena ácigos izquierda | 17. <i>Fundus abomasi</i> : Fundus del abomaso | 28. <i>Vestibulum bursae omentalis</i> : Vestíbulo de la bolsa omental |
| 7. <i>Crura diaphragmatis</i> : Pilares del diafragma | 18. <i>Pancreas</i> : Páncreas | 29. <i>Omentum minus</i> : Omento menor |
| 8. <i>Recessus lombodiaphragmaticus</i> : Receso lombodiaphragmático | 19. <i>Omasum</i> : Omaso | 30. <i>Foramen epiploicum</i> : Agujero epiploico |
| 9. <i>Processus caudatus hepatis</i> : Proceso caudado del hígado | 20. <i>Rumen</i> : Rumen | 31. <i>Aditus ad recessum caudalem omentalem</i> : Entrada al receso caudal del omento |
| 10. <i>Ren dexter</i> : Riñón derecho | 21. <i>Margo peritonei (lig. gastrolienale)</i> : Borde del peritoneo (ligamento gastrosplénico) | 32. <i>Ostium ruminoreticulare</i> : Orificio ruminorreticular |
| 11. <i>V. cava caudalis</i> : Vena cava caudal | 22. <i>Esophagus</i> : Esófago | |
| | 23. <i>Reticulum</i> : Retículo | |

Órganos abdominales. Vista desde la derecha. Se han extirpado el omento mayor, el mesenterio y el diafragma

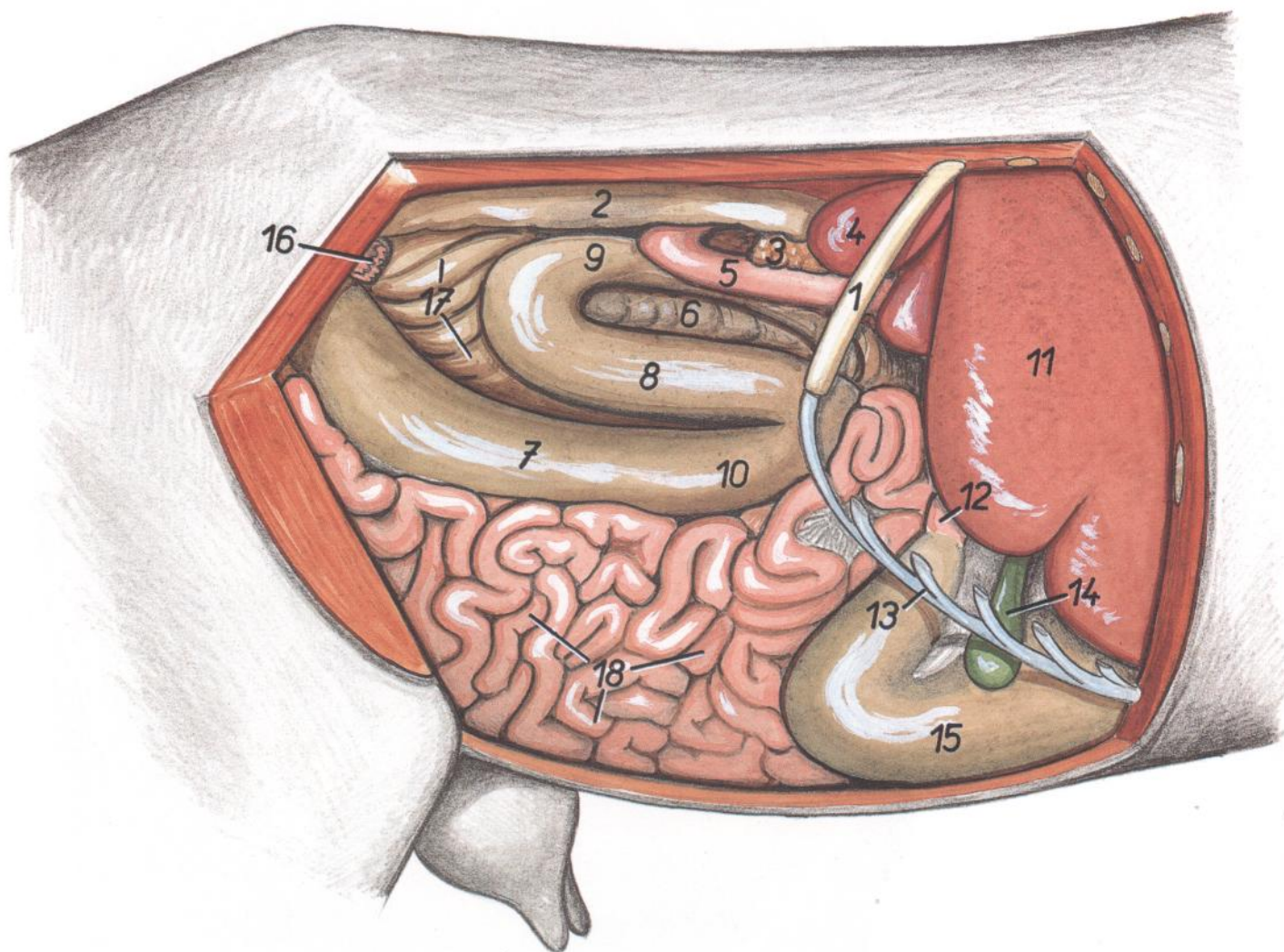


Figura 92

1. *Costa XIII*: Decimotercera costilla
2. *Colon descendens*: Colon descendente
3. *Lobus pancreatis dexter*: Lóbulo derecho del páncreas
4. *Ren dexter*: Riñón derecho
5. *Pars descendens duodeni*: Parte descendente del duodeno
6. *Ansa distalis coli*: Asa distal del colon

7. *Cecum*: Ciego
- 8-10. *Ansa proximalis coli* (8, *gyrus medius*; 9, *gyrus dorsalis*; 10, *gyrus ventralis*): Asa proximal del colon (8, giro medio; 9, giro dorsal; 10, giro ventral)
11. *Hepar*: Hígado
12. *Pars cranialis duodeni*: Parte craneal del duodeno

13. *Arcus costalis*: Arco costal
14. *Vesica fellea*: Vesícula biliar
15. *Abomasum*: Abomaso
16. *Ovarium et tuba uterina*: Ovario y trompa uterina
17. *Ansa spiralis coli*: Asa espiral del colon
18. *Jejunum*: Yeyuno

CABRA

Disposición del colon in situ. Vista desde la derecha. Se han extirpado el intestino delgado y el ciego

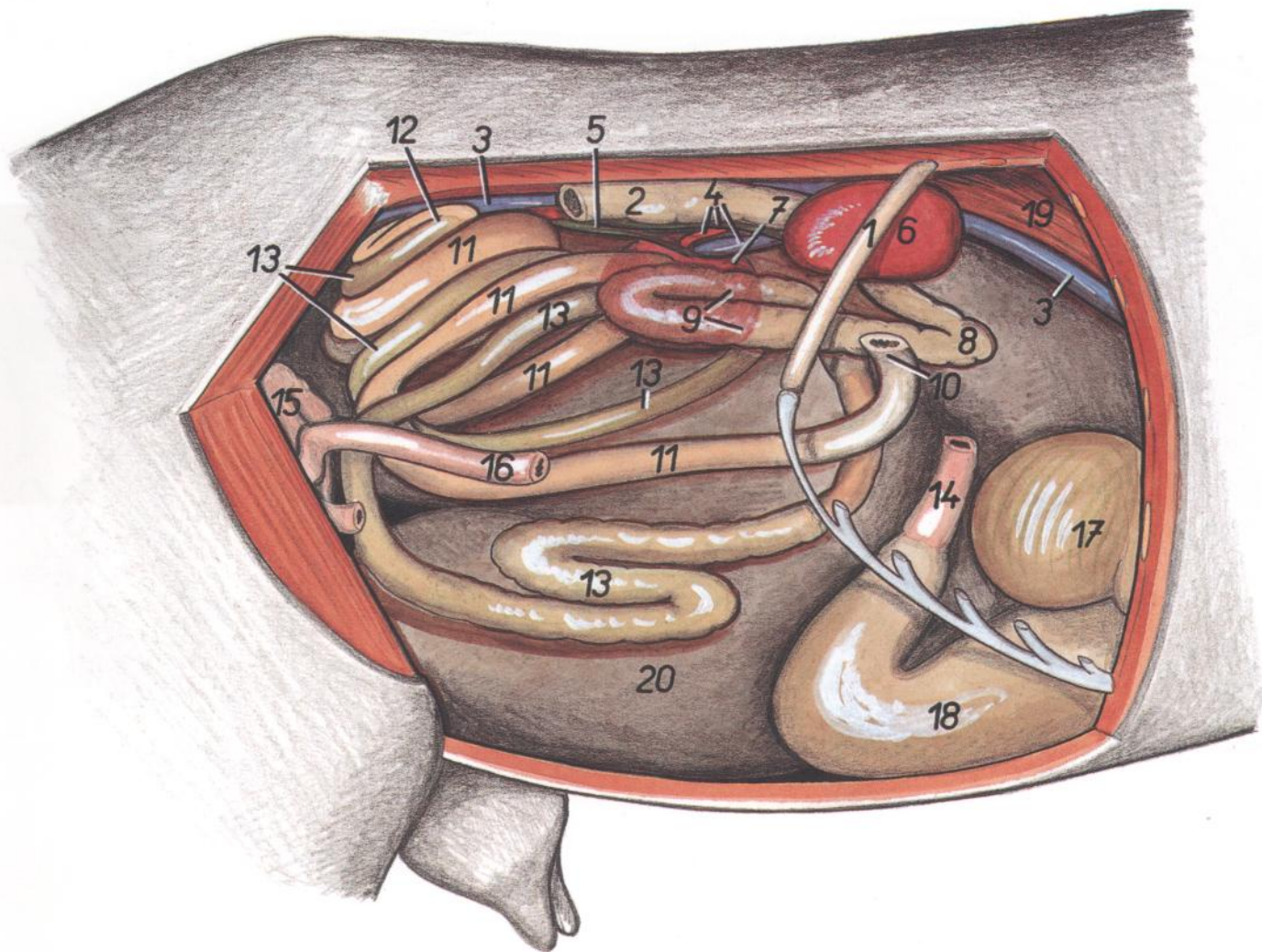


Figura 93

- | | | |
|--|---|---|
| 1. <i>Costa XIII</i> : Decimotercera costilla | 8. <i>Colon transversum</i> : Colon transverso | 14. <i>Pars cranialis duodeni</i> : Parte craneal del duodeno |
| 2. <i>Colon descendens</i> : Colon descendente | 9. <i>Ansa distalis coli</i> : Asa distal del colon | 15. <i>Jejunum</i> : Yeyuno |
| 3. <i>V. cava caudalis</i> : Vena cava caudal | 10. <i>Ansa proximalis coli</i> : Asa proximal del colon | 16. <i>Ileum</i> : Íleon |
| 4. <i>Ureter dexter, a. et v. renalis sinistra</i> : Uréter derecho, arteria y vena renales izquierdas | 11-13. <i>Ansa spiralis coli</i> : Asa espiral del colon | 17. <i>Omasum</i> : Omaso |
| 5. <i>Ureter sinister</i> : Uréter izquierdo | 11. <i>Gyri centripetales ansae spiralis coli</i> : Giros centrípetos del asa espiral del colon | 18. <i>Abomasum</i> : Abomaso |
| 6. <i>Ren dexter</i> : Riñón derecho | 12. <i>Flexura centralis coli</i> : Flexura central del colon | 19. <i>Crura diaphragmatis</i> : Pilares del diafragma |
| 7. <i>Ren sinister (partim in projectione)</i> : Riñón izquierdo (parcialmente en proyección) | 13. <i>Gyri centrifugales ansae spiralis coli</i> : Giros centrifugos del asa espiral del colon | 20. <i>Rumen</i> : Rumen |

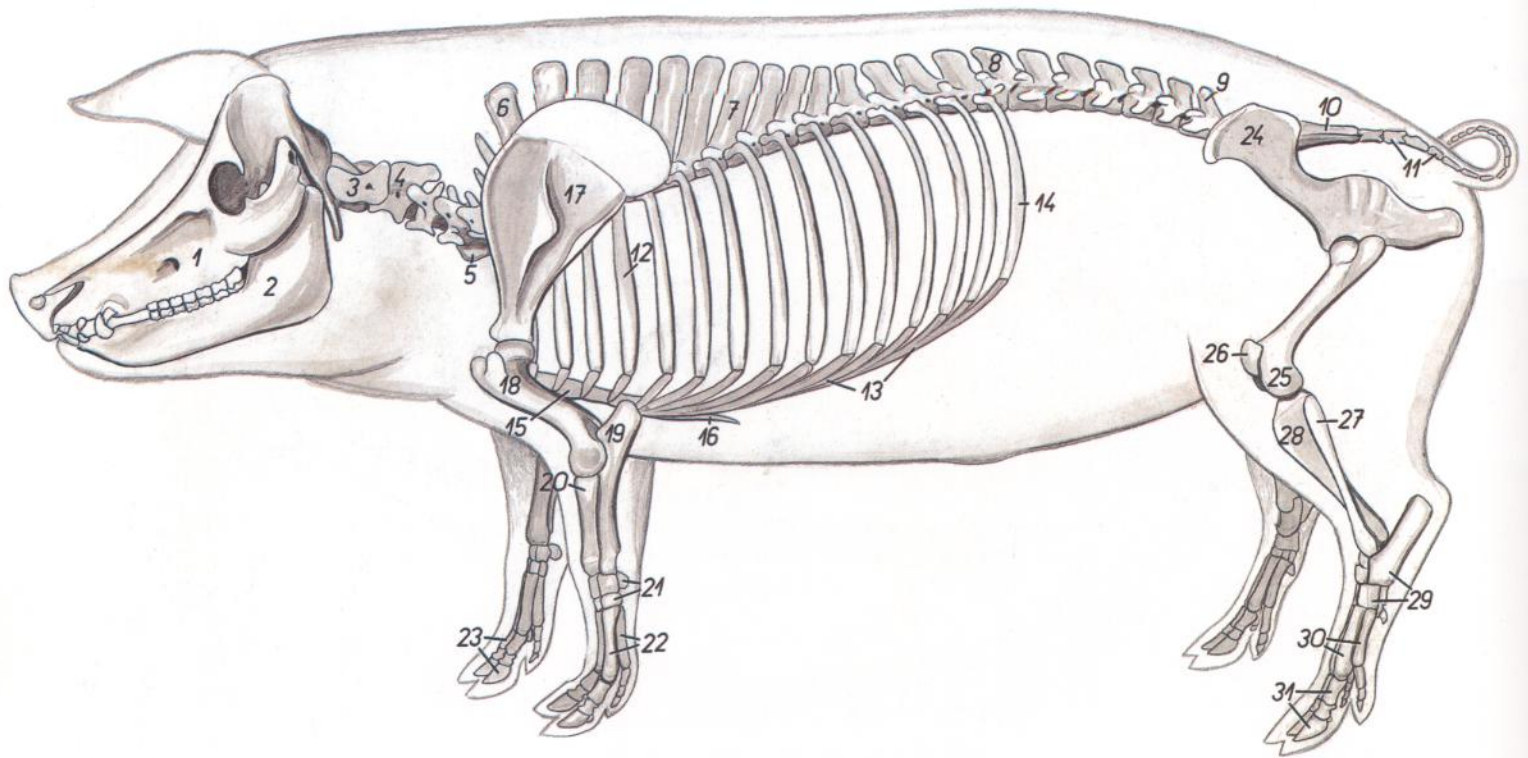


Figura 94

- | | | |
|--|---|--|
| 1. <i>Maxilla</i> : Maxilar | 11. <i>Vertebra coccygae</i> : Vértebras coccígeas | 23. <i>Ossa digitorum manus</i> : Huesos de los dedos de la mano |
| 2. <i>Mandibula</i> : Mandíbula | 12. <i>Costa IV</i> : Cuarta costilla | 24. <i>Os coxae</i> : Hueso coxal |
| 3. <i>Atlas</i> : Atlas | 13. <i>Arcus costalis</i> : Arco costal | 25. <i>Os femoris</i> : Fémur |
| 4. <i>Axis</i> : Axis | 14. <i>Costa XV</i> : Decimoquinta costilla | 26. <i>Patella</i> : Rótula |
| 5. <i>Vertebra cervicalis V</i> : Quinta vértebra cervical | 15. <i>Corpus sterni</i> : Cuerpo del esternón | 27. <i>Fibula</i> : Peroné |
| 6. <i>Vertebra thoracica I</i> : Primera vértebra torácica | 16. <i>Cartilago xiphoidea</i> : Cartílago xifoides | 28. <i>Tibia</i> : Tibia |
| 7. <i>Vertebra thoracica VII</i> : Séptima vértebra torácica | 17. <i>Scapula</i> : Escápula | 29. <i>Ossa tarsi</i> : Huesos del tarso |
| 8. <i>Vertebra thoracica XV</i> : Decimoquinta vértebra torácica | 18. <i>Humerus</i> : Húmero | 30. <i>Ossa metatarsalia</i> : Huesos del metatarso |
| 9. <i>Vertebra lumbalis VI</i> : Sexta vértebra lumbar | 19. <i>Ulna</i> : Cúbito | 31. <i>Ossa digitorum pedis</i> : Huesos de los dedos del pie |
| 10. <i>Os sacrum</i> : Hueso sacro | 20. <i>Radius</i> : Radio | |
| | 21. <i>Ossa carpi</i> : Huesos del carpo | |
| | 22. <i>Ossa metacarpalia</i> : Huesos del metacarpo | |

Musculatura superficial

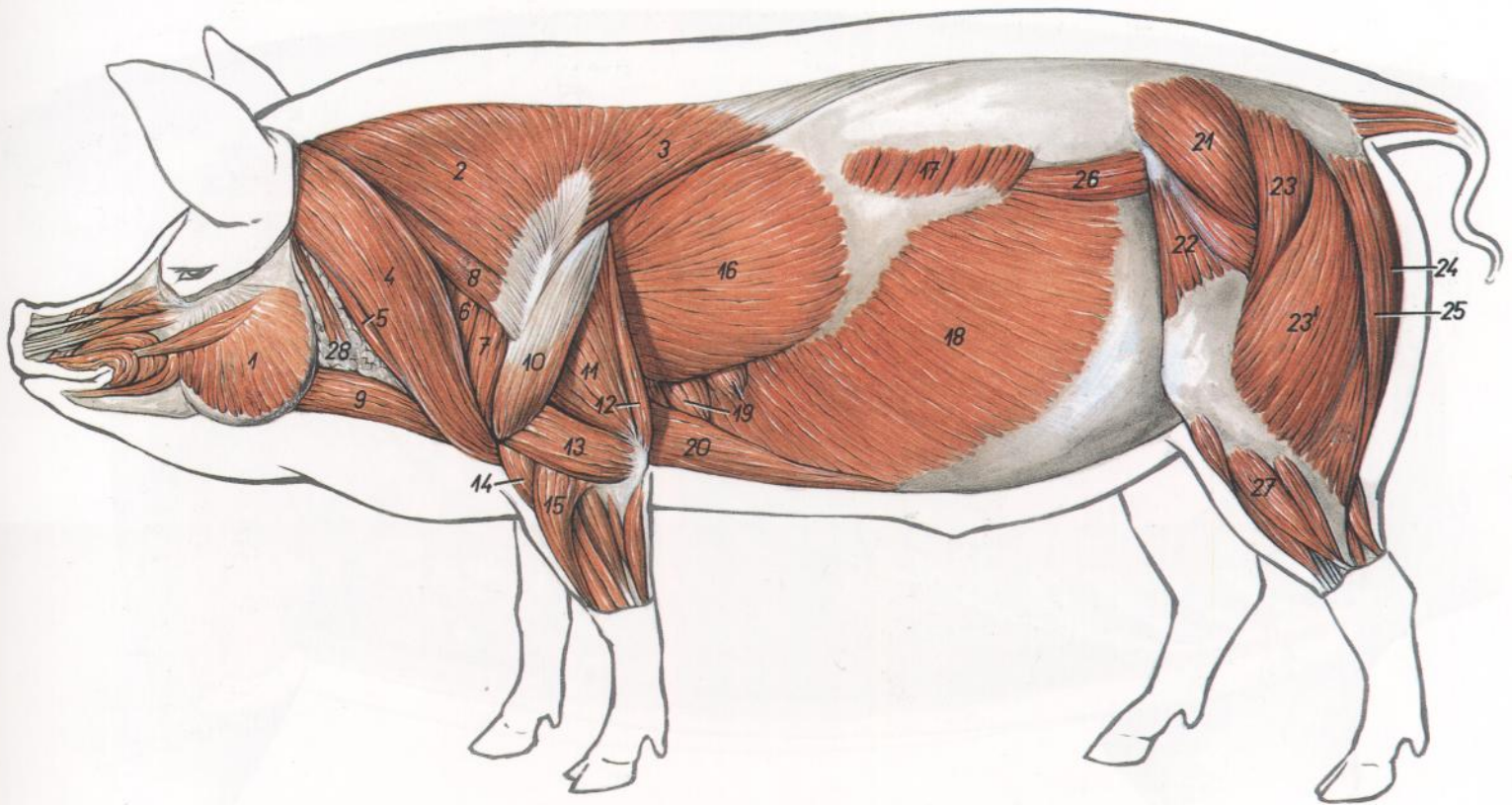


Figura 95

- | | | |
|--|--|---|
| 1. <i>M. masseter</i> : Músculo masetero | 12. <i>M. tensor fasciae antebrachii</i> : Músculo tensor de la fascia del antebrazo | 21. <i>M. gluteus medius</i> : Músculo glúteo medio |
| 2. <i>Pars cervicalis mi. trapezii</i> : Parte cervical del músculo trapecio | 13. <i>Caput laterale mi. tricipitis brachii</i> : Cabeza lateral del músculo tríceps braquial | 22. <i>M. tensor fasciae latae</i> : Músculo tensor de la fascia lata |
| 3. <i>Pars thoracica mi. trapezii</i> : Parte torácica del músculo trapecio | 14. <i>M. brachialis</i> : Músculo braquial | 23, 23'. <i>M. gluteobiceps</i> (23', <i>m. gluteus superficialis</i> ; 23', <i>m. biceps femoris</i>): Músculo gluteobíceps (23, músculo glúteo superficial; 23', músculo bíceps femoral) |
| 4, 5. <i>M. cleidocephalicus</i> : Músculo cleidocefálico | 15. <i>M. extensor carpi radialis</i> : Músculo extensor radial del carpo | 24. <i>M. semimembranosus</i> : Músculo semimembranoso |
| 4. <i>Pars occipitalis</i> : Parte occipital | 16. <i>M. latissimus dorsi</i> : Músculo dorsal ancho | 25. <i>M. semitendinosus</i> : Músculo semitendinoso |
| 5. <i>Pars mastoidea</i> : Parte mastoidea | 17. <i>M. serratus dorsalis caudalis</i> : Músculo serrato dorsal caudal | 26. <i>M. iliocostalis lumborum et m. longissimus lumborum</i> : Músculo iliocostal lumbar y músculo longísimo lumbar |
| 6. <i>M. subclavius</i> : Músculo subclavio | 18. <i>M. obliquus externus abdominis</i> : Músculo oblicuo externo del abdomen | 27. <i>M. peroneus longus</i> : Músculo peroneo largo |
| 7. <i>M. supraspinatus</i> : Músculo supraespinoso | 19. <i>M. serratus ventralis thoracis</i> : Músculo serrato ventral del tórax | 28. <i>Glandula parotis</i> : Glándula parótida |
| 8. <i>M. omotransversarius</i> : Músculo omotransverso | 20. <i>M. pectoralis profundus (ascendens)</i> : Músculo pectoral profundo (ascendente) | |
| 9. <i>M. sternohyoideus</i> : Músculo esternohioideo | | |
| 10. <i>M. deltoideus</i> : Músculo deltoides | | |
| 11. <i>Caput longum mi. tricipitis brachii</i> : Cabeza larga del músculo tríceps braquial | | |

Órganos internos. Vista desde la izquierda. Se ha extirpado el diafragma

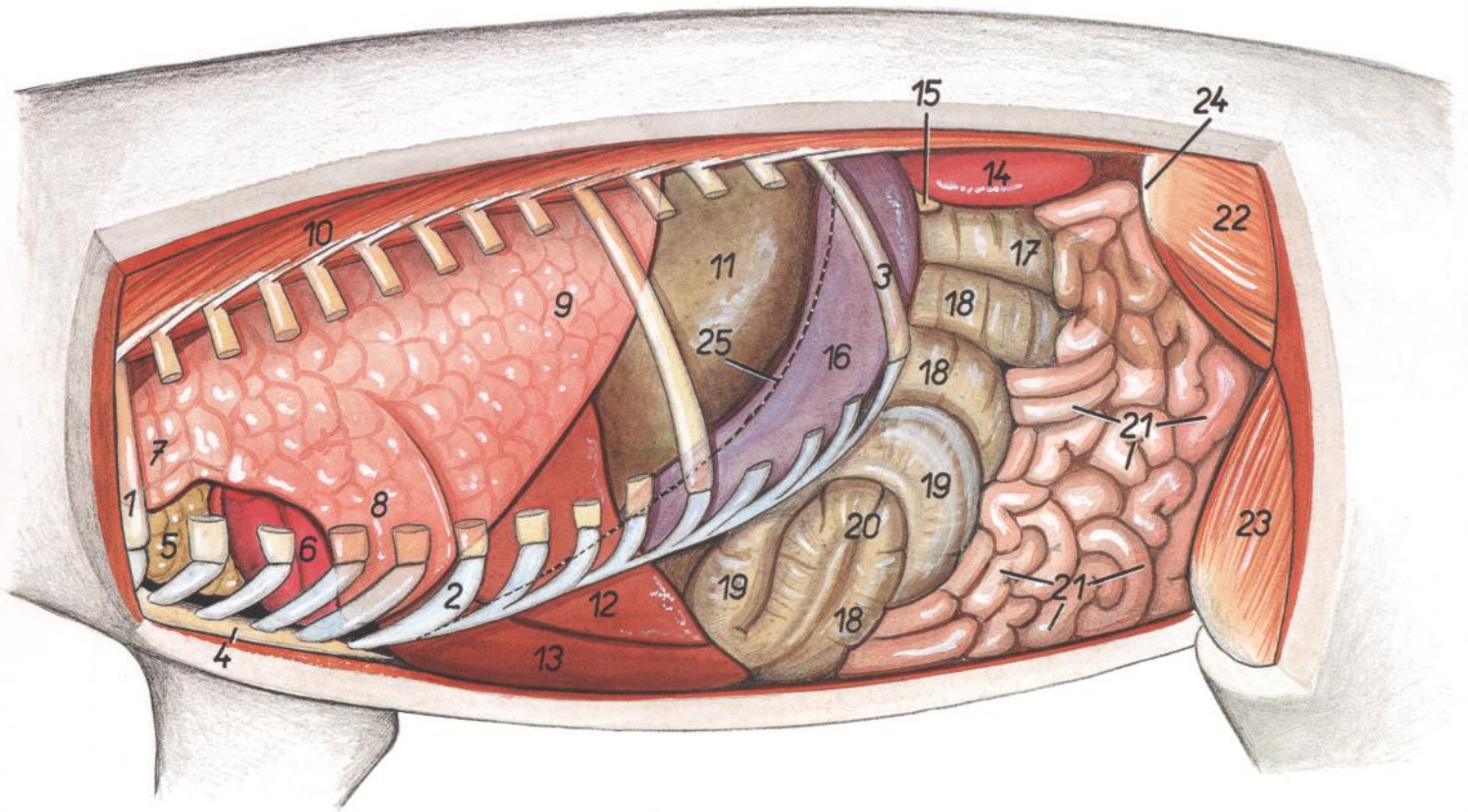


Figura 96

- | | | |
|---|---|--|
| 1. <i>Costa I</i> : Primera costilla | 10. <i>M. iliocostalis thoracis</i> : Músculo iliocostal del tórax | 19. <i>Gyri centrifugales</i> : Giros centrifugos |
| 2. <i>Cartilago costalis VI</i> : Sexto cartílago costal | 11. <i>Ventriculus (gaster)</i> : Ventriculo (estómago) | 20. <i>Flexura centralis coli</i> : Flexura central del colon |
| 3. <i>Costa XIV</i> : Decimocuarta costilla | 12. <i>Lobus sinister lateralis hepatis</i> : Lóbulo lateral izquierdo del hígado | 21. <i>Jejunum</i> : Yeyuno |
| 4. <i>Sternum</i> : Esternón | 13. <i>Lobus sinister medialis hepatis</i> : Lóbulo medial izquierdo del hígado | 22. <i>M. gluteus medius</i> : Músculo glúteo medio |
| 5. <i>Lobus thoracicus thymi</i> : Lóbulo torácico del timo | 14. <i>Ren sinister</i> : Riñón izquierdo | 23. <i>M. quadriceps femoris</i> : Músculo cuádriceps femoral |
| 6. <i>Cor</i> : Corazón | 15. <i>Pancreas</i> : Páncreas | 24. <i>Tuber coxae</i> : Tuberosidad coxal |
| 7. <i>Pars cranialis lobi cranialis pulmonis sinistri</i> : Parte craneal del lóbulo craneal del pulmón izquierdo | 16. <i>Lien</i> : Bazo | 25. <i>Linea insertioinis diaphragmatis</i> : Línea de inserción del diafragma |
| 8. <i>Pars caudalis lobi cranialis pulmonis sinistri</i> : Parte caudal del lóbulo craneal del pulmón izquierdo | 17. <i>Cecum (apex ceci in projectione)</i> : Ciego (vértice del ciego en proyección) | |
| 9. <i>Lobus caudalis pulmonis sinistri</i> : Lóbulo caudal del pulmón izquierdo | 18, 19, 20. <i>Ansa spiralis coli</i> : Asa espiral del colon | |
| | 18. <i>Gyri centripetales</i> : Giros centripetos | |

Órganos internos. Vista desde la derecha. Se ha extirpado el diafragma

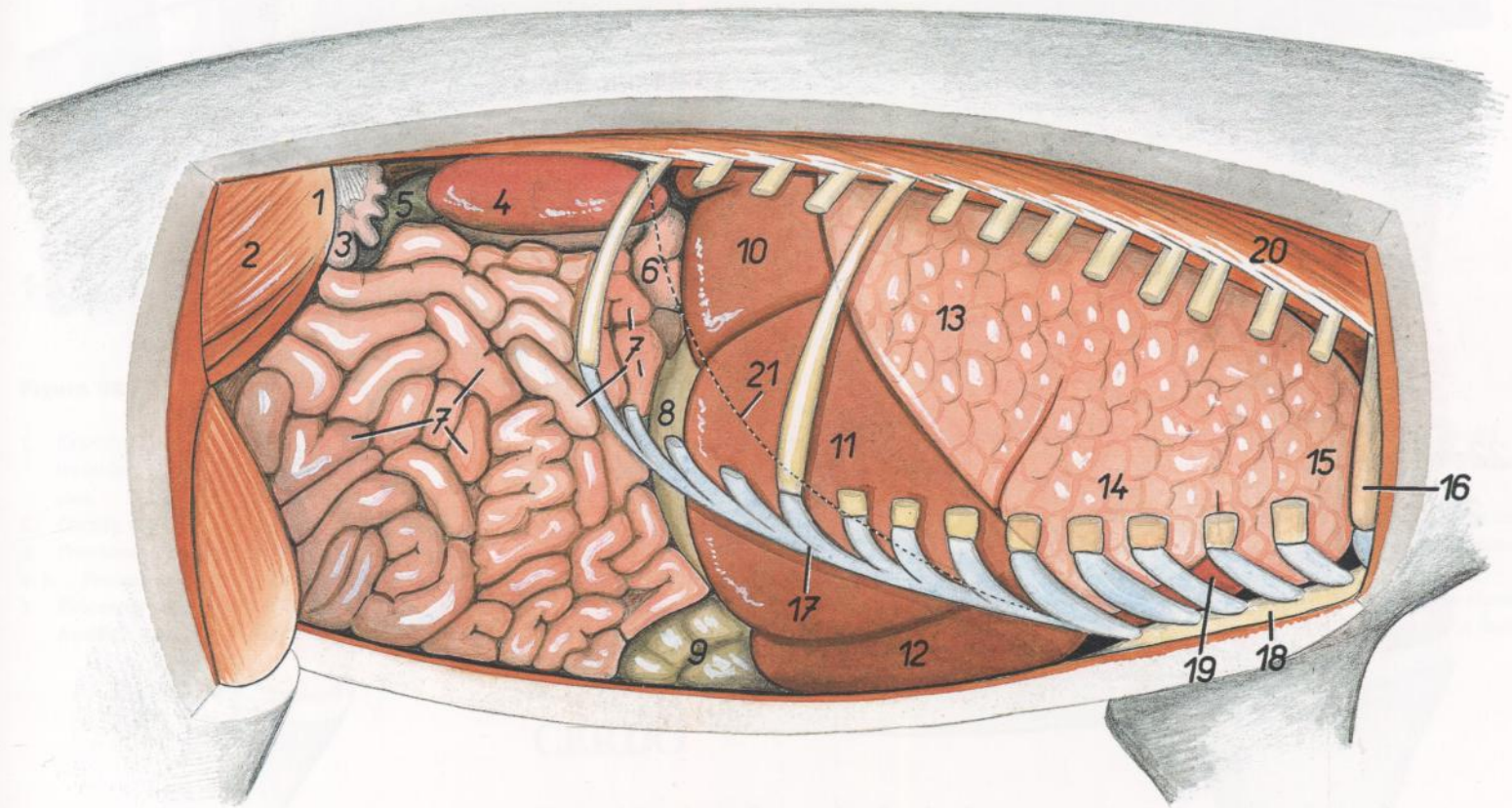


Figura 97

- | | | |
|---|---|--|
| <p>1. <i>Tuber coxae</i>: Tuberosidad coxal</p> <p>2. <i>M. gluteus medius</i>: Músculo glúteo medio</p> <p>3. <i>Cornu uteri dextrum</i>: Cuerno derecho del útero</p> <p>4. <i>Ren dexter</i>: Riñón derecho</p> <p>5. <i>Colon descendens</i>: Colon descendente</p> <p>6. <i>Duodenum</i>: Duodeno</p> <p>7. <i>Jejunum</i>: Yeyuno</p> <p>8. <i>Ventriculus (gaster)</i>: Ventriculo (estómago)</p> <p>9. <i>Ansa spiralis coli</i>: Asa espiral del colon</p> <p>10, 11. <i>Lobus hepatis dexter</i>: Lóbulo derecho del hígado</p> <p>10. <i>Lobus dexter lateralis hepatis</i>: Lóbulo lateral derecho del hígado</p> | <p>11. <i>Lobus dexter medialis hepatis</i>: Lóbulo medial derecho del hígado</p> <p>12. <i>Lobus hepatis sinister</i>: Lóbulo izquierdo del hígado</p> <p>13. <i>Lobus caudalis pulmonis dexter</i>: Lóbulo caudal del pulmón derecho</p> <p>14. <i>Lobus medius pulmonis dextri</i>: Lóbulo medio del pulmón derecho</p> <p>15. <i>Lobus cranialis pulmonis dextri</i>: Lóbulo craneal del pulmón derecho</p> <p>16. <i>Costa I</i>: Primera costilla</p> <p>17. <i>Arcus costalis</i>: Arco costal</p> <p>18. <i>Sternum</i>: Esternón</p> | <p>19. <i>Cor</i>: Corazón</p> <p>20. <i>M. iliocostalis thoracis</i>: Músculo iliocostal del tórax</p> <p>21. <i>Linea insertiois diaphragmatis</i>: Línea de inserción del diafragma</p> |
|---|---|--|

Disección del tronco. Vista desde la izquierda. Plano profundo después de haber extirpado el miembro torácico izquierdo

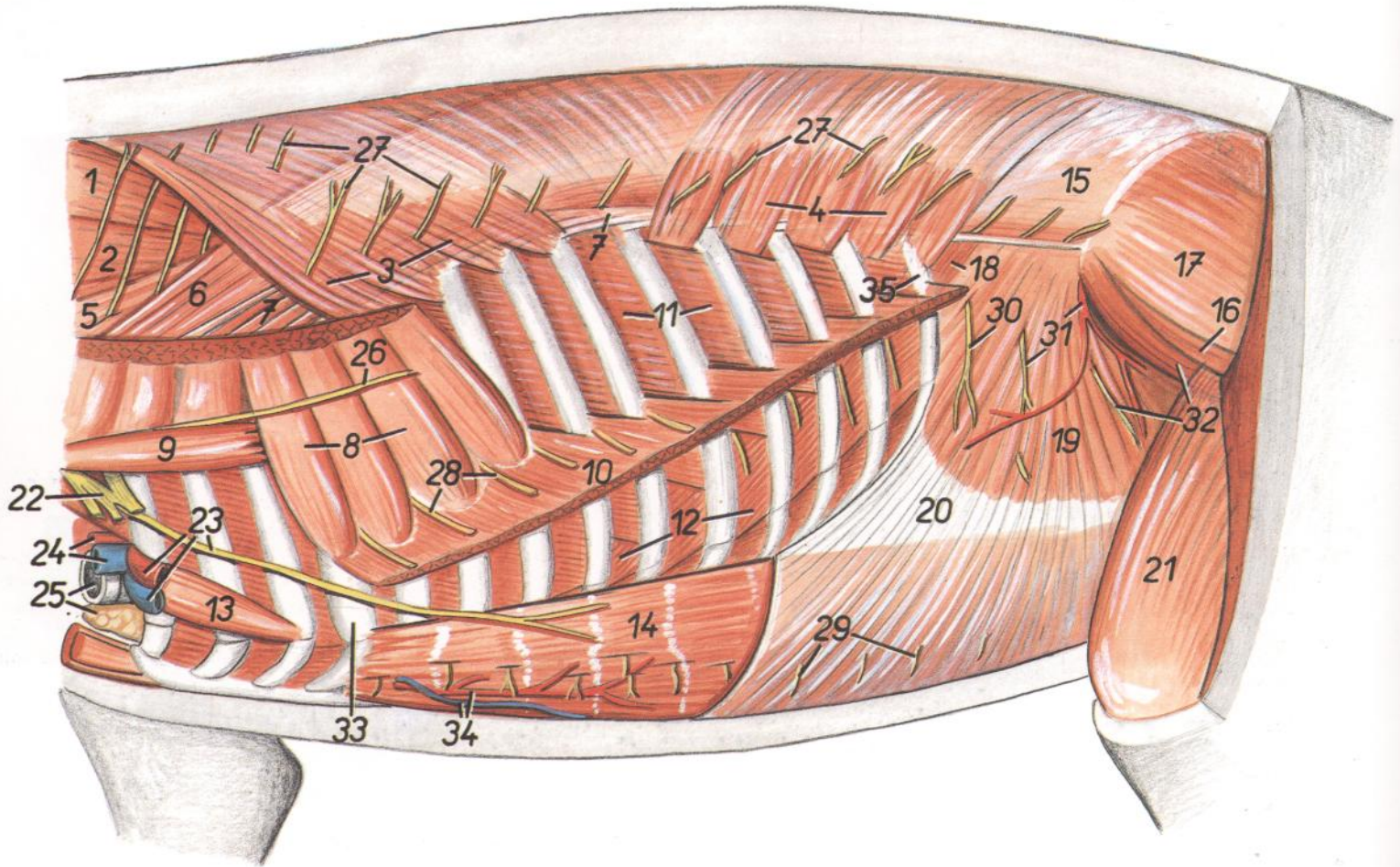


Figura 98

- | | | |
|---|--|---|
| <p>1, 2. <i>M. semispinalis capitis</i>: Músculo semiespinal de la cabeza</p> <p>1. <i>M. biventer cervicis</i>: Músculo digástrico del cuello</p> <p>2. <i>M. complexus</i>: Músculo complejo</p> <p>3. <i>M. serratus dorsalis cranialis</i>: Músculo serrato dorsal craneal</p> <p>4. <i>M. serratus dorsalis caudalis</i>: Músculo serrato dorsal caudal</p> <p>5. <i>M. longissimus cervicis</i>: Músculo longísimo del cuello</p> <p>6. <i>M. longissimus thoracis</i>: Músculo longísimo del tórax</p> <p>7. <i>M. iliocostalis thoracis</i>: Músculo iliocostal del tórax</p> <p>8. <i>M. serratus ventralis thoracis</i>: Músculo serrato ventral del tórax</p> <p>9. <i>M. scalenus dorsalis</i>: Músculo escaleno dorsal</p> <p>10. <i>M. obliquus externus abdominis</i>: Músculo oblicuo externo del abdomen</p> <p>11. <i>Mm. intercostalis externi</i>: Músculos intercostales externos</p> <p>12. <i>Mm. intercostalis interni</i>: Músculos intercostales internos</p> <p>13. <i>M. rectus thoracis</i>: Músculo recto del tórax</p> | <p>14. <i>M. rectus abdominis</i>: Músculo recto del abdomen</p> <p>15. <i>Fascia thoracolumbalis</i>: Fascia toracolubar</p> <p>16. <i>M. gluteus accesorius</i>: Músculo glúteo accesorio</p> <p>17. <i>M. gluteus medius</i>: Músculo glúteo medio</p> <p>18. <i>M. retractor costae</i>: Músculo retractor de la costilla</p> <p>19. <i>M. obliquus internus abdominis</i>: Músculo oblicuo interno del abdomen</p> <p>20. <i>Aponeurosis ni. obliqui interni abdominis</i>: Aponeurosis del músculo oblicuo interno del abdomen</p> <p>21. <i>M. quadriceps femoris</i>: Músculo cuádriceps femoral</p> <p>22, 23, 26. <i>Plexus brachialis et nn. plexus</i>: Plexo braquial y nervios del plexo</p> <p>22. <i>Plexus brachialis</i>: Plexo braquial</p> <p>23. <i>N. pectoralis caudalis, a. et v. axillaris</i>: Nervio pectoral caudal, arteria y vena axilares</p> <p>24. <i>A. carotis communis, v. jugularis externa</i>: Arteria carótida común, vena yugular externa</p> <p>25. <i>Trachea, thymus</i>: Tráquea, timo</p> <p>26. <i>N. thoracicus longus</i>: Nervio torácico largo</p> <p>27. <i>Rami dorsales (cutanei mediales) nn. thoracorum</i>: Ramos dorsales (cutáneos mediales) de nervios torácicos</p> | <p>28, 29. <i>Rami ventrales nn. thoracorum (nn. intercostales)</i>: Ramos ventrales de nervios torácicos (nervios intercostales)</p> <p>28. <i>Rami cutanei laterales</i>: Ramos cutáneos laterales</p> <p>29. <i>Rami cutanei ventrales</i>: Ramos cutáneos ventrales</p> <p>30. <i>Ramus cutaneus lateralis n. iliohypogastrici (s. n. lumbalis I)</i>: Ramo cutáneo lateral del nervio iliohipogástrico (primer nervio lumbar)</p> <p>31. <i>Ramus cutaneus lateralis ni. ilioinguinalis (s. n. lumbalis II), a. circumflexa iliaca profunda</i>: Ramo cutáneo lateral del nervio ilioinguinal (segundo nervio lumbar), arteria circumfleja iliaca profunda</p> <p>32. <i>Ramus ni. genitofemoralis (s. n. lumbalis III), m. iliacus lateralis</i>: Ramo del nervio genitofemoral (tercer nervio lumbar), músculo iliaco lateral</p> <p>33. <i>Costa IV</i>: Cuarta costilla</p> <p>34. <i>A. epigastrica cranialis, v. epigastrica cranialis superficialis</i>: Arteria epigástrica craneal, vena epigástrica craneal superficial</p> <p>35. <i>Costa XIV</i>: Decimocuarta costilla</p> |
|---|--|---|

Porción torácica de la columna vertebral. Vista desde la izquierda

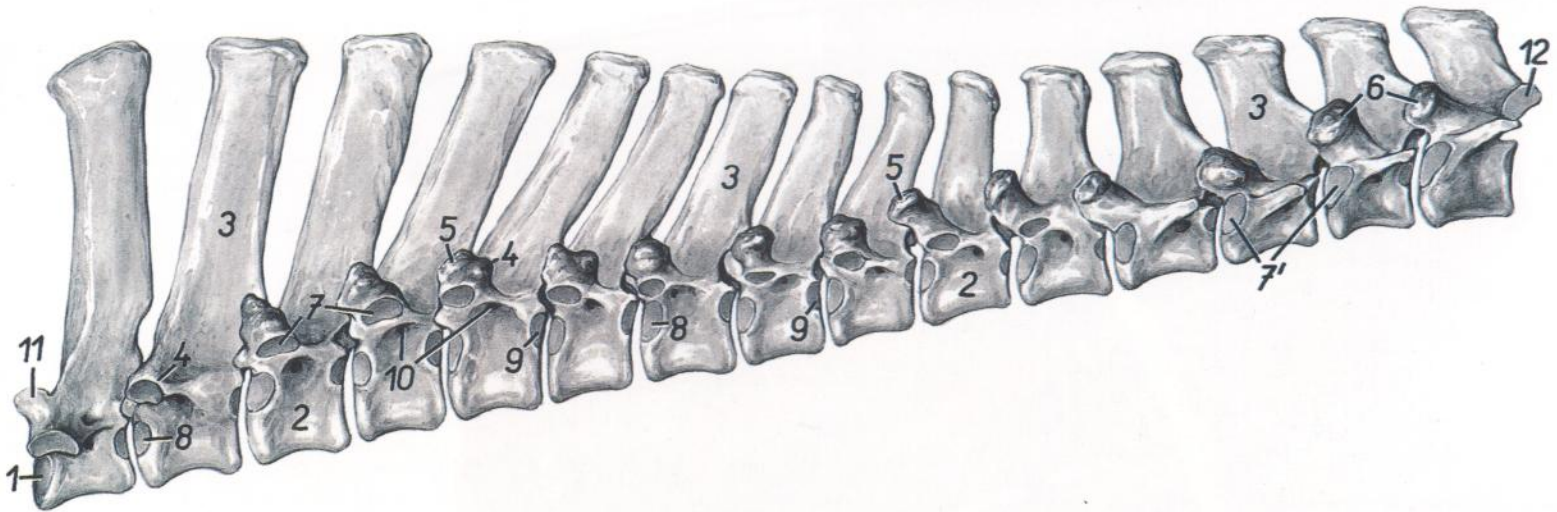


Figura 99

- | | | |
|--|--|---|
| <p>1. <i>Extremitas cranialis vertebrae thoracicae I</i>: Extremidad craneal de la primera vértebra torácica</p> <p>2. <i>Corpus vertebrae</i>: Cuerpo vertebral</p> <p>3. <i>Processus spinosus</i>: Apófisis espinosa</p> <p>4, 5. <i>Processus transversus</i>: Apófisis transversa</p> <p>5. <i>Processus transversus cum processu mamillari</i>: Apófisis transversa con apófisis mamilar</p> | <p>6. <i>Processus articularis cranialis cum processu mamillari</i>: Apófisis articular craneal con apófisis mamilar</p> <p>7. <i>Fovea costalis transversalis</i>: Fosita costal de la apófisis transversa</p> <p>7'. <i>Fovea costalis cranialis et transversalis (junctae)</i>: Fosita costal craneal y transversal (unidas)</p> <p>8. <i>Fovea costalis cranialis</i>: Fosita costal craneal</p> | <p>9. <i>Fovea costalis caudalis</i>: Fosita costal caudal</p> <p>10. <i>Foramen vertebrale laterale</i>: Agujero vertebral lateral</p> <p>11. <i>Processus articularis cranialis vertebrae thoracicae I</i>: Apófisis articular craneal de la primera vértebra torácica</p> <p>12. <i>Processus articularis caudalis vertebrae thoracicae XV</i>: Apófisis articular caudal de la decimoquinta vértebra torácica</p> |
|--|--|---|

CERDO

Porción lumbar de la columna vertebral. Vista desde la izquierda

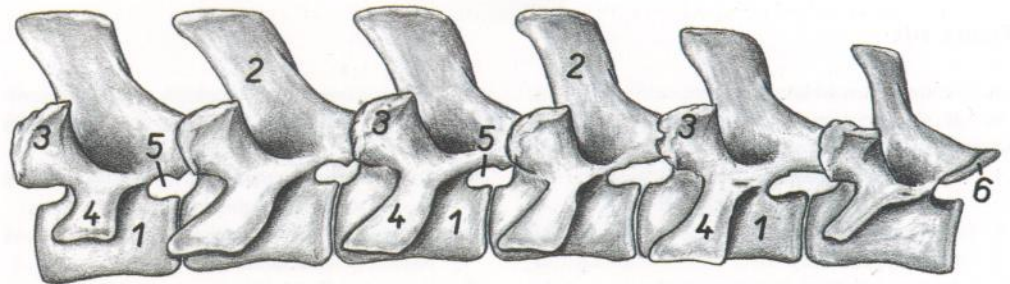


Figura 100

- | | |
|--|--|
| <p>1. <i>Corpus vertebrae</i>: Cuerpo de la vértebra</p> <p>2. <i>Processus spinosi</i>: Apófisis espinosas</p> <p>3. <i>Processus articularis cranialis cum processu mamillari</i>: Apófisis articular craneal con apófisis mamilar</p> <p>4. <i>Processus costarius (s. transversus)</i>: Apófisis costiforme (transversa)</p> | <p>5. <i>Foramina intervertebralia</i>: Agujeros intervertebrales</p> <p>6. <i>Processus articularis caudalis vertebrae lumbalis VI</i>: Apófisis articular caudal de la sexta vértebra lumbar</p> |
|--|--|

CERDO

Diseción del tórax. Vista desde la derecha. Se han extirpado el mediastino, pericardio y los pulmones, a excepción del lóbulo accesorio

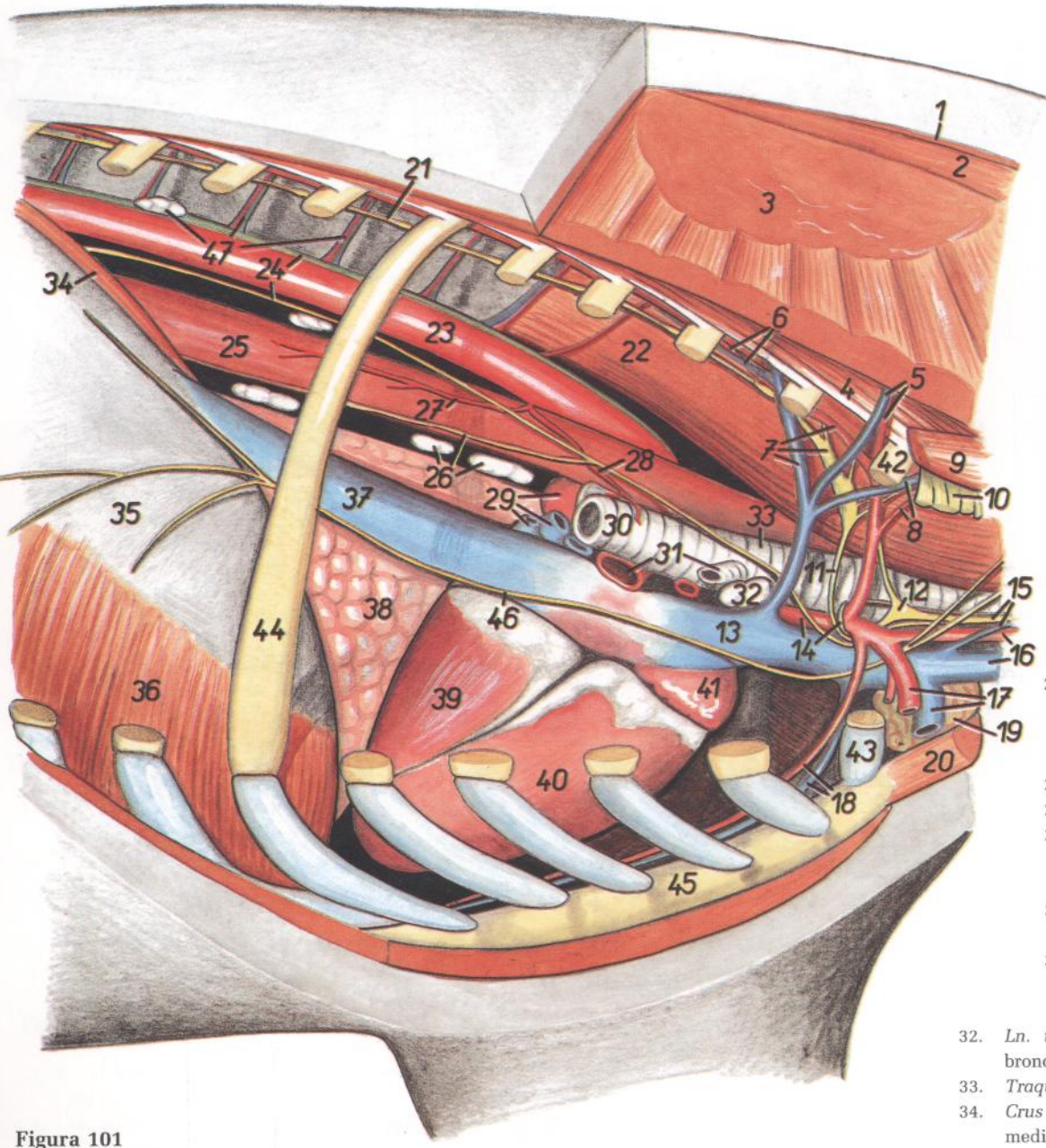


Figura 101

- | | | |
|---|---|---|
| <ul style="list-style-type: none"> 1. <i>M. trapezius</i>: Músculo trapecio 2. <i>M. rhomboideus</i>: Músculo romboides 3. <i>M. serratus ventralis</i>: Músculo serrato ventral 4. <i>M. iliocostalis thoracis</i>: Músculo iliocostal del tórax 5. <i>A. et v. cervicalis profunda</i>: Arteria y vena cervicales profundas 6. <i>A. et v. intercostalis suprema</i>: Arteria y vena intercostales supremas 7. <i>Truncus costocervicalis, v. costocervicalis, ganglion cervicothoracicum</i>: Tronco costocervical, vena costocervical, ganglio cervicotórácico 8. <i>A. et v. vertebralis</i>: Arteria y vena vertebrales 9. <i>M. scalenus dorsalis</i>: Músculo escaleno dorsal 10. <i>Plexus brachialis</i>: Plexo braquial 11. <i>Ansa subclavia</i>: Asa de la subclavia 12. <i>Ganglion cervicale medium</i>: Ganglio cervical medio 13. <i>V. cava cranialis</i>: Vena cava craneal | <ul style="list-style-type: none"> 14. <i>Truncus brachiocephalicus, n. laryngeus recurrens</i>: Tronco braquiocefálico, nervio laríngeo recurrente 15. <i>Truncus vagosympathicus, v. jugularis interna</i>: Tronco vagosimpático, vena yugular interna 16. <i>V. jugularis externa, a. carotis communis</i>: Vena yugular externa, arteria carótida común 17. <i>A. et v. axillaris</i>: Arteria y vena axilares 18. <i>A. et v. thoracica interna</i>: Arteria y vena torácicas internas 19. <i>Lobus cervicalis thymi</i>: Lóbulo cervical del timo 20. <i>Mm. sternocephalici et mm. sternohyoidei</i>: Músculos esternocefálicos y esternohioideos 21. <i>Truncus sympathicus</i>: Tronco simpático 22. <i>M. longus colli</i>: Músculo largo del cuello 23. <i>Aorta</i>: Aorta 24. <i>Ductus thoracicus, truncus vagalis dorsalis</i>: Conducto torácico, tronco vagal dorsal 25. <i>Esophagus</i>: Esófago | <ul style="list-style-type: none"> 26. <i>Lnn. mediastinales caudales, truncus vagalis ventralis</i>: Linfonódulos mediastínicos caudales, tronco vagal ventral 27. <i>Ramus esophageus</i>: Rama esofágica 28. <i>Ramus bronchialis</i>: Rama bronquial 29. <i>Vv. pulmonales, a. pulmonalis sinistra</i>: Venas pulmonares, arteria pulmonar izquierda 30. <i>Bronchus principalis dexter</i>: Bronquio principal derecho 31. <i>A. pulmonalis dextra, bronchus trachealis</i>: Arteria pulmonar derecha, bronquio traqueal 32. <i>Ln. tracheobronchialis</i>: Linfonódulo traqueo-bronquial 33. <i>Traquea</i>: Tráquea 34. <i>Crus mediale dextrum diaphragmatis</i>: Pilar medial derecho del diafragma 35. <i>Centrum tendineum diaphragmatis</i>: Centro tendinoso del diafragma 36. <i>Pars costalis diaphragmatis</i>: Parte costal del diafragma 37. <i>V. cava caudalis</i>: Vena cava caudal 38. <i>Lobus accessorius pulmonis</i>: Lóbulo accesorio del pulmón 39. <i>Ventriculus sinister cordis</i>: Ventriculo izquierdo del corazón 40. <i>Ventriculus dexter cordis</i>: Ventriculo derecho del corazón 41. <i>Auricula dextra cordis</i>: Aurícula (orejuela) derecha del corazón 42. <i>Costa I</i>: Primera costilla 43. <i>Cartilago costalis I</i>: Primer cartílago costal 44. <i>Costa VI</i>: Sexta costilla 45. <i>Sternum</i>: Esternón 46. <i>N. phrenicus dexter</i>: Nervio frénico derecho 47. <i>Lnn. thoracici dexteri, aa. et vv. intercostales dorsales</i>: Linfonódulos torácicos aórticos, arterias y venas intercostales dorsales |
|---|---|---|

Disección del tórax. Vista desde la izquierda. Se han extirpado el pulmón izquierdo, el mediastino y el pericardio

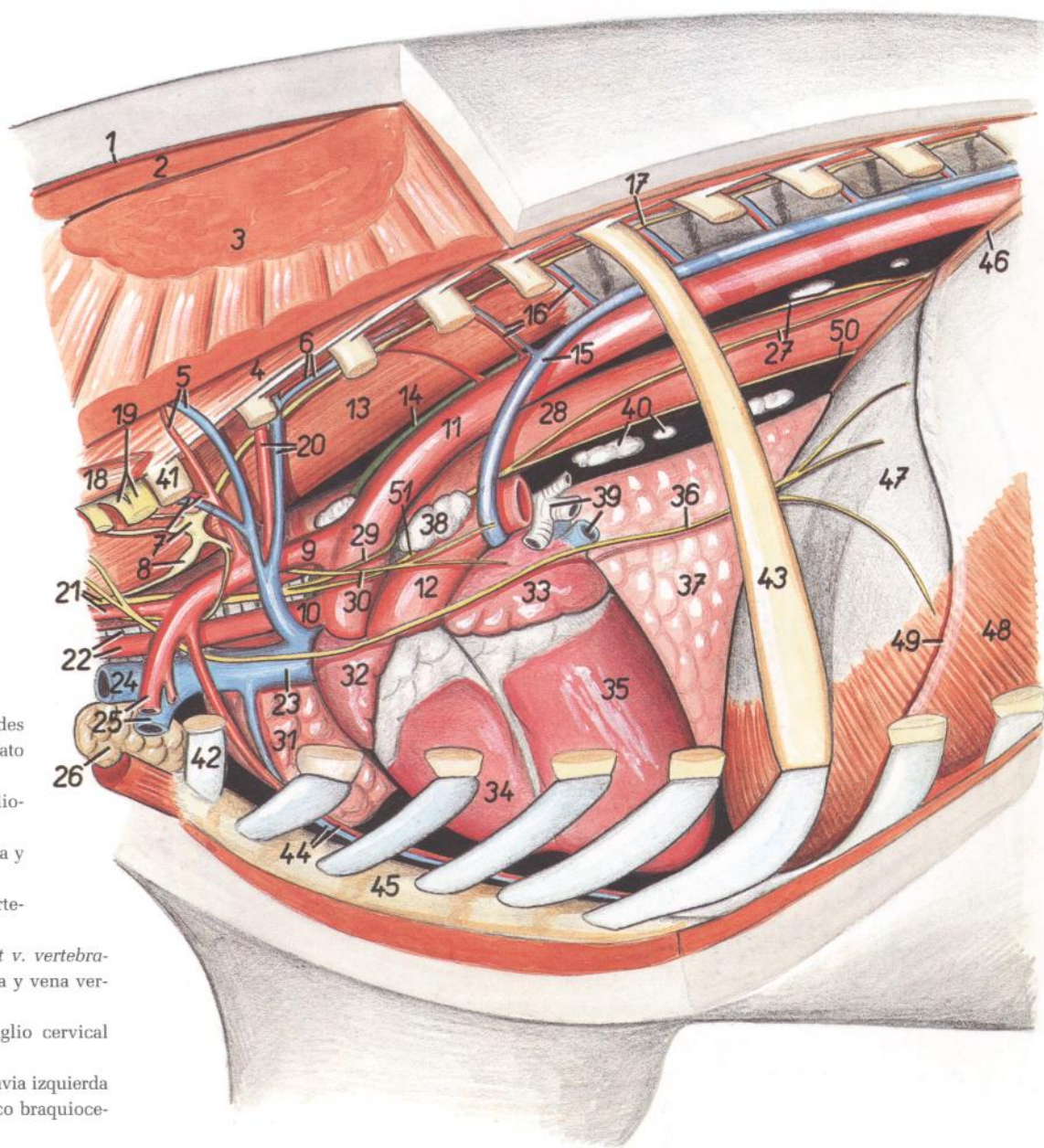


Figura 102

1. *M. trapezius*: Músculo trapecio
2. *M. rhomboideus*: Músculo romboides
3. *M. serratus ventralis*: Músculo serrato ventral
4. *M. iliocostalis thoracis*: Músculo iliocostal del tórax
5. *A. et v. cervicalis profunda*: Arteria y vena cervicales profundas
6. *A. et v. intercostalis suprema*: Arteria y vena intercostales supremas
7. *Ganglion cervicothoracicum, a. et v. vertebralis*: Ganglio cervicotorácico, arteria y vena vertebrales
8. *Ganglion cervicale medium*: Ganglio cervical medio
9. *A. subclavia sinistra*: Arteria subclavia izquierda
10. *Truncus brachiocephalicus*: Tronco braquiocéfalo
11. *Aorta*: Aorta
12. *Truncus pulmonalis*: Tronco pulmonar
13. *M. longus colli*: Músculo largo del cuello
14. *Ductus thoracicus*: Conducto torácico
15. *V. azygos sinistra*: Vena ácigos izquierda
16. *Aa. et vv. intercostales dorsales*: Arterias y venas intercostales dorsales
17. *Truncus sympathicus*: Tronco simpático
18. *M. scalenus dorsalis*: Músculo escaleno dorsal
19. *Plexus brachialis*: Plexo braquial
20. *Truncus costocervicalis, v. costocervicalis*: Tronco costocervical, vena costocervical
21. *A. cervicalis superficialis, truncus vagosympathicus sinister*: Arteria cervical superficial, tronco vagosimpático izquierdo
22. *Trachea, a. carotis communis dextra*: Tráquea, arteria carótida común derecha
23. *V. cava cranialis*: Vena cava craneal
24. *V. jugularis externa*: Vena yugular externa
25. *A. et v. axillaris*: Arteria y vena axilares
26. *Lobus cervicalis thymi*: Lóbulo cervical del timo
27. *Trunci vagales dorsales*: Troncos vagales dorsales
28. *Esophagus*: Esófago
29. *N. laryngeus recurrens sinister*: Nervio laríngeo recurrente izquierdo
30. *N. cardiacus cervicalis (sympathicus)*: Nervio cardíaco cervical (simpático)
31. *Lobus cranialis pulmonis dextri*: Lóbulo craneal del pulmón derecho
32. *Auricula dextra cordis*: Aurícula (orejuela) derecha del corazón
33. *Auricula sinistra cordis*: Aurícula (orejuela) izquierda del corazón
34. *Ventriculus dexter cordis*: Ventrículo derecho del corazón
35. *Ventriculus sinister cordis*: Ventrículo izquierdo del corazón
36. *N. phrenicus sinister*: Nervio frénico izquierdo
37. *Lobus accesorius pulmonis*: Lóbulo accesorio del pulmón
38. *Ln. tracheobronchialis sinister*: Linfonódulo traqueobronquial izquierdo
39. *Bronchus principalis sinister, v. pulmonalis*: Bronquio principal izquierdo, vena pulmonar
40. *Lnn. mediastinales caudales*: Linfonódulos mediastínicos caudales
41. *Costa I*: Primera costilla
42. *Cartilago costalis I*: Primer cartílago costal
43. *Costa VI*: Sexta costilla
44. *A. et v. thoracica interna*: Arteria y vena torácicas internas
45. *Sternum*: Esternón
46. *Crus mediale sinistrum diaphragmatis*: Pilar medial izquierdo del diafragma
47. *Centrum tendineum diaphragmatis*: Centro tendinoso del diafragma
48. *Pars costalis diaphragmatis*: Parte costal del diafragma
49. *Insertio pleurae mediastinalis*: Inserción de la pleura mediastínica
50. *Truncus vagalis ventralis*: Tronco vagal ventral
51. *N. vagus sinister*: Nervio vago izquierdo

**Sección transversal del tórax a nivel de la segunda vértebra torácica.
Vista de la superficie caudal de la sección**

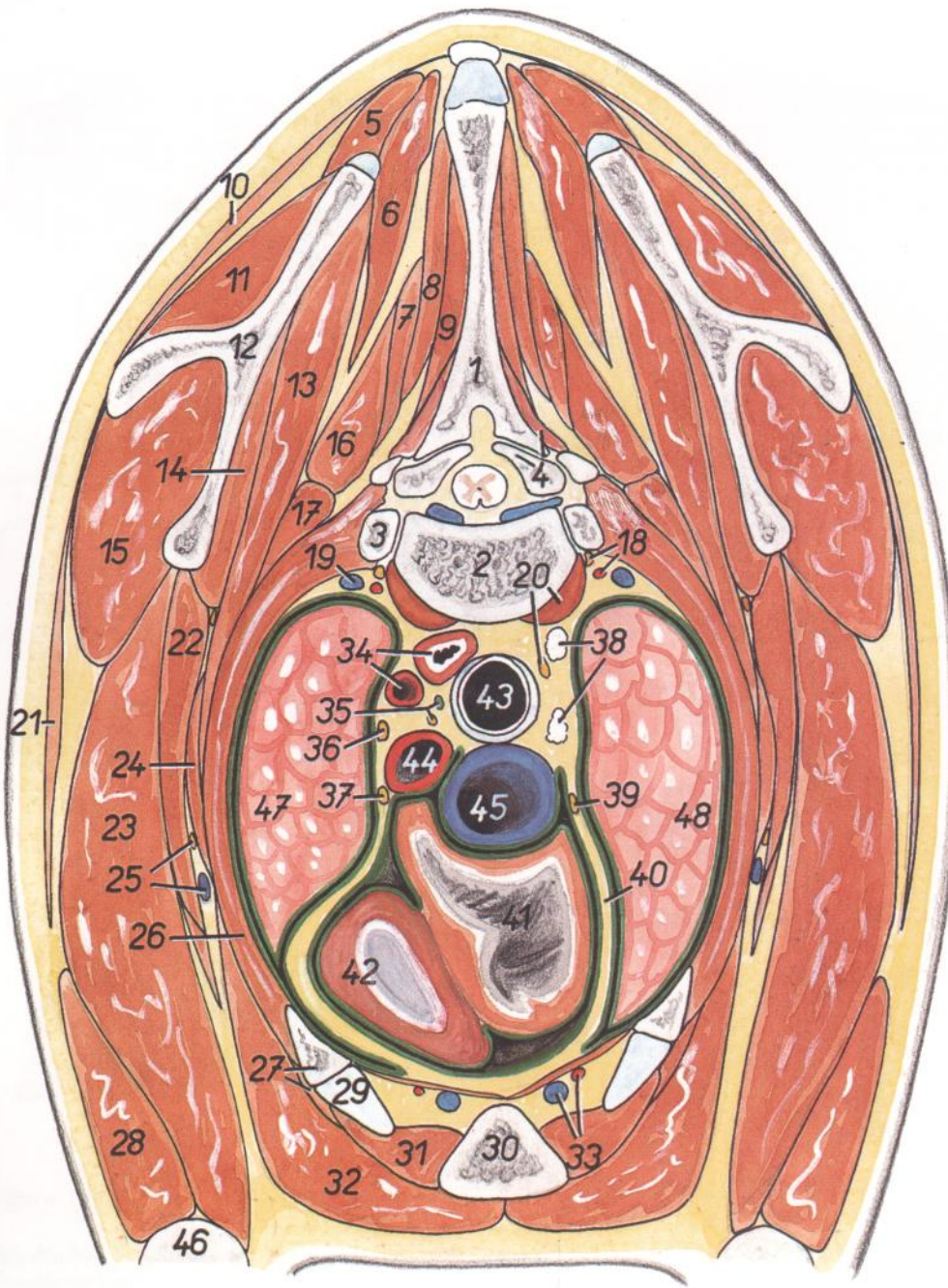


Figura 103

1. *Processus spinosus vertebrae thoracicae II*: Apófisis espinosa de la segunda vértebra torácica
2. *Corpus vertebrae thoracicae II*: Cuerpo de la segunda vértebra torácica
3. *Caput costae III*: Cabeza de la tercera costilla
4. *M. multifidus thoracis, processus articularis cranialis vertebrae thoracicae III*: Músculo multifido del tórax, apófisis articular craneal de la tercera vértebra torácica
5. *M. rhomboideus cervicis*: Músculo romboides del cuello
6. *M. splenius cervicis et m. splenius capitis*: Músculo esplenio del cuello y músculo esplenio de la cabeza

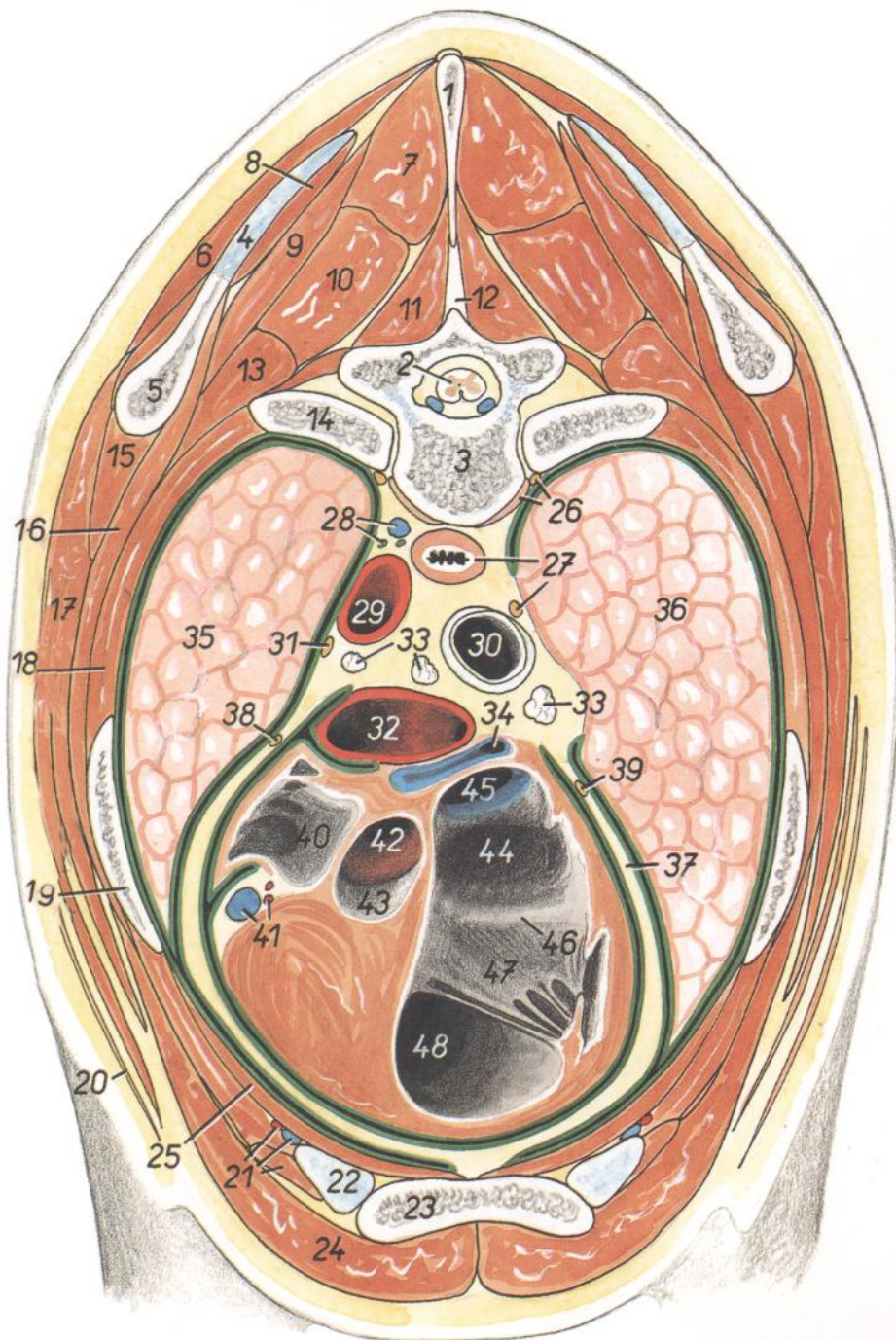
7. *M. semispinalis capitis*: Músculo semiespinal de la cabeza
7. *M. complexus*: Músculo complejo
8. *M. biventer cervicis*: Músculo digástrico del cuello
9. *M. spinalis thoracis*: Músculo espinal del tórax
10. *M. trapezius, pars cervicalis*: Músculo trapecio, parte cervical
11. *M. supraspinatus*: Músculo supraespinoso
12. *Scapula*: Escápula
13. *M. serratus ventralis*: Músculo serrato ventral
14. *M. subscapularis*: Músculo subescapular
15. *M. infraspinatus*: Músculo infraespinoso

16. *M. longissimus thoracis et longissimus cervicis*: Músculos longísimo del tórax y longísimo del cuello
17. *M. iliocostalis thoracis*: Músculo iliocostal del tórax
18. *Truncus sympathicus, a. cervicalis profunda*: Tronco simpático, arteria cervical profunda
19. *V. cervicalis profunda*: Vena cervical profunda
20. *M. longus colli, n. vagus dexter*: Músculo largo del cuello, nervio vago derecho
21. *M. deltoideus*: Músculo deltoides
22. *M. teres major*: Músculo redondo mayor
23. *Caput longum m. tricipitis brachii*: Cabeza larga del músculo tríceps braquial
24. *M. scalenus dorsalis*: Músculo escaleno dorsal
25. *N. pectoralis caudalis, v. thoracica externa*: Nervio pectoral caudal, vena torácica externa
26. *Mm. intercostales*: Músculos intercostales
27. *Costa II, m. rectis thoracis*: Segunda costilla, músculo recto del tórax
28. *Caput laterale m. tricipitis brachii*: Cabeza lateral del músculo tríceps braquial
29. *Cartilago costalis II*: Segundo cartilago costal
30. *Sternum*: Esternón
31. *M. intercostalis internus (m. intercartilagineus)*: Músculo intercostal interno (músculo intercartilaginoso)
32. *M. pectoralis profundus (s. ascendens)*: Músculo pectoral profundo (ascendente)
33. *A. et v. thoracica interna*: Arteria y vena torácicas internas
34. *A. subclavia sinistra, esophagus*: Arteria subclavia izquierda, esófago
35. *N. recurrens sinister, ductus thoracicus*: Nervio recurrente izquierdo, conducto torácico
36. *N. vagus sinister*: Nervio vago izquierdo
37. *N. phrenicus sinister*: Nervio frénico izquierdo
38. *Lnn. mediastinales craneales*: Linfonódulos mediastínicos craneales
39. *N. phrenicus dexter*: Nervio frénico derecho
40. *Pericardium*: Pericardio
41. *Auricula dextra cordis*: Aurícula (orejuela) derecha del corazón
42. *Ventriculus dexter cordis*: Ventrículo derecho del corazón
43. *Trachea*: Tráquea
44. *Truncus brachiocephalicus*: Tronco braquiocefálico
45. *V. cava cranialis*: Vena cava craneal
46. *Humerus*: Húmero
47. *Pars cranialis lobi cranialis pulmonis sinistri*: Parte craneal del lóbulo craneal del pulmón izquierdo
48. *Lobus cranialis pulmonis dextri*: Lóbulo craneal del pulmón derecho

**Sección transversal del tórax a nivel de la cuarta vértebra torácica.
Vista de la superficie caudal de la sección**

Figura 104

1. *Processus spinosus vertebrae thoracicae IV*: Apófisis espinosa de la cuarta vértebra torácica
2. *Medulla spinalis*: Médula espinal
3. *Vertebra thoracica IV*: Cuarta vértebra torácica
4. *Cartilago scapulae*: Cartilago de la escápula
5. *Scapula*: Escápula
6. *M. trapezius, pars thoracica*: Músculo trapecio, parte torácica
7. *M. spinalis thoracis*: Músculo espinal del tórax
8. *M. rhomboideus thoracis*: Músculo romboides del tórax
9. *M. splenius cervicis et m. splenius capitis*: Músculo esplenio del cuello y músculo esplenio de la cabeza
10. *M. longissimus thoracis*: Músculo longísimo del tórax
11. *M. multifidus thoracis*: Músculo multifido del tórax
12. *Lig. interspinale*: Ligamento interespinoso
13. *M. iliocostalis thoracis*: Músculo iliocostal del tórax
14. *Costa V*: Quinta costilla
15. *M. teres major*: Músculo redondo mayor
16. *M. serratus ventralis thoracis*: Músculo serrato ventral del tórax
17. *M. latissimus dorsi*: Músculo dorsal ancho
18. *Mm. intercostales externi et interni*: Músculos intercostales externos e internos
19. *M. tensor fasciae antebrachii, costa IV*: Músculo tensor de la fascia del antebrazo, cuarta costilla
20. *M. cutaneus omobrachialis*: Músculo cutáneo omobraquial
21. *M. intercostalis internus (m. intercartilagineus), a. et v. thoracica interna*: Músculo intercostal interno (músculo intercartilaginoso), arteria y vena torácicas internas
22. *Cartilago costalis IV*: Cuarto cartilago costal
23. *Sternum*: Esternón
24. *M. pectoralis profundus (ascendens)*: Músculo pectoral profundo (ascendente)
25. *M. transversus thoracis*: Músculo transverso del tórax
26. *M. longus colli, truncus sympathicus*: Músculo largo del cuello, tronco simpático
27. *Esophagus, n. vagus dexter*: Esófago, nervio vago derecho
28. *V. azygos sinistra, ductus thoracicus*: Vena ázigos izquierda, conducto torácico
29. *Arcus aortae*: Arco de la aorta
30. *Trachea*: Tráquea
31. *N. vagus sinister*: Nervio vago izquierdo
32. *Truncus pulmonalis*: Tronco pulmonar



33. *Lnn. tracheobronchiales*: Linfonódulos traqueo-bronquiales
34. *V. pulmonalis*: Vena pulmonar
35. *Pars caudalis lobi cranialis pulmonis sinistri*: Parte caudal del lóbulo craneal del pulmón izquierdo
36. *Lobus medius pulmonis dextri*: Lóbulo medio del pulmón derecho
37. *Pericardium*: Pericardio
38. *N. phrenicus sinister, ductus thoracicus*: Nervio frénico izquierdo
39. *N. phrenicus dexter*: Nervio frénico derecho
40. *Auricula sinistra cordis*: Aurícula (orejuela) izquierda del corazón
41. *A. coronaria sinistra, v. cordis magna*: Arteria coronaria izquierda, vena cardíaca magna
42. *Ostium aortae*: Orificio de la aorta
43. *Valvula semilunaris valvae aortae*: Válvula semilunar de la valva aórtica
44. *Atrium dextrum cordis*: Atrio derecho del corazón
45. *V. cava cranialis*: Vena cava craneal
46. *Ostium atrioventriculare dextrum*: Orificio atrioventricular derecho
47. *Cuspis parietalis valvae atrioventricularis dextrae (valvae tricuspidalis)*: Cúspide parietal de la valva atrioventricular derecha (valva tricúspide)
48. *Ventriculus dexter cordis*: Ventrículo derecho del corazón

**Sección transversal del tórax a nivel de la séptima vértebra torácica.
Vista de la superficie caudal de la sección**

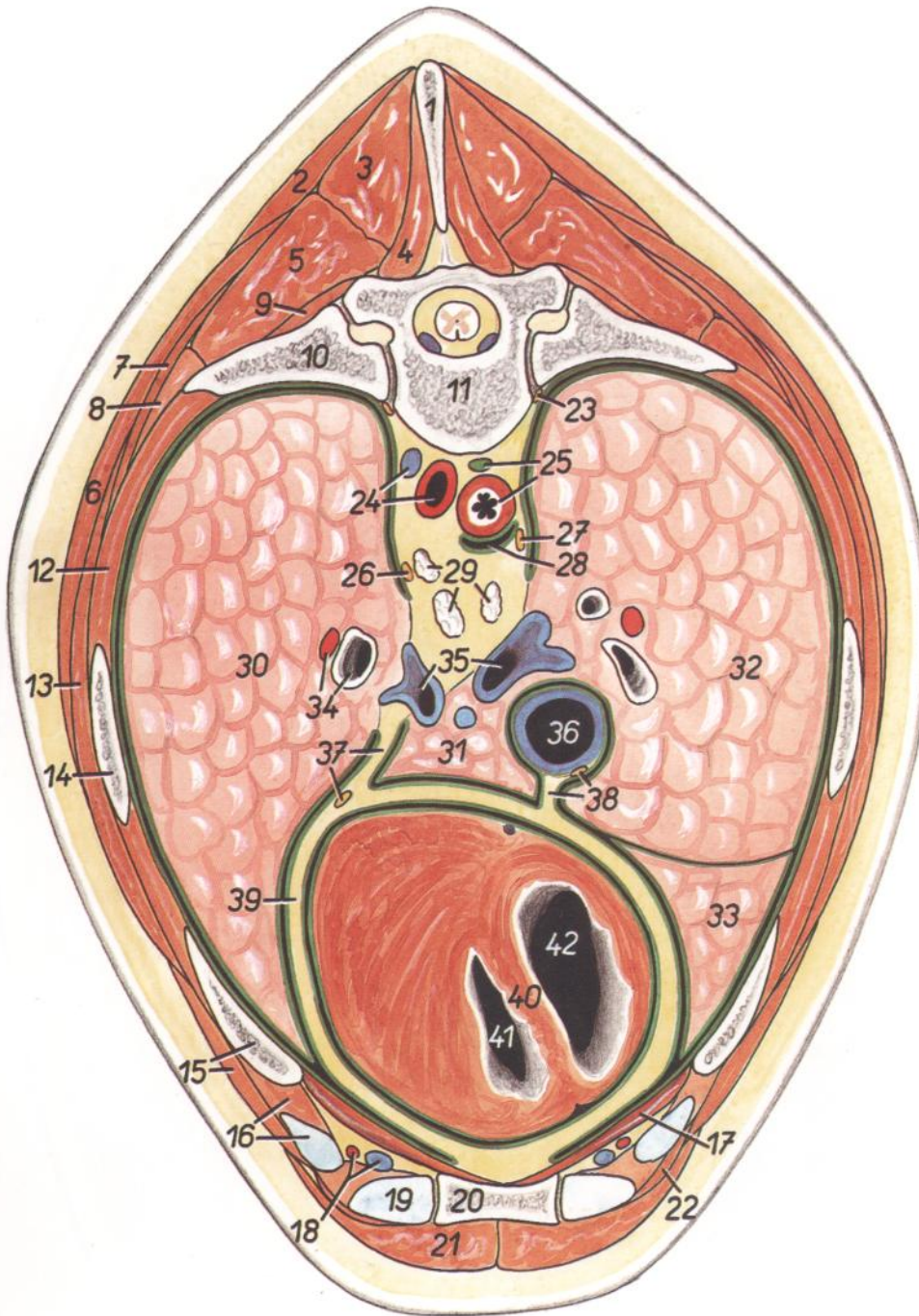


Figura 105

1. *Processus spinosus vertebrae thoracicae VII*: Apófisis espinosa de la séptima vértebra torácica
2. *M. trapezius, pars thoracica*: Músculo trapecio, parte torácica
3. *M. spinalis thoracis*: Músculo espinal del tórax
4. *M. multifidus thoracis*: Músculo multifido del tórax
5. *M. longissimus thoracis*: Músculo longísimo del tórax
6. *M. latissimus dorsi*: Músculo dorsal ancho
7. *M. serratus dorsalis cranialis*: Músculo serrato dorsal craneal
8. *M. iliocostalis thoracis*: Músculo iliocostal del tórax
9. *M. levator costae*: Músculo elevador de la costilla

10. *Costa VII*: Séptima costilla
11. *Vertebra thoracica VII*: Séptima vértebra torácica
12. *Mm. intercostales externi et interni*: Músculos intercostales externos e internos
13. *M. serratus ventralis thoracis*: Músculo serrato ventral del tórax
14. *Costa VI*: Sexta costilla
15. *M. obliquus externus abdominis, costa V*: Músculo oblicuo externo del abdomen, quinta costilla
16. *M. intercostalis internus (m. intercartilagineus), cartilago costalis V*: Músculo intercostal interno (músculo intercartilaginoso), quinto cartílago costal

17. *M. transversus thoracis*: Músculo transverso del tórax
18. *A. et v. thoracica interna*: Arteria y vena torácicas internas
19. *Cartilago costalis VI*: Sexto cartílago costal
20. *Sternum*: Esternón
21. *M. pectoralis profundus (ascendens)*: Músculo pectoral profundo (ascendente)
22. *M. rectus abdominis*: Músculo recto del abdomen
23. *Truncus sympathicus*: Tronco simpático
24. *Aorta, v. azygos sinistra*: Aorta, vena áyigos izquierda
25. *Esophagus, ductus thoracicus*: Esófago, conducto torácico
26. *N. vagus sinister*: Nervio vago izquierdo
27. *N. vagus dexter*: Nervio vago derecho
28. *Cavum mediastini serosum (bursa infracardíaca)*: Cavidad serosa del mediastino (bolsa infracardíaca)
29. *Lnn. mediastinales caudales*: Linfonódulos mediastínicos caudales
30. *Pars caudalis lobi cranialis pulmonis dextri*: Parte caudal del lóbulo craneal del pulmón derecho
31. *Lobus accesorius pulmonis*: Lóbulo accesorio del pulmón
32. *Lobus medius pulmonis*: Lóbulo medio del pulmón
33. *Lobus caudalis pulmonis dextri*: Lóbulo caudal del pulmón derecho
34. *Bronchus lobaris, ramus a. pulmonalis sinistrae*: Bronquio lobular, rama de la arteria pulmonar izquierda
35. *Vv. pulmonales*: Venas pulmonares
36. *V. cava caudalis*: Vena cava caudal
37. *Mediastinum caudale, n. phrenicus sinister*: Mediastino caudal, nervio frénico izquierdo
38. *N. phrenicus dexter, plica (s. mesenterium) v. cavae caudalis*: Nervio frénico derecho, pliegue (mesenterio) de la vena cava caudal
39. *Pericardium*: Pericardio
40. *Septum interventriculare*: Septo interventricular
41. *Ventriculus sinister cordis*: Ventrículo izquierdo del corazón
42. *Ventriculus dexter cordis*: Ventrículo derecho del corazón

Corazón. Vista desde la izquierda

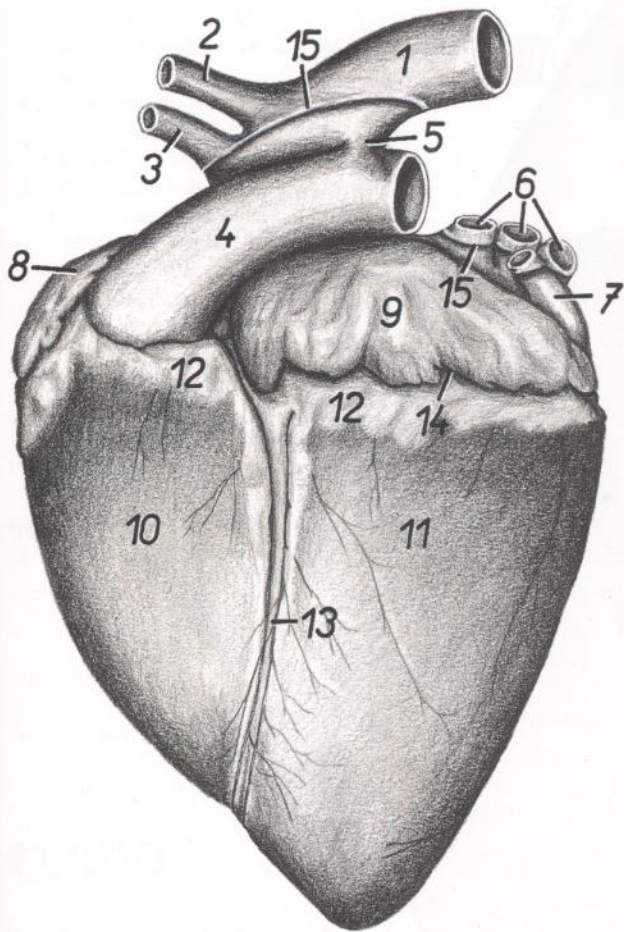


Figura 106

1. Aorta: Aorta
2. A. subclavia sinistra: Arteria subclavia izquierda
3. Truncus brachiocephalicus: Tronco braquiocefálico
4. Truncus pulmonalis: Tronco pulmonar
5. Lig. arteriosum (Botalli): Ligamento arterioso (de Botal)
6. Vv. pulmonales: Venas pulmonares
7. V. azygos sinistra: Vena ázigos izquierda
8. Aurícula dextra: Aurícula (orejuela) derecha
9. Aurícula sinistra: Aurícula (orejuela) izquierda
10. Ventriculus dexter: Ventriculo derecho
11. Ventriculus sinister: Ventriculo izquierdo
12. Corpus adiposum subepicardiale: Cuerpo adiposo subepicárdico
13. Sulcus interventricularis paraconalis: Surco interventricular paraconal
14. Sulcus coronarius: Surco coronario
15. Insertio pericardii: Inserción del pericardio

Corazón. Vista desde la derecha

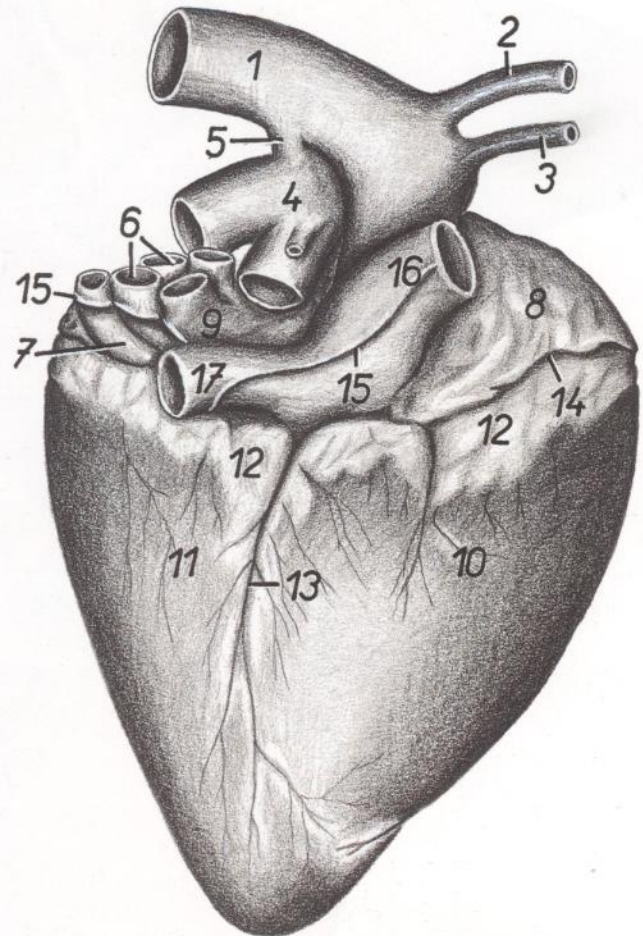


Figura 107

1. Aorta: Aorta
2. A. subclavia sinistra: Arteria subclavia izquierda
3. Truncus brachiocephalicus: Tronco braquiocefálico
4. Truncus pulmonalis: Tronco pulmonar
5. Lig. arteriosum (Botalli): Ligamento arterioso (de Botal)
6. Vv. pulmonales: Venas pulmonares
7. Sinus coronarius: Seno coronario
8. Atrium dextrum: Atrio derecho
9. Atrium sinistrum: Atrio izquierdo
10. Ventriculus dexter: Ventriculo derecho
11. Ventriculus sinister: Ventriculo izquierdo
12. Corpus adiposum subepicardiale: Cuerpo adiposo subepicárdico
13. Sulcus interventricularis subsinuus: Surco interventricular subsinusal
14. Sulcus coronarius: Surco coronario
15. Insertio pericardii: Inserción del pericardio
16. V. cava cranialis: Vena cava craneal
17. V. cava caudalis: Vena cava caudal

Pulmones. Vista de la cara diafragmática

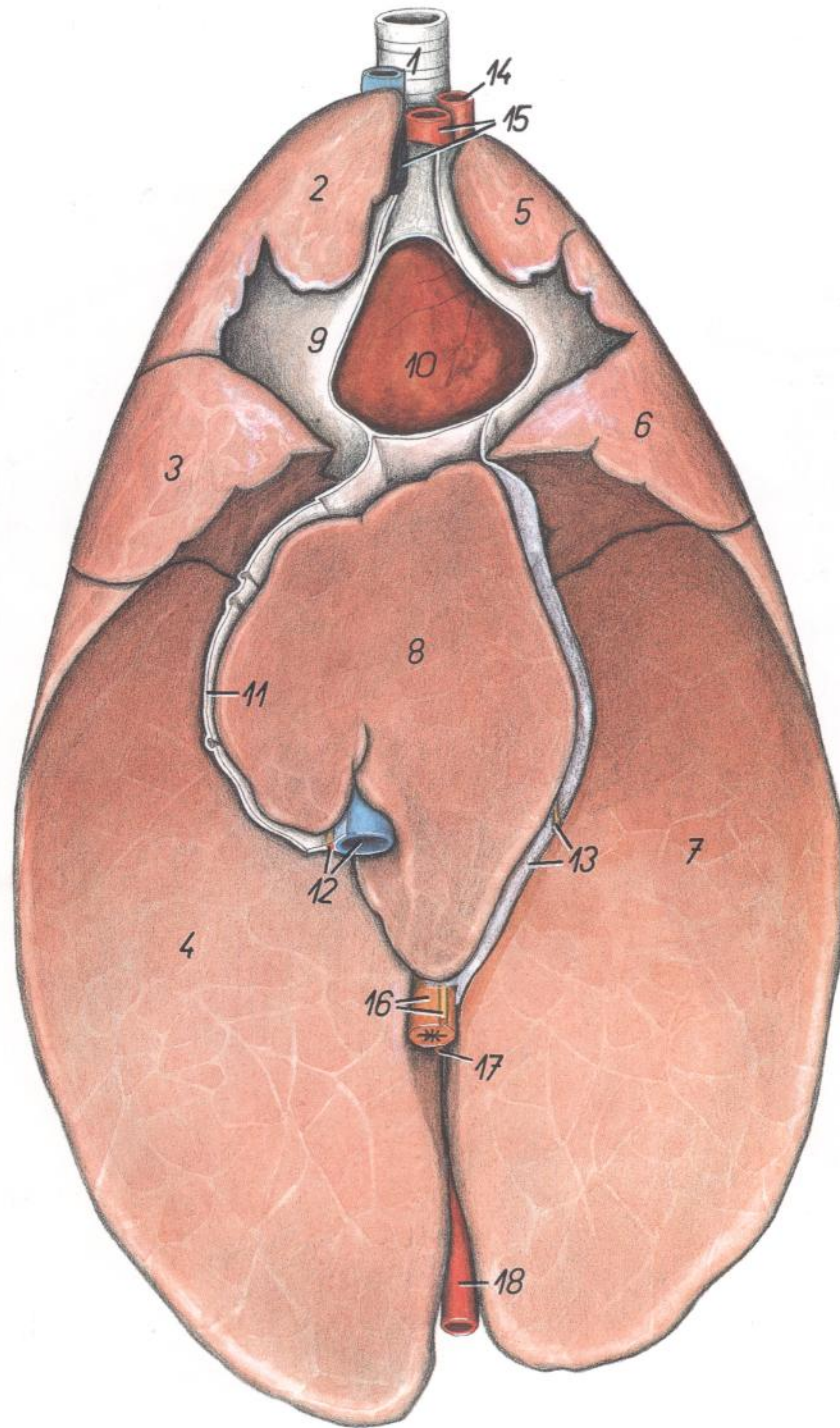


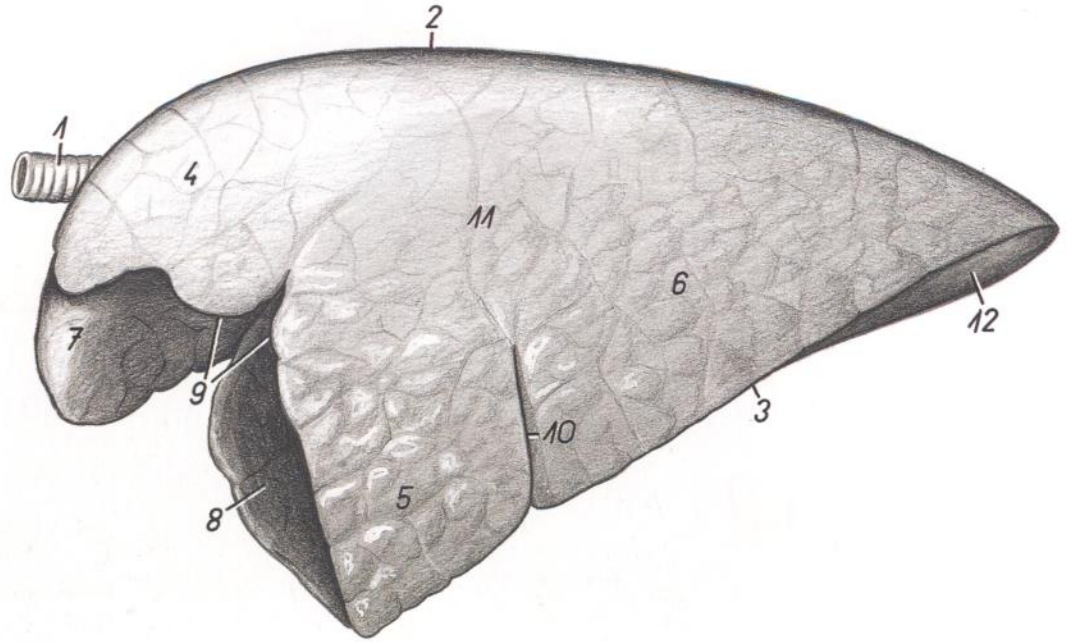
Figura 108

- | | | |
|--|---|--|
| <p>1. <i>Trachea</i>: Tráquea</p> <p>2. <i>Lobus cranialis pulmonis dextri</i>: Lóbulo craneal del pulmón derecho</p> <p>3. <i>Lobus medius pulmonis (dextri)</i>: Lóbulo medio del pulmón (derecho)</p> <p>4. <i>Lobus caudalis pulmonis dextri</i>: Lóbulo caudal del pulmón derecho</p> <p>5. <i>Pars cranialis lobi cranialis pulmonis sinistri</i>: Parte craneal del lóbulo craneal del pulmón izquierdo</p> | <p>6. <i>Pars caudalis lobi cranialis pulmonis sinistri</i>: Parte caudal del lóbulo craneal del pulmón izquierdo</p> <p>7. <i>Lobus caudalis pulmonis sinistri</i>: Lóbulo caudal del pulmón izquierdo</p> <p>8. <i>Lobus accessorius pulmonis</i>: Lóbulo accesorio del pulmón</p> <p>9. <i>Pericardium</i>: Pericardio</p> <p>10. <i>Cor</i>: Corazón</p> <p>11. <i>Plica (s. mesenterium), v. cavae caudalis</i>: Pliegue (mesenterio) de la vena cava caudal</p> | <p>12. <i>V. cava caudalis, n. phrenicus dexter</i>: Vena cava caudal, nervio frénico derecho</p> <p>13. <i>Mediastinum caudale</i>: Mediastino caudal</p> <p>14. <i>A. subclavia sinistra</i>: Arteria subclavia izquierda</p> <p>15. <i>Truncus brachiocephalicus, v. cava cranialis</i>: Tronco braquiocefálico, vena cava craneal</p> <p>16. <i>Esophagus, truncus vagalis ventralis</i>: Esófago, tronco vagal ventral</p> <p>17. <i>Truncus vagalis dorsalis</i>: Tronco vagal dorsal</p> <p>18. <i>Aorta</i>: Aorta</p> |
|--|---|--|

Pulmones. Vista desde la izquierda. Dibujo a partir de una muestra seca

Figura 109

1. *Trachea*: Tráquea
2. *Margo dorsalis (obtusus)*: Borde dorsal (obtuso)
3. *Margo ventralis acutus*: Borde ventral agudo
4. *Pars cranialis lobi cranialis pulmonis sinistri*: Parte craneal del lóbulo craneal del pulmón izquierdo
5. *Pars caudalis lobi cranialis pulmonis sinistri*: Parte caudal del lóbulo craneal del pulmón izquierdo
6. *Lobus caudalis pulmonis sinistri*: Lóbulo caudal del pulmón izquierdo
7. *Lobus cranialis pulmonis dextri*: Lóbulo craneal del pulmón derecho
8. *Lobus medius pulmonis dextri*: Lóbulo medio del pulmón derecho
9. *Incisura cardiaca*: Incisura cardíaca
10. *Fissura interlobaris caudalis*: Fisura interlobular caudal
11. *Facies costalis*: Cara costal
12. *Facies diaphragmatica*: Cara diafragmática

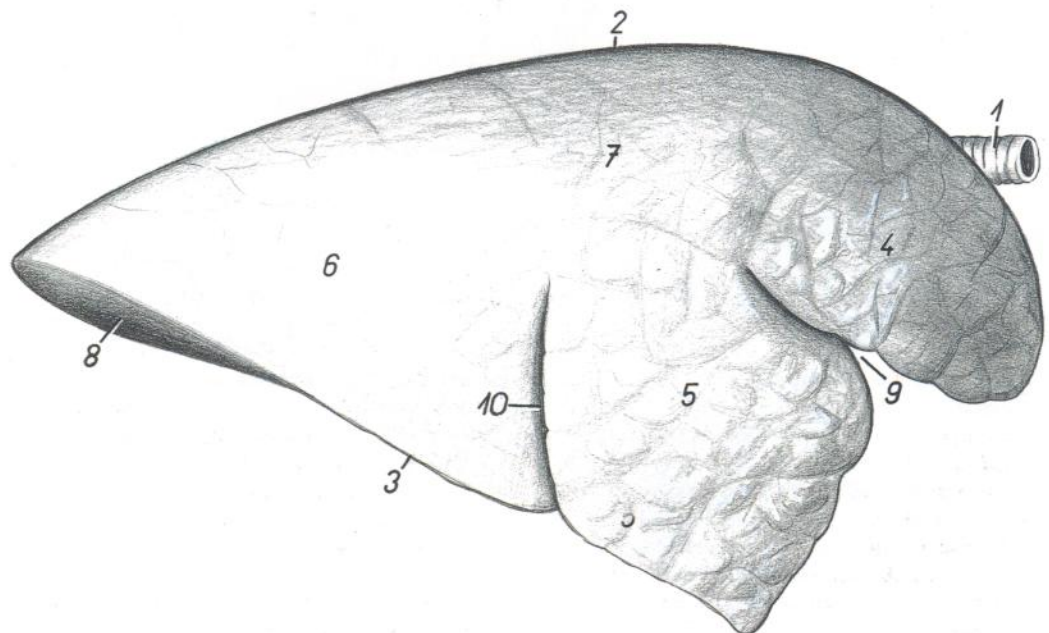


CERDO

Pulmones. Vista desde la derecha. Dibujo a partir de una muestra seca

Figura 110

1. *Trachea*: Tráquea
2. *Margo dorsalis (obtusus)*: Borde dorsal (obtuso)
3. *Margo ventralis acutus*: Borde ventral agudo
4. *Lobus cranialis pulmonis dextri*: Lóbulo craneal del pulmón derecho
5. *Lobus medius pulmonis (dextri)*: Lóbulo medio del pulmón (derecho)
6. *Lobus caudalis pulmonis dextri*: Lóbulo caudal del pulmón derecho
7. *Facies costalis*: Cara costal
8. *Facies diaphragmatica*: Cara diafragmática
9. *Incisura cardiaca et fissura interlobaris cranialis*: Incisura cardíaca y fisura interlobular craneal
10. *Fissura interlobaris caudalis*: Fisura interlobular caudal



CERDO

Sección transversal de la cavidad abdominal a nivel de la decimosegunda vértebra torácica. Vista de la superficie caudal de la sección

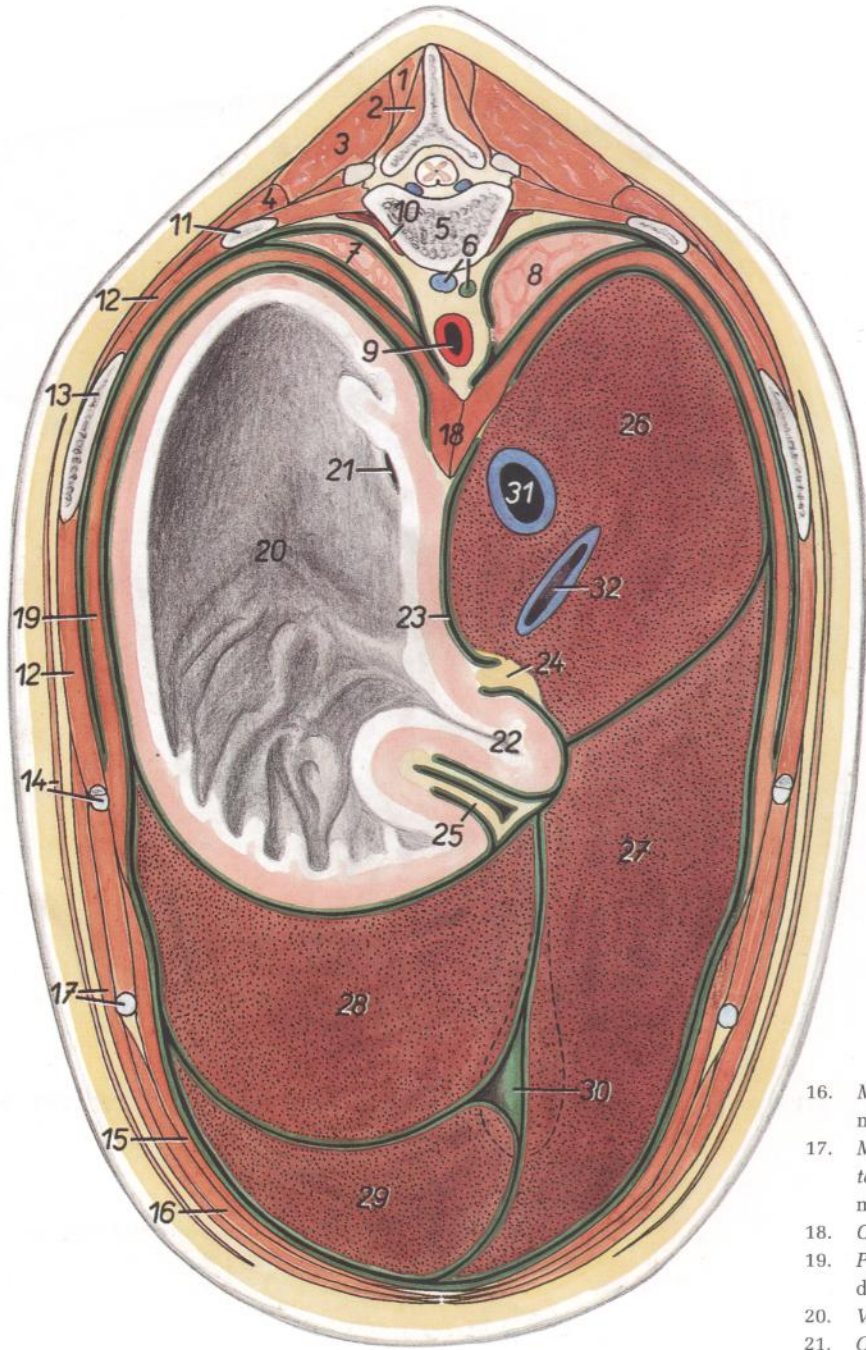


Figura 111

1. *M. spinalis thoracis*: Músculo espinal del tórax
2. *M. multifidus thoracis*: Músculo multifido del tórax
3. *M. longissimus thoracis*: Músculo longísimo del tórax
4. *M. iliocostalis thoracis*: Músculo iliocostal del tórax
5. *Vertebra thoracica XII*: Decimosegunda vértebra torácica
6. *V. azygos sinistra, ductus thoracicus*: Vena ázigos izquierda, conducto torácico
7. *Lobus caudalis pulmonis sinistri*: Lóbulo caudal del pulmón izquierdo

8. *Lobus caudalis pulmonis dextri*: Lóbulo caudal del pulmón derecho
9. *Aorta*: Aorta
10. *M. quadratus lumborum*: Músculo cuadrado lumbar
11. *Costa XII*: Decimosegunda costilla
12. *Mm. intercostales*: Músculos intercostales
13. *Costa XI*: Decimoprimera costilla
14. *M. cutaneus trunci, costa et cartilago costalis X*: Músculo cutáneo del tronco, décima costilla y cartilago costal
15. *M. transversus abdominis*: Músculo transverso del abdomen

16. *M. rectus abdominis*: Músculo recto del abdomen
17. *M. obliquus externus abdominis, cartilago costalis XI*: Músculo oblicuo externo del abdomen, decimoprimero cartilago costal
18. *Crura diaphragmatis*: Pilares del diafragma
19. *Pars costalis diaphragmatis*: Parte costal del diafragma
20. *Ventriculus (gaster)*: Ventriculo (estómago)
21. *Ostium cardiacum*: Orificio cardial
22. *Pars pylorica ventriculi*: Parte pilórica del estómago
23. *Foramen epiploicum*: Agujero epiploico
24. *Omentum minus (lig. hepatogastricum)*: Omento menor (ligamento hepatogástrico)
25. *Omentum majus*: Omento mayor
26. *Lobus caudatus hepatis*: Lóbulo caudado del hígado
27. *Lobus hepatis dexter*: Lóbulo derecho del hígado
28. *Lobus hepatis sinister lateralis*: Lóbulo lateral izquierdo del hígado
29. *Lobus hepatis sinister medialis*: Lóbulo medial izquierdo del hígado
30. *Vesica fellea (partim in projectione)*: Vesícula biliar (parcialmente proyectada)
31. *V. cava caudalis*: Vena cava caudal
32. *Ramus v. portae*: Rama de la vena porta

Sección transversal de la cavidad abdominal a nivel de la decimocuarta vértebra torácica. Vista de la superficie caudal de la sección

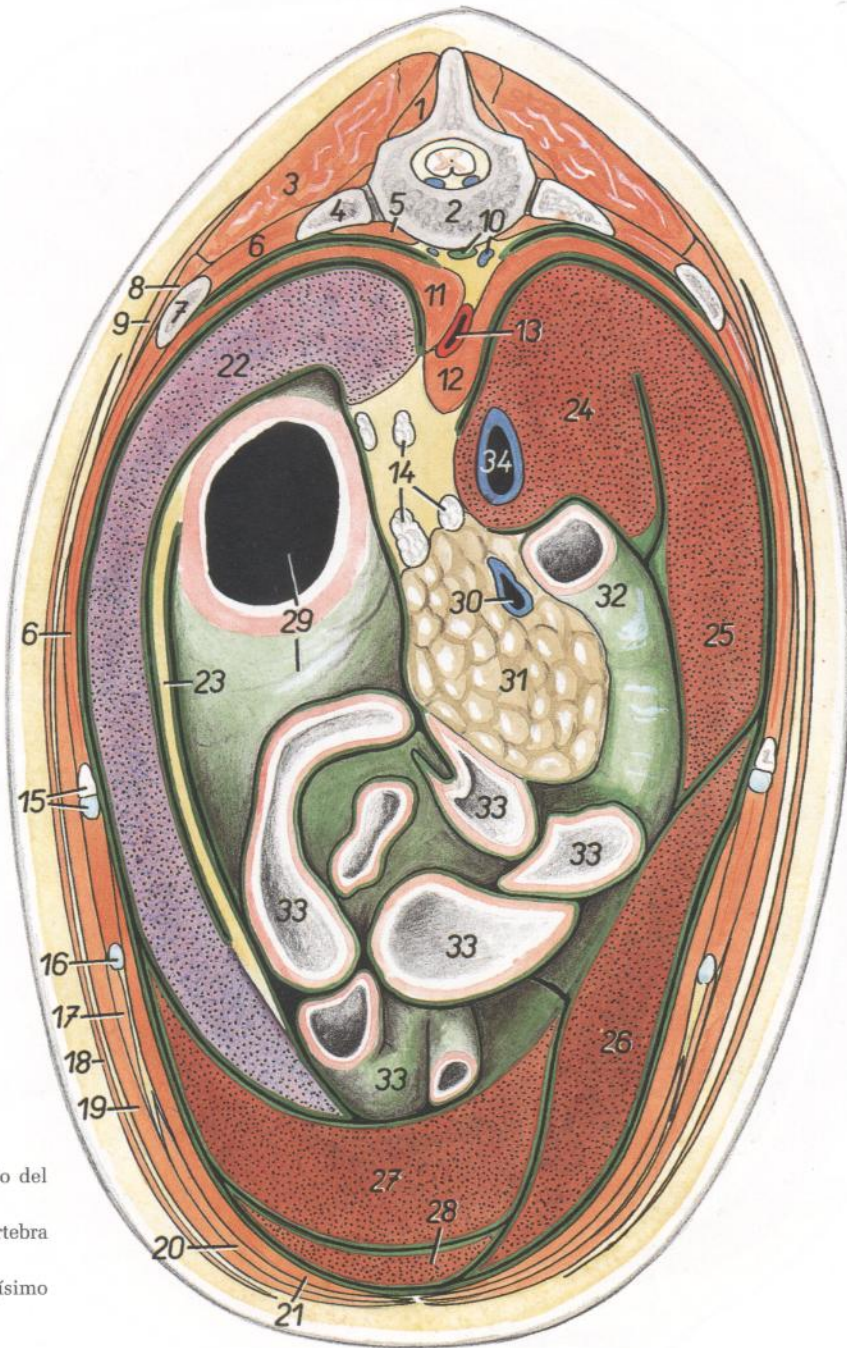


Figura 112

- | | | |
|--|--|---|
| <ol style="list-style-type: none"> 1. <i>M. multifidus thoracis</i>: Músculo multifido del tórax 2. <i>Vertebra thoracica XIV</i>: Decimocuarta vértebra torácica 3. <i>M. longissimus thoracis</i>: Músculo longísimo del tórax 4. <i>Costa XIV</i>: Decimocuarta costilla 5. <i>M. psoas major</i>: Músculo psoas mayor 6. <i>Mm. intercostales</i>: Músculos intercostales 7. <i>Costa XIII</i>: Decimotercera costilla 8. <i>M. iliocostalis lumborum et m. iliocostalis thoracis</i>: Músculos iliocostal lumbar e iliocostal del tórax 9. <i>M. serratus dorsalis caudalis</i>: Músculo serrato dorsal caudal 10. <i>V. azygos sinistra, cisterna chyli</i>: Vena ácigos izquierda, cisterna del quilo 11. <i>Crus laterale sinistrum diaphragmatis</i>: Pilar lateral izquierdo del diafragma 12. <i>Crura medialis diaphragmatis</i>: Pilares mediales del diafragma 13. <i>Aorta</i>: Aorta 14. <i>Lnn. gastrici et lnn. celiaci</i>: Linfonódulos gástricos y celíacos | <ol style="list-style-type: none"> 15. <i>Costa et cartilago costalis XII</i>: Decimosegunda costilla y cartílago costal 16. <i>Cartilago costalis XIII</i>: Decimotercer cartílago costal 17. <i>M. obliquus internus abdominis</i>: Músculo obliquo interno del abdomen 18. <i>M. cutaneus trunci</i>: Músculo cutáneo del tronco 19. <i>M. obliquus externus abdominis</i>: Músculo obliquo externo del abdomen 20. <i>M. rectus abdominis</i>: Músculo recto del abdomen 21. <i>M. transversus abdominis</i>: Músculo transverso del abdomen 22. <i>Lien</i>: Bazo 23. <i>Omentum majus</i>: Omento mayor | <ol style="list-style-type: none"> 24. <i>Processus caudatus hepatis</i>: Proceso caudado del hígado 25, 26. <i>Lobus hepatis dexter</i> (25, <i>lateralis</i>; 26, <i>medialis</i>): Lóbulo derecho del hígado (25, lateral; 26, medial) 27, 28. <i>Lobus hepatis sinister</i> (27, <i>lateralis</i>; 28, <i>medialis</i>): Lóbulo izquierdo del hígado (27, lateral; 28, medial) 29. <i>Ventriculus (gaster)</i>: Ventrículo (estómago) 30. <i>V. portae</i>: Vena porta 31. <i>Lobus pancreatis dexter</i>: Lóbulo derecho del páncreas 32. <i>Duodenum</i>: Duodeno 33. <i>Jejunum</i>: Yeyuno 34. <i>V. cava caudalis</i>: Vena cava caudal |
|--|--|---|

*Sección transversal de la cavidad abdominal a nivel de la primera vértebra lumbar.
Vista de la superficie caudal de la sección*

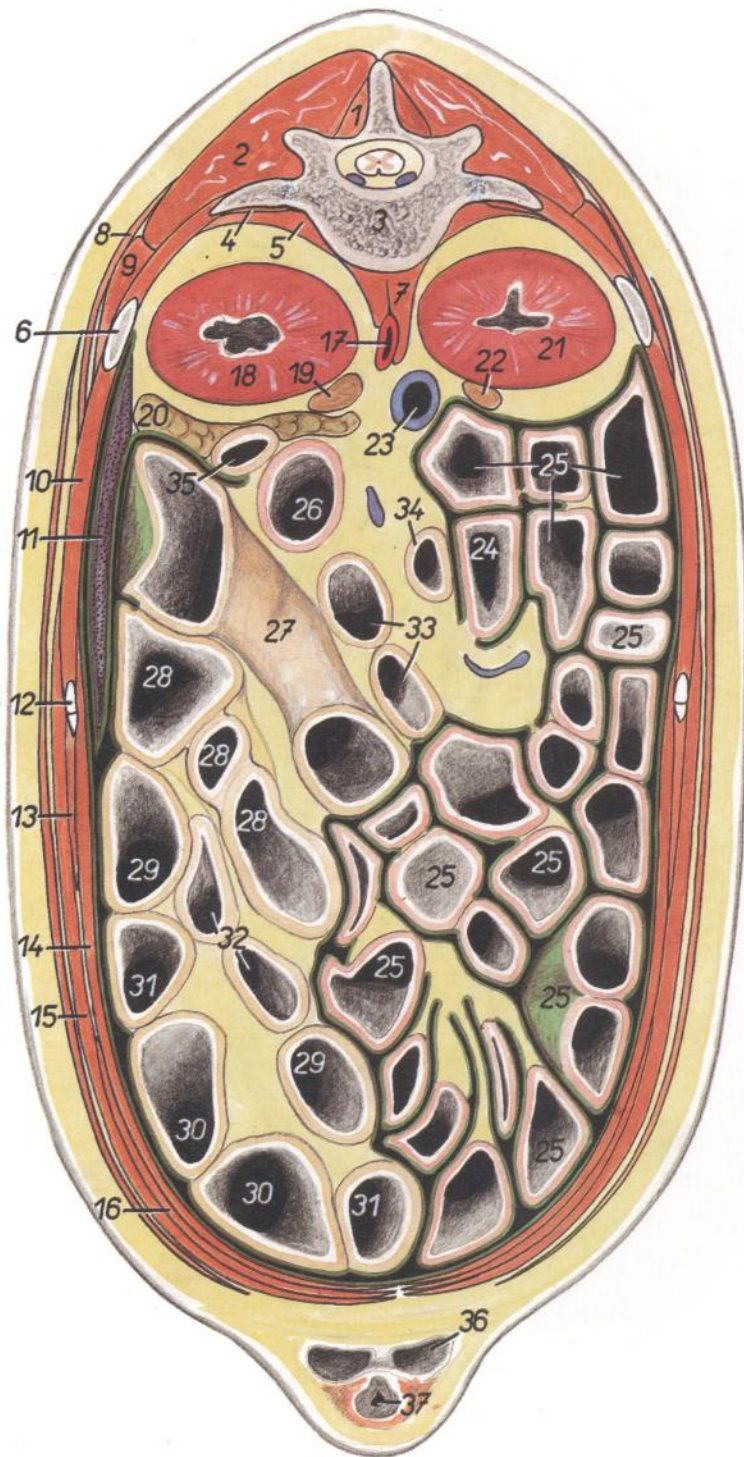


Figura 113

1. *M. multifidus thoracis et m. multifidus lumborum*: Músculos multífido del tórax y multífido lumbar
2. *M. longissimus thoracis et m. longissimus lumborum*: Músculos longísimos del tórax y lumbar
3. *Vertebra lumbalis I*: Primera vértebra lumbar
4. *M. quadratus lumborum*: Músculo cuadrado lumbar
5. *M. psoas major*: Músculo psoas mayor
6. *Costa XIV*: Decimocuarta costilla
7. *Crura diaphragmatis*: Pilares del diafragma

8. *M. serratus dorsalis caudalis*: Músculo serrato dorsal caudal
9. *M. iliocostalis lumborum*: Músculo iliocostal lumbar
10. *Mm. intercostales*: Músculos intercostales
11. *Lien*: Bazo
12. *Costa et cartilago costalis XIII*: Decimotercera costilla y cartilago costal
13. *M. obliquus internus abdominis*: Músculo obliquo interno del abdomen
14. *M. transversus abdominis*: Músculo transverso del abdomen

15. *M. obliquus externus abdominis*: Músculo obliquo externo del abdomen
16. *M. rectus abdominis*: Músculo recto del abdomen
17. *Aorta*: Aorta
18. *Ren sinister*: Riñón izquierdo
19. *Glandula adrenal (s. suprarenalis) sinistra*: Glándula adrenal (suprarrenal) izquierda
20. *Lobus pancreatis sinister*: Lóbulo izquierdo del páncreas
21. *Ren dexter*: Riñón derecho
22. *Glandula adrenal (s. suprarenalis) dextra*: Glándula adrenal (suprarrenal) derecha
23. *V. cava caudalis*: Vena cava caudal
24. *Duodenum*: Duodeno
25. *Jejunum*: Yeyuno
26. *Flexura duodenojejunalis*: Flexura duodenoyeyunal
- 27-33. *Ansa spiralis coli*: Asa espiral del colon
27. *Gyrus centripetalis I*: Primer giro centrípeto
28. *Gyrus centripetalis II*: Segundo giro centrípeto
29. *Gyrus centripetalis III*: Tercer giro centrípeto
30. *Flexura centralis*: Flexura central
31. *Gyrus centrifugalis I*: Primer giro centrifugo
32. *Gyrus centrifugalis II*: Segundo giro centrifugo
33. *Gyrus centrifugalis III*: Tercer giro centrifugo
- 34, 35. *Colon transversum*: Colon transverso
36. *Diverticulum preputiale*: Divertículo prepucial
37. *Preputium*: Prepucio

CERDO

Sección transversal de la cavidad abdominal a nivel de la cuarta vértebra lumbar.
Vista de la superficie caudal de la sección

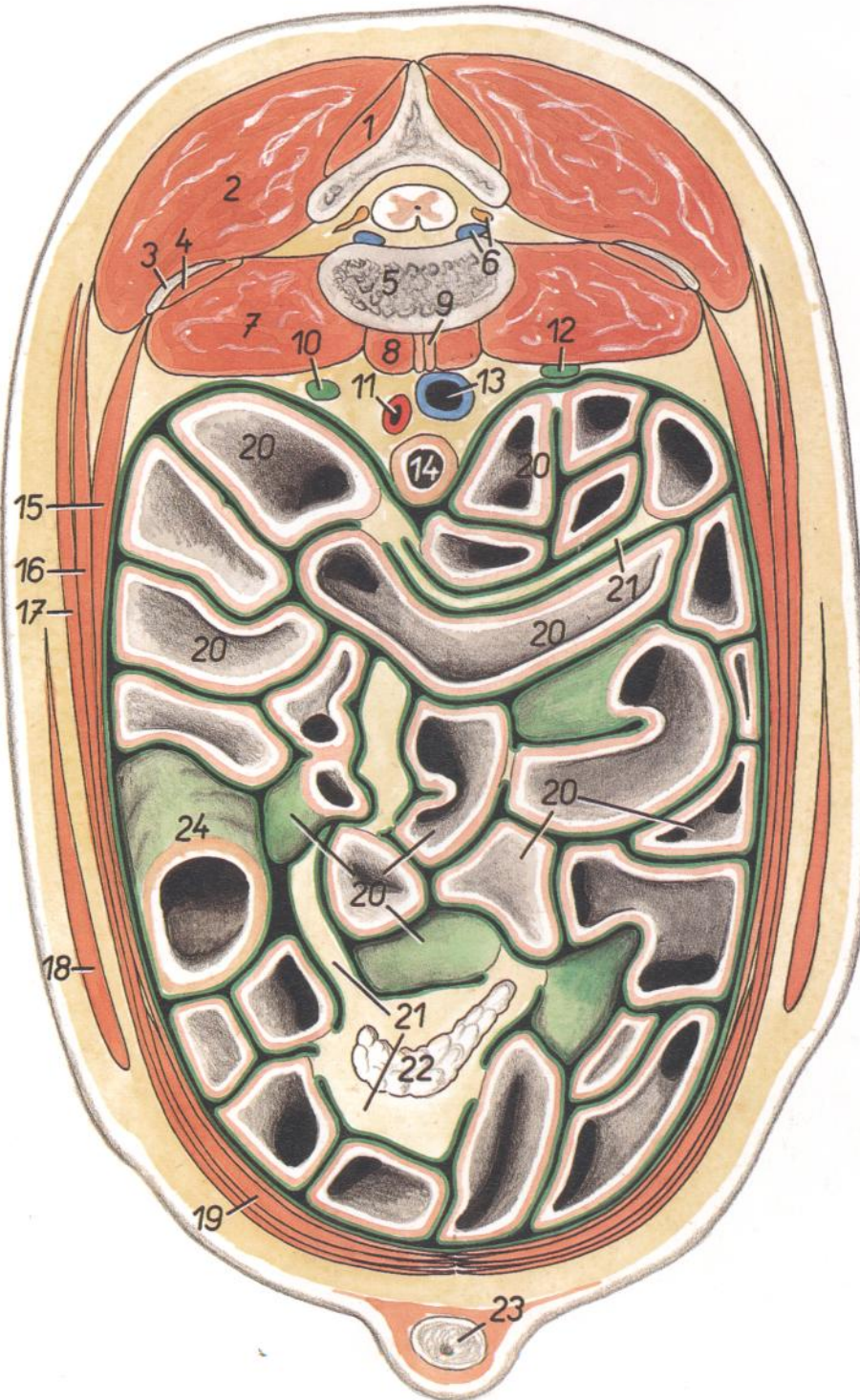


Figura 114

- | | | |
|--|---|---|
| 1. <i>M. multifidus lumborum</i> : Músculo multifido lumbar | 8. <i>M. psoas minor</i> : Músculo psoas menor | 17. <i>M. obliquus externus abdominis</i> : Músculo obliquo externo del abdomen |
| 2. <i>M. longissimus lumborum</i> : Músculo longísimo lumbar | 9. <i>Crus diaphragmatis dextrum</i> : Pilar derecho del diafragma | 18. <i>M. cutaneus trunci</i> : Músculo cutáneo del tronco |
| 3. <i>Processus costarius vertebrae lumbalis IV</i> : Apófisis costiforme de la cuarta vértebra lumbar | 10. <i>Ureter sinister</i> : Uréter izquierdo | 19. <i>M. rectus abdominis</i> : Músculo recto del abdomen |
| 4. <i>M. quadratus lumborum</i> : Músculo cuadrado lumbar | 11. <i>Aorta</i> : Aorta | 20. <i>Jejunum</i> : Yeyuno |
| 5. <i>Vertebrae lumbalis IV</i> : Cuarta vértebra lumbar | 12. <i>Ureter dexter</i> : Uréter derecho | 21. <i>Mesojejunum</i> : Mesoyeyuno |
| 6. <i>Plexus vertebralis internus, n. spinalis</i> : Plexo vertebral interno, nervio espinal | 13. <i>V. cava caudalis</i> : Vena cava caudal | 22. <i>Ln. jejunalis</i> : Linfonódulo yeyunal |
| 7. <i>M. psoas major</i> : Músculo psoas mayor | 14. <i>Colon descendens</i> : Colon descendente | 23. <i>Penis</i> : Pene |
| | 15. <i>M. transversus abdominis</i> : Músculo transversal del abdomen | 24. <i>Cecum</i> : Ciego |
| | 16. <i>M. obliquus internus abdominis</i> : Músculo obliquo interno del abdomen | |

CERDO

Órganos abdominales. Vista ventral

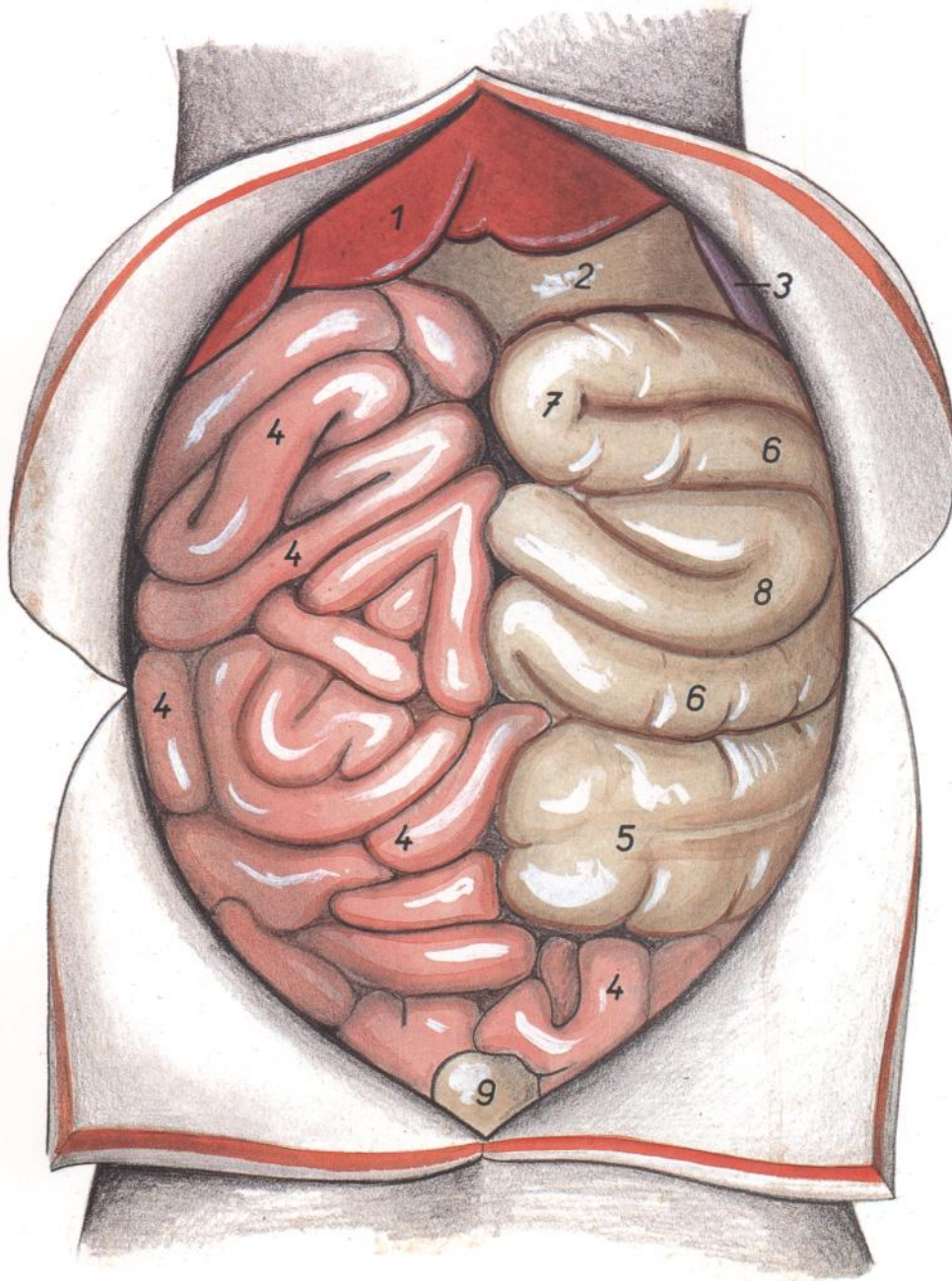


Figura 115

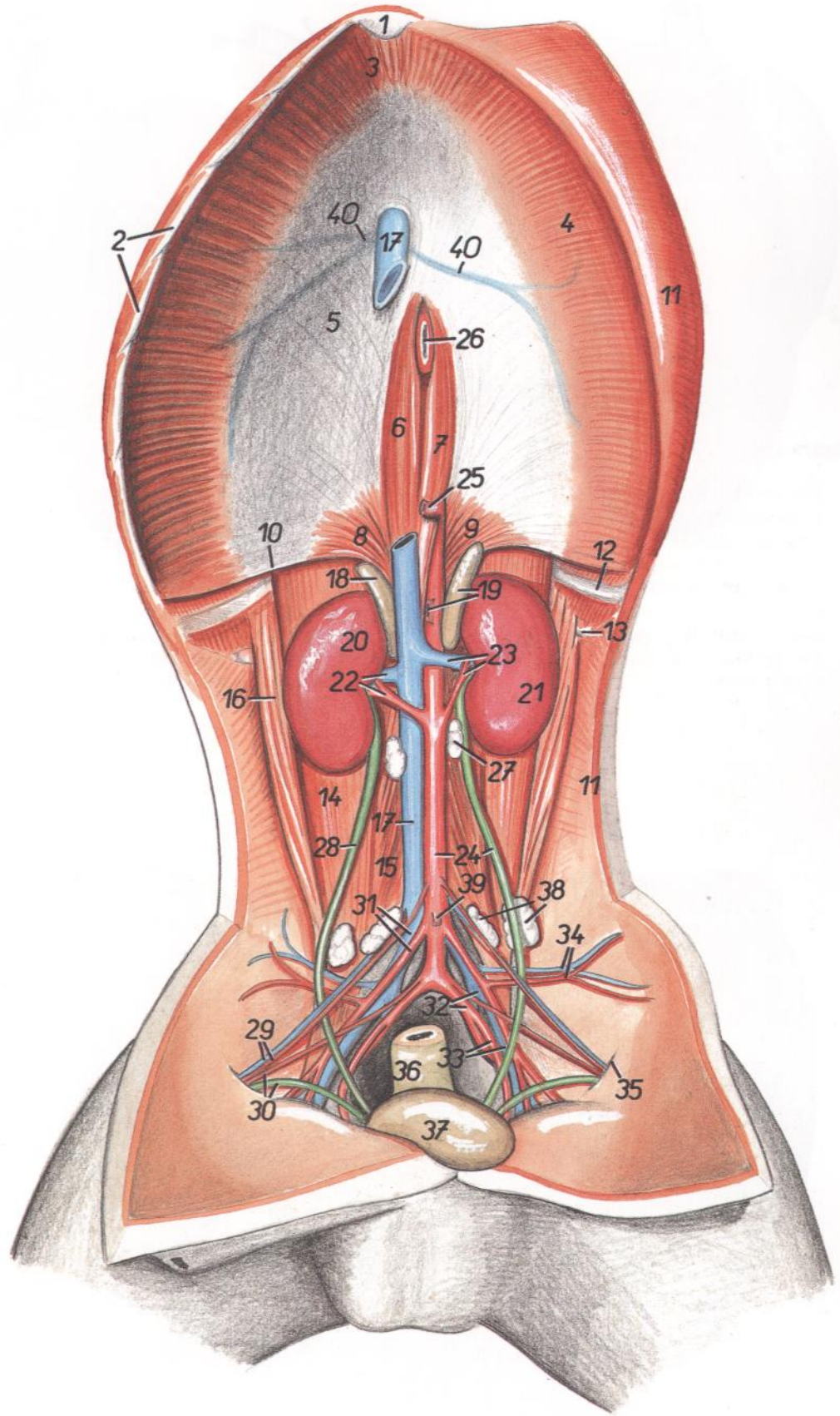
1. *Hepar*: Hígado
2. *Ventriculus (gaster)*: Ventriculo (estómago)
3. *Lien*: Bazo
4. *Jejunum*: Yeyuno

5. *Cecum*: Ciego
- 6, 7, 8. *Ansa spiralis coli*: Asa espiral del colon
6. *Gyri centripetales*: Giros centripetos
7. *Flexura centralis coli*: Flexura central del colon

8. *Gyri centrifugales*: Giros centrifugos
9. *Vesica urinaria*: Vejiga urinaria

Diseción del techo de la cavidad abdominal

Figura 116



- 1. *Cartilago xiphoidea*: Cartílago xifoides
- 2. *Arcus costalis*: Arco costal
- 3. *Pars sternalis diaphragmatis*: Parte esternal del diafragma
- 4. *Pars costalis diaphragmatis*: Parte costal del diafragma
- 5. *Centrum tendineum diaphragmatis*: Centro tendinoso del diafragma
- 6. *Crus mediale dextrum diaphragmatis*: Pilar medial derecho del diafragma
- 7. *Crus mediale sinistrum diaphragmatis*: Pilar medial izquierdo del diafragma
- 8. *Crus laterale dextrum diaphragmatis*: Pilar lateral derecho del diafragma
- 9. *Crus laterale sinistrum diaphragmatis*: Pilar lateral izquierdo del diafragma
- 10. *Arcus lumbocostalis*: Arco lumbocostal
- 11. *Paries abdominis*: Pared del abdomen
- 12. *Costa XIV*: Decimocuarta costilla
- 13. *Processus costarius vertebrae lumbalis I*: Apófisis costiforme de la primera vértebra lumbar
- 14. *M. psoas major*: Músculo psoas mayor
- 15. *M. psoas minor*: Músculo psoas menor
- 16. *M. quadratus lumborum*: Músculo cuadrado lumbar
- 17. *V. cava caudalis*: Vena cava caudal
- 18. *Glandula adrenalis (s. suprarenalis) dextra*: Glándula adrenal (suprarrenal) derecha
- 19. *Glandula adrenalis (s. suprarenalis) sinistra*: Glándula adrenal (suprarrenal) izquierda
- 20. *Ren dexter*: Riñón derecho
- 21. *Ren sinister*: Riñón izquierdo
- 22. *A. et v. renalis dextra*: Arteria y vena renales derechas
- 23. *A. et v. renalis sinistra*: Arteria y vena renales izquierdas
- 24. *Aorta, ureter sinister*: Aorta, uréter izquierdo
- 25. *A. celiaca*: Arteria celiaca
- 26. *Esophagus*: Esófago
- 27. *Ln. renalis*: Linfonódulo renal
- 28. *Ureter dexter*: Uréter derecho
- 29. *A. et v. testicularis*: Arteria y vena testiculares
- 30. *Ductus deferens, a. ductus deferentis*: Conducto deferente, arteria del conducto deferente
- 31. *V. iliaca communis, a. iliaca externa*: Vena ilíaca común, arteria ilíaca externa
- 32. *A. et v. iliaca interna*: Arteria y vena ilíacas internas
- 33. *A. umbilicalis, v. iliaca externa*: Arteria umbilical, vena ilíaca externa
- 34. *A. et v. circumflexa ilium profunda*: Arteria y vena circunflejas ilíacas profundas
- 35. *Anulus inguinalis profundus*: Anillo inguinal profundo

- 36. *Rectum*: Recto
- 37. *Vesica urinaria*: Vejiga urinaria
- 38. *Lnn. iliaci mediales*: Linfonódulos ilíacos mediales
- 39. *A. mesenterica caudalis*: Arteria mesentérica caudal
- 40. *Vv. phrenicae craneales*: Venas frénicas craneales

CERDO

Estómago. Cara visceral, figura de la izquierda. Cavidad, figura de la derecha

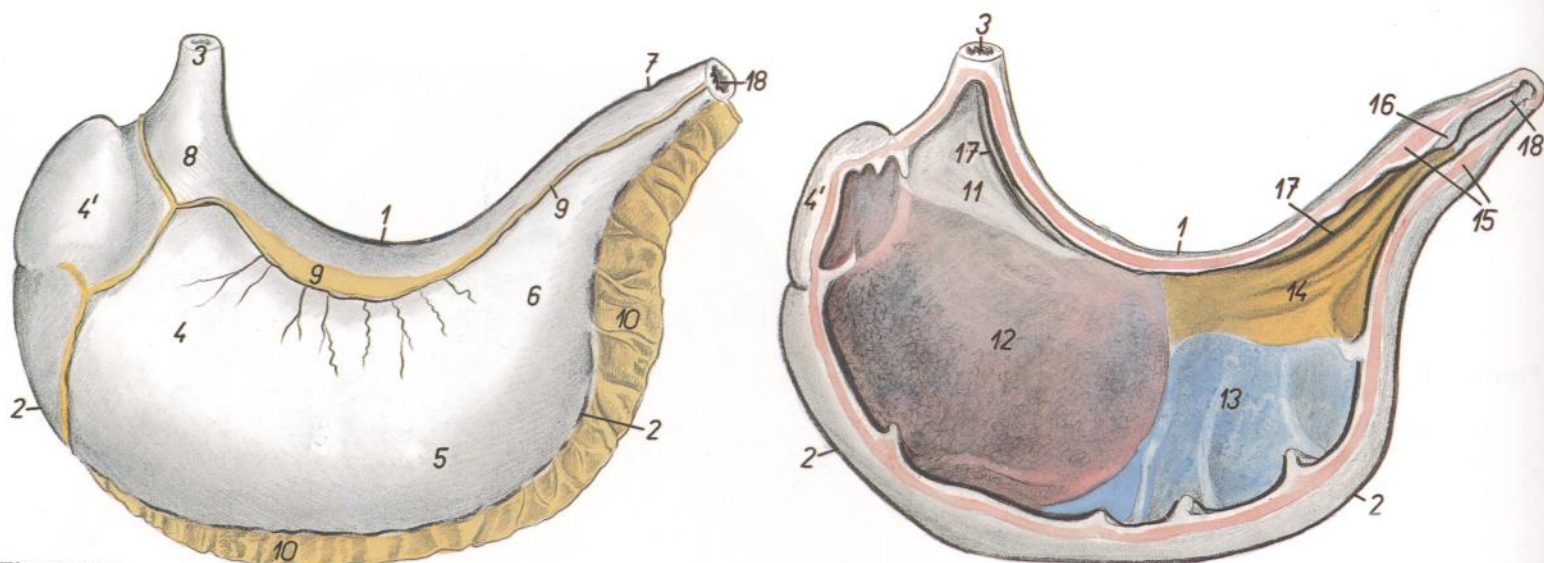
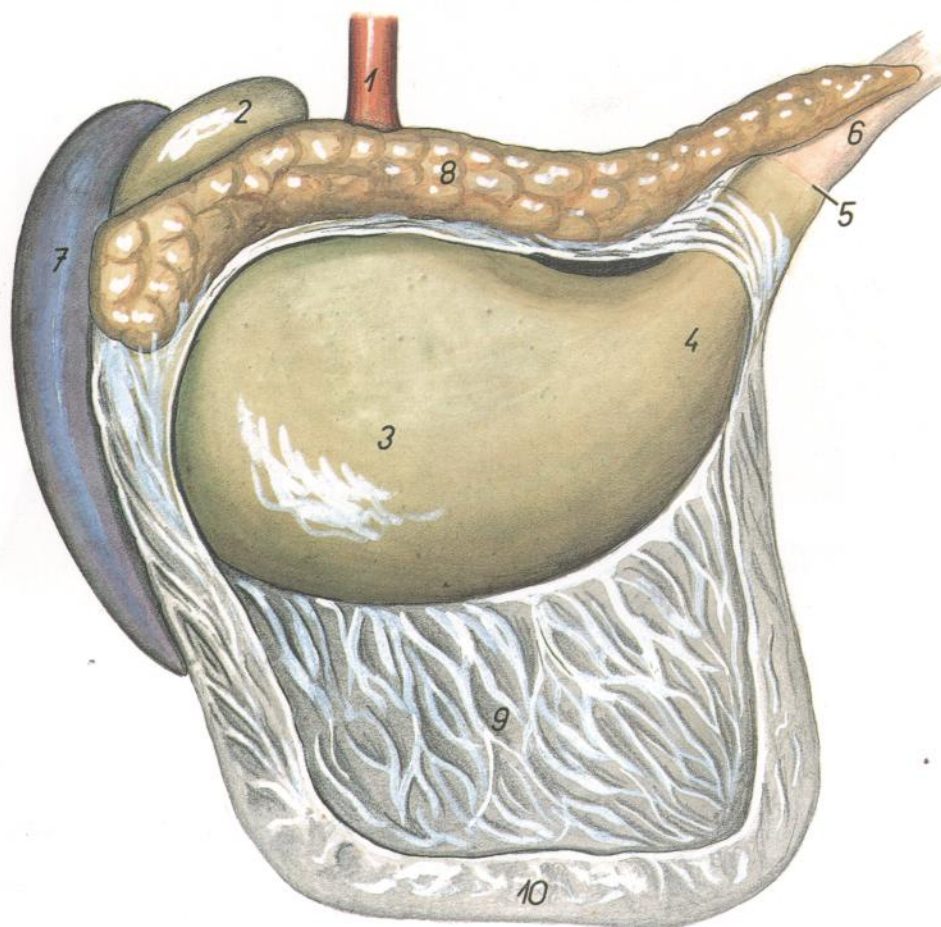


Figura 117

- | | | |
|---|---|---|
| 1. <i>Curvatura minor</i> : Curvatura menor | 8. <i>Pars cardiaca</i> : Parte cardial | 12. <i>Glandulae cardiae</i> : Glándulas cardiales |
| 2. <i>Curvatura major</i> : Curvatura mayor | 9. <i>Omentum minus (lig. hepatogastricum et lig. hepatoduodenale)</i> : Omento menor (ligamento hepatogástrico y ligamento hepatoduodenal) | 13. <i>Glandulae gastricae (propriae)</i> : Glándulas gástricas (propias) |
| 3. <i>Esophagus</i> : Esófago | 10. <i>Omentum majus</i> : Omento mayor | 14. <i>Glandulae pyloricae</i> : Glándulas pilóricas |
| 4, 4'. <i>Fundus ventriculi</i> : Fundus del estómago | 11. <i>Pars proventricularis tunicae mucosae</i> : Parte proventricular de la túnica mucosa | 15. <i>M. sphincter pylori</i> : Músculo esfínter del píloro |
| 4'. <i>Diverticulum ventriculi</i> : Divertículo del estómago | 12, 13, 14. <i>Pars glandularis tunicae mucosae</i> : Parte glandular de la túnica mucosa | 16. <i>Torus pyloricus</i> : Torus pilórico |
| 5. <i>Corpus ventriculi</i> : Cuerpo del estómago | | 17. <i>Sulcus ventriculi</i> : Surco gástrico |
| 6. <i>Pars pylorica</i> : Parte pilórica | | 18. <i>Duodenum</i> : Duodeno |
| 7. <i>Pylorus</i> : Píloro | | |



CERDO

Estómago, páncreas, bazo y omento mayor. Vista de la cara visceral

Figura 118

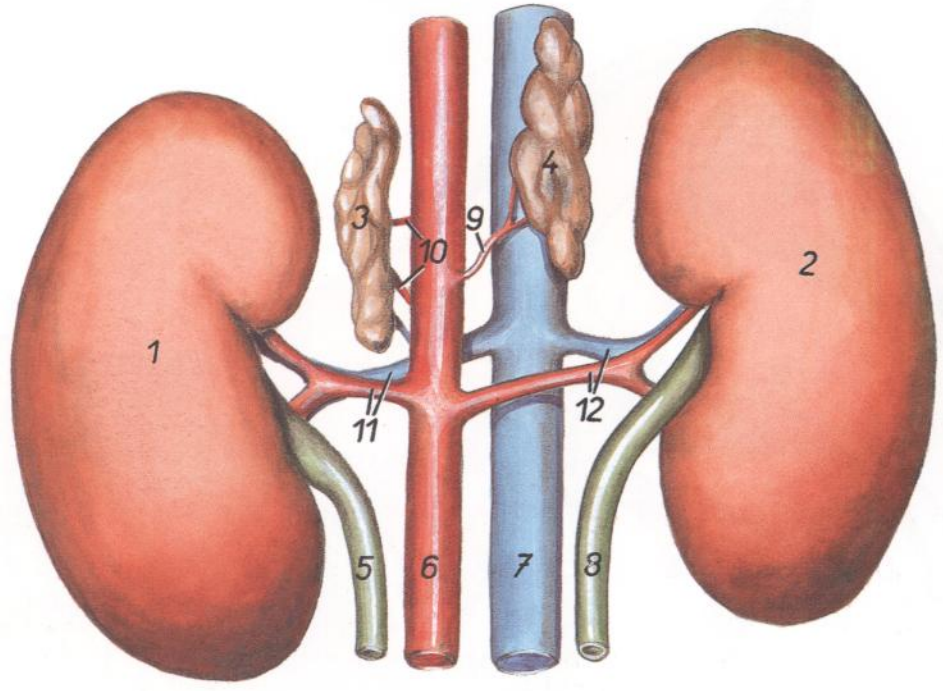
- | |
|--|
| 1. <i>Esophagus</i> : Esófago |
| 2. <i>Diverticulum ventriculi</i> : Divertículo del estómago |
| 3. <i>Fundus ventriculi</i> : Fundus del estómago |
| 4. <i>Pars pylorica ventriculi</i> : Parte pilórica del estómago |
| 5. <i>Pylorus</i> : Píloro |
| 6. <i>Duodenum</i> : Duodeno |
| 7. <i>Lien</i> : Bazo |
| 8. <i>Pancreas</i> : Páncreas |
| 9, 10. <i>Omentum majus</i> : Omento mayor |
| 9. <i>Paries superficialis</i> : Pared superficial |
| 10. <i>Paries profundus</i> : Pared profunda |

CERDO

Riñones y glándulas adrenales, vistos desde arriba

Figura 119

- 1. *Ren sinister*: Riñón izquierdo
- 2. *Ren dexter*: Riñón derecho
- 3. *Glandula adrenalis (s. suprarenalis) sinistra*: Glándula adrenal (suprarrenal) izquierda
- 4. *Glandula adrenalis (s. suprarenalis) dextra*: Glándula adrenal (suprarrenal) derecha
- 5. *Ureter sinister*: Uréter izquierdo
- 6. *Aorta*: Aorta
- 7. *V. cava caudalis*: Vena cava caudal
- 8. *Ureter dexter*: Uréter derecho
- 9. *A. adrenalis (s. suprarenalis) media dextra*: Arteria adrenal (suprarrenal) media derecha
- 10. *Aa. adrenales (s. suprarenales) mediae sinistrae*: Arterias adrenales (suprarrenales) medias izquierdas
- 11. *A. et v. renalis sinistra*: Arteria y vena renales izquierdas
- 12. *A. et v. renalis dextra*: Arteria y vena renales derechas

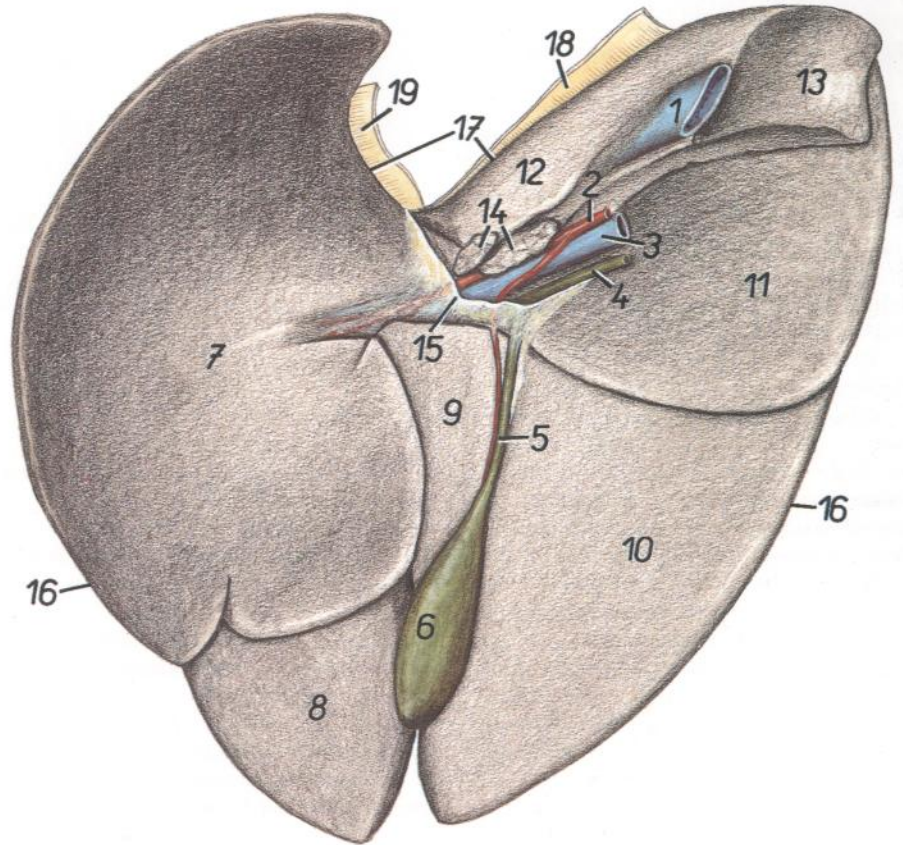


CERDO

Hígado. Vista de la cara visceral

Figura 120

- 1. *V. cava caudalis*: Vena cava caudal
- 2. *A. hepatica*: Arteria hepática
- 3. *V. portae*: Vena porta
- 4. *Ductus choledochus*: Conducto colédoco
- 5. *Ductus cysticus*: Conducto cístico
- 6. *Vesica fellea*: Vesícula biliar
- 7. *Lobus sinister lateralis*: Lóbulo lateral izquierdo
- 8. *Lobus sinister medialis*: Lóbulo medial izquierdo
- 9. *Lobus quadratus*: Lóbulo cuadrado
- 10. *Lobus dexter medialis*: Lóbulo medial derecho
- 11. *Lobus dexter lateralis*: Lóbulo lateral derecho
- 12, 13. *Lobus caudatus*: Lóbulo caudado
- 13. *Processus caudatus*: Proceso caudado
- 14. *Lnn. hepatici*: Linfonódulos hepáticos
- 15. *Omentum minus (lig. hepatogastricum et lig. hepatoduodenale)*: Omento menor (ligamentos hepatogástrico y hepatoduodenal)
- 16. *Margo dexter et sinister*: Bordes derecho e izquierdo
- 17. *Margo dorsalis*: Borde dorsal
- 18. *Lig. coronarium dextrum*: Ligamento coronario derecho
- 19. *Lig. coronarium sinistrum*: Ligamento coronario izquierdo



CABALLO

Regiones del cuerpo

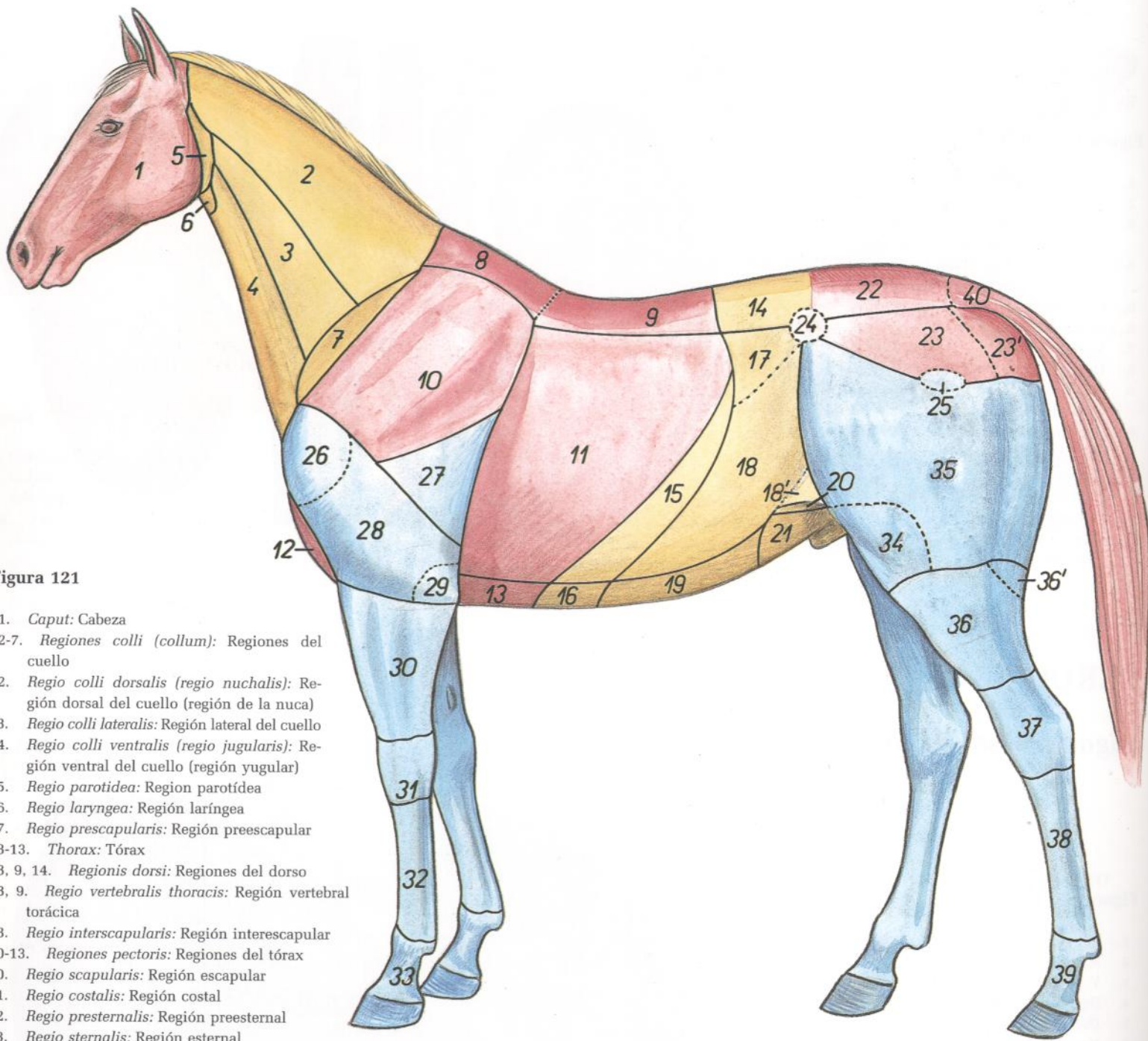


Figura 121

1. *Caput*: Cabeza
- 2-7. *Regiones colli (collum)*: Regiones del cuello
2. *Regio colli dorsalis (regio nuchalis)*: Región dorsal del cuello (región de la nuca)
3. *Regio colli lateralis*: Región lateral del cuello
4. *Regio colli ventralis (regio jugularis)*: Región ventral del cuello (región yugular)
5. *Regio parotidea*: Región parotídea
6. *Regio laryngea*: Región laríngea
7. *Regio prescapularis*: Región preescapular
- 8-13. *Thorax*: Tórax
- 8, 9, 14. *Regionis dorsi*: Regiones del dorso
- 8, 9. *Regio vertebralis thoracis*: Región vertebral torácica
8. *Regio interscapularis*: Región interescapular
- 10-13. *Regiones pectoris*: Regiones del tórax
10. *Regio scapularis*: Región escapular
11. *Regio costalis*: Región costal
12. *Regio presternalis*: Región preesternal
13. *Regio sternalis*: Región esternal
- 14-21. *Abdomen*: Abdomen
14. *Regio lumbalis*: Región lumbar
- 15-21. *Regiones abdominis*: Regiones del abdomen
- 15, 16. *Regio abdominis cranialis (epigastrium)*: Región craneal del abdomen (epigastrio)
15. *Regio hypochondriaca*: Región hipocondríaca
16. *Regio xiphoidea*: Región xifoidea
- 17-19. *Regio abdominis media (mesogastrium)*: Región media del abdomen (mesogastrio)
17. *Fossa paralumbalis*: Fosa paralumbar
18. *Regio abdominis lateralis*: Región lateral del abdomen
- 18'. *Regio plicae lateralis (s. genus)*: Región del pliegue lateral (rodilla)
19. *Regio umbilicalis*: Región umbilical
- 20, 21. *Regio abdominis caudalis (hypogastrium)*: Región caudal del abdomen (hipogastrio)
20. *Regio inguinalis*: Región inguinal
21. *Regio pubica*: Región púbica
- 22-24. *Regiones pelvis*: Regiones de la pelvis
22. *Regio sacralis*: Región sacra
23. *Regio glutea*: Región glútea
- 23'. *Regio clunis*: Región clúnea (o de la nalga)
24. *Regio tuberositas coxae*: Región de la tuberosidad coxal
25. *Regio trochanterica*: Región trocantérica
- 26-32. *Regiones membri thoracici*: Regiones del miembro torácico
26. *Regio articulationis humeri*: Región de la articulación del hombro
27. *Regio tricipitalis*: Región tricipital
28. *Regio brachii*: Región del brazo
29. *Regio cubiti*: Región del codo
30. *Regio antebrachii*: Región del antebrazo
31. *Regio carpi*: Región del carpo
32. *Regio metacarpi*: Región del metacarpo
33. *Regiones digiti manus*: Regiones de los dedos de la mano
- 34-39, 25. *Regiones membri pelvini*: Regiones del miembro pelviano
34. *Regio genus lateralis*: Región lateral de la rodilla
35. *Regio femoris*: Región del muslo
- 36, 36'. *Regio cruris*: Región de la pierna
- 36'. *Regio poplitea*: Región poplítea
37. *Regio tarsi*: Región del tarso
38. *Regio metatarsi*: Región del metatarso
39. *Regiones digiti pedis*: Regiones de los dedos del pie
40. *Regio caudalis*: Región caudal

CABALLO

Esqueleto

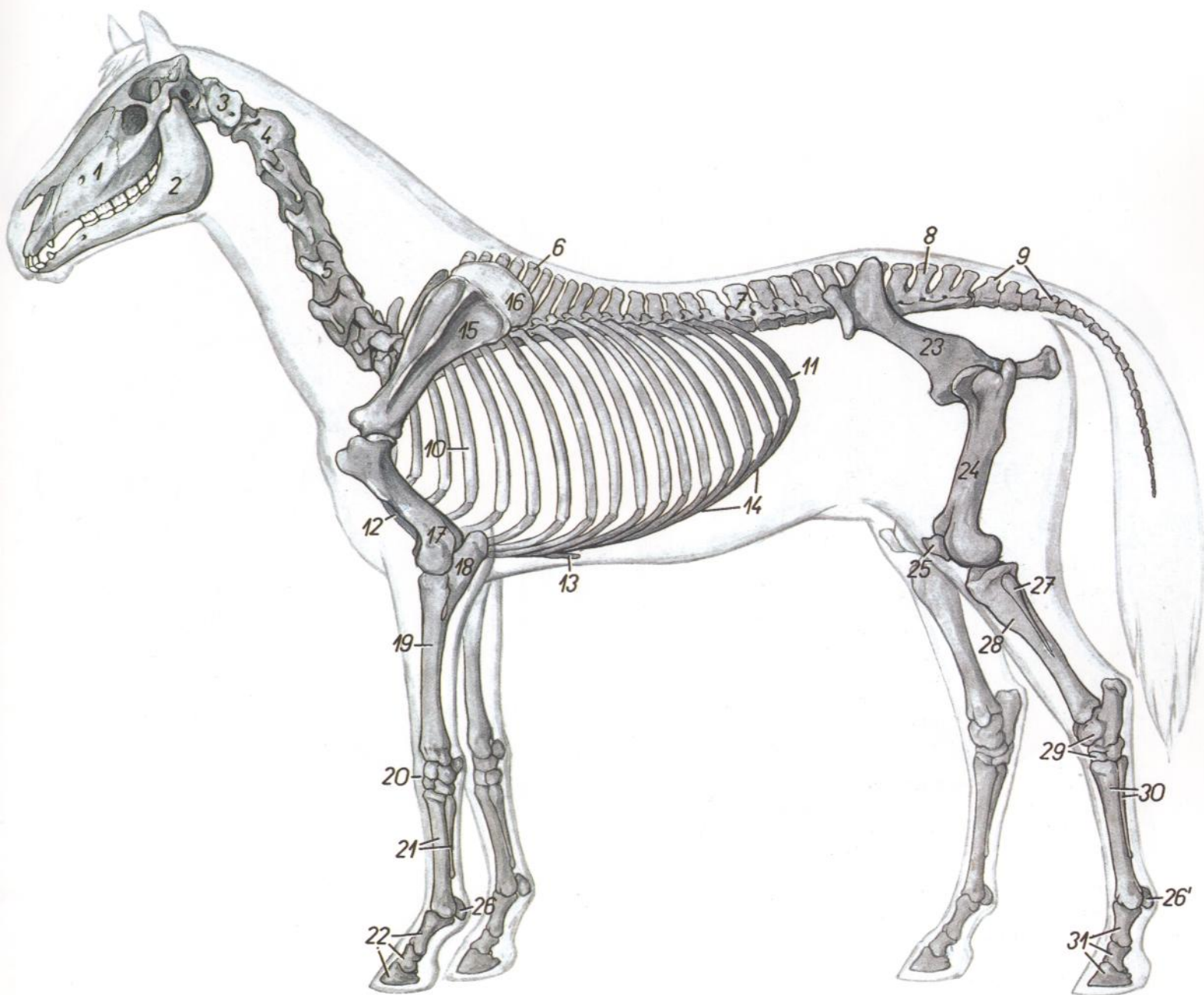


Figura 122

- | | | |
|--|---|--|
| 1. <i>Maxilla</i> : Maxilar | 12. <i>Sternum</i> : Esternón | 22. <i>Phalanges digiti</i> : Falanges del dedo |
| 2. <i>Mandibula</i> : Mandíbula | 13. <i>Cartilago xiphoidea</i> : Cartilago xifoideo | 23. <i>Os coxae</i> : Hueso coxal |
| 3. <i>Atlas</i> : Atlas | 14. <i>Arcus costalis</i> : Arco costal | 24. <i>Os femoris</i> : Fémur |
| 4. <i>Axis</i> : Axis | 15. <i>Scapula</i> : Escápula | 25. <i>Patella</i> : Rótula |
| 5. <i>Vertebra cervicalis V</i> : Quinta vértebra cervical | 16. <i>Cartilago scapulae</i> : Cartilago de la escápula | 26, 26'. <i>Ossa sesamoidea proximalia</i> : Huesos sesamoideos proximales |
| 6. <i>Vertebra thoracica VII</i> : Séptima vértebra torácica | 17. <i>Humerus</i> : Húmero | 26', 31. <i>Ossa digiti pedis</i> : Huesos del dedo del pie |
| 7. <i>Vertebra lumbalis I</i> : Primera vértebra lumbar | 18. <i>Ulna</i> : Cúbito | 27. <i>Fibula</i> : Peroné |
| 8. <i>Os sacrum</i> : Hueso sacro | 19. <i>Radius</i> : Radio | 28. <i>Tibia</i> : Tibia |
| 9. <i>Vertebrae caudales</i> : Vértebras caudales | 20. <i>Ossa carpi</i> : Huesos del carpo | 29. <i>Ossa tarsi</i> : Huesos del tarso |
| 10. <i>Costa IV</i> : Cuarta costilla | 21. <i>Ossa metacarpalia</i> : Huesos del metacarpo | 30. <i>Ossa metatarsalia</i> : Huesos del metatarso |
| 11. <i>Costa XVIII</i> : Decimooctava costilla | 22, 26. <i>Ossa digiti manus</i> : Huesos de los dedos de la mano | 31. <i>Phalanges digiti</i> : Falanges del dedo |

Esqueleto del tórax. Vista desde la izquierda

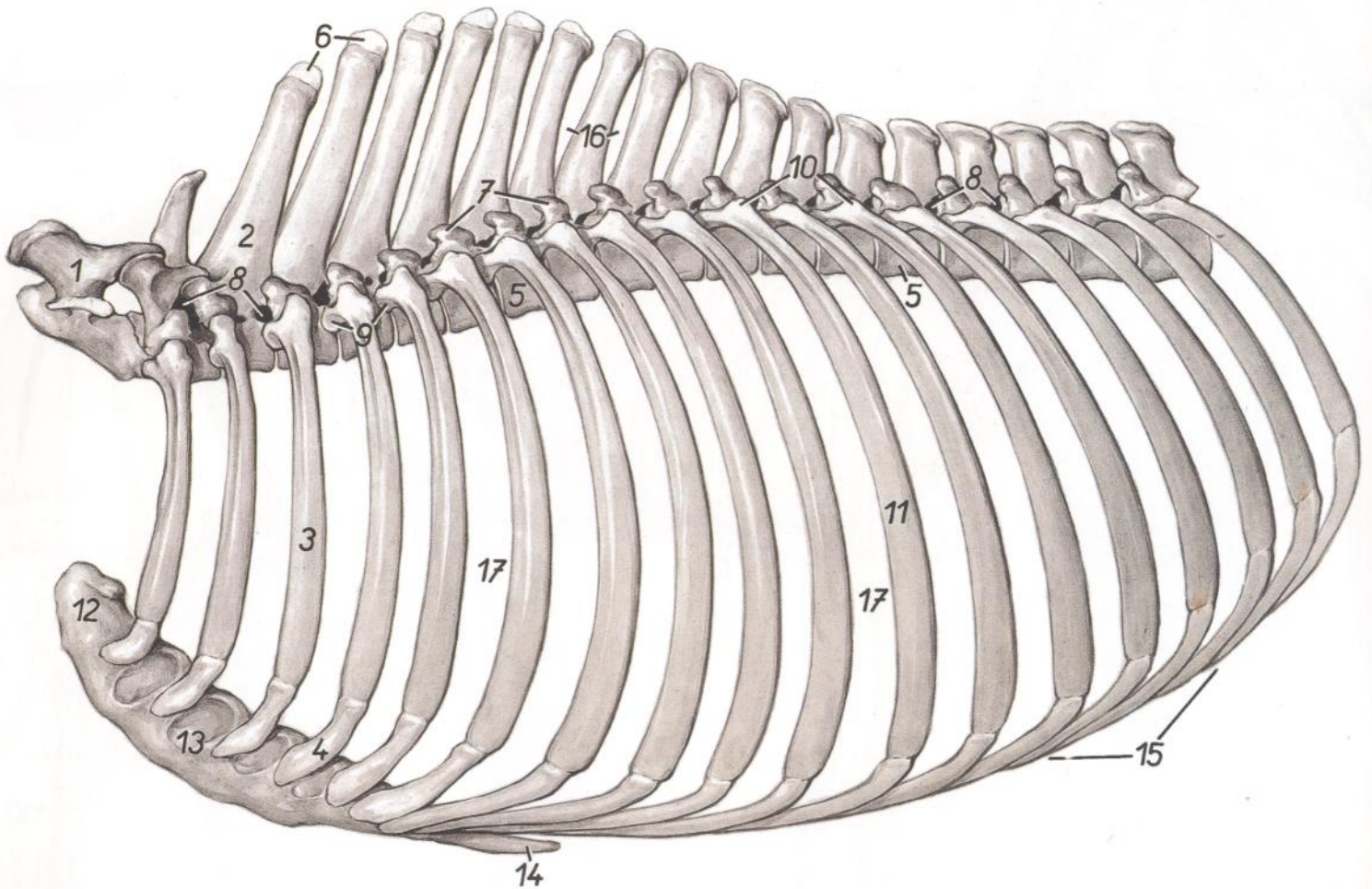


Figura 123

- | | | |
|---|---|---|
| 1. <i>Vertebra cervicalis VII</i> : Séptima vértebra cervical | 7. <i>Processus transversus cum processu mamillari</i> : Apófisis transversa con apófisis mamilar | 12. <i>Manubrium sterni</i> : Manubrio esternal |
| 2, 6. <i>Processus spinosus (6, tuberositas)</i> : Apófisis espinosa (6, tuberosidad) | 8. <i>Foramina intervertebralia</i> : Agujeros intervertebrales | 13. <i>Corpus sterni</i> : Cuerpo del esternón |
| 3. <i>Costa III</i> : Tercera costilla | 9. <i>Capita costarum</i> : Cabezas de las costillas | 14. <i>Cartilago xiphoidea</i> : Cartílago xifoides |
| 4. <i>Cartilago costalis IV</i> : Cuarto cartílago costal | 10. <i>Tubercula costarum</i> : Tubérculos costales | 15. <i>Arcus costalis</i> : Arco costal |
| 5. <i>Corpus vertebrae</i> : Cuerpo vertebral | 11. <i>Costa XI</i> : Decimoprimer costilla | 16. <i>Spatia interspinalia</i> : Espacios interespinales |
| | | 17. <i>Spatia intercostalia</i> : Espacios intercostales |

Musculatura superficial después de haber extirpado los músculos cutáneos

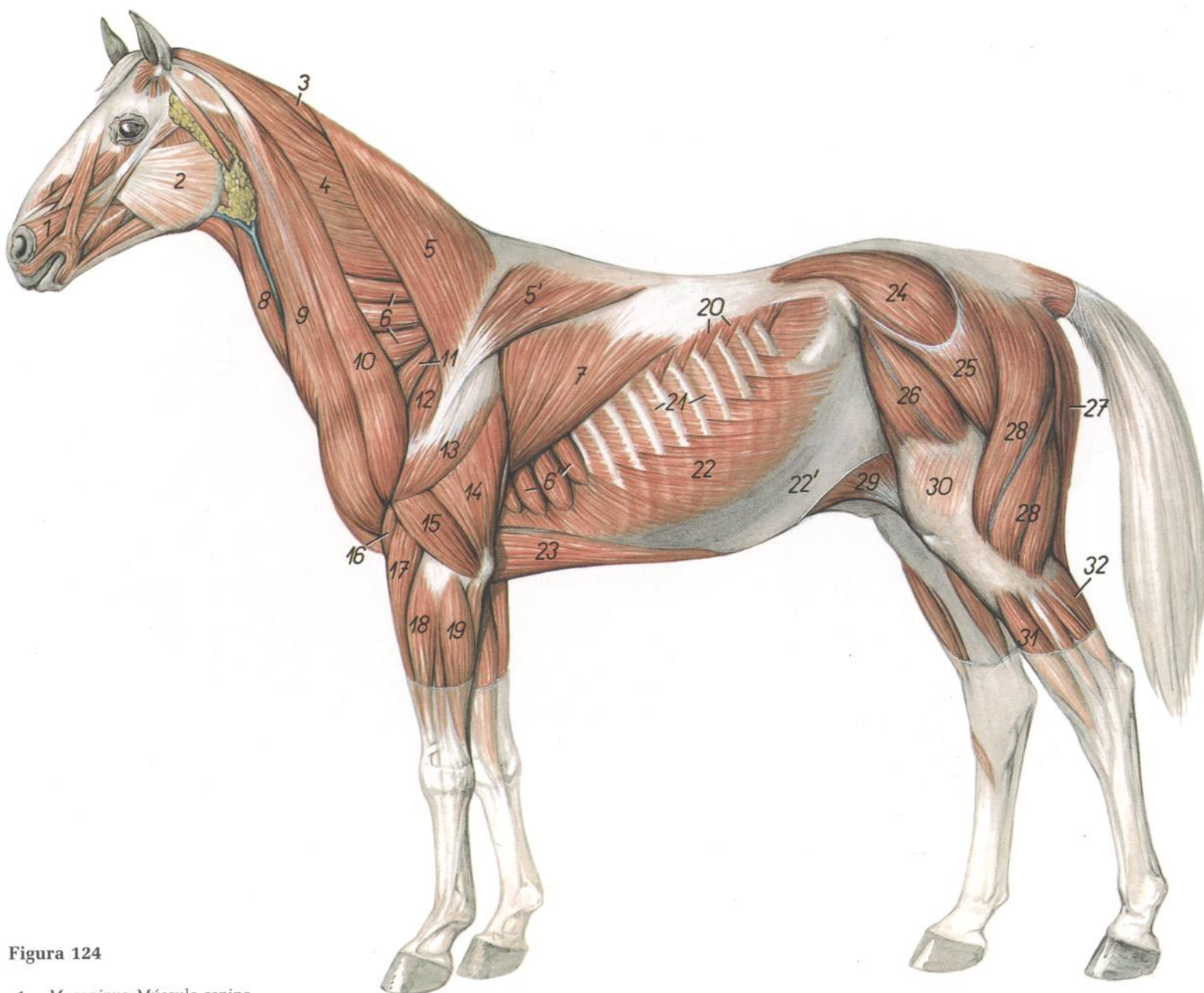


Figura 124

- | | | |
|--|--|--|
| <p>1. <i>M. caninus</i>: Músculo canino</p> <p>2. <i>M. masseter</i>: Músculo masetero</p> <p>3. <i>M. rhomboideus cervicis</i>: Músculo romboides del cuello</p> <p>4. <i>M. splenius capitis et splenius cervicis</i>: Músculo esplenio de la cabeza y músculo esplenio del cuello</p> <p>5. <i>Pars cervicalis mi. trapezii</i>: Parte cervical del músculo trapecio</p> <p>5'. <i>Pars thoracica mi. trapezii</i>: Parte torácica del músculo trapecio</p> <p>6. <i>M. serratus ventralis cervicis</i>: Músculo serrato ventral del cuello</p> <p>6'. <i>M. serratus ventralis thoracis</i>: Músculo serrato ventral del tórax</p> <p>7. <i>M. latissimus dorsi</i>: Músculo dorsal ancho</p> <p>8. <i>M. sternocephalicus</i>: Músculo esternocéfálico</p> <p>9, 10. <i>M. brachiocephalicus</i>: Músculo braquiocefálico</p> <p>9. <i>M. cleidocephalicus (pars mastoidea)</i>: Músculo cleidocefálico (parte mastoidea)</p> <p>10. <i>M. omotransversarius</i>: Músculo omotransverso</p> | <p>11. <i>M. subclavius</i>: Músculo subclavio</p> <p>12. <i>M. supraspinatus</i>: Músculo supraespinoso</p> <p>13. <i>M. deltoideus</i>: Músculo deltoides</p> <p>14. <i>Caput longum mi. tricipitis brachii</i>: Cabeza larga del músculo tríceps braquial</p> <p>15. <i>Caput laterale mi. tricipitis brachii</i>: Cabeza lateral del músculo tríceps braquial</p> <p>16. <i>M. brachialis</i>: Músculo braquial</p> <p>17. <i>M. extensor carpi radialis</i>: Músculo extensor radial del carpo</p> <p>18. <i>M. extensor digitalis communis</i>: Músculo extensor digital común</p> <p>19. <i>M. extensor carpi ulnaris</i>: Músculo extensor cubital del carpo</p> <p>20. <i>M. serratus dorsalis caudalis</i>: Músculo serrato dorsal caudal</p> <p>21. <i>Mm. intercostales externi</i>: Músculos intercostales externos</p> <p>22. <i>M. obliquus externus abdominis</i>: Músculo oblicuo externo del abdomen</p> | <p>22'. <i>Aponeurosis mi. obliqui externi abdominis</i>: Aponeurosis del músculo oblicuo externo del abdomen</p> <p>23. <i>M. pectoralis profundus (ascendens)</i>: Músculo pectoral profundo (ascendente)</p> <p>24. <i>M. gluteus medius</i>: Músculo glúteo medio</p> <p>25. <i>M. gluteus superficialis</i>: Músculo glúteo superficial</p> <p>26. <i>M. tensor fasciae latae</i>: Músculo tensor de la fascia lata</p> <p>27. <i>M. semitendinosus</i>: Músculo semitendinoso</p> <p>28. <i>M. biceps femoris</i>: Músculo bíceps femoral</p> <p>29. <i>M. cutaneus trunci cum plica lateralis (plica genus)</i>: Músculo cutáneo del tronco con pliegue lateral (pliegue de la rodilla)</p> <p>30. <i>Fascia lata femoris</i>: Fascia lata del muslo</p> <p>31. <i>M. extensor digitalis longus</i>: Músculo extensor digital largo</p> <p>32. <i>Caput laterale mi. gastrocnemi</i>: Cabeza lateral del músculo gastrocnemio</p> |
|--|--|--|

Órganos internos. Vista desde la derecha

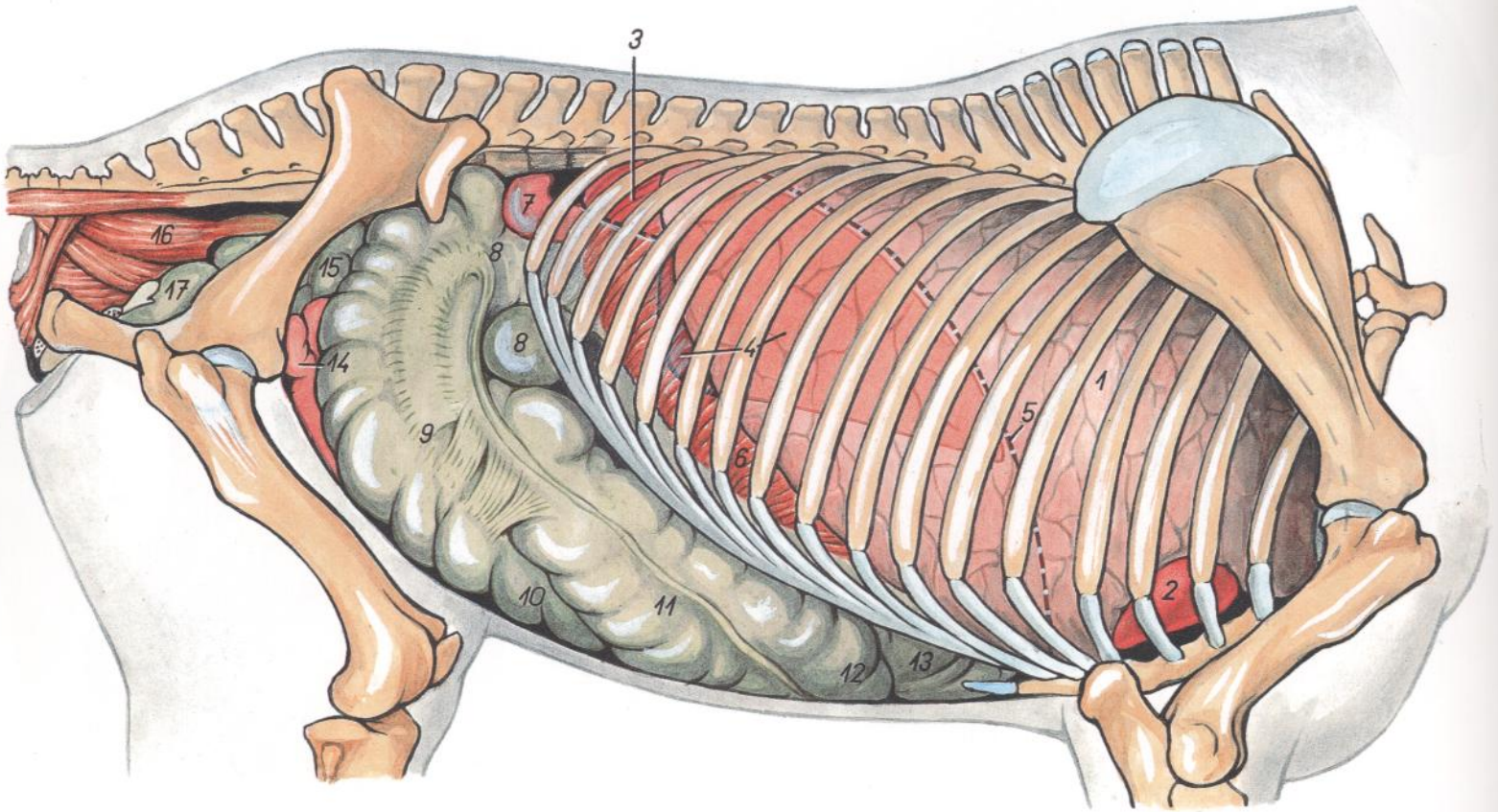


Figura 125

- | | | |
|---|--|--|
| 1. <i>Pulmones</i> : Pulmón | 7. <i>Flexura duodeni caudalis</i> : Flexura caudal del duodeno | 13. <i>Flexura diaphragmatica coli</i> : Flexura diafragmática del colon |
| 2. <i>Cor</i> : Corazón | 8. <i>Basis ceci</i> : Base del ciego | 14. <i>Jejunum</i> : Yeyuno |
| 3. <i>Ren dexter (in projectione)</i> : Riñón derecho (proyección) | 9. <i>Corpus ceci</i> : Cuerpo del ciego | 15. <i>Flexura pelvina coli</i> : Flexura pélvica del colon |
| 4. <i>Hepar (in projectione)</i> : Hígado (proyección) | 10. <i>Apex ceci</i> : Vértice del ciego | 16. <i>Rectum</i> : Recto |
| 5. <i>Cupula diaphragmatis (in projectione)</i> : Cúpula del diafragma (proyección) | 11-13, 15. <i>Colon crassum (ascendens)</i> : Colon mayor (ascendente) | 17. <i>Vesica urinaria</i> : Vejiga urinaria |
| 6. <i>Pars costalis diaphragmatis</i> : Parte costal del diafragma | 11. <i>Colon ventrale dextrum</i> : Colon ventral derecho | |
| | 12. <i>Flexura sternalis coli</i> : Flexura esternal del colon | |

CABALLO

Órganos internos. Vista desde la izquierda

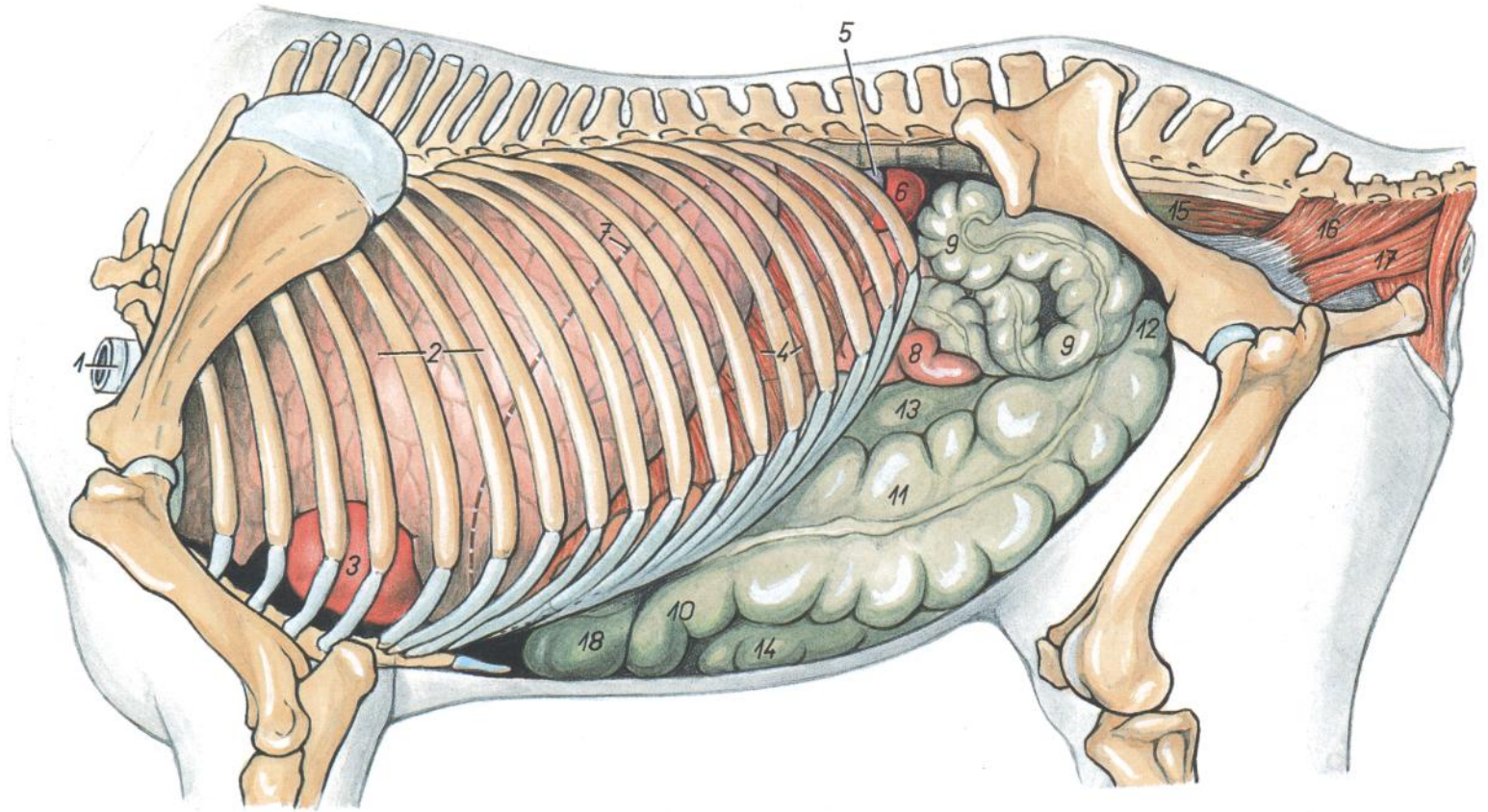


Figura 126

1. *Trachea*: Tráquea
2. *Pulmones*: Pulmón
3. *Cor*: Corazón
4. *Pars costalis diaphragmatis*: Parte costal del diafragma
5. *Lien (in projectione)*: Bazo (proyección)
6. *Ren sinister*: Riñón izquierdo
7. *Cupula diaphragmatis (in projectione)*: Cúpula del diafragma (proyección)
8. *Jejunum*: Yeyuno
9. *Colon tenue (s. descendens)*: Colon menor (descendente)
- 10-13, 18. *Colon crassum (s. ascendens)*: Colon mayor (ascendente)
10. *Flexura sternalis coli*: Flexura esternal del colon
11. *Colon ventrale sinistrum*: Colon ventral izquierdo
12. *Flexura pelvina coli*: Flexura pélvica del colon
13. *Colon dorsale sinistrum*: Colon dorsal izquierdo
14. *Apex ceci*: Vértice del ciego
15. *Rectum*: Recto
16. *M. coccygeus*: Músculo coccígeo
17. *M. levator ani*: Músculo elevador del ano
18. *Flexura diaphragmatica*: Flexura diafragmática

Músculos cutáneos y nervios del tronco

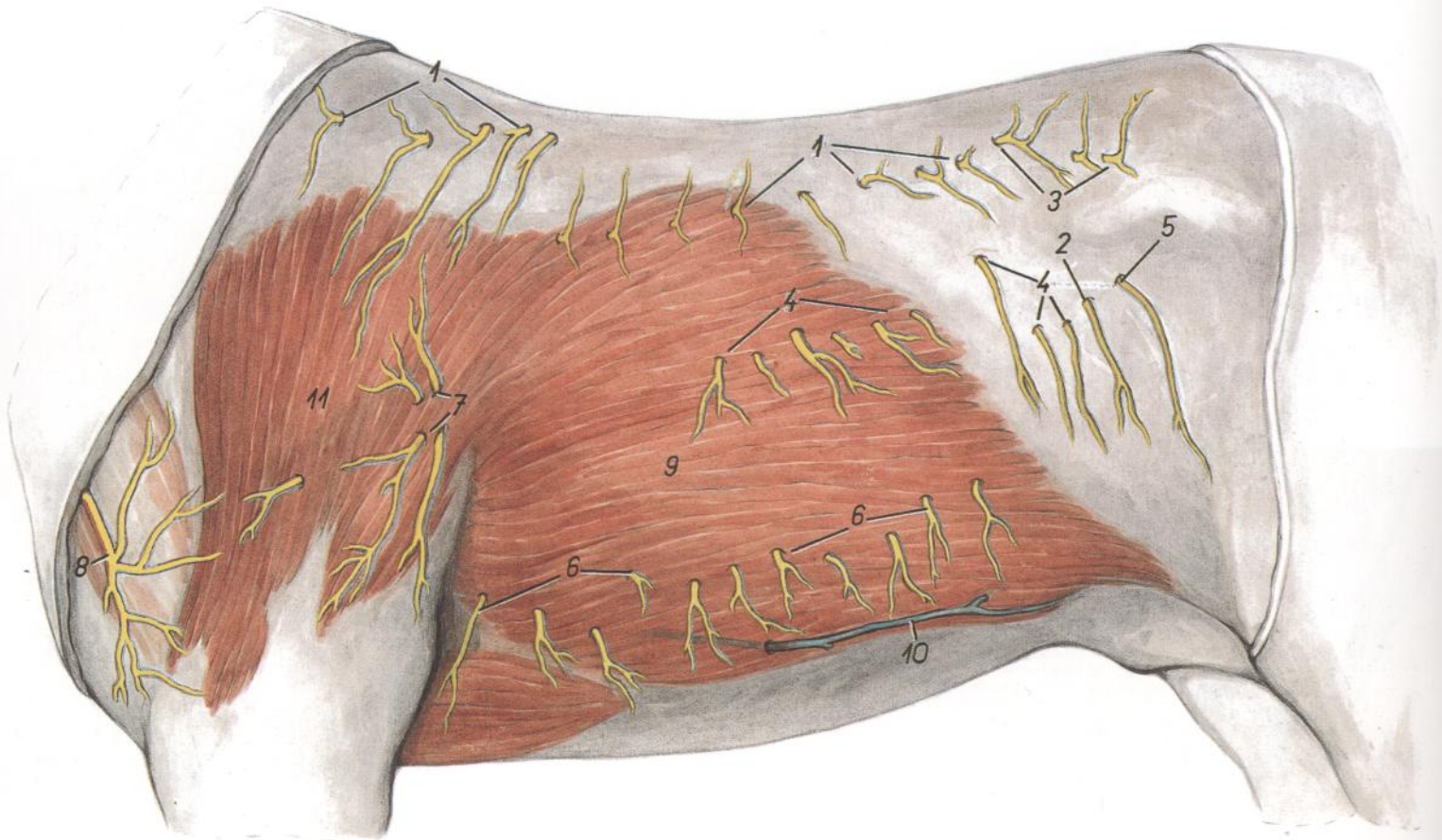


Figura 127

1. *Rami dorsales (cutanei mediales et laterales) nn. thoracorum*: Ramos dorsales (cutáneos mediales y laterales) de nervios torácicos
2. *Ramus cutaneus lateralis ni. iliohypogastrici (s. ni. lumbalis I)*: Ramo cutáneo lateral del nervio iliohipogástrico (primer nervio lumbar)
3. *Rami dorsales (cutanei mediales et laterales) nn. lumbalium*: Ramos dorsales (cutáneos mediales y laterales) de nervios lumbares
- 4, 6. *Rami ventrales nn. thoracorum (nn. intercostales; n. costoabdominalis)*: Ramos ventrales de nervios torácicos (nervios intercostales; nervio costoabdominal)
5. *Ramus cutaneus lateralis ni. ilioinguinalis (s. ni. lumbalis II)*: Ramo cutáneo lateral del nervio ilioinguinal (segundo nervio lumbar)
6. *Rami cutanei ventrales nn. intercostalium*: Ramos cutáneos ventrales de nervios intercostales
7. *Rami ni. thoracici lateralis*: Ramos del nervio torácico lateral
8. *N. supraclavicularis (n. plexus cervicalis)*: Nervio supraclavicular (nervio del plexo cervical)
9. *M. cutaneus trunci*: Músculo cutáneo del tronco
10. *V. epigastrica cranialis superficialis*: Vena epigástrica craneal superficial
11. *M. cutaneus omobrachialis*: Músculo cutáneo omobraquial

Disección profunda del tórax y pared abdominal

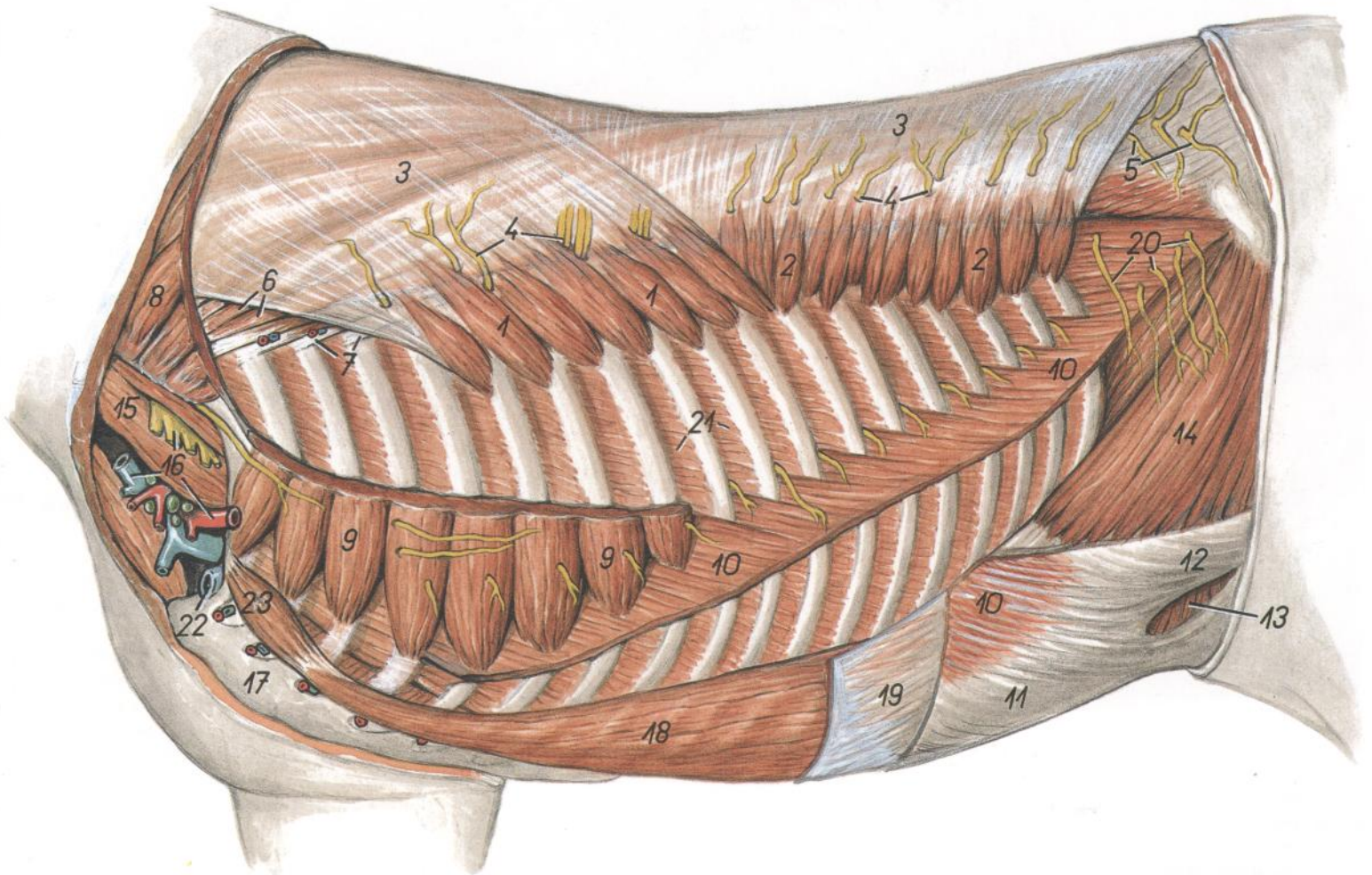


Figura 128

1. *M. serratus dorsalis cranialis*: Músculo serrato dorsal craneal
2. *M. serratus dorsalis caudalis*: Músculo serrato dorsal caudal
3. *Fascia thoracolumbalis*: Fascia toracolumbar
4. *Rami dorsales (cutanei mediales) nn. thoracico-rum*: Ramos dorsales (cutáneos mediales) de nervios torácicos
5. *Rami dorsales (cutanei mediales et laterales) nn. lumbalium*: Ramos dorsales (cutáneos mediales y laterales) de nervios lumbares
6. *M. longissimus thoracis*: Músculo longísimo del tórax
7. *M. iliocostalis thoracis*: Músculo iliocostal del tórax
8. *M. serratus ventralis cervicis*: Músculo serrato ventral del cuello
9. *M. serratus ventralis thoracis*: Músculo serrato ventral del tórax
10. *M. obliquus externus abdominis*: Músculo oblicuo externo del abdomen
- 11, 12. *Aponeurosis mi. obliqui externi abdominis*: Aponeurosis del músculo oblicuo externo del abdomen
11. *Crus mediale*: Pilar medial
12. *Crus laterale*: Pilar lateral
13. *Anulus inguinalis superficialis*: Anillo inguinal superficial
14. *M. obliquus internus abdominis*: Músculo oblicuo interno del abdomen
15. *M. scalenus medius*: Músculo escaleno medio
16. *Plexus brachialis, v. jugularis, a. axillaris*: Plexo braquial, vena yugular, arteria axilar
17. *Sternum*: Esternón
18. *M. rectus abdominis*: Músculo recto del abdomen
19. *Aponeurosis mi. obliqui interni abdominis*: Aponeurosis del músculo oblicuo interno del abdomen
20. *Rami cutanei laterales ni. iliohypogastrici (s. ni. lumbalis I) et ni. ilioinguinalis (s. ni. lumbalis II)*: Ramos cutáneos laterales del nervio iliohipogástrico (primer nervio lumbar) y del nervio ilioinguinal (segundo nervio lumbar)
21. *Mm. intercostales externi*: Músculos intercostales externos
22. *V. axillaris*: Vena axilar
23. *M. rectus thoracis*: Músculo recto del tórax

Diseción que pone de manifiesto los órganos torácicos. Vista desde la derecha. Se han extirpado el mediastino, pericardio y gran parte de los pulmones

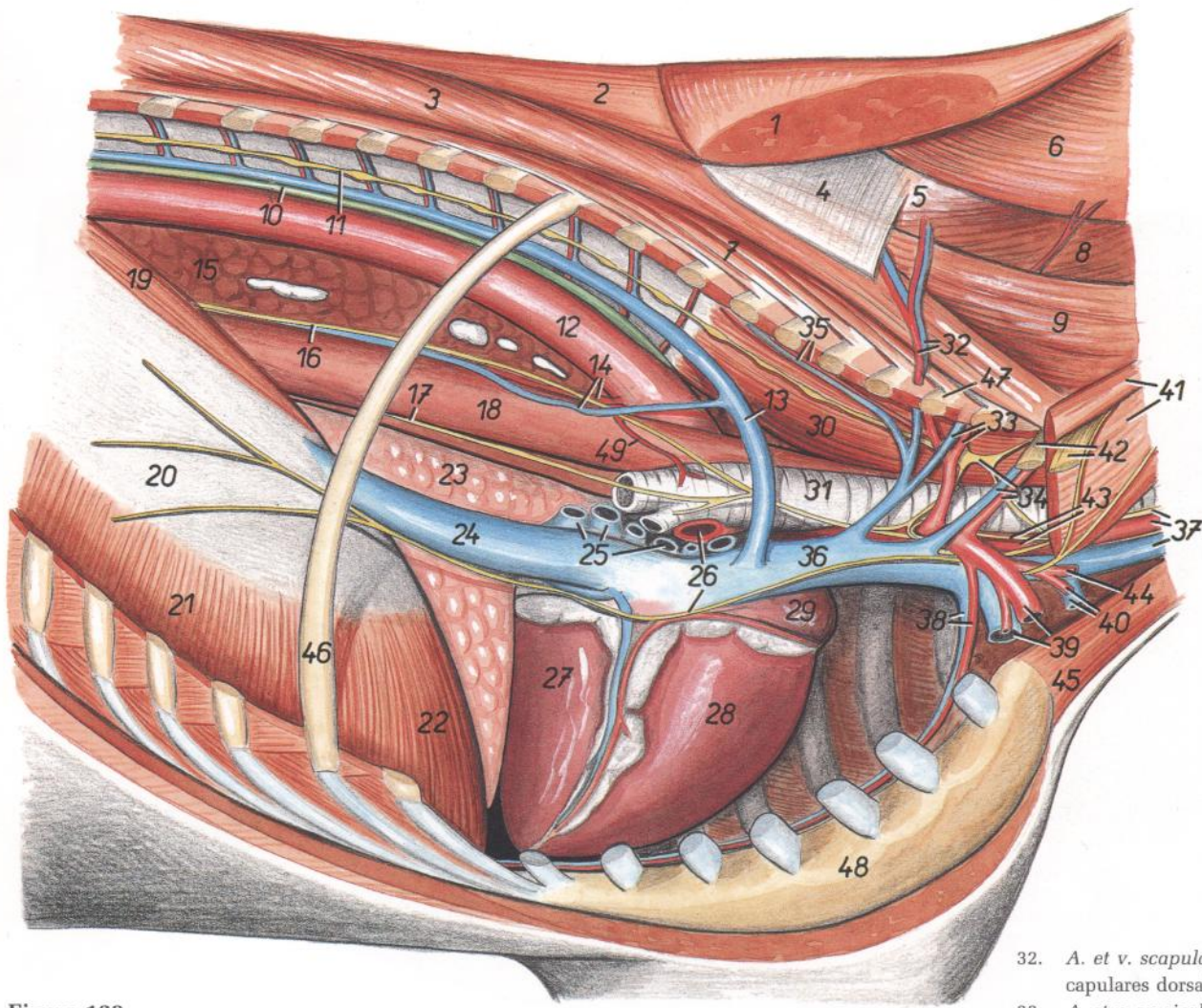


Figura 129

- | | | |
|--|---|---|
| 1. <i>M. rhomboideus cervicis et m. rhomboideus thoracis</i> : Músculo romboides del cuello y músculo romboides del tórax | 15. <i>Lobus caudalis pulmonis</i> : Lóbulo caudal del pulmón | 32. <i>A. et v. scapularis dorsalis</i> : Arteria y vena escapulares dorsales |
| 2. <i>M. spinalis thoracis</i> : Músculo espinal del tórax | 16. <i>Truncus vagalis dorsalis</i> : Tronco vagal dorsal | 33. <i>A. et v. cervicalis profunda</i> : Arteria y vena cervicales profundas |
| 3. <i>M. longissimus thoracis</i> : Músculo longísimo del tórax | 17. <i>Truncus vagalis ventralis</i> : Tronco vagal ventral | 34. <i>Ganglion cervicothoracicum (s. stellatum), a. et v. vertebralis</i> : Ganglio cervicotorácico (estrellado), arteria y vena vertebrales |
| 4, 5. <i>Fascia thoracolumbalis (eius pars spino-transversalis: 4, lamina superficialis; 5, lamina profunda)</i> : Fascia toracolumbar (parte espino-transversal: 4, lámina superficial; 5, lámina profunda) | 18. <i>Esophagus</i> : Esófago | 35. <i>A. et v. intercostalis suprema</i> : Arteria y vena intercostales supremas |
| 6. <i>M. splenius cervicis et m. splenius capitis</i> : Músculo esplenio del cuello y músculo esplenio de la cabeza | 19. <i>Crus mediale dextrum diaphragmatis</i> : Pilar medial derecho del diafragma | 36. <i>V. cava cranialis</i> : Vena cava craneal |
| 7. <i>M. iliocostalis thoracis</i> : Músculo iliocostal del tórax | 20. <i>Centrum tendineum diaphragmatis</i> : Centro tendinoso del diafragma | 37. <i>Truncus vagosympathicus, a. carotis communi, v. jugularis</i> : Tronco vagosimpático, arteria carótida común, vena yugular |
| 8. <i>M. semispinalis capitis</i> : Músculo semiespinal de la cabeza | 21. <i>Pars costalis diaphragmatis</i> : Parte costal del diafragma | 38. <i>A. et v. thoracica interna</i> : Arteria y vena torácicas internas |
| 9. <i>M. longissimus cervicis</i> : Músculo longísimo del cuello | 22. <i>Pars sternalis diaphragmatis</i> : Parte esternal del diafragma | 39. <i>A. et v. axillaris</i> : Arteria y vena axilares |
| 10. <i>Ductus thoracicus</i> : Conducto torácico | 23. <i>Lobus accesorius</i> : Lóbulo accesorio | 40. <i>V. cephalica, ramus deltoideus a. cervicalis superficialis</i> : Vena cefálica, rama deltoidea de la arteria cervical superficial |
| 11. <i>Truncus sympathicus</i> : Tronco simpático | 24. <i>V. cava caudalis</i> : Vena cava caudal | 41. <i>M. scalenus medius</i> : Músculo escaleno medio |
| 12. <i>Aorta</i> : Aorta | 25. <i>Vv. pulmonales</i> : Venas pulmonares | 42. <i>Nn. cervicales</i> : Nervios cervicales |
| 13. <i>V. azygos dextra</i> : Vena ázigos derecha | 26. <i>A. pulmonalis dextra, n. phrenicus dexter</i> : Arteria pulmonar derecha, nervio frénico derecho | 43. <i>N. laryngeus recurrens, truncus bicaroticus</i> : Nervio laríngeo recurrente, tronco bicarotídeo |
| 14. <i>Ramus esophageus a. bronchoesophageae, v. esophagea</i> : Rama esofágica de la arteria broncoesofágica, vena esofágica | 27. <i>Ventriculus sinister cordis</i> : Ventrículo izquierdo del corazón | 44. <i>Ramus ascendens a. cervicalis superficialis</i> : Rama ascendente de la arteria cervical superficial |
| | 28. <i>Ventriculus dexter cordis</i> : Ventrículo derecho del corazón | 45. <i>M. sternocephalicus</i> : Músculo esternocefálico |
| | 29. <i>Auricula dextra cordis</i> : Aurícula (orejuela) derecha del corazón | 46. <i>Costa IX</i> : Novena costilla |
| | 30. <i>M. longus colli</i> : Músculo largo del cuello | 47. <i>Costa II</i> : Segunda costilla |
| | 31. <i>Trachea</i> : Tráquea | 48. <i>Sternum</i> : Esternón |
| | | 49. <i>Ramus bronchialis a. bronchoesophageae</i> : Rama bronquial de la arteria broncoesofágica |

CABALLO

Disección que pone de manifiesto los órganos torácicos. Vista desde la izquierda. Se han extirpado el pulmón izquierdo, mediastino y pericardio

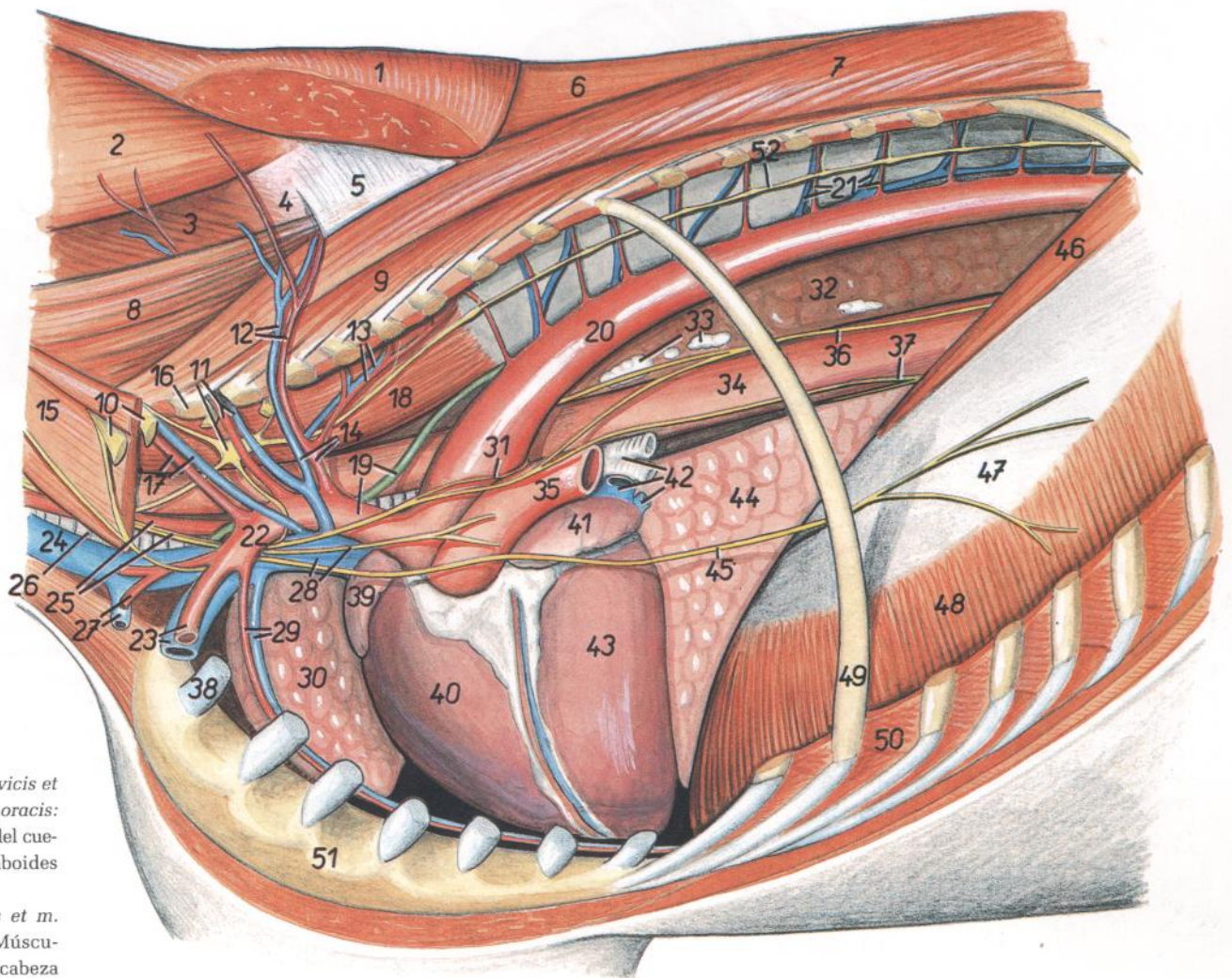


Figura 130

1. *M. rhomboideus cervicis et m. rhomboideus thoracis*: Músculo romboides del cuello y músculo romboides del tórax
2. *M. splenius capitis et m. splenius cervicis*: Músculo esplenio de la cabeza y músculo esplenio del cuello
3. *M. semispinalis capitis*: Músculo semiespinal de la cabeza
- 4, 5. *Fascia thoracolumbalis (eius pars spinotransversalis; 4, lamina profunda; 5, lamina superficialis)*: Fascia toracolumbar (parte espinotransversal; 4, lámina profunda; 5, lámina superficial)
6. *M. spinalis thoracis*: Músculo espinal del tórax
7. *M. longissimus thoracis*: Músculo longísimo del tórax
8. *M. longissimus cervicis*: Músculo longísimo del cuello
9. *M. iliocostalis thoracis*: Músculo iliocostal del tórax
10. *Nn. cervicales*: Nervios cervicales
11. *A. et v. cervicalis profunda, ganglion cervicothoracorum (s. stellatum)*: Arteria y vena cervicales profundas, ganglio cervicotorácico (estrellado)
12. *A. et v. scapularis dorsalis*: Arteria y vena escapulares dorsales
13. *A. et v. intercostalis suprema*: Arteria y vena intercostales supremas
14. *Truncus costocervicalis, v. costocervicalis*: Tronco costocervical, vena costocervical
15. *M. scalenus medius*: Músculo escaleno medio
16. *Costa I*: Primera costilla
17. *A. et v. vertebralis*: Arteria y vena vertebrales
18. *M. longus colli*: Músculo largo del cuello
19. *Truncus brachiocephalicus, ductus thoracicus*: Tronco braquiocefálico, conducto torácico
20. *Aorta*: Aorta
21. *Aa. et vv. intercostales dorsales*: Arterias y venas intercostales dorsales
22. *A. subclavia sinistra*: Arteria subclavia izquierda
23. *A. et v. axillaris*: Arteria y vena axilares
24. *V. jugularis*: Vena yugular
25. *A. carotis communis, n. vagus*: Arteria carótida común, nervio vago
26. *Trachea*: Tráquea
27. *A. cervicalis superficialis (ramus deltoideus), v. cephalica*: Arteria cervical superficial (rama deltoidea), vena céfalica
28. *V. cava cranialis, ramus cardiacus*: Vena cava craneal, ramo cardíaco
29. *A. et v. thoracica interna*: Arteria y vena torácicas internas
30. *Lobus cranialis pulmonis dextri*: Lóbulo craneal del pulmón derecho
31. *N. laryngeus recurrens sinister*: Nervio laríngeo recurrente izquierdo
32. *Lobus caudalis pulmonis dextri*: Lóbulo caudal del pulmón derecho
33. *Lnn. mediastinales caudales*: Linfonódulos mediastínicos caudales
34. *Esophagus*: Esófago
35. *A. pulmonalis sinistra*: Arteria pulmonar izquierda
36. *Truncus vagalis dorsalis*: Tronco vagal dorsal
37. *Truncus vagalis ventralis*: Tronco vagal ventral
38. *Cartilago costalis I*: Primer cartílago costal
39. *Auricula atrii dextri cordis*: Aurícula (orejuela del atrio derecho del corazón)
40. *Ventriculus dexter cordis*: Ventrículo derecho del corazón
41. *Auricula atrii sinistri*: Aurícula (orejuela del atrio izquierdo)
42. *Bronchus principalis sinister, vv. pulmonales*: Bronquio principal izquierdo, venas pulmonares
43. *Ventriculus sinister cordis*: Ventrículo izquierdo del corazón
44. *Lobus accessorius pulmonis*: Lóbulo accesorio del pulmón
45. *N. phrenicus sinister*: Nervio frénico izquierdo
46. *Crus mediale sinistrum diaphragmatis*: Pilar medial izquierdo del diafragma
47. *Centrum tendineum diaphragmatis*: Centro tendinoso del diafragma
48. *Pars costalis diaphragmatis*: Parte costal del diafragma
49. *Costa IX*: Novena costilla
50. *Mm. intercostales*: Músculos intercostales
51. *Sternum*: Esternón
52. *Truncus sympathicus*: Tronco simpático

CABALLO

Porción torácica de la columna vertebral. Vista desde la izquierda

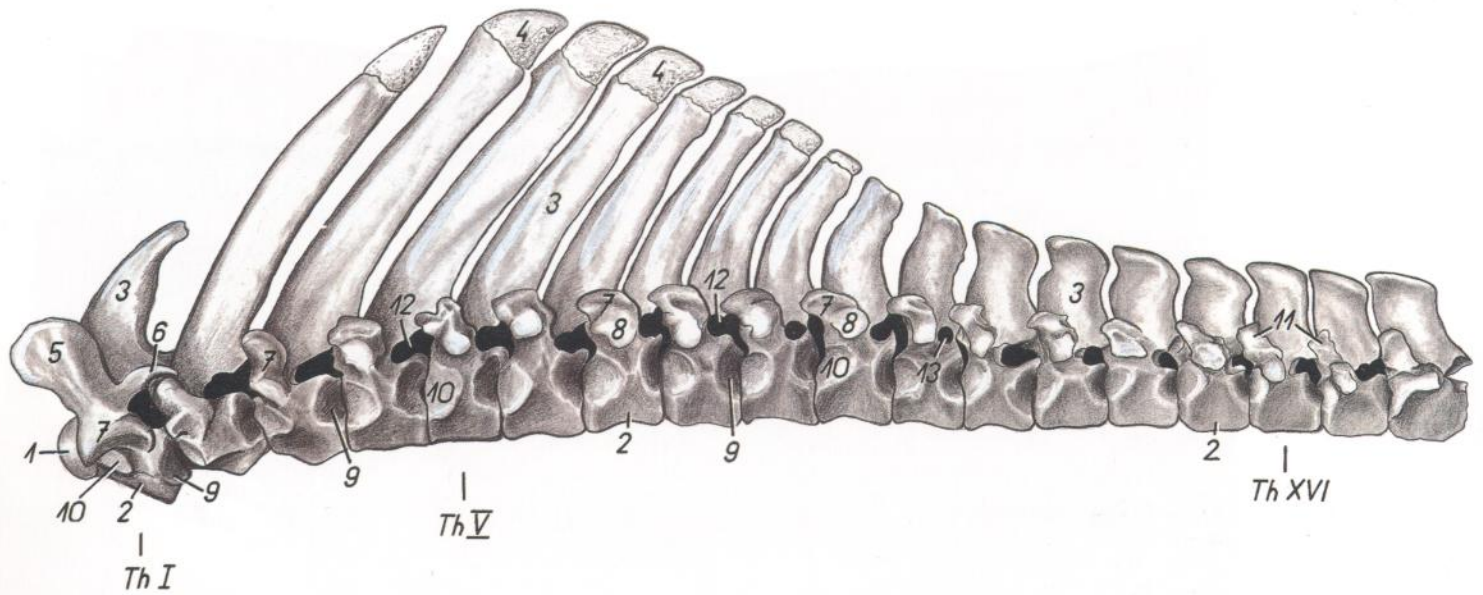


Figura 131

- | | | |
|--|--|--|
| <ol style="list-style-type: none"> 1. <i>Extremitas cranialis vertebrae thoracicae I</i>: Extremidad craneal de la primera vértebra torácica 2. <i>Corpus vertebrae</i>: Cuerpo de la vértebra 3. <i>Processus spinosus</i>: Apófisis espinosa 4. <i>Tuberositas spinosa</i>: Tuberosidad espinosa 5. <i>Processus articularis cranialis vertebrae thoracicae I</i>: Apófisis articular craneal de la primera vértebra torácica | <ol style="list-style-type: none"> 6. <i>Processus articularis caudalis vertebrae thoracicae I</i>: Apófisis articular caudal de la primera vértebra torácica 7. <i>Processus transversus cum processu mamillari</i>: Apófisis transversa con apófisis mamilar 8. <i>Fovea costalis transversalis</i>: Fosita costal transversal 9. <i>Fovea costalis caudalis</i>: Fosita costal caudal | <ol style="list-style-type: none"> 10. <i>Fovea costalis cranialis</i>: Fosita costal craneal 11. <i>Processus mamillaris</i>: Apófisis mamilar 12. <i>Foramen intervertebrale</i>: Agujero intervertebral 13. <i>Foramen vertebrale laterale (var.)</i>: Agujero vertebral lateral (variable) |
|--|--|--|

CABALLO

Porción lumbar de la columna vertebral. Vista de la superficie dorsolateral

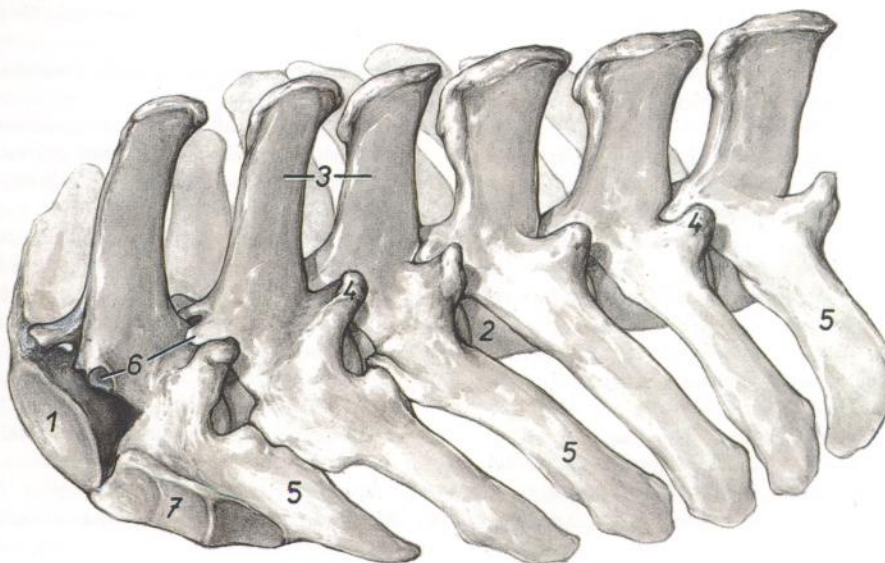


Figura 132

1. *Extremitas caudalis vertebrae lumbalis VI*: Extremidad caudal de la sexta vértebra lumbar
2. *Corpus vertebrae lumbalis III*: Cuerpo de la tercera vértebra lumbar
3. *Processus spinosi*: Apófisis espinosas
4. *Processus articularis cranialis cum processu mamillari*: Apófisis articular craneal con apófisis mamilar
5. *Processus costarius*: Apófisis costiforme
6. *Processus articularis caudales*: Apófisis articular caudal
7. *Facies articularis processus costarii*: Cara articular de la apófisis costiforme

CABALLO

Segunda (arriba) y sexta (abajo) vértebras lumbares. Vista caudal

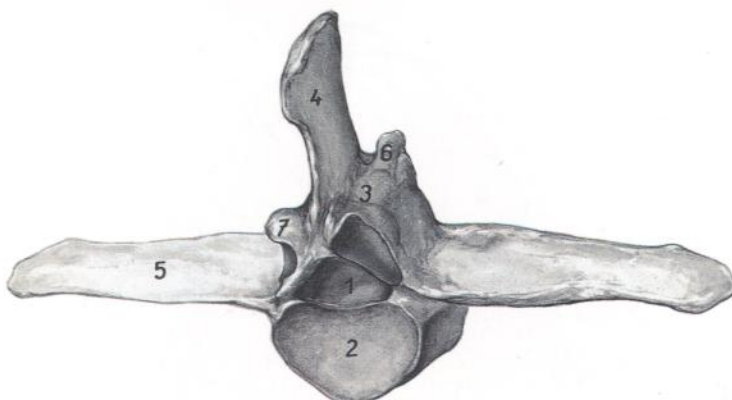
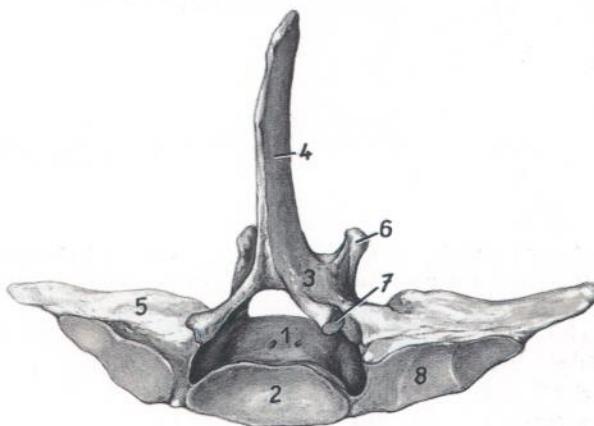


Figura 133

1. *Corpus vertebrae*: Cuerpo de la vértebra
2. *Extremitas caudalis*: Extremidad caudal
3. *Arcus vertebrae*: Arco de la vértebra
4. *Processus spinosus*: Apófisis espinosa
5. *Processus costarius*: Apófisis costiforme
6. *Processus articularis cranialis cum processu mamillari*: Apófisis articular craneal con apófisis mamilar
7. *Processus articularis caudalis*: Apófisis articular caudal
8. *Facies articularis processus costarii*: Cara articular de la apófisis costiforme



CABALLO

Segunda (arriba) y sexta (abajo) vértebras lumbares. Vista craneal

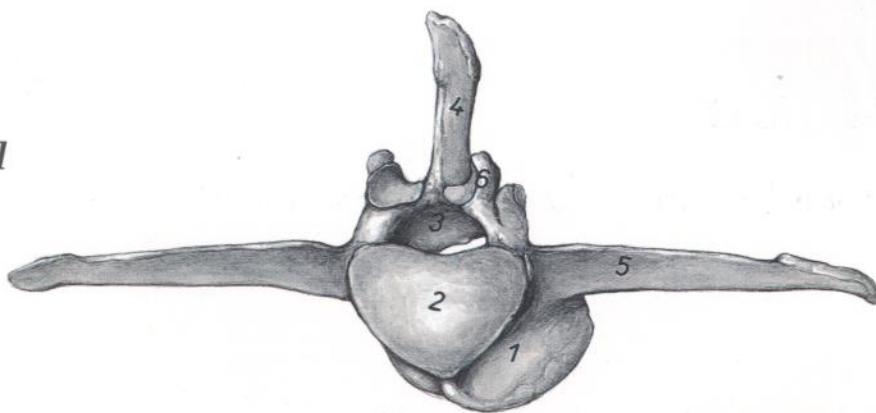
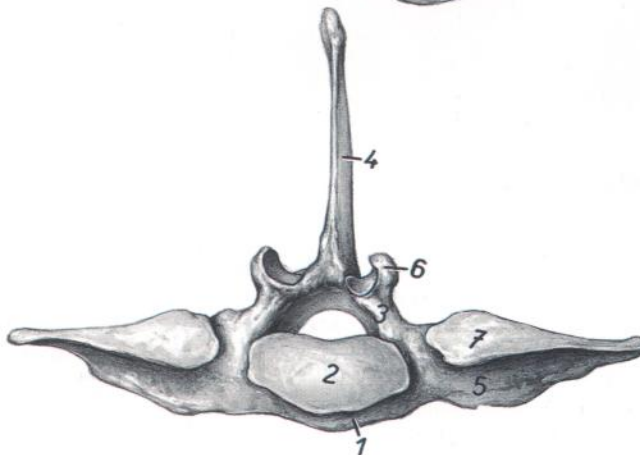


Figura 134

1. *Corpus vertebrae*: Cuerpo de la vértebra
2. *Extremitas cranialis*: Extremidad craneal
3. *Arcus vertebrae*: Arco de la vértebra
4. *Processus spinosus*: Apófisis espinosa
5. *Processus costarius*: Apófisis costiforme
6. *Processus articularis cranialis cum processu mamillari*: Apófisis articular craneal con apófisis mamilar
7. *Facies articularis processus costarii*: Cara articular de la apófisis costiforme



CABALLO

Sección transversal del tórax a nivel de la primera costilla. Vista de la superficie caudal de la sección. (Según Schmaltz.)

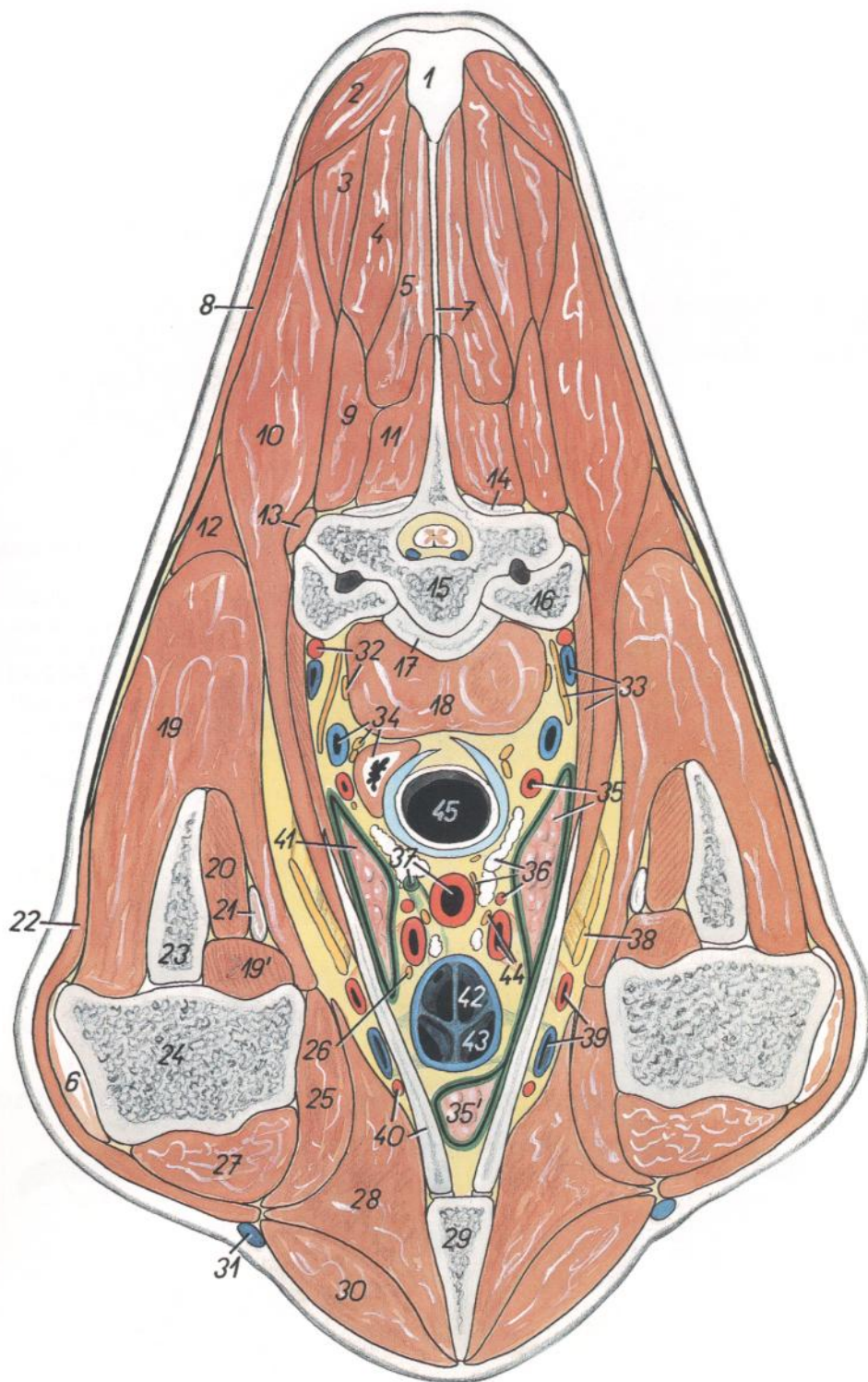


Figura 135

1. *Funiculus nuchae*: Funículo de la nuca
2. *M. rhomboideus cervicis*: Músculo romboides del cuello
3. *M. splenius cervicis et m. splenius capitis*: Músculo esplenio del cuello y músculo esplenio de la cabeza
4. *M. semispinalis capitis*: Músculo semiespinal de la cabeza
5. *M. spinalis thoracis*: Músculo espinal del tórax
6. *Tendo mi. infraspinati*: Tendón del músculo infraespinoso

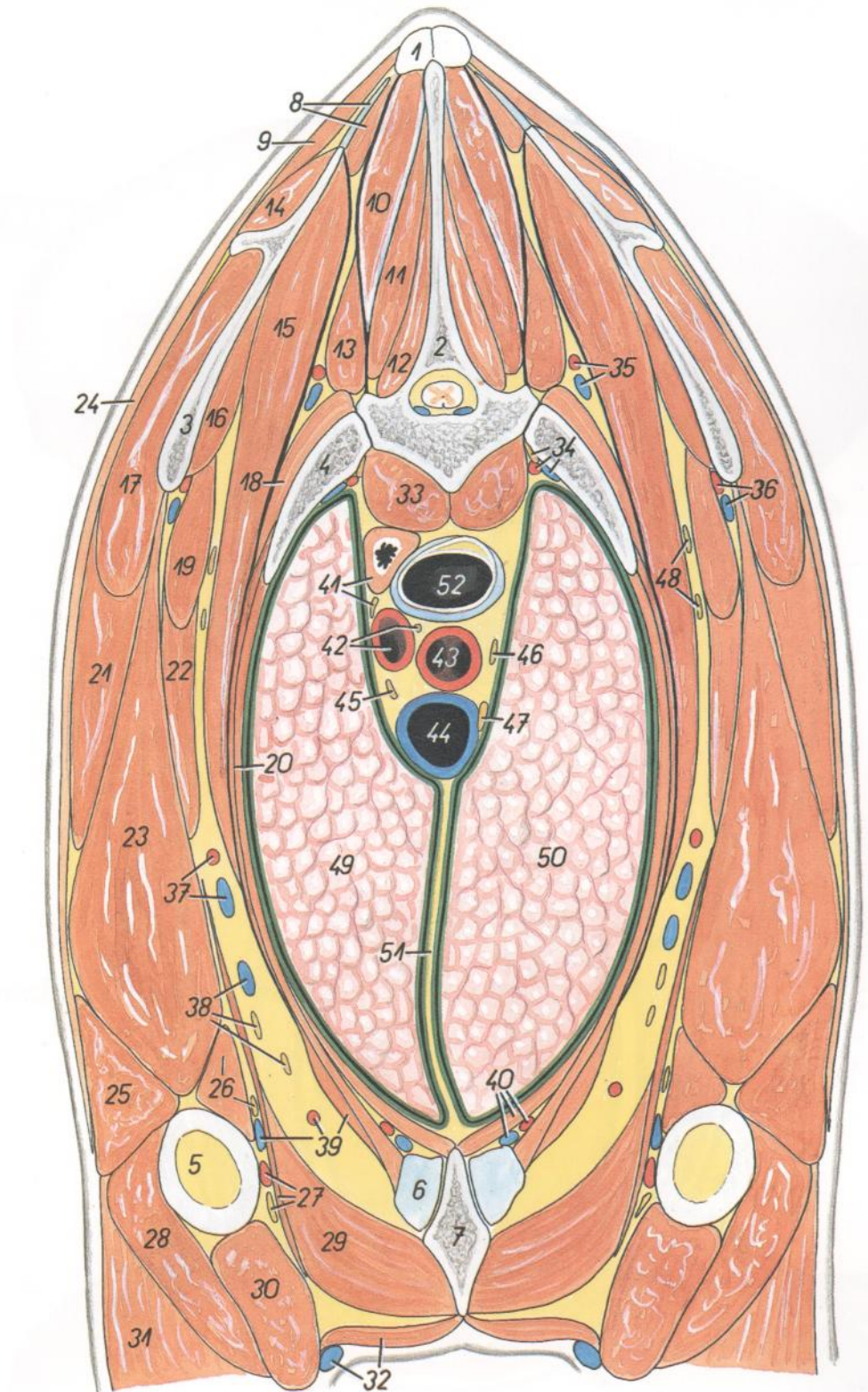
7. *Lamina nuchae*: Lámina de la nuca
8. *Pars cervicalis mi. trapezii*: Parte cervical del músculo trapecio
9. *M. longissimus cervicis*: Músculo longísimo del cuello
10. *M. serratus ventralis*: Músculo serrato ventral
11. *M. multifidus thoracis*: Músculo multifido del tórax
12. *M. subclavius (origo)*: Músculo subclavio (origen)
13. *M. iliocostalis thoracis*: Músculo iliocostal del tórax

14. *Processus articularis caudalis vertebrae thoracicae I*: Apófisis articular caudal de la primera vértebra torácica
15. *Corpus vertebrae thoracicae II*: Cuerpo de la segunda vértebra torácica
16. *Costa II*: Segunda costilla
17. *Corpus vertebrae thoracicae I*: Cuerpo de la primera vértebra torácica
18. *M. longus colli*: Músculo largo del cuello
- 19, 19'. *M. supraspinatus*: Músculo supraespinoso
20. *M. subscapularis*: Músculo subescapular
21. *Tendo mi. coracobrachialis*: Tendón del músculo coracobraquial
22. *M. brachiocephalicus*: Músculo braquiocefálico
23. *Scapula*: Escápula
24. *Humerus*: Húmero
25. *M. pectoralis profundus (ascendens)*: Músculo pectoral profundo (ascendente)
26. *N. phrenicus sinister*: Nervio frénico izquierdo
27. *M. biceps brachii*: Músculo bíceps braquial
28. *M. subclavius (insertio)*: Músculo subclavio (inserción)
29. *Sternum*: Esternón
30. *M. pectoralis transversus*: Músculo pectoral transverso
31. *V. cephalica*: Vena cefálica
32. *A. cervicalis profunda, n. vertebralis*: Arteria cervical profunda, nervio vertebral
33. *V. cervicalis profunda, plexus brachialis, mm. intercostales*: Vena cervical profunda, plexo braquial, músculos intercostales
34. *Esophagus, v. vertebralis, ganglion cervicothoracicum (s. stellatum)*: Esófago, vena vertebral, ganglio cervicotorácico (estrellado)
- 35, 35'. *A. vertebralis, lobus cranialis pulmonis dextri*: Arteria vertebral, lóbulo craneal del pulmón derecho
36. *Lnn. mediastinales craneales, n. vagus dexter, truncus costocervicalis*: Linfonódulos mediastínicos craneales, nervio vago derecho, tronco costocervical
37. *Ductus thoracicus, truncus bicarotídeo*: Conducto torácico, tronco bicarotídeo
38. *Plexus brachialis*: Plexo braquial
39. *A. et v. axillaris*: Arteria y vena axilares
40. *Costa I, a. thoracica externa*: Primera costilla, arteria torácica externa
41. *Lobus cranialis pulmonis sinistri*: Lóbulo craneal del pulmón izquierdo
42. *V. jugularis (dextra)*: Vena yugular (derecha)
43. *V. subclavia (dextra)*: Vena subclavia (derecha)
44. *A. subclavia dextra, n. phrenicus dexter*: Arteria subclavia derecha, nervio frénico derecho
45. *Trachea*: Tráquea

Sección transversal del tórax a nivel de la segunda vértebra torácica. Vista de la superficie caudal de la sección

Figura 136

1. *Lig. supraspinale*: Ligamento supraespinoso
2. *Vertebra thoracica II*: Segunda vértebra torácica
3. *Scapula*: Escápula
4. *Costa II*: Segunda costilla
5. *Humerus*: Húmero
6. *Cartilago costalis II*: Segundo cartílago costal
7. *Sternum*: Esternón
8. *M. rhomboideus cervicis, cartilago scapulae*: Músculo romboideo del cuello, cartílago de la escápula
9. *M. trapezius, pars cervicalis*: Músculo trapecio, parte cervical
10. *M. semispinalis capitis*: Músculo semiespinal de la cabeza
11. *M. spinalis thoracis*: Músculo espinal del tórax
12. *M. multifidus thoracis*: Músculo multifido del tórax
13. *M. longissimus thoracis et m. longissimus cervicis*: Músculos longísimos del tórax y del cuello
14. *M. supraspinatus*: Músculo supraespinoso
15. *M. serratus ventralis thoracis*: Músculo serrato ventral del tórax
16. *M. subscapularis*: Músculo subescapular
17. *M. infraspinatus*: Músculo infraespinoso
18. *M. iliocostalis thoracis*: Músculo iliocostal del tórax
19. *M. teres major*: Músculo redondo mayor
20. *Mm. intercostales*: Músculos intercostales
21. *M. deltoideus*: Músculo deltoides
22. *M. latissimus dorsi*: Músculo dorsal ancho
23. *Caput longum m. tricipitis brachii*: Cabeza larga del músculo tríceps braquial
24. *M. cutaneus omobrachialis*: Músculo cutáneo omobraquial
25. *Caput laterale m. tricipitis brachii*: Cabeza lateral del músculo tríceps braquial
26. *Caput mediale m. tricipitis brachii, n. ulnaris et radialis*: Cabeza medial del músculo tríceps braquial, nervios cubital y radial
27. *A. brachialis, n. medianus, m. tensor fasciae antebrachii*: Arteria braquial, nervio mediano, músculo tensor de la fascia del antebrazo
28. *M. brachialis*: Músculo braquial
29. *M. subclavius*: Músculo subclavio
30. *M. biceps brachii*: Músculo bíceps braquial
31. *M. extensor carpi radialis*: Músculo extensor radial del carpo
32. *V. cephalica, m. pectoralis transversus*: Vena cefálica, músculo pectoral transverso
33. *M. longus colli*: Músculo largo del cuello
34. *Truncus sympathicus, a. et v. intercostalis suprema*: Tronco simpático, arteria y vena intercostales supremas
35. *Truncus costocervicalis, v. costocervicalis*: Tronco costocervical, vena costocervical
36. *A. et v. subscapularis*: Arteria y vena subescapulares
37. *A. et v. thoracodorsalis*: Arteria y vena toracodorsales
38. *Nn. pectorales caudales, v. thoracica externa*: Nervios pectorales caudales, vena torácica externa
39. *V. brachialis, a. thoracica externa, m. rectus thoracis*: Vena braquial, arteria torácica externa, músculo recto del tórax



40. *A. et v. thoracica interna, m. transversus thoracis*: Arteria y vena torácicas internas, músculo transverso del tórax
41. *Esophagus, n. vagus sinister*: Esófago, nervio vago izquierdo
42. *A. subclavia sinistra, n. laryngeus recurrens sinister*: Arteria subclavia izquierda, nervio laríngeo recurrente izquierdo
43. *Truncus branchiocephalicus*: Tronco braquiocefálico
44. *V. cava cranialis*: Vena cava craneal
45. *N. phrenicus sinister*: Nervio frénico izquierdo
46. *N. vagus dexter*: Nervio vago derecho
47. *N. phrenicus dexter*: Nervio frénico derecho
48. *N. thoracicus longus et n. thoracodorsalis*: Nervios torácico largo y toracodorsal
49. *Lobus cranialis pulmonis sinistri*: Lóbulo craneal del pulmón izquierdo
50. *Lobus cranialis pulmonis dextri*: Lóbulo craneal del pulmón derecho
51. *Mediastinum craniale*: Mediastino craneal
52. *Trachea*: Tráquea

Sección transversal del tórax a nivel de la sexta vértebra torácica. Vista de la superficie caudal de la sección

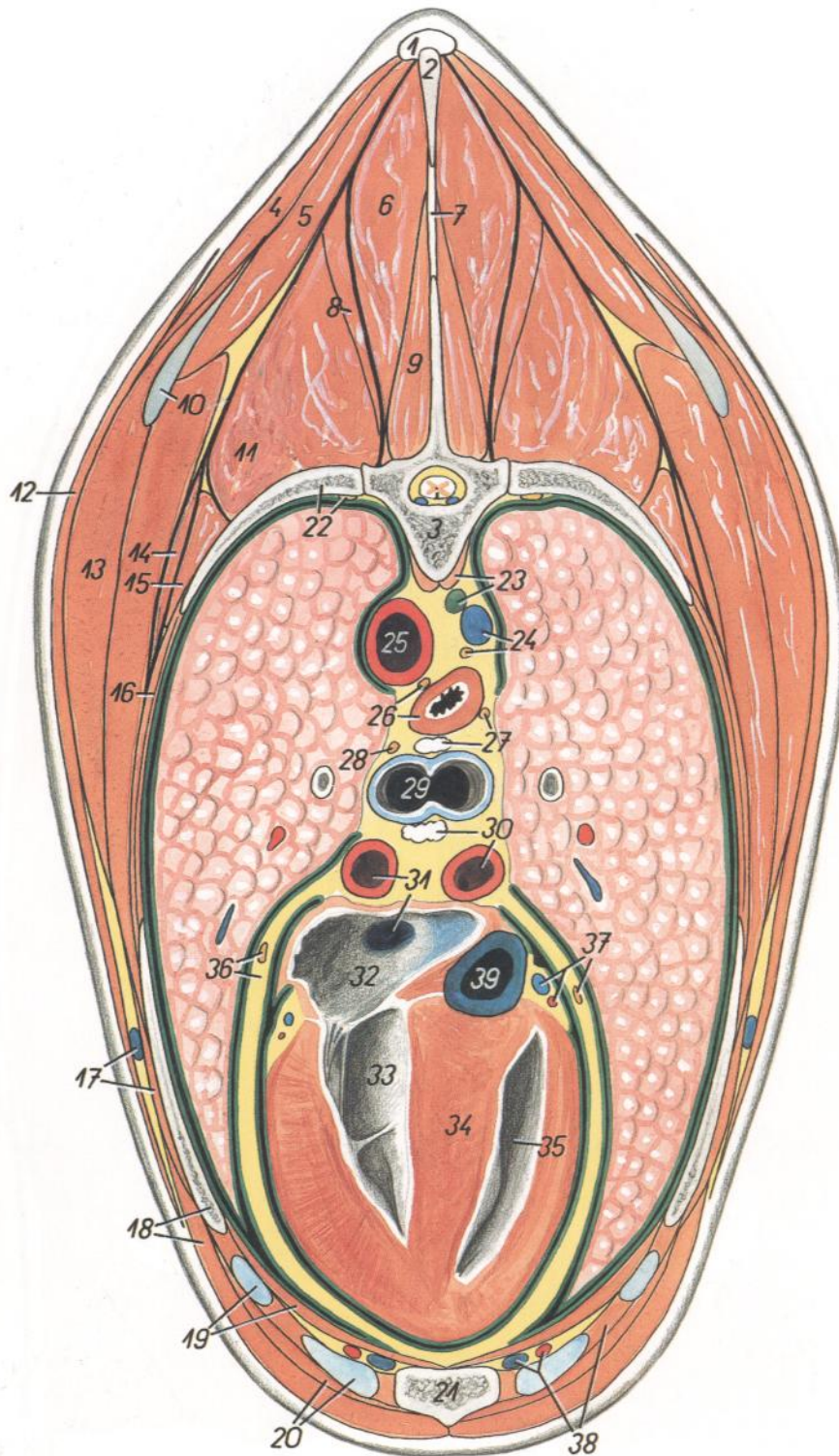


Figura 137

- | | |
|--|--|
| 1. <i>Lig. supraspinale</i> : Ligamento supraespinoso | 7. <i>Lig. interspinale</i> : Ligamento interespinoso |
| 2. <i>Processus spinosus vertebrae thoracicae V</i> : Apófisis espinosa de la quinta vértebra torácica | 8. <i>M. longissimus cervicis</i> : Músculo longísimo del cuello |
| 3. <i>Vertebra thoracica VI</i> : Sexta vértebra torácica | 9. <i>M. multifidus thoracis</i> : Músculo multifido del tórax |
| 4. <i>M. trapezius, pars thoracica</i> : Músculo trapecio, parte torácica | 10. <i>Cartilago scapulae</i> : Cartilago de la escápula |
| 5. <i>M. rhomboideus thoracis</i> : Músculo romboides del tórax | 11. <i>M. longissimus thoracis</i> : Músculo longísimo del tórax |
| 6. <i>M. spinalis thoracis</i> : Músculo espinal del tórax | 12. <i>M. cutaneus trunci</i> : Músculo cutáneo del tronco |

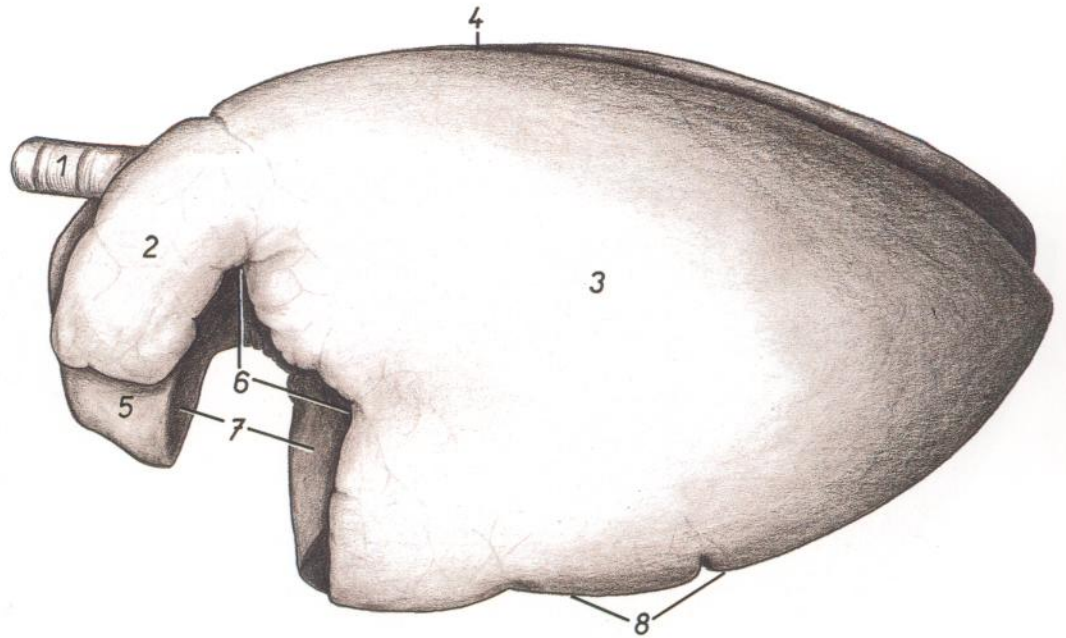
- | |
|--|
| 13. <i>M. latissimus dorsi</i> : Músculo dorsal ancho |
| 14. <i>M. serratus dorsalis cranialis</i> : Músculo serrato dorsal craneal |
| 15. <i>M. iliocostalis thoracis</i> : Músculo iliocostal del tórax |
| 16. <i>Mm. intercostales externi et interni</i> : Músculos intercostales externos e internos |
| 17. <i>V. thoracica externa, m. obliquus externus abdominis</i> : Vena torácica externa, músculo oblicuo externo del abdomen |
| 18. <i>M. pectoralis profundus (ascendens), costa V</i> : Músculo pectoral profundo (ascendente), quinta costilla |
| 19. <i>Cartilago costalis V, m. transversus thoracis</i> : Quinto cartilago costal, músculo transverso del tórax |
| 20. <i>Cartilago costalis VI, m. rectus abdominis</i> : Sexto cartilago costal, músculo recto del abdomen |
| 21. <i>Sternum</i> : Esternón |
| 22. <i>Costa VI, truncus sympathicus</i> : Sexta costilla, tronco simpático |
| 23. <i>M. longus colli, ductus thoracicus</i> : Músculo largo del cuello, conducto torácico |
| 24. <i>V. azygos dextra, truncus vagalis dorsalis dexter</i> : Vena ázigos derecha, tronco vagal dorsal derecho |
| 25. <i>Aorta</i> : Aorta |
| 26. <i>Esophagus, truncus vagalis dorsalis sinister</i> : Esófago, tronco vagal dorsal izquierdo |
| 27. <i>Truncus vagalis ventralis dexter, lnn. tracheobronchiales</i> : Tronco vagal ventral derecho, linfonódulos traqueobronquiales |
| 28. <i>Truncus vagalis ventralis sinister</i> : Tronco vagal ventral izquierdo |
| 29. <i>Bifurcatio tracheae</i> : Bifurcación de la tráquea |
| 30. <i>lnn. tracheobronchiales, a. pulmonalis dextra</i> : Linfonódulos traqueobronquiales, arteria pulmonar derecha |
| 31. <i>A. pulmonalis sinistra, v. pulmonalis</i> : Arteria pulmonar izquierda, vena pulmonar |
| 32. <i>Atrium sinister cordis</i> : Atrio izquierdo del corazón |
| 33. <i>Ventriculus sinister cordis</i> : Ventriculo izquierdo del corazón |
| 34. <i>Septum interventriculare</i> : Septo interventricular |
| 35. <i>Ventriculus dexter cordis</i> : Ventriculo derecho del corazón |
| 36. <i>N. phrenicus sinister, pericardium</i> : Nervio frénico izquierdo, pericardio |
| 37. <i>Vasa coronaria cordis, n. phrenicus dexter</i> : Vasos coronarios del corazón, nervio frénico derecho |
| 38. <i>M. intercostalis internus (m. intercartilagineus), a. et v. thoracica interna</i> : Músculo intercostal interno (músculo intercartilaginoso), arteria y vena torácicas internas |
| 39. <i>V. cava caudalis</i> : Vena cava caudal |

CABALLO

Pulmones. Vista desde la izquierda. Dibujo a partir de una preparación seca

Figura 138

1. *Trachea*: Tráquea
- 2, 3. *Facies costalis pulmonis*: Cara costal del pulmón
2. *Lobus cranialis pulmonis sinistri*: Lóbulo craneal del pulmón izquierdo
3. *Lobus caudalis pulmonis sinistri*: Lóbulo caudal del pulmón izquierdo
4. *Margo obtusus (s. dorsalis)*: Borde obtuso (dorsal)
5. *Lobus cranialis pulmonis dextri*: Lóbulo craneal del pulmón derecho
6. *Incisura cardiaca*: Incisura cardíaca
7. *Impressio cardiaca*: Impresión cardíaca
8. *Margo acutus ventralis*: Borde agudo ventral

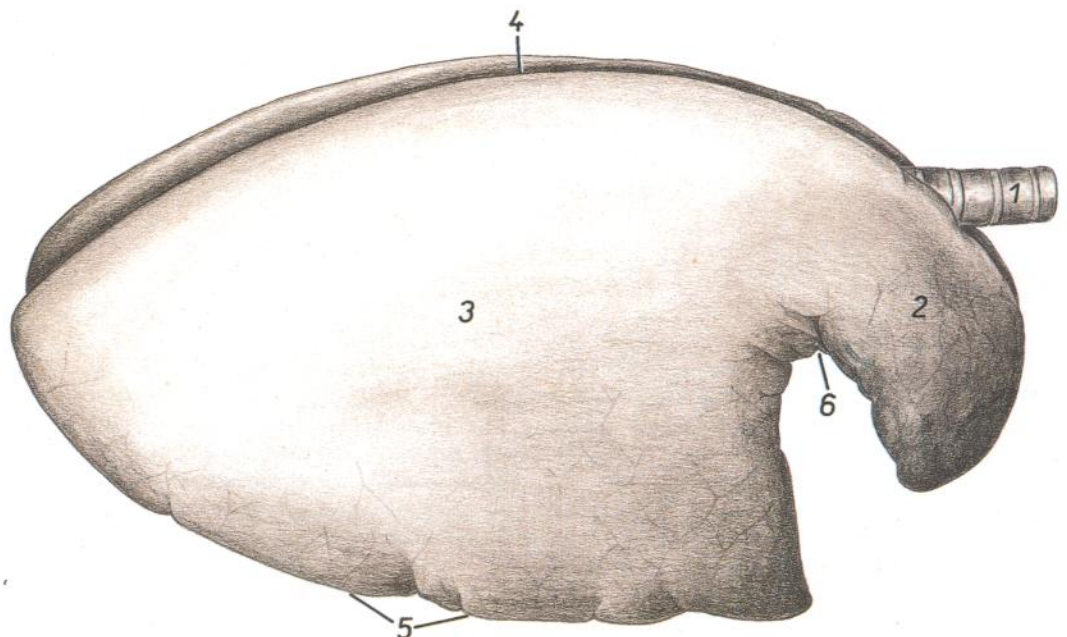


CABALLO

Pulmones. Vista desde la derecha. Dibujo a partir de una preparación seca

Figura 139

1. *Trachea*: Tráquea
- 2, 3. *Facies costalis pulmonalis*: Cara costal del pulmón
2. *Lobus cranialis pulmonis dextri*: Lóbulo craneal del pulmón derecho
3. *Lobus caudalis pulmonis dextri*: Lóbulo caudal del pulmón derecho
4. *Margo obtusus (s. dorsalis)*: Borde obtuso (dorsal)
5. *Margo acutus ventralis*: Borde agudo ventral
6. *Incisura cardiaca*: Incisura cardíaca



CABALLO

Vista de la cara mediastínica del pulmón izquierdo

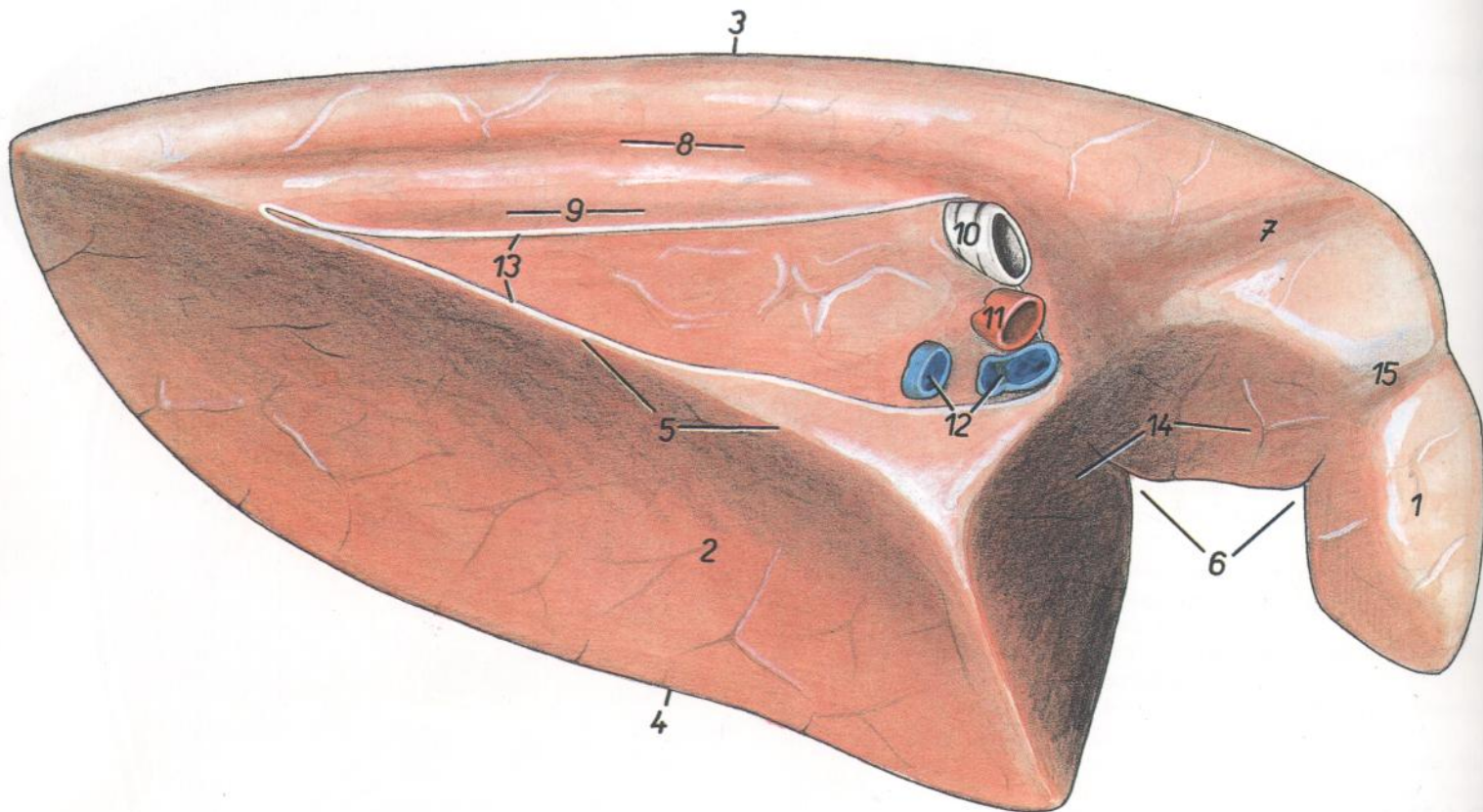


Figura 140

1. *Lobus cranialis*: Lóbulo craneal
2. *Lobus caudalis*: Lóbulo caudal
3. *Margo obtusus (s. dorsalis)*: Borde obtuso (dorsal)
- 4, 5. *Margo acutus (4, margo ventralis; 5, margo basalis)*: Borde agudo (4, borde ventral; 5, borde basal)
6. *Incisura cardiaca*: Incisura cardíaca
7. *Impressio trachealis*: Impresión traqueal
8. *Impressio aortica*: Impresión aórtica
9. *Impressio esophagea*: Impresión esofágica
10. *Bronchus principalis sinister*: Bronquio principal izquierdo
11. *A. pulmonalis sinistra*: Arteria pulmonar izquierda
12. *Vv. pulmonales*: Venas pulmonares
13. *Insertio pleurae mediastinalis*: Inserción de la pleura mediastínica
14. *Impressio cardiaca*: Impresión cardíaca
15. *Impressio vasorum*: Impresión vascular

Vista de la cara mediastínica del pulmón derecho

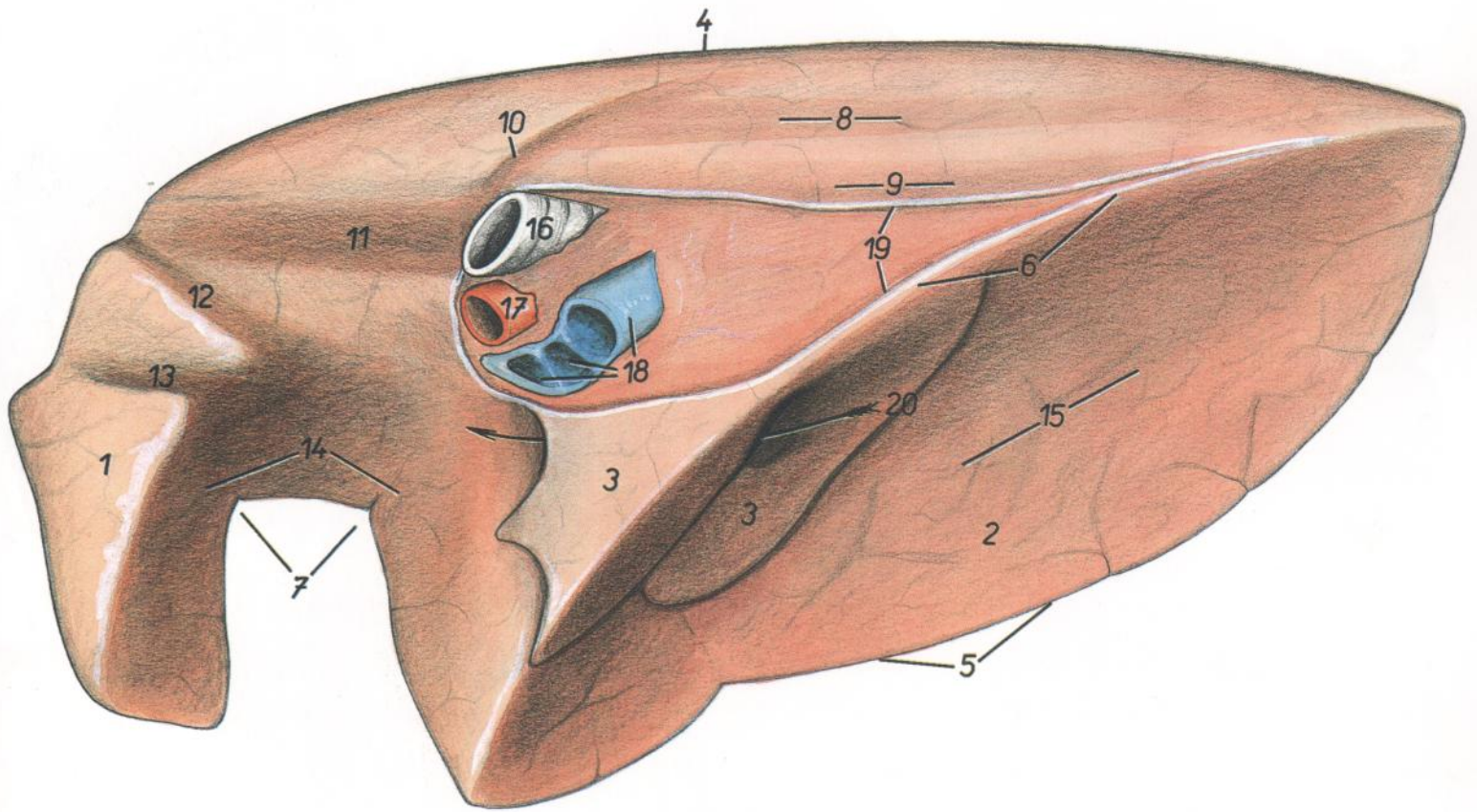


Figura 141

- | | | |
|--|---|---|
| 1. <i>Lobus cranialis</i> : Lóbulo craneal | 10. <i>Impressio v. azygos dextrae</i> : Impresión de la vena ázigos derecha | 16. <i>Bronchus principales dexter</i> : Bronquio principal derecho |
| 2. <i>Lobus caudalis</i> : Lóbulo caudal | 11. <i>Impressio trachealis</i> : Impresión traqueal | 17. <i>A. pulmonalis dextra</i> : Arteria pulmonar derecha |
| 3. <i>Lobus accesorius</i> : Lóbulo accesorio | 12. <i>Impressio trunci costocervicalis et v. costocervicalis</i> : Impresión del tronco costocervical y vena costocervical | 18. <i>Vv. pulmonales</i> : Venas pulmonares |
| 4. <i>Margo obtusus (s. dorsalis)</i> : Borde obtuso (dorsal) | 13. <i>Impressio v. cava cranialis</i> : Impresión de la vena cava craneal | 19. <i>Insertio pleurae mediastinalis</i> : Inserción de la pleura mediastínica |
| 5, 6. <i>Margo acutus</i> (5, <i>margo ventralis</i> ; 6, <i>margo basalis</i>): Borde agudo (5, borde ventral; 6, borde basal) | 14. <i>Impressio cardiaca</i> : Impresión cardíaca | 20. <i>Sulcus v. cavae caudalis</i> : Surco de la vena cava caudal |
| 7. <i>Incisura cardiaca</i> : Incisura cardíaca | 15. <i>Facies diaphragmatica</i> : Cara diafragmática | |
| 8. <i>Impressio aortica</i> : Impresión aórtica | | |
| 9. <i>Impressio esophagea</i> : Impresión esofágica | | |

Pulmones. Vista de la cara diafrágmatica

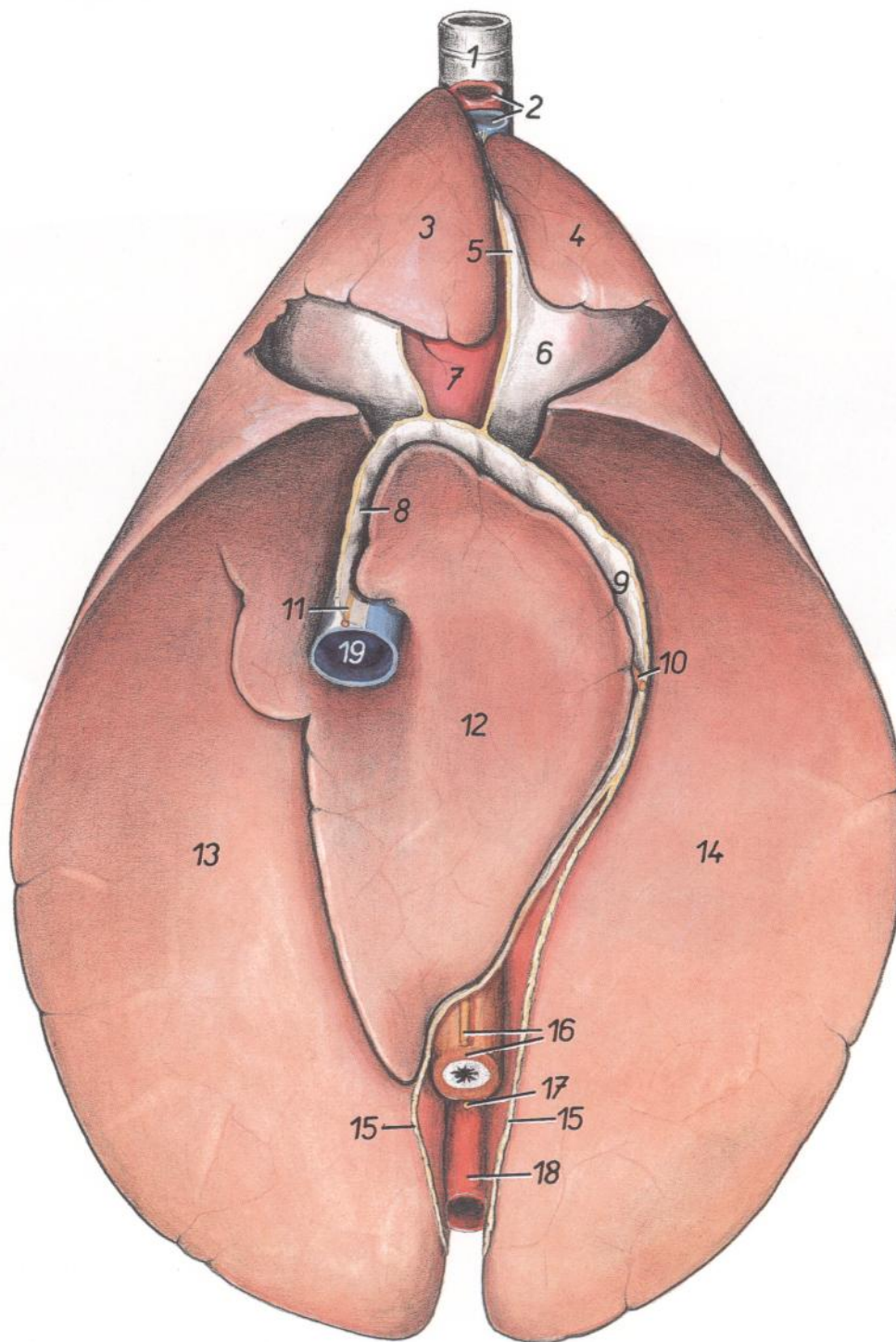


Figura 142

- | | | |
|--|---|--|
| 1. <i>Trachea</i> : Tráquea | 7. <i>Cor</i> : Corazón | 14. <i>Lobus caudalis pulmonis sinistri</i> : Lóbulo caudal del pulmón izquierdo |
| 2. <i>Truncus brachiocephalicus, v. cava cranialis</i> : Tronco braquiocefálico, vena cava craneal | 8. <i>Plica (s. mesenterium) v. cava caudalis</i> : Pliegue (mesenterio) de la vena cava caudal | 15. <i>Insertio pleurae mediastinalis</i> : Inserción de la pleura mediastínica |
| 3. <i>Lobus cranialis pulmonis dextri</i> : Lóbulo craneal del pulmón derecho | 9. <i>Mediastinum caudale</i> : Mediastino caudal | 16. <i>Truncus vagalis ventralis, esophagus</i> : Tronco vagal ventral, esófago |
| 4. <i>Lobus cranialis pulmonis sinistri</i> : Lóbulo craneal del pulmón izquierdo | 10. <i>N. phrenicus sinister</i> : Nervio frénico izquierdo | 17. <i>Truncus vagalis dorsalis</i> : Tronco vagal dorsal |
| 5. <i>Mediastinum craniale</i> : Mediastino craneal | 11. <i>N. phrenicus dexter</i> : Nervio frénico derecho | 18. <i>Aorta</i> : Aorta |
| 6. <i>Pericardium</i> : Pericardio | 12. <i>Lobus accesorius</i> : Lóbulo accesorio | 19. <i>V. cava caudalis</i> : Vena cava caudal |
| | 13. <i>Lobus caudalis pulmonis dextri</i> : Lóbulo caudal del pulmón derecho | |

Corazón. Vista desde la izquierda

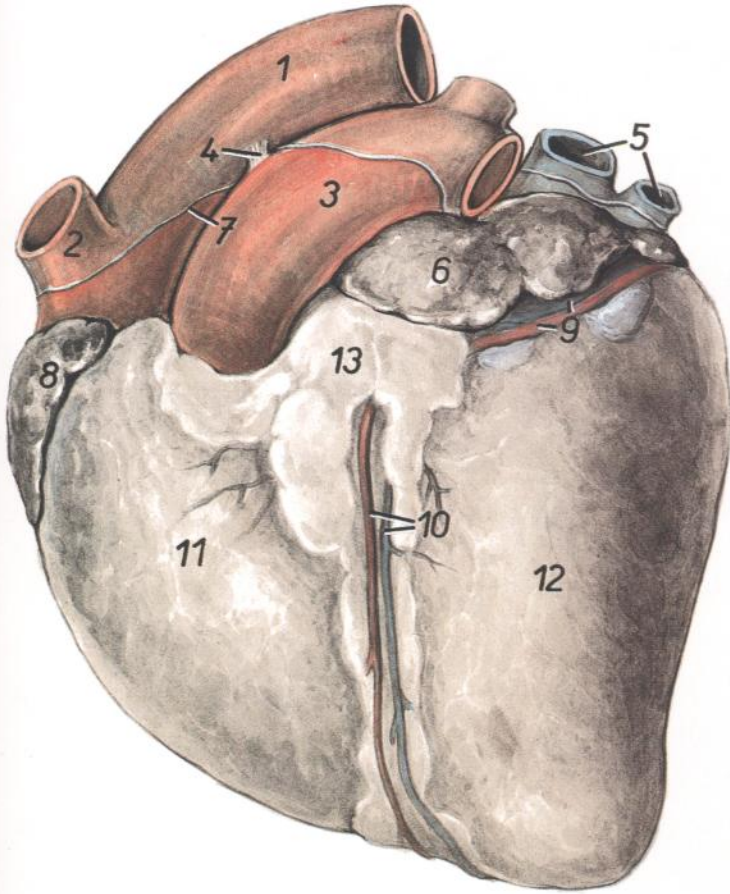


Figura 143

1. *Aorta*: Aorta
2. *Truncus brachiocephalicus*: Tronco braquiocefálico
3. *Truncus pulmonalis*: Tronco pulmonar
4. *Lig. arteriosum (Botalli)*: Ligamento arterioso (de Botal)
5. *Vv. pulmonales*: Venas pulmonares
6. *Auriculus atrii sinistri*: Aurícula (orejuela) del atrio izquierdo
7. *Insertio pericardii*: Inserción del pericardio
8. *Auricula atrii dextri*: Aurícula (orejuela) del atrio derecho
9. *Ramus circumflexus a. coronariae sinistreae, v. cordis magna*: Rama circunfleja de la arteria coronaria izquierda, vena cardíaca magna
10. *Ramus interventricularis paraconalis a. coronariae sinistreae, ramus interventricularis et v. cordis magna*: Rama interventricular paracanal de la arteria coronaria izquierda, rama interventricular y vena cardíaca magna
11. *Ventriculus dexter*: Ventriculo derecho
12. *Ventriculus sinister*: Ventriculo izquierdo
13. *Corpus adiposum subepicardiale*: Cuerpo adiposo subepicárdico

Corazón. Vista desde la derecha

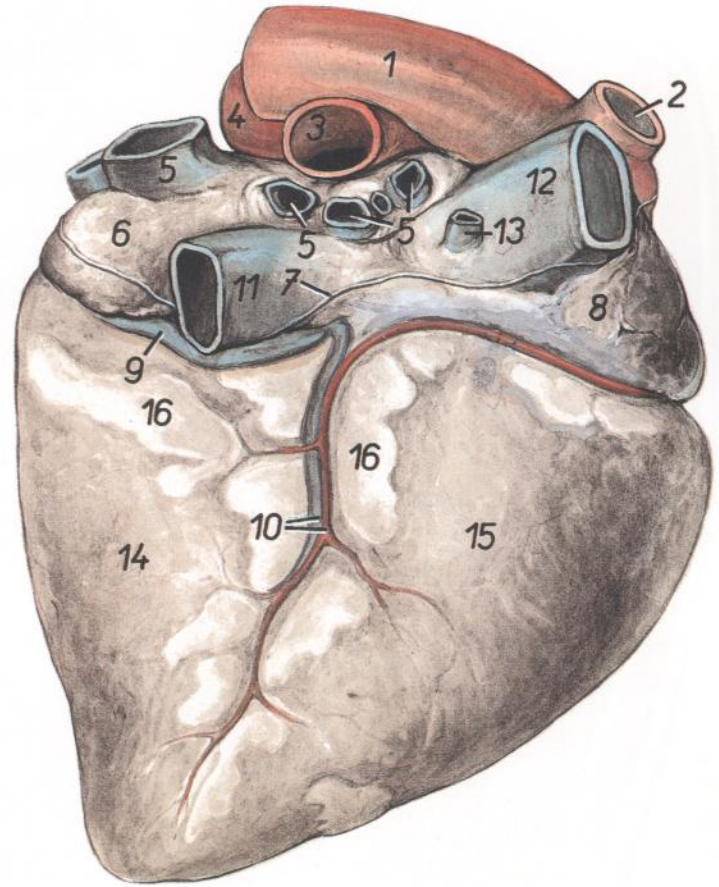


Figura 144

1. *Aorta*: Aorta
2. *Truncus brachiocephalicus*: Tronco braquiocefálico
3. *A. pulmonalis dextra*: Arteria pulmonar derecha
4. *A. pulmonalis sinistra*: Arteria pulmonar izquierda
5. *Vv. pulmonales*: Venas pulmonares
6. *Atrium sinistrum*: Atrio izquierdo
7. *Insertio pericardii*: Inserción pericárdica
8. *Atrium dextrum*: Atrio derecho
9. *V. cordis magna*: Vena cardíaca magna
10. *A. coronaria dextra, v. cordis media*: Arteria coronaria derecha, vena cardíaca media
11. *V. cava caudalis*: Vena cava caudal
12. *V. cava cranialis*: Vena cava craneal
13. *V. azygos dextra*: Vena ázigos derecha
14. *Ventriculus sinister*: Ventriculo izquierdo
15. *Ventriculus dexter*: Ventriculo derecho
16. *Corpus adiposum subepicardiale*: Cuerpo adiposo subepicárdico

Diafragma. Vista de la superficie craneal

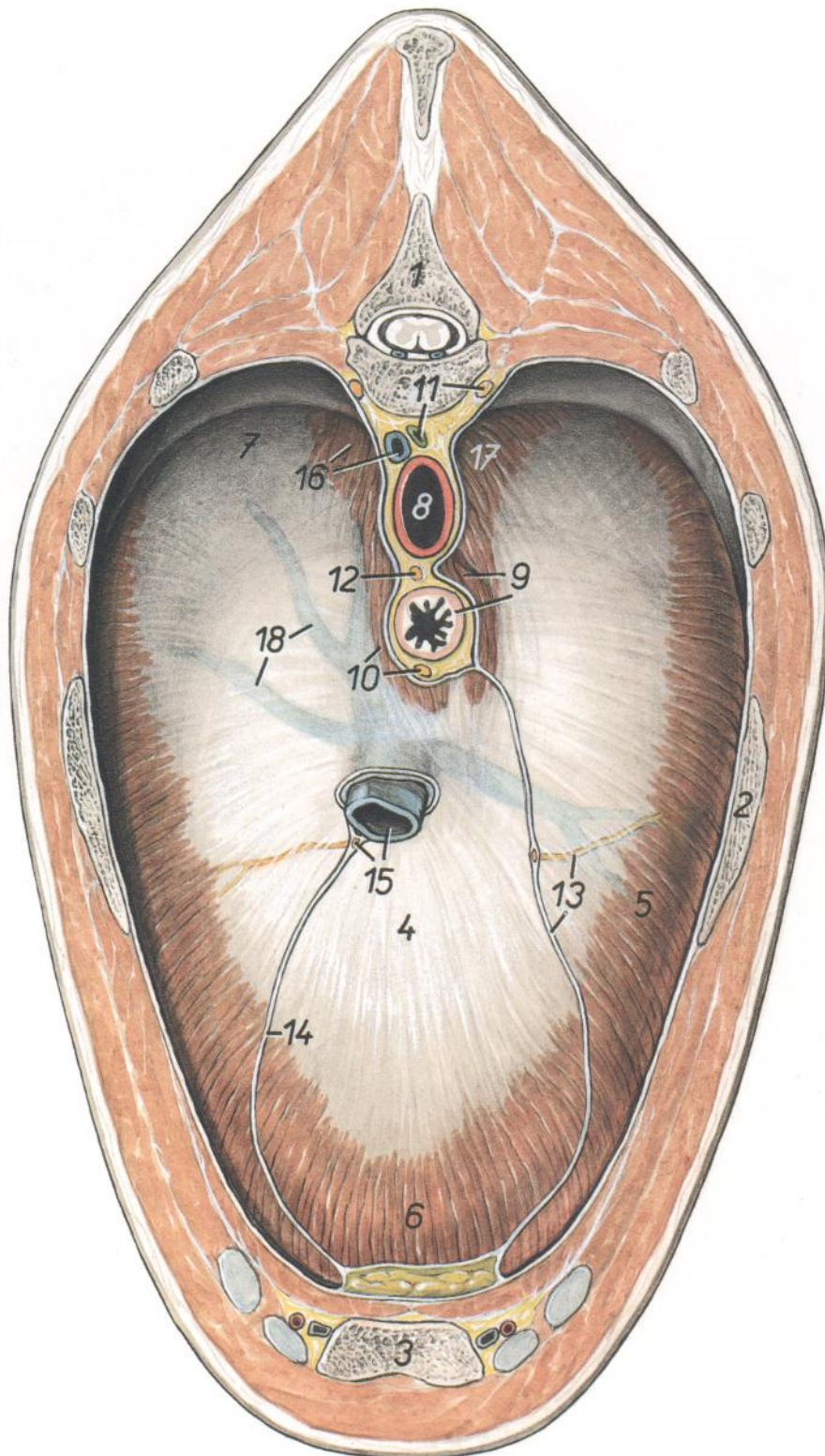


Figura 145

1. *Vertebra thoracica VIII*: Octava vértebra torácica
2. *Costa VI*: Sexta costilla
3. *Sternum*: Esternón
4. *Centrum tendineum diaphragmatis*: Centro tendinoso del diafragma
5. *Pars costalis diaphragmatis*: Parte costal del diafragma
6. *Pars sternalis diaphragmatis*: Parte esternal del diafragma

7. *Arcus lumbocostalis (tendineus)*: Arco lumbocostal (tendinoso)
8. *Aorta*: Aorta
9. *Crus mediale sinistrum diaphragmatis, esophagus*: Pilar medial izquierdo del diafragma, esófago
10. *Crus mediale dextrum diaphragmatis, truncus vagalis ventralis*: Pilar medial derecho del diafragma, tronco vagal ventral

11. *Truncus sympathicus, ductus thoracicus*: Tronco simpático, conducto torácico
12. *Truncus vagalis dorsalis*: Tronco vagal dorsal
13. *Insercio mediastini caudalis, n. phrenicus sinister*: Inserción caudal del mediastino, nervio frénico izquierdo
14. *Plica (s. mesenterium) v. cavae caudalis*: Pliegue (mesenterio) de la vena cava caudal
15. *V. cava caudalis, n. phrenicus dexter*: Vena cava caudal, nervio frénico derecho
16. *V. azygos dextra, crus laterale dextrum diaphragmatis*: Vena ázigos derecha, pilar lateral derecho del diafragma
17. *Crus laterale sinistrum diaphragmatis*: Pilar lateral izquierdo del diafragma
18. *Vv. phrenicae craniales*: Venas frénicas craneales

Diafragma. Vista de la superficie abdominal (caudal)

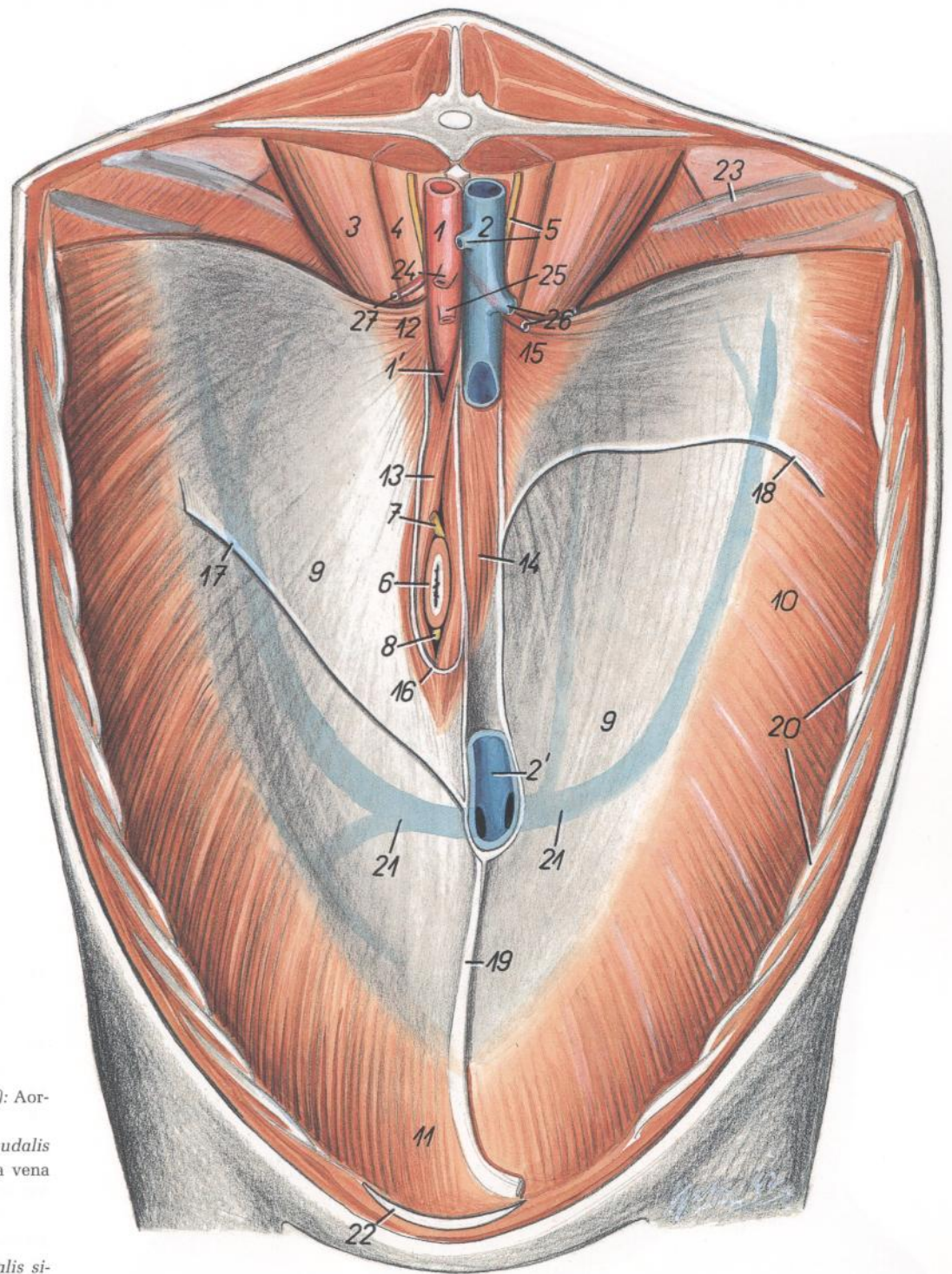


Figura 146

- | | | |
|---|---|--|
| <p>1. <i>Aorta abdominalis et hiatus aorticus (1')</i>: Aorta abdominal e hiato aórtico (1')</p> <p>2. <i>V. cava caudalis et foramen v. cavae caudalis (2')</i>: Vena cava caudal y agujero para la vena cava caudal (2')</p> <p>3. <i>M. psoas major</i>: Músculo psoas mayor</p> <p>4. <i>M. psoas minor</i>: Músculo psoas menor</p> <p>5. <i>Pars lumbalis trunci sympathici, v. renalis sinistra</i>: Parte lumbar del tronco simpático, vena renal izquierda</p> <p>6. <i>Esophagus (in hiatu)</i>: Esófago (en hiato)</p> <p>7. <i>Truncus vagalis dorsalis</i>: Tronco vagal dorsal</p> <p>8. <i>Truncus vagalis ventralis</i>: Tronco vagal ventral</p> <p>9. <i>Centrum tendineum diaphragmatis</i>: Centro tendinoso del diafragma</p> <p>10. <i>Pars costalis diaphragmatis</i>: Parte costal del diafragma</p> <p>11. <i>Pars sternalis diaphragmatis</i>: Parte esternal del diafragma</p> <p>12. <i>Crus laterale sinistrum diaphragmatis</i>: Pilar lateral izquierdo del diafragma</p> <p>13. <i>Crus mediale sinistrum diaphragmatis</i>: Pilar medial izquierdo del diafragma</p> | <p>14. <i>Crus mediale dextrum diaphragmatis</i>: Pilar medial derecho del diafragma</p> <p>15. <i>Crus laterale dextrum diaphragmatis</i>: Pilar lateral derecho del diafragma</p> <p>16. <i>Lig. gastrophrenicum</i>: Ligamento gastrofrénico</p> <p>17. <i>Lig. triangulare sinistrum</i>: Ligamento triangular izquierdo</p> <p>18. <i>Lig. triangulare dextrum</i>: Ligamento triangular derecho</p> <p>19. <i>Lig. falciforme et lig. teres hepatis</i>: Ligamentos falciforme y redondo del hígado</p> | <p>20. <i>Arcus costalis</i>: Arco costal</p> <p>21. <i>Vv. phrenicae cranialis</i>: Venas frénicas craneales</p> <p>22. <i>Cartilago xiphoidea</i>: Cartilago xifoides</p> <p>23. <i>Costa XVIII</i>: Decimooctava costilla</p> <p>24. <i>A. mesenterica cranialis</i>: Arteria mesentérica craneal</p> <p>25. <i>A. celiaca</i>: Arteria celíaca</p> <p>26. <i>A. et v. renalis dextra</i>: Arteria y vena renales derechas</p> <p>27. <i>A. renalis sinistra</i>: Arteria renal izquierda</p> |
|---|---|--|

CABALLO

Relaciones anatómicas topográficas de los órganos adyacentes al diafragma. Vista ventrocaudal

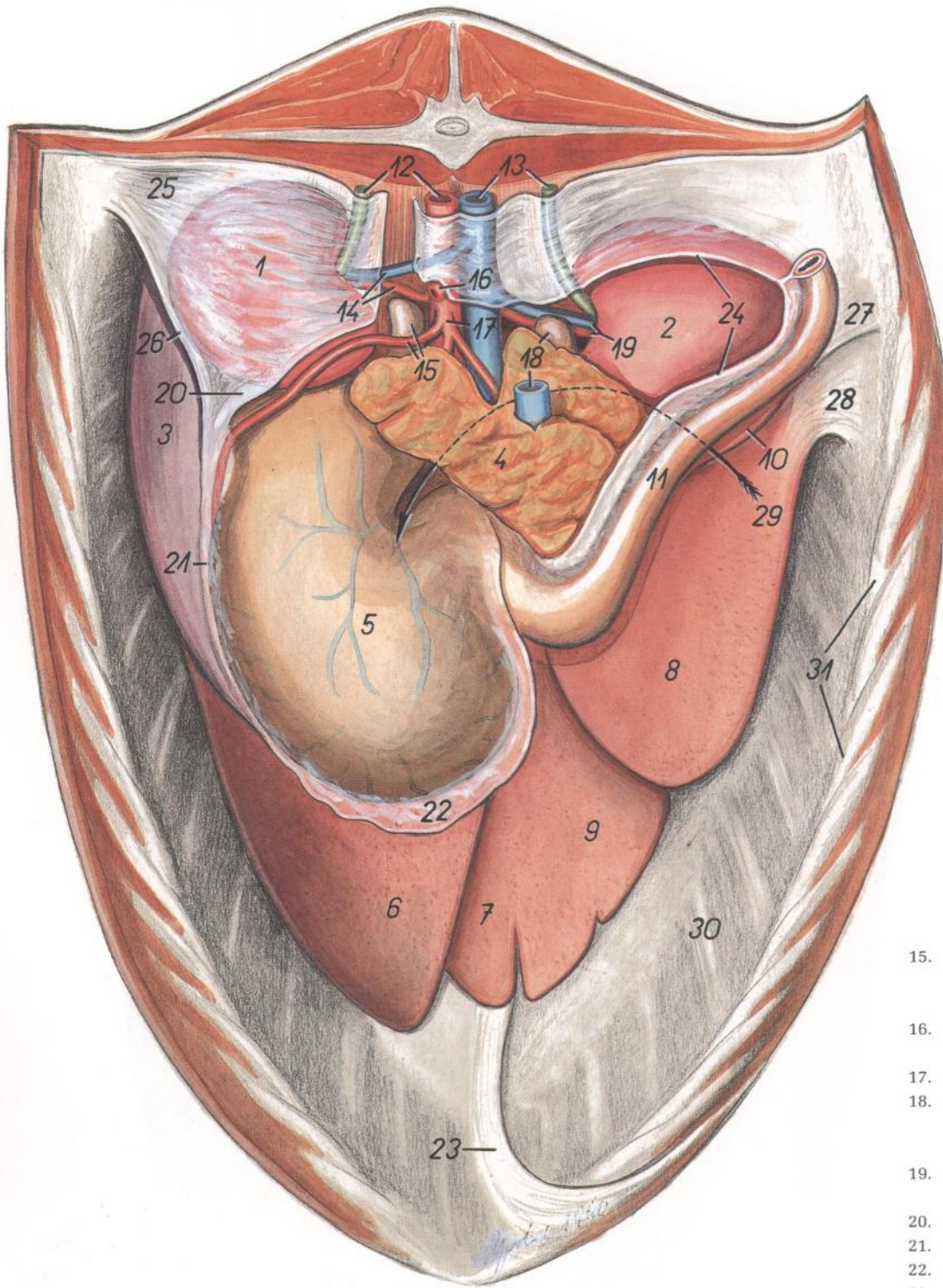


Figura 147

- | | |
|--|---|
| 1. <i>Ren sinister</i> : Riñón izquierdo | 9. <i>Lobus quadratus hepatis</i> : Lóbulo cuadrado del hígado |
| 2. <i>Ren dexter</i> : Riñón derecho | 10. <i>Processus caudatus hepatis</i> : Proceso caudado del hígado |
| 3. <i>Lien</i> : Bazo | 11. <i>Duodenum</i> : Duodeno |
| 4. <i>Pancreas</i> : Páncreas | 12. <i>Aorta, ureter sinister</i> : Aorta, uréter izquierdo |
| 5. <i>Ventriculus (gaster)</i> : Ventriculo (estómago) | 13. <i>V. cava caudalis, ureter dexter</i> : Vena cava caudal, uréter derecho |
| 6. <i>Lobus hepatis sinister lateralis</i> : Lóbulo lateral izquierdo del hígado | 14. <i>A. et v. renalis sinistra</i> : Arteria y vena renales izquierdas |
| 7. <i>Lobus hepatis sinister medialis</i> : Lóbulo medial izquierdo del hígado | |
| 8. <i>Lobus hepatis dexter</i> : Lóbulo derecho del hígado | |

- | |
|---|
| 15. <i>A. lienalis, glandula adrenalis (s. suprarenalis) sinistra</i> : Arteria esplénica, glándula adrenal (suprarrenal) izquierda |
| 16. <i>A. mesenterica cranialis</i> : Arteria mesentérica craneal |
| 17. <i>A. celiaca</i> : Arteria celiaca |
| 18. <i>V. portae, glandula adrenalis (s. suprarenalis) dextra</i> : Vena porta, glándula adrenal (suprarrenal) derecha |
| 19. <i>A. et v. renalis dextra</i> : Arteria y vena renales derechas |
| 20. <i>Lig. renolienale</i> : Ligamento renoesplénico |
| 21. <i>Lig. gastrolienale</i> : Ligamento gastroesplénico |
| 22. <i>Omentum majus</i> : Omento mayor |
| 23. <i>Lig. falciforme et lig. teres</i> : Ligamentos falciforme y redondo |
| 24. <i>Zona adhesiois basis ceci</i> : Zona de adherencia de la base del ciego |
| 25. <i>Lig. phrenicorenale sinisterum</i> : Ligamento frenicorenal izquierdo |
| 26. <i>Lig. phrenicolienale</i> : Ligamento frenicoesplénico |
| 27. <i>Lig. phrenirenale dextrum</i> : Ligamento frenicorenal derecho |
| 28. <i>Lig. triangulare dextrum</i> : Ligamento triangular derecho |
| 29. <i>Foramen epiploicum</i> : Agujero epiploico |
| 30. <i>Diaphragma</i> : Diafragma |
| 31. <i>Arcus costalis</i> : Arco costal |

Órganos internos. Vista ventral. Se ha reflejado la pared abdominal

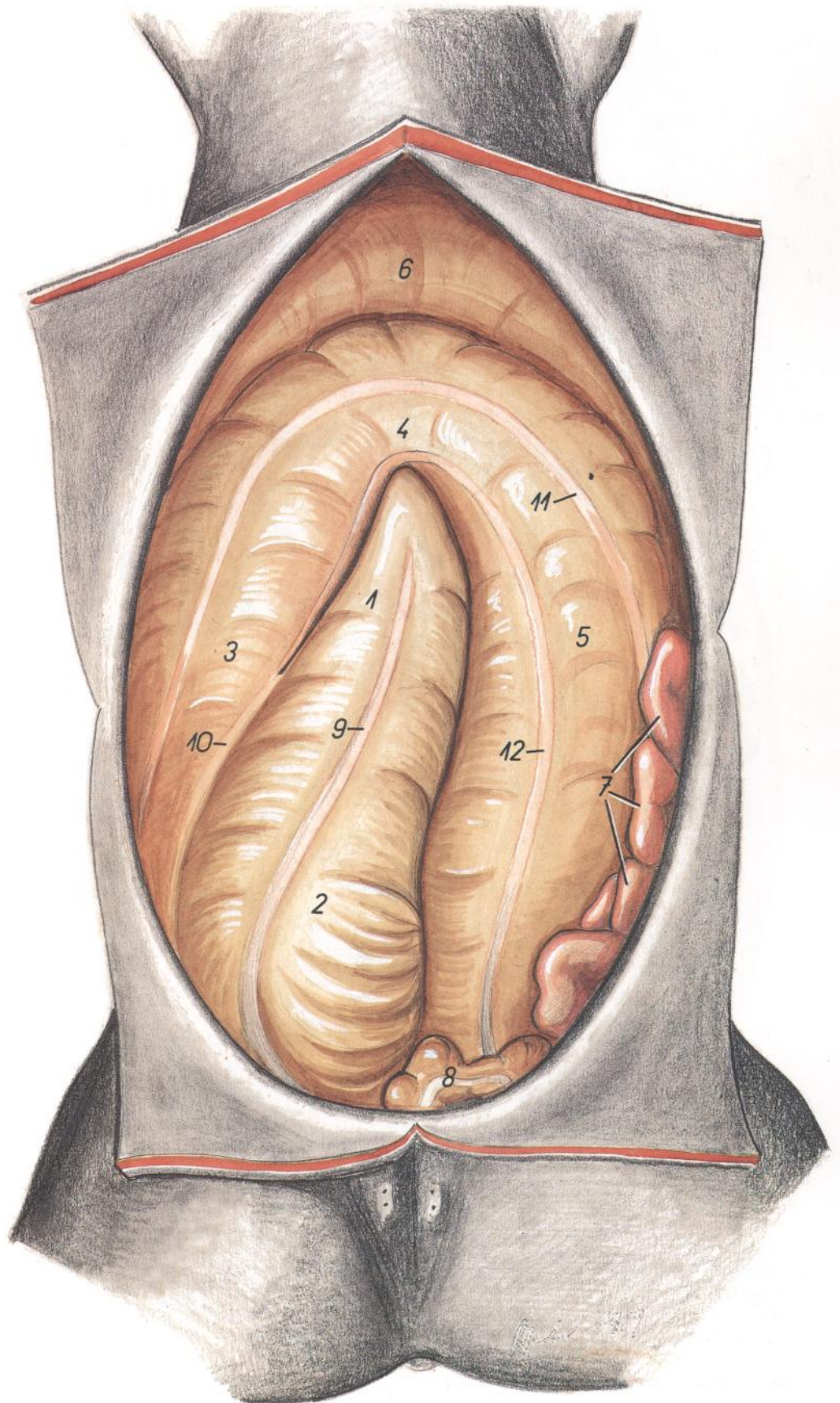


Figura 148

1. *Apex ceci*: Vértice del ciego
2. *Corpus ceci*: Cuerpo del ciego
- 3-6. *Colon crassum (s. ascendens)*: Colon mayor (ascendente)
3. *Colon ventrale dextrum*: Colon ventral derecho
4. *Flexura sternalis coli*: Flexura esternal del colon
5. *Colon ventrale sinistrum*: Colon ventral izquierdo
6. *Flexura diaphragmatica coli*: Flexura diafragmática del colon
7. *Jejunum*: Yeyuno
8. *Colon tenue (s. descendens)*: Colon menor (descendente)
9. *Tenia ventralis ceci*: Tenia ventral del ciego
10. *Tenia lateralis ceci et plica cecocolica*: Tenia lateral del ciego y pliegue cecocólico
11. *Tenia libera lateralis coli*: Tenia libre lateral del colon
12. *Tenia libera medialis coli*: Tenia libre medial del colon

CABALLO

Esqueleto del tronco. Vista dorsal

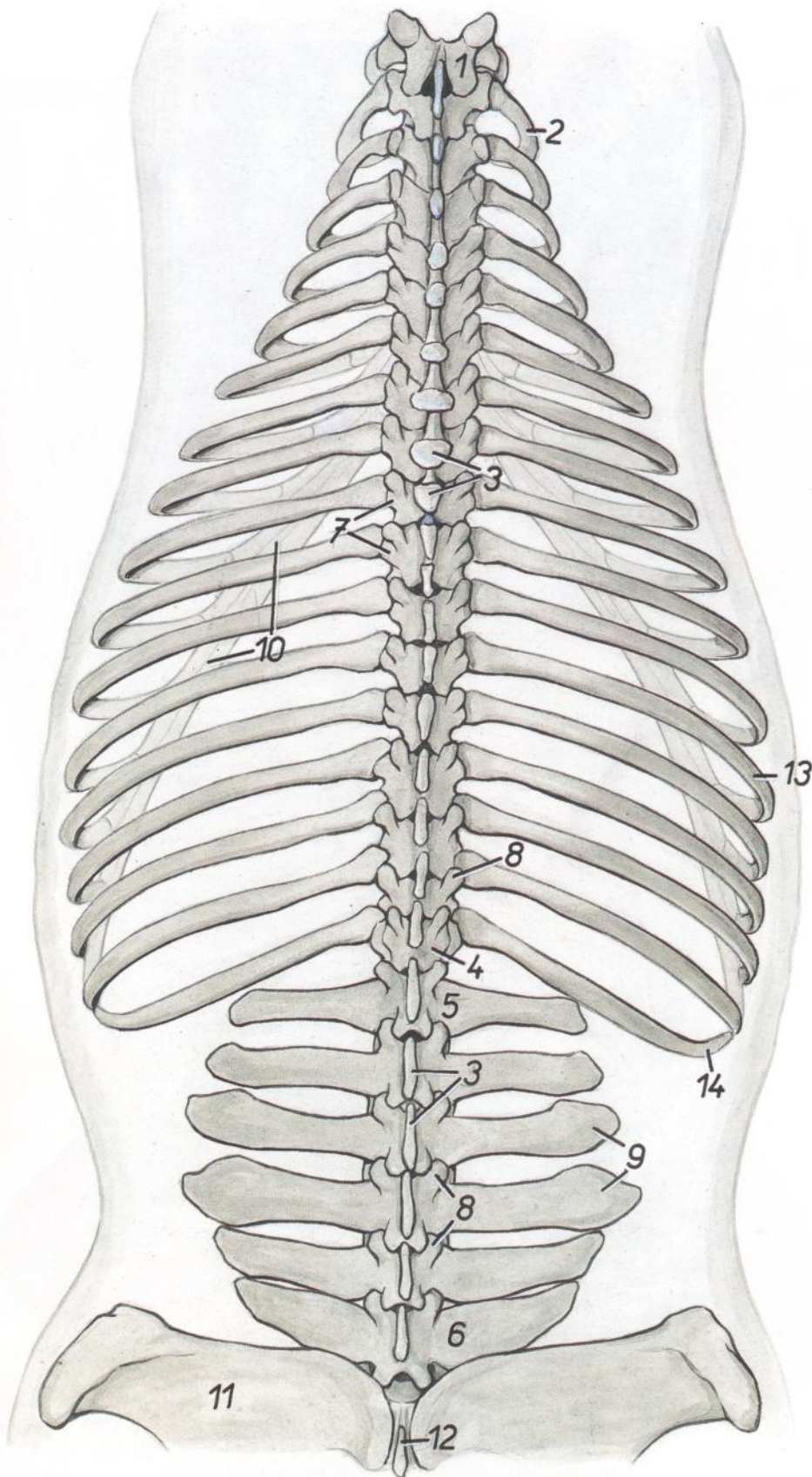


Figura 149

1. *Vertebra thoracica I*: Primera vértebra torácica
2. *Costa II*: Segunda costilla
3. *Processus spinosi*: Apófisis espinosa
4. *Vertebra thoracica XVIII*: Decimoctava vértebra torácica
5. *Vertebra lumbalis I*: Primera vértebra lumbar
6. *Vertebra lumbalis VI*: Sexta vértebra lumbar
7. *Processus transversi*: Apófisis transversa
8. *Processus articularis cranialis cum processu mamillari*: Apófisis articular craneal con apófisis mamilar
9. *Processus costarii*: Apófisis costiformes
10. *Arcus costalis*: Arco costal
11. *Os ilium*: Hueso ilion
12. *Os sacrum*: Hueso sacro
13. *Costa XIII*: Decimotercera costilla
14. *Costa XVIII*: Decimoctava costilla

Esqueleto del tronco. Vista ventral

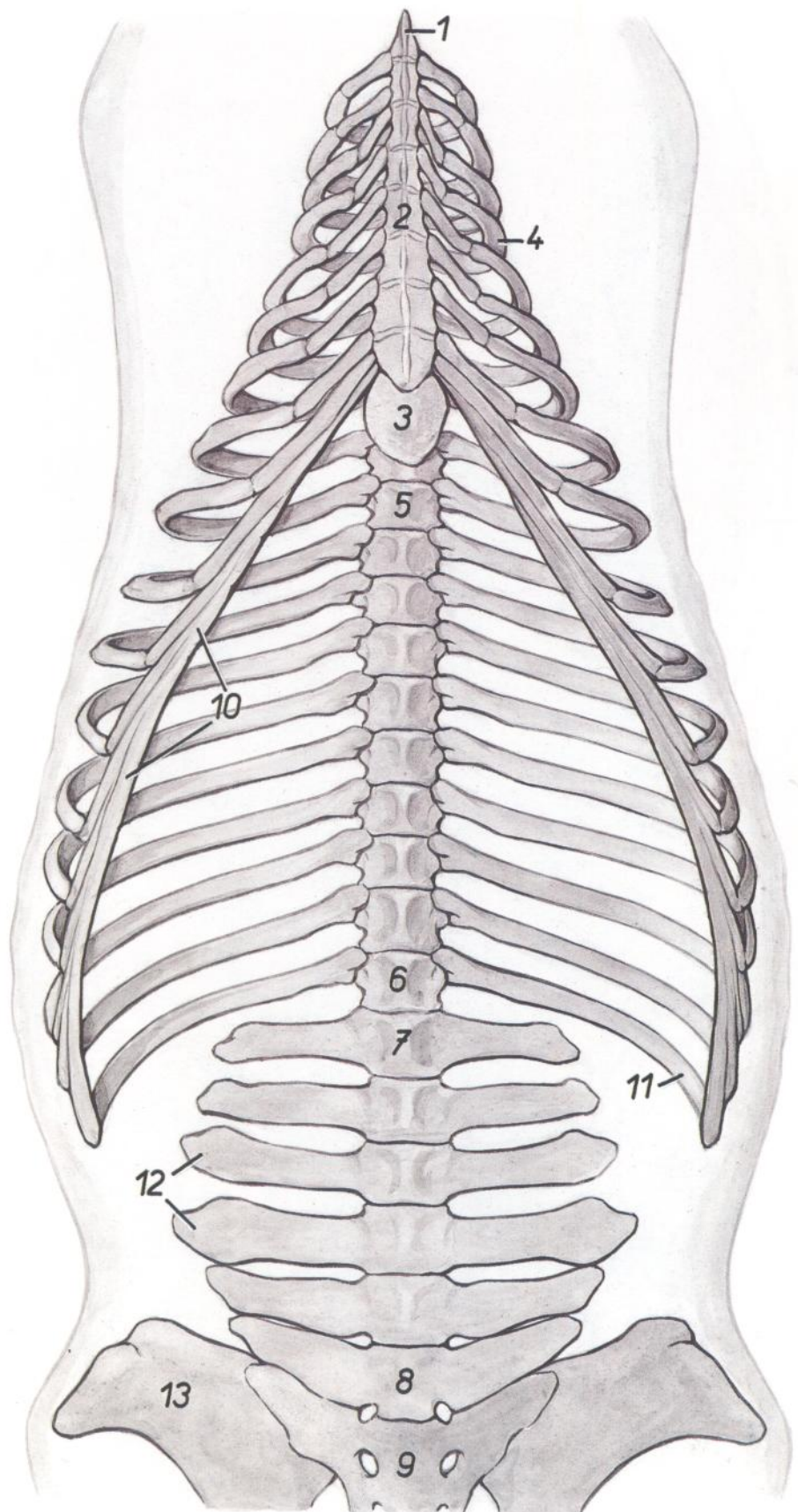


Figura 150

1. *Manubrium sterni*: Manubrio del esternón
2. *Corpus sterni*: Cuerpo del esternón
3. *Cartilago xiphoidea*: Cartilago xifoides
4. *Costa IV*: Cuarta costilla
5. *Vertebra thoracica IX*: Novena vértebra torácica
6. *Vertebra thoracica XVIII*: Decimooctava vértebra torácica
7. *Vertebra lumbalis I*: Primera vértebra lumbar
8. *Vertebra lumbalis VI*: Sexta vértebra lumbar
9. *Os sacrum*: Hueso sacro
10. *Arcus costalis*: Arco costal
11. *Costa XVIII*: Decimooctava costilla
12. *Processus costarii*: Apófisis costiformes
13. *Os ilium*: Hueso ilion

Topografía esquelética que pone de manifiesto los órganos abdominales y pelvianos. Vista dorsal. Disección superficial

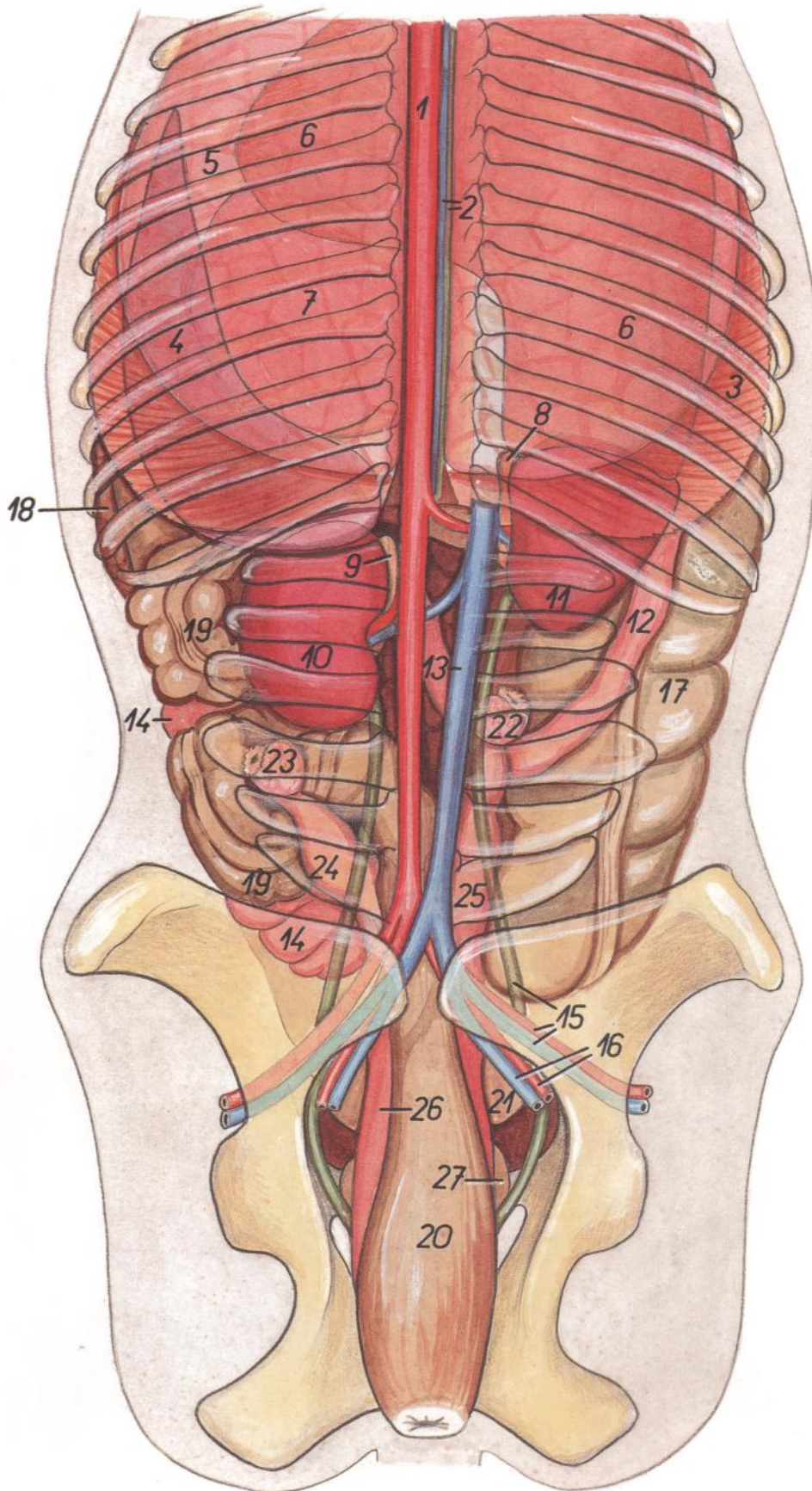


Figura 151

1. *Aorta*: Aorta
2. *V. azygos dextra, ductus thoracicus*: Vena ázigos derecha, conducto torácico
3. *Pars costalis diaphragmatis*: Parte costal del diafragma
4. *Lien (in projectione)*: Bazo (proyección)
5. *Pulmo sinister*: Pulmón izquierdo
6. *Hepar (in projectione)*: Hígado (proyección)
7. *Ventriculus (in projectione)*: Estómago (proyección)
8. *Glandula adrenalis (s. suprarenalis) dextra*: Glándula adrenal (suprarrenal) derecha
9. *Glandula adrenalis (s. suprarenalis) sinistra*: Glándula adrenal (suprarrenal) izquierda
10. *Ren sinister*: Riñón izquierdo
11. *Ren dexter*: Riñón derecho
12. *Duodenum*: Duodeno
13. *V. cava caudalis*: Vena cava caudal
14. *Jejunum*: Yeyuno
15. *Ureter dexter, a. et v. iliaca externa (dextra)*: Uréter derecho, arteria y vena ilíacas externas (derechas)
16. *A. et v. iliaca interna (dextra)*: Arteria y vena ilíacas internas (derechas)
17. *Corpus ceci*: Cuerpo del ciego
- 18, 21. *Colon crassum (s. ascendens)*: Colon mayor (ascendente)
18. *Colon dorsale sinistrum*: Colon dorsal izquierdo
19. *Colon tenue (s. descendens)*: Colon menor (descendente)
20. *Ampulla recti*: Ampolla del recto
21. *Flexura pelvina coli*: Flexura pélvica del colon
22. *Ovarium dextrum*: Ovario derecho
23. *Ovarium sinistrum*: Ovario izquierdo
24. *Cornu uteri sinistrum*: Cuerno izquierdo del útero
25. *Cornu uteri dextrum*: Cuerno derecho del útero
26. *Corpus uteri*: Cuerpo del útero
27. *Vesica urinaria*: Vejiga urinaria

Topografía esquelética que pone de manifiesto los órganos abdominales y pelvianos. Disección profunda

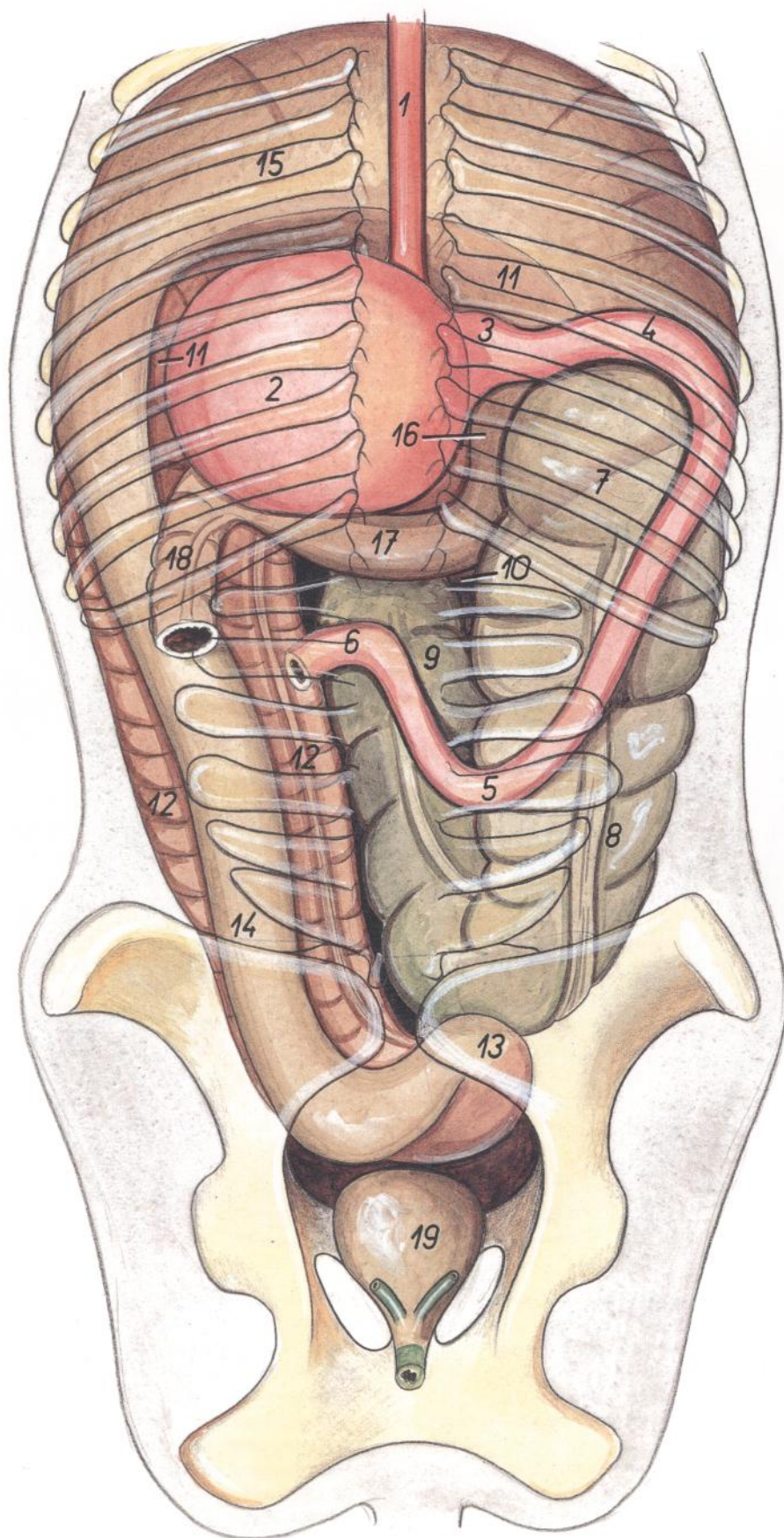


Figura 152

1. *Esophagus*: Esófago
2. *Ventriculus*: Estómago
3. *Pars pylorica ventriculi*: Parte pilórica del estómago
4. *Pars cranialis duodeni*: Parte craneal del duodeno
5. *Flexura duodeni caudalis*: Flexura caudal del duodeno
6. *Flexura duodenojejunalis*: Flexura duodenojejunal
7. *Basis ceci*: Base del ciego
8. *Corpus ceci*: Cuerpo del ciego
9. *Apex ceci*: Vértice del ciego
- 10-16. *Colon crassum (s. ascendens)*: Colon mayor (ascendente)
10. *Colon ventrale dextrum*: Colon ventral derecho
11. *Flexura sternalis coli (partim in projectione)*: Flexura esternal del colon (proyección parcial)
12. *Colon ventrale sinistrum*: Colon ventral izquierdo
13. *Flexura pelvina coli*: Flexura pélvica del colon
14. *Colon dorsale sinistrum*: Colon dorsal izquierdo
15. *Flexura diaphragmatica*: Flexura diafragmática
16. *Colon dorsale dextrum*: Colon dorsal derecho
17. *Colon transversum*: Colon transverso
18. *Colon tenue (s. descendens)*: Colon menor (descendente)
19. *Vesica urinaria*: Vejiga urinaria

CABALLO

Sección transversal de la cavidad abdominal a nivel de la decimocuarta vértebra torácica. Vista de la superficie caudal de la sección

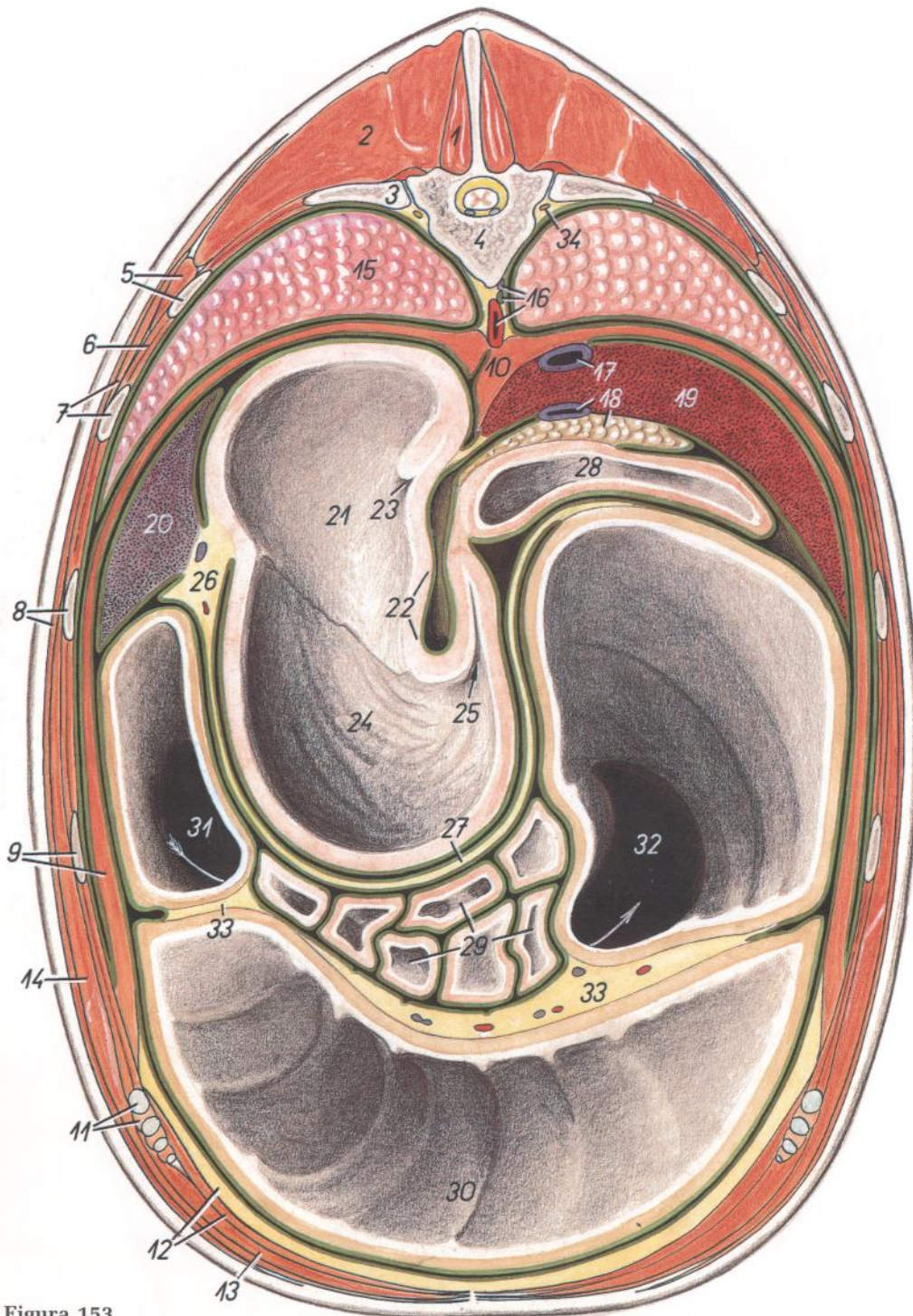


Figura 153

1. *M. multifidus thoracis*: Músculo multifido del tórax
2. *M. longissimus thoracis*: Músculo longísimo del tórax
3. *Costa XIV*: Decimocuarta costilla
4. *Vertebrae thoracica XIV*: Decimocuarta vértebra torácica
5. *M. iliocostalis thoracis, costa XIII*: Músculo iliocostal del tórax, decimotercera costilla
6. *Mm. intercostales externi et interni*: Músculos intercostales externos e internos
7. *Costa XII, m. serratus dorsalis*: Decimosegunda costilla, músculo serrato dorsal

8. *Costa XI, m. cutaneus trunci*: Decimoprimer costilla, músculo cutáneo del tronco
9. *Costa X, diaphragma, pars costalis*: Décima costilla, diafragma, parte costal
10. *Diaphragma, crus sinistrum et dextrum*: Diafragma, pilares derecho e izquierdo
11. *M. intercostalis internus (m. intercartilagineus), cartilago costalis X*: Músculo intercostal interno (músculo intercartilaginoso), décimo cartilago costal
12. *M. transversus abdominis, corpus adiposum extraperitoneale*: Músculo transverso del abdomen, cuerpo adiposo extraperitoneal

13. *M. rectus abdominis*: Músculo recto del abdomen
14. *M. obliquus externus abdominis*: Músculo oblicuo externo del abdomen
15. *Lobus caudalis pulmonis*: Lóbulo caudal del pulmón
16. *Aorta, ductus thoracicus, v. azygos dextra*: Aorta, conducto torácico, vena ácigos derecha
17. *V. cava caudalis*: Vena cava caudal
18. *V. portae, pancreas*: Vena porta, páncreas
19. *Hepar*: Hígado
20. *Lien*: Bazo
- 21-25. *Ventriculus (gaster)*: Ventriculo (estómago)
21. *Pars proventricularis tunicae mucosae*: Parte proventricular de la túnica mucosa
22. *Curvatura ventriculi minor*: Curvatura menor del estómago
23. *Ostium cardiacum*: Orificio cardial
24. *Corpus ventriculi (pars glandularis tunicae mucosae)*: Cuerpo del estómago (parte glandular de la túnica mucosa)
25. *Pylorus*: Píloro
- 26, 27. *Omentum majus*: Omento mayor
26. *Lig. gastrolienale*: Ligamento gastroesplénico
28. *Pars cranialis duodeni (ansa sigmoidea)*: Parte craneal del duodeno (asa sigmoidea)
29. *Jejunum*: Yeyuno
- 30-32. *Colon crassum*: Colon mayor
30. *Flexura sternalis coli*: Flexura esternal del colon
31. *Colon dorsale sinistrum*: Colon dorsal izquierdo
32. *Colon dorsale dextrum*: Colon dorsal derecho
33. *Mesocolon ascendens, plica intercolica*: Mesocolon ascendente, pliegue intercólico
34. *Truncus sympathicus*: Tronco simpático

Sección transversal de la cavidad abdominal a nivel de la decimosexta vértebra torácica. Vista de la superficie caudal de la sección

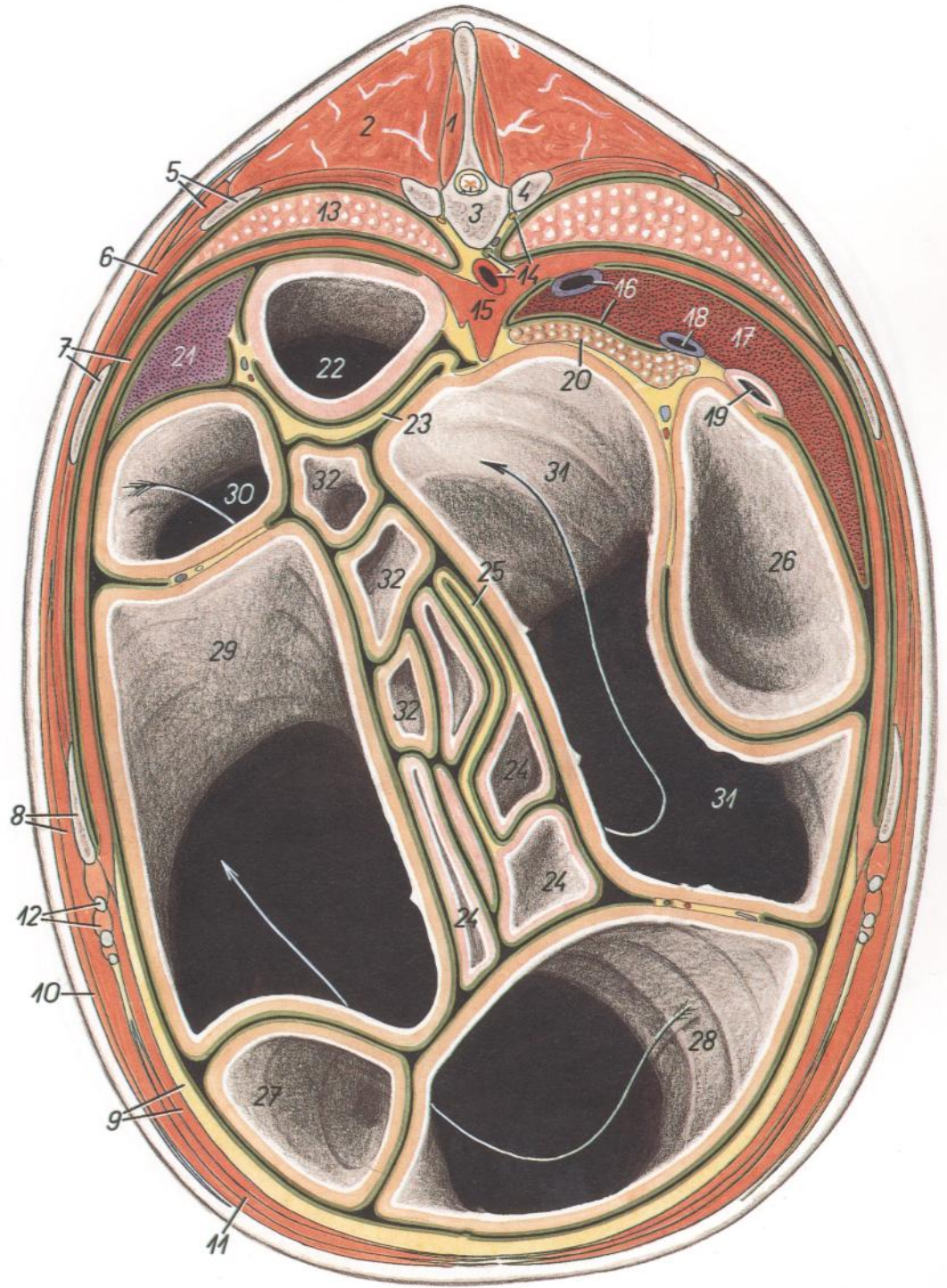


Figura 154

- 1. *M. multifidus thoracis*: Músculo multifido del tórax
- 2. *M. longissimus thoracis*: Músculo longísimo del tórax
- 3. *Vertebra thoracica XVI*: Decimosexta vértebra torácica
- 4. *Costa XVI*: Decimosexta costilla
- 5. *M. iliocostalis thoracis, costa XV*: Músculo iliocostal del tórax, decimoquinta costilla
- 6. *Mm. intercostales externi et interni*: Músculos intercostales externos e internos
- 7. *Diaphragma, pars costalis, costa XIV*: Diafragma, parte costal, decimocuarta costilla
- 8. *M. obliquus externus abdominis, costa XIII*: Músculo oblicuo externo del abdomen, decimotercera costilla
- 9. *M. transversus abdominis, corpus adiposum extraperitoneale*: Músculo transverso del abdomen, cuerpo adiposo extraperitoneal
- 10. *M. cutaneus trunci*: Músculo cutáneo del tronco
- 11. *M. rectus abdominis*: Músculo recto del abdomen
- 12. *Cartilago costalis, m. intercostalis internus (m. intercartilagineus)*: Cartilago costal, músculo intercostal interno (músculo intercartilaginoso)

- 13. *Pulmo sinister*: Pulmón izquierdo
- 14. *Aorta, ductus thoracicus, truncus sympathicus*: Aorta, conducto torácico, tronco simpático
- 15. *Diaphragma, crus sinistrum et dextrum*: Diafragma, pilares izquierdo y derecho
- 16. *V. cava caudalis, foramen epiploicum*: Vena cava caudal, agujero epiploico
- 17. *Hepar*: Hígado
- 18. *V. portae*: Vena porta
- 19. *Duodenum*: Duodeno
- 20. *Pancreas*: Páncreas
- 21. *Lien*: Bazo

- 22. *Ventriculus (gaster)*: Ventriculo (estómago)
- 23. *Omentum majus*: Omento mayor
- 24. *Jejunum*: Yeyuno
- 25. *Mesojejunum*: Mesoyeyuno
- 26. *Basis ceci*: Base del ciego
- 27. *Apex ceci*: Vértice del ciego
- 28-31. *Colon crassum*: Colon mayor
- 28. *Colon ventrale dextrum*: Colon ventral derecho
- 29. *Colon ventrale sinistrum*: Colon ventral izquierdo
- 30. *Colon dorsale sinistrum*: Colon dorsal izquierdo
- 31. *Colon dorsale dextrum*: Colon dorsal derecho
- 32. *Colon tenue*: Colon menor

CABALLO

Sección transversal de la cavidad abdominal a nivel de la decimoséptima vértebra torácica. Vista de la superficie caudal de la sección

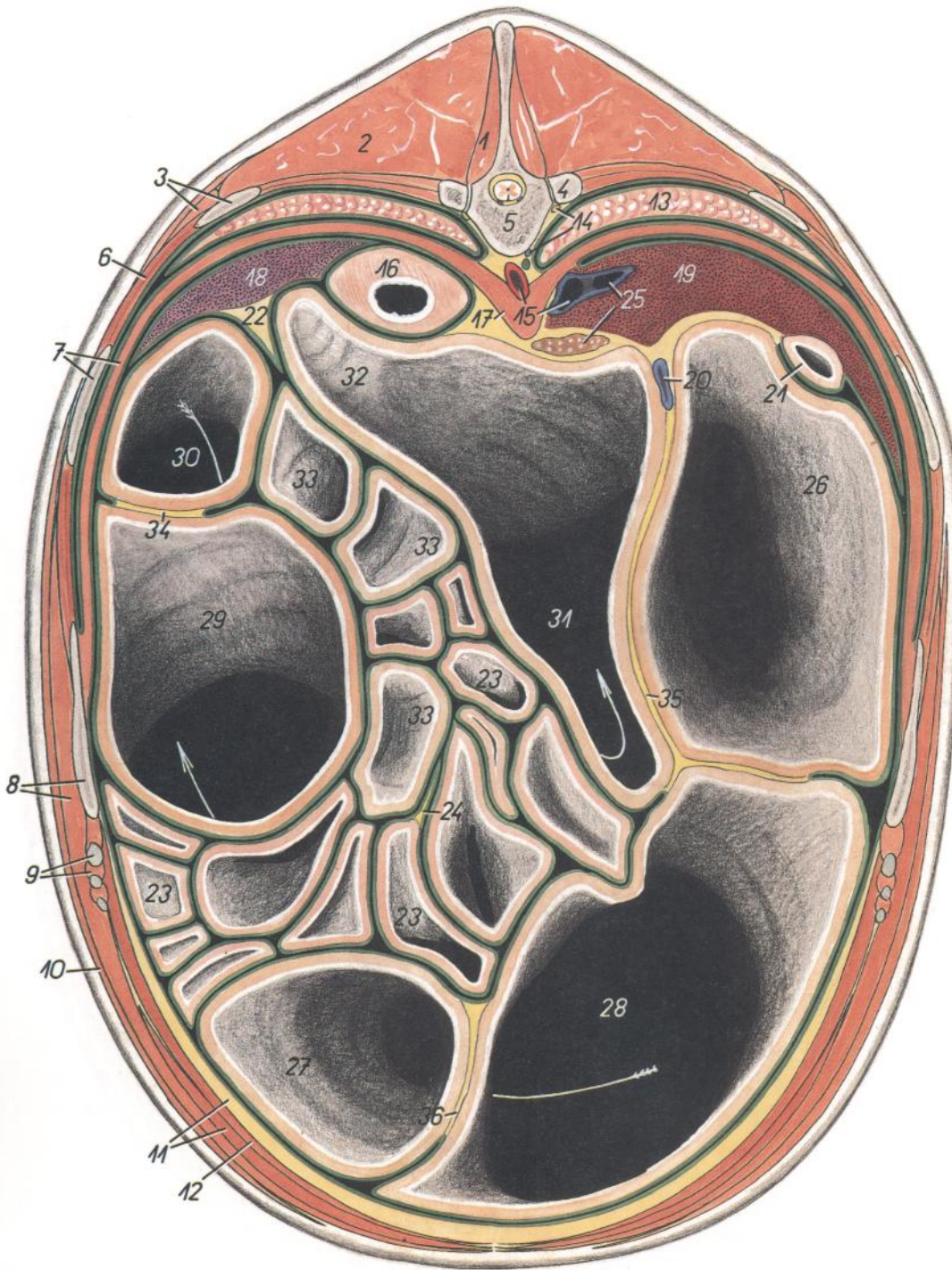


Figura 155

1. *M. multifidus thoracis*: Músculo multifido del tórax
2. *M. longissimus thoracis*: Músculo longísimo del tórax
3. *M. iliocostalis thoracis, costa XVI*: Músculo iliocostal del tórax, decimosexta costilla
4. *Costa XVII*: Decimoséptima costilla
5. *Vertebra thoracica XVII*: Decimoséptima vértebra torácica
6. *Mm. intercostales externi et interni*: Músculos intercostales externos e internos
7. *Diaphragma, pars costalis, costa XV*: Diafragma, parte costal, decimoquinta costilla

8. *Costa XIV, m. obliquus externus abdominis*: Decimocuarta costilla, músculo oblicuo externo del abdomen
9. *M. intercostalis internus (m. intercartilagineus), cartilago costalis*: Músculo intercostal interno (músculo intercartilaginoso), cartilago costal
10. *M. cutaneus trunci*: Músculo cutáneo del tronco
11. *M. rectus abdominis, corpus adiposum extraperitoneale*: Músculo recto del abdomen, cuerpo adiposo extraperitoneal
12. *M. transversus abdominis*: Músculo transverso del abdomen

13. *Pulmo dexter*: Pulmón derecho
14. *Truncus sympathicus, v. azygos dextra*: Tronco simpático, vena ácigos derecha
15. *Aorta, v. cava caudalis*: Aorta, vena cava caudal
16. *Ventriculus (gaster)*: Ventriculo (estómago)
17. *Diaphragma, crus sinistrum*: Diafragma, pilar izquierdo
18. *Lien*: Bazo
19. *Hepar*: Hígado
20. *V. portae*: Vena porta
21. *Duodenum*: Duodeno
22. *Omentum majus*: Omento mayor
23. *Jejunum*: Yeyuno
24. *Mesojejunum*: Mesoyeyuno
25. *V. hepatica, pancreas*: Vena hepática, páncreas
26. *Basis ceci*: Base del ciego
27. *Apex ceci*: Vértice del ciego
- 28-31. *Colon crassum*: Colon mayor
28. *Colon ventrale dextrum*: Colon ventral derecho
29. *Colon ventrale sinistrum*: Colon ventral izquierdo
30. *Colon dorsale sinistrum*: Colon dorsal izquierdo
31. *Colon dorsale dextrum*: Colon dorsal derecho
32. *Colon transversum*: Colon transverso
33. *Colon tenue*: Colon menor
34. *Mesocolon ascendens, plica intercolica*: Mesocolon ascendente, pliegue intercólico
- 35, 36. *Plica cecocolica*: Pliegue cecocólico

Sección transversal de la cavidad abdominal a nivel de la extremidad caudal de la decimoséptima vértebra torácica. Vista de la superficie caudal de la sección

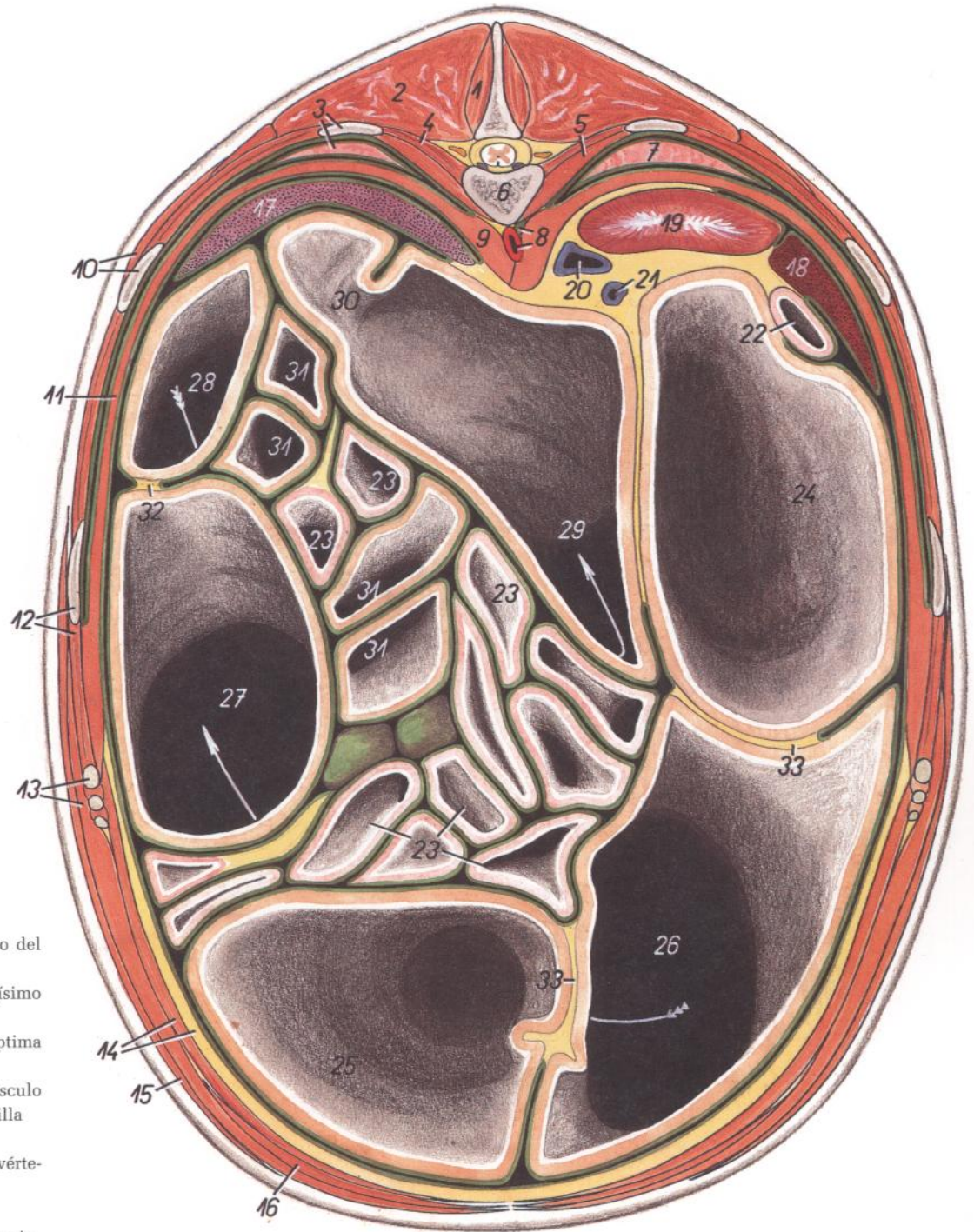


Figura 156

1. *M. multifidus thoracis*: Músculo multifido del tórax
2. *M. longissimus thoracis*: Músculo longísimo del tórax
3. *Costa XVII, pulmo sinister*: Decimoséptima costilla, pulmón izquierdo
4. *M. intercostalis et m. levator costae*: Músculo intercostal y músculo elevador de la costilla
5. *M. psoas major*: Músculo psoas mayor
6. *Vertebra thoracica XVII*: Decimoséptima vértebra torácica
7. *Pulmo dexter*: Pulmón derecho
8. *Cisterna chyli, aorta*: Cisterna del quilo, aorta
9. *Crus diaphragmatis*: Pilar del diafragma
10. *M. serratus dorsalis caudalis, costa XVI*: Músculo serrato dorsal caudal, decimosexta costilla
11. *Pars costalis diaphragmatis*: Parte costal del diafragma
12. *Costa XV, mm. intercostales externi et interni*: Decimoquinta costilla, músculos intercostales externos e internos
13. *Cartilago costalis, m. obliquus externus abdominis*: Cartílago costal, músculo oblicuo externo del abdomen
14. *M. transversus abdominis, corpus adiposum extraperitoneale*: Músculo transverso del abdomen, cuerpo adiposo extraperitoneal
15. *M. cutaneus trunci*: Músculo cutáneo del tronco

16. *M. rectus abdominis*: Músculo recto del abdomen
17. *Lien*: Bazo
18. *Hepar*: Hígado
19. *Ren dexter*: Riñón derecho
20. *V. cava caudalis*: Vena cava caudal
21. *V. portae*: Vena porta
22. *Duodenum*: Duodeno
23. *Jejunum*: Yeyuno
24. *Basis ceci*: Base del ciego
25. *Apex ceci*: Vértice del ciego

- 26-29. *Colon crassum*: Colon mayor
26. *Colon ventrale dextrum*: Colon ventral derecho
27. *Colon ventrale sinistrum*: Colon ventral izquierdo
28. *Colon dorsale sinistrum*: Colon dorsal izquierdo
29. *Colon dorsale dextrum*: Colon dorsal derecho
30. *Colon transversum*: Colon transverso
31. *Colon tenue*: Colon menor
32. *Mesocolon ascendens, plica intercolica*: Mesocolon ascendente, pliegue intercólico
33. *Plica cecocolica*: Pliegue cecocólico

Sección transversal de la cavidad abdominal a nivel de la decimoctava vértebra torácica. Vista de la superficie caudal de la sección

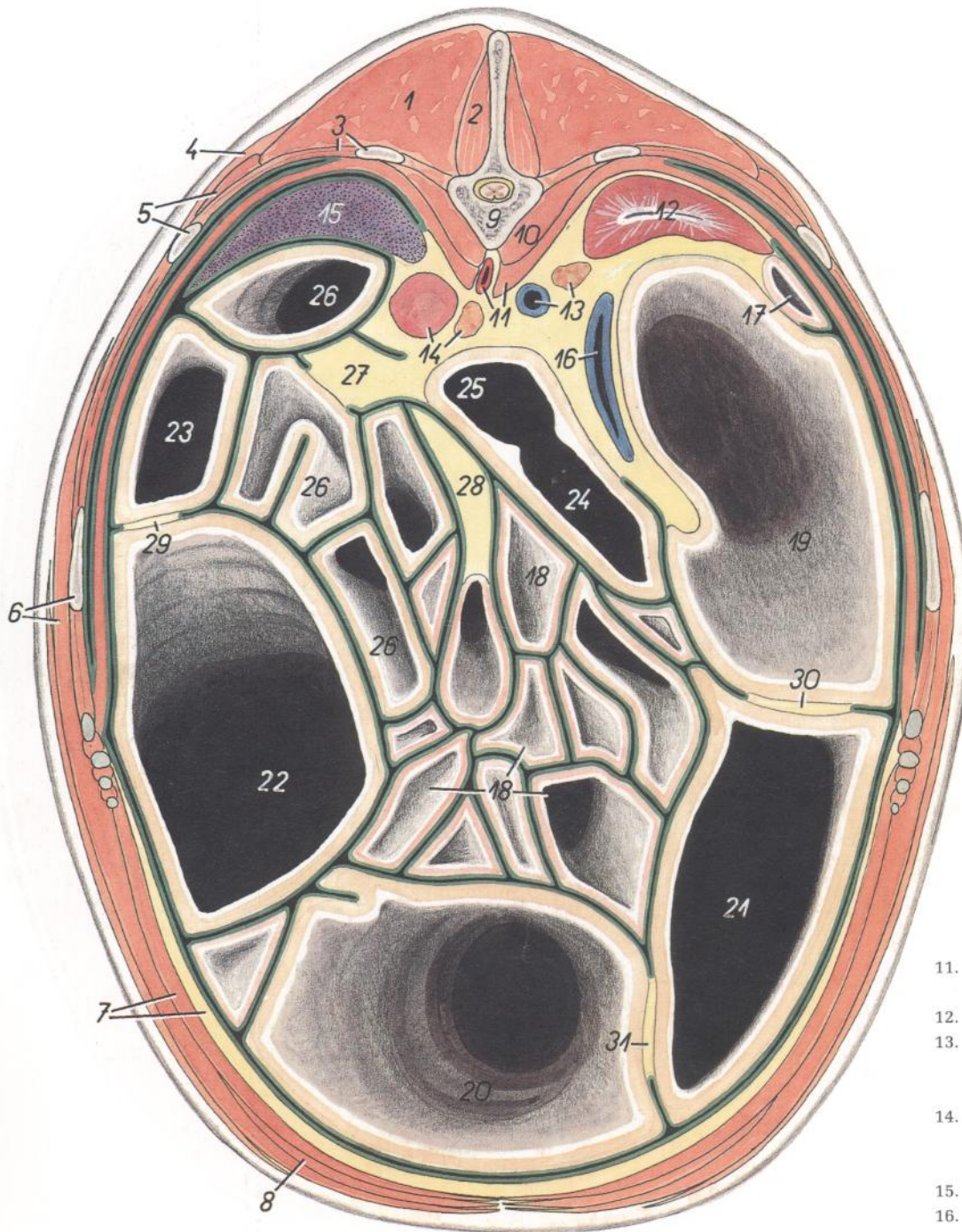


Figura 157

1. *M. longissimus thoracis*: Músculo longísimo del tórax
2. *M. multifidus thoracis*: Músculo multifido del tórax
3. *Costa XVIII, mm. intercostales (externus et internus)*: Decimoctava costilla, músculos intercostales (externo e interno)
4. *M. serratus dorsalis caudalis*: Músculo serrato dorsal caudal
5. *M. iliocostalis thoracis, costa XVII*: Músculo iliocostal del tórax, decimoséptima costilla

6. *Costa XVI, m. obliquus externus abdominis*: Decimosexta costilla, músculo oblicuo externo del abdomen
7. *M. transversus abdominis, corpus adiposum extraperitoneale*: Músculo transverso del abdomen, cuerpo adiposo extraperitoneal
8. *M. rectus abdominis*: Músculo recto del abdomen
9. *Vertebra thoracica XVIII*: Decimoctava vértebra torácica
10. *M. psoas major*: Músculo psoas mayor

11. *Diaphragma, crus dextrum, aorta*: Diafragma, pilar derecho, aorta
12. *Ren dexter*: Riñón derecho
13. *V. cava caudalis, glandula adrenalis (s. suprarenalis) dextra*: Vena cava caudal, glándula adrenal (suprarrenal) derecha
14. *Ren sinister, glandula adrenalis (s. suprarenalis) sinistra*: Riñón izquierdo, glándula adrenal (suprarrenal) izquierda
15. *Lien*: Bazo
16. *V. portae*: Vena porta
17. *Duodenum*: Duodeno
18. *Jejunum*: Yeyuno
19. *Basis ceci*: Base del ciego
20. *Apex ceci*: Vértice del ciego
- 21-24. *Colon crassum*: Colon mayor
21. *Colon ventrale dextrum*: Colon ventral derecho
22. *Colon ventrale sinistrum*: Colon ventral izquierdo
23. *Colon dorsale sinistrum*: Colon dorsal izquierdo
24. *Colon dorsale dextrum*: Colon dorsal derecho
25. *Colon transversum*: Colon transverso
26. *Colon tenue*: Colon menor
27. *Mesocolon descendens*: Mesocolon descendente
28. *Mesojejunum*: Mesoyeyuno
29. *Mesocolon ascendens, plica intercolica*: Mesocolon ascendente, pliegue intercólico
- 30, 31. *Plica cecocolica*: Pliegue cecocólico

Sección transversal de la cavidad abdominal a nivel de la segunda vértebra lumbar. Vista de la superficie caudal de la sección

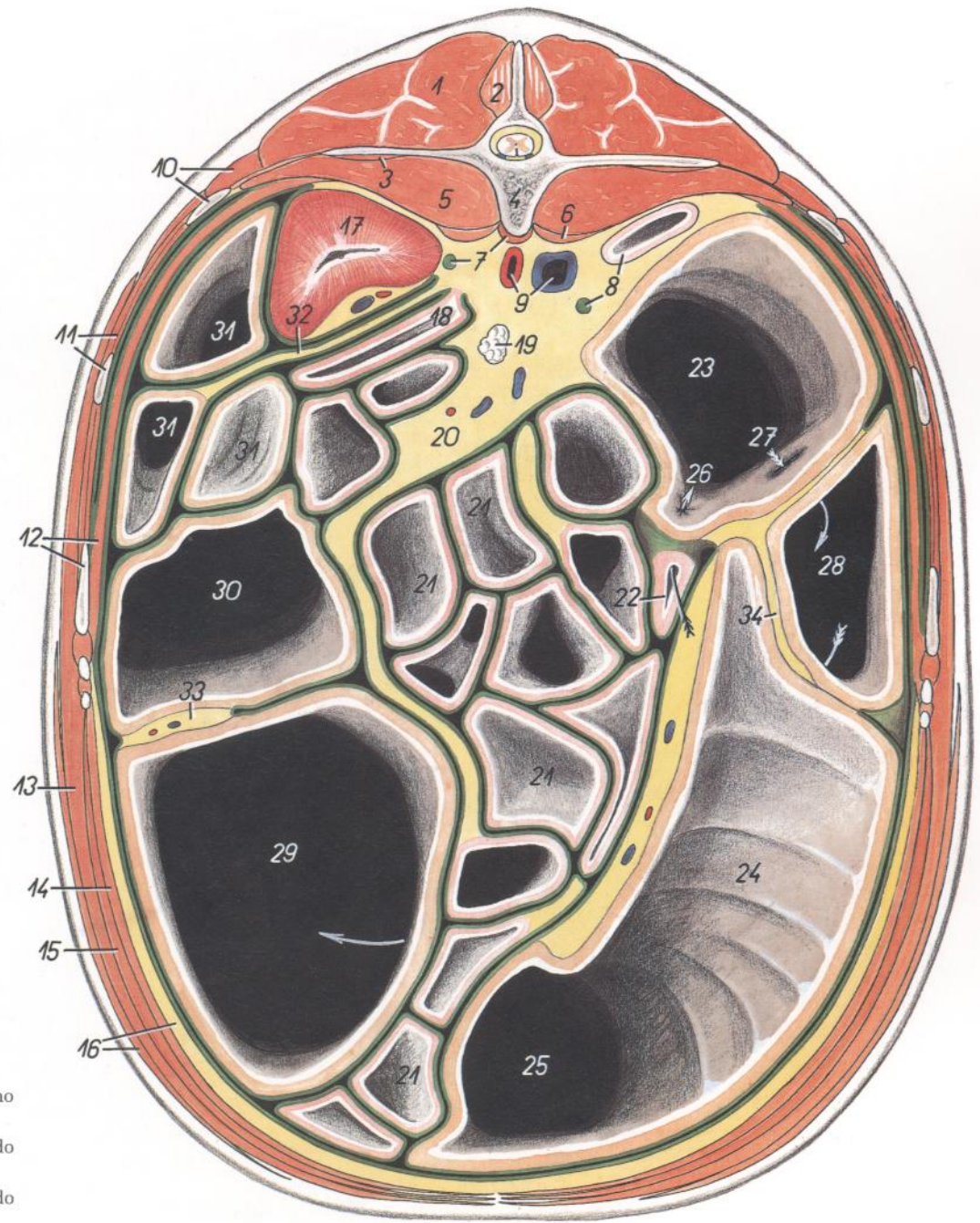


Figura 158

- | | | |
|--|--|---|
| 1. <i>M. longissimus lumborum</i> : Músculo longísimo lumbar | 14. <i>M. transversus abdominis</i> : Músculo transverso del abdomen | 24. <i>Corpus ceci</i> : Cuerpo del ciego |
| 2. <i>M. multifidus lumborum</i> : Músculo multifido lumbar | 15. <i>M. rectus abdominis</i> : Músculo recto del abdomen | 25. <i>Apex ceci</i> : Vértice del ciego |
| 3. <i>M. quadratus lumborum</i> : Músculo cuadrado lumbar | 16. <i>M. cutaneus trunci, corpus adiposum extraperitoneale</i> : Músculo cutáneo del tronco, cuerpo adiposo extraperitoneal | 26. <i>Ostium ileocecale</i> : Orificio ileocecal |
| 4. <i>Vertebra lumbalis II</i> : Segunda vértebra lumbar | 17. <i>Ren sinister</i> : Riñón izquierdo | 27. <i>Ostium cecocolicum</i> : Orificio cecocólico |
| 5. <i>M. psoas major</i> : Músculo psoas mayor | 18. <i>Flexura duodenojejunalis</i> : Flexura duodenojejunal | 28-30. <i>Colon crassum</i> : Colon mayor |
| 6. <i>M. psoas minor</i> : Músculo psoas menor | 19. <i>Ln. jejunalis</i> : Linfonódulo yeyunal | 28. <i>Colon ventrale dextrum</i> : Colon ventral derecho |
| 7. <i>Diaphragma, crus sinistrum et dextrum, ureter sinister</i> : Diafragma, pilar izquierdo y derecho, uréter izquierdo | 20. <i>Mesojejunum</i> : Mesoyeyuno | 29. <i>Colon ventrale sinistrum</i> : Colon ventral izquierdo |
| 8. <i>Duodenum, ureter dexter</i> : Duodeno, uréter derecho | 21. <i>Jejunum</i> : Yeyuno | 30. <i>Colon dorsale sinistrum</i> : Colon dorsal izquierdo |
| 9. <i>Aorta, v. cava caudalis</i> : Aorta, vena cava caudal | 22. <i>Ileum</i> : Íleon | 31. <i>Colon tenue</i> : Colon menor |
| 10. <i>M. iliocostalis lumborum, costa XVIII</i> : Músculo iliocostal lumbar, decimo-octava costilla | 23. <i>Basis ceci</i> : Base del ciego | 32. <i>Mesocolon descendens</i> : Mesocolon descendente |
| 11. <i>Mm. intercostales (externus et internus), costa XVII</i> : Músculos intercostales (externo e interno), decimoséptima costilla | | 33. <i>Mesocolon ascendens, plica intercolica</i> : Mesocolon ascendente, pliegue intercólico |
| 12. <i>Costa XVI, pars costalis diaphragmatis</i> : Decimosexta costilla, parte costal del diafragma | | 34. <i>Plica cecocolica</i> : Pliegue cecocólico |
| 13. <i>M. obliquus externus abdominis</i> : Músculo oblicuo externo del abdomen | | |

CABALLO

Sección transversal de la cavidad abdominal a nivel de la tercera vértebra lumbar. Vista de la superficie caudal de la sección

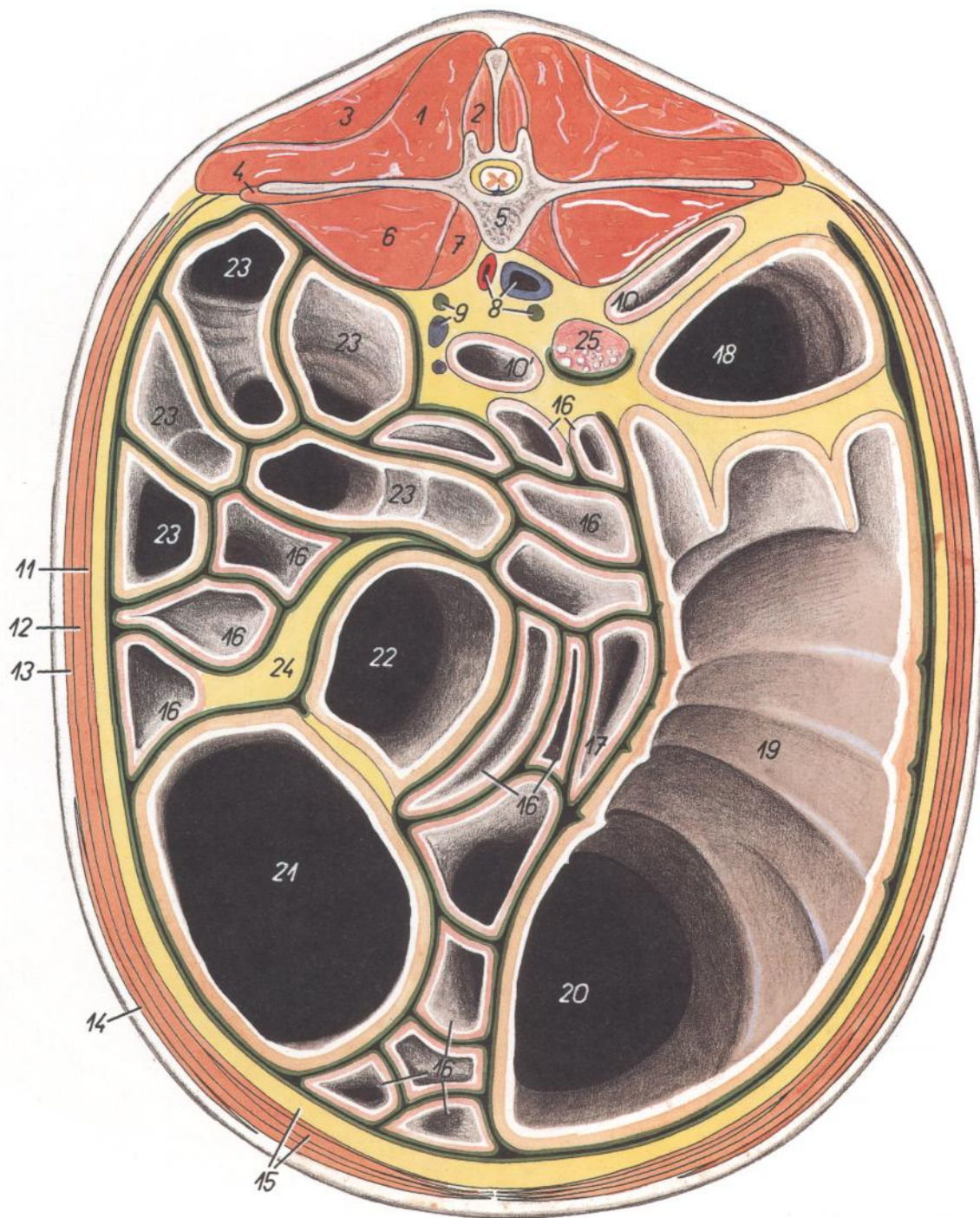


Figura 159

- | | | |
|--|---|---|
| 1. <i>M. longissimus lumborum</i> : Músculo longísimo lumbar | 10. <i>Duodenum</i> : Duodeno | 16. <i>Jejunum</i> : Yeyuno |
| 2. <i>M. multifidus lumborum</i> : Músculo multifido lumbar | 10'. <i>Flexura duodenojejunalis</i> : Flexura duodenoyeyunal | 17. <i>Ileum</i> : Íleon |
| 3. <i>M. gluteus medius</i> : Músculo glúteo medio | 11. <i>M. transversus abdominis</i> : Músculo transverso del abdomen | 18. <i>Basis ceci</i> : Base del ciego |
| 4. <i>M. quadratus lumborum</i> : Músculo cuadrado lumbar | 12. <i>M. obliquus internus abdominis</i> : Músculo oblicuo interno del abdomen | 19. <i>Corpus ceci</i> : Cuerpo del ciego |
| 5. <i>Vertebra lumbalis III</i> : Tercera vértebra lumbar | 13. <i>M. obliquus externus abdominis</i> : Músculo oblicuo externo del abdomen | 20. <i>Apex ceci</i> : Vértice del ciego |
| 6. <i>M. psoas major</i> : Músculo psoas mayor | 14. <i>M. cutaneus trunci</i> : Músculo cutáneo del tronco | 21, 22. <i>Colon crassum</i> : Colon mayor |
| 7. <i>M. psoas minor</i> : Músculo psoas menor | 15. <i>M. rectus abdominis, corpus adiposum extra-peritoneale</i> : Músculo recto del abdomen, cuerpo adiposo extraperitoneal | 21. <i>Colon ventrale sinistrum</i> : Colon ventral izquierdo |
| 8. <i>Aorta, v. cava caudalis, ureter dexter</i> : Aorta, vena cava caudal, uréter derecho | | 22. <i>Colon dorsale sinistrum</i> : Colon dorsal izquierdo |
| 9. <i>Ureter sinister, v. mesenterica caudalis</i> : Uréter izquierdo, vena mesentérica caudal | | 23. <i>Colon tenue</i> : Colon menor |
| | | 24. <i>Mesojejunum</i> : Mesoyeyuno |
| | | 25. <i>Ovarium dextrum</i> : Ovario derecho |

CABALLO

**Sección transversal de la cavidad abdominal a nivel de la cuarta vértebra lumbar.
Vista de la superficie caudal de la sección**

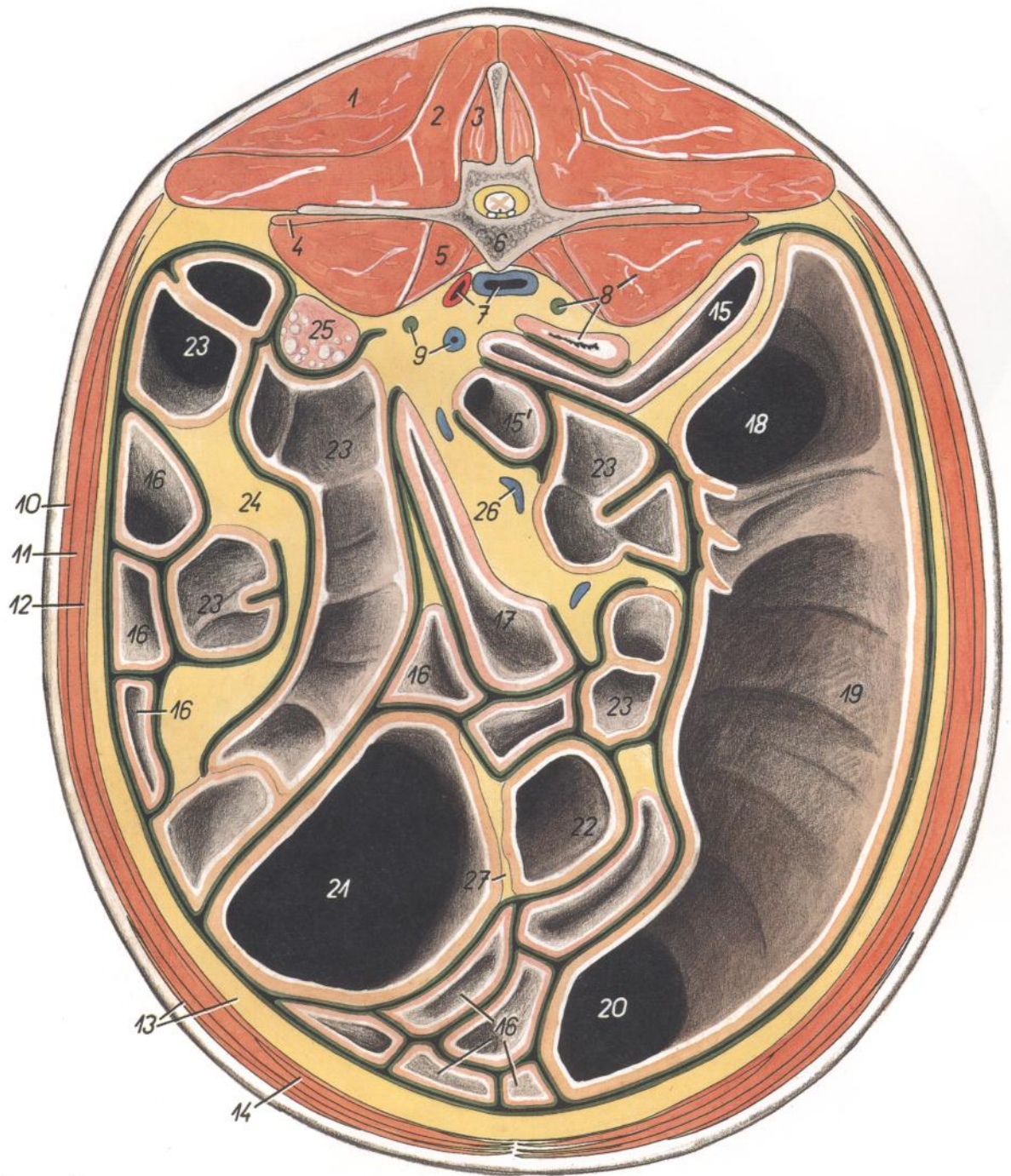


Figura 160

- | | | |
|---|---|--|
| 1. <i>M. gluteus medius</i> : Músculo glúteo medio | 11. <i>M. obliquus internus abdominis</i> : Músculo obli-
cuo interno del abdomen | 17. <i>Ileum</i> : Íleon |
| 2. <i>M. longissimus lumborum</i> : Músculo longísimo
lumbar | 12. <i>M. transversus abdominis</i> : Músculo transverso
del abdomen | 18. <i>Basis ceci</i> : Base del ciego |
| 3. <i>M. multifidus lumborum</i> : Músculo multifido
lumbar | 13. <i>M. cutaneus trunci, corpus adiposum extrape-
ritoneale</i> : Músculo cutáneo del tronco, cuerpo
adiposo extraperitoneal | 19. <i>Corpus ceci</i> : Cuerpo del ciego |
| 4. <i>M. quadratus lumborum</i> : Músculo cuadrado
lumbar | 14. <i>M. rectus abdominis</i> : Músculo recto del abdo-
men | 20. <i>Apex ceci</i> : Vértice del ciego |
| 5. <i>M. psoas minor</i> : Músculo psoas menor | 15. <i>Pars transversa duodeni</i> : Parte transversal del
duodeno | 21, 22. <i>Colon crassus</i> : Colon mayor |
| 6. <i>Vertebra lumbalis IV</i> : Cuarta vértebra lumbar | 15'. <i>Flexura duodenojejunalis</i> : Flexura duodeno-
jejunal | 21. <i>Colon ventrale sinistrum</i> : Colon ventral iz-
quierdo |
| 7. <i>Aorta, v. cava caudalis</i> : Aorta, vena cava cau-
dal | 16. <i>Jejunum</i> : Yeyuno | 22. <i>Colon dorsale sinistrum</i> : Colon dorsal izquierdo |
| 8. <i>Cornu uteri dextrum, ureter dexter, m. psoas
major</i> : Cuerno derecho del útero, uréter dere-
cho, músculo psoas mayor | | 23. <i>Colon tenue</i> : Colon menor |
| 9. <i>Ureter sinister, v. mesenterica caudalis</i> : Uréter
izquierdo, vena mesentérica caudal | | 24. <i>Mesocolon descendens</i> : Mesocolon descen-
dente |
| 10. <i>M. obliquus externus abdominis</i> : Músculo obli-
cuo externo del abdomen | | 25. <i>Ovarium sinistrum</i> : Ovario izquierdo |
| | | 26. <i>V. colica sinistra</i> : Vena cólica izquierda |
| | | 27. <i>Mesocolon ascendens</i> : Mesocolon ascendente |

Estómago. Vista de la cara visceral, figura superior; estómago abierto, figura inferior

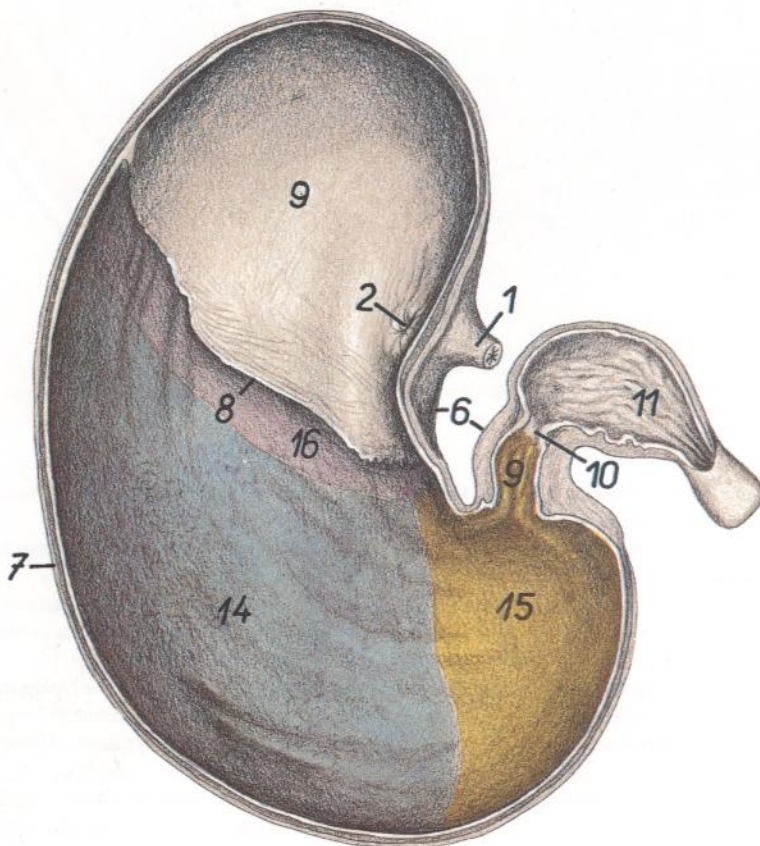
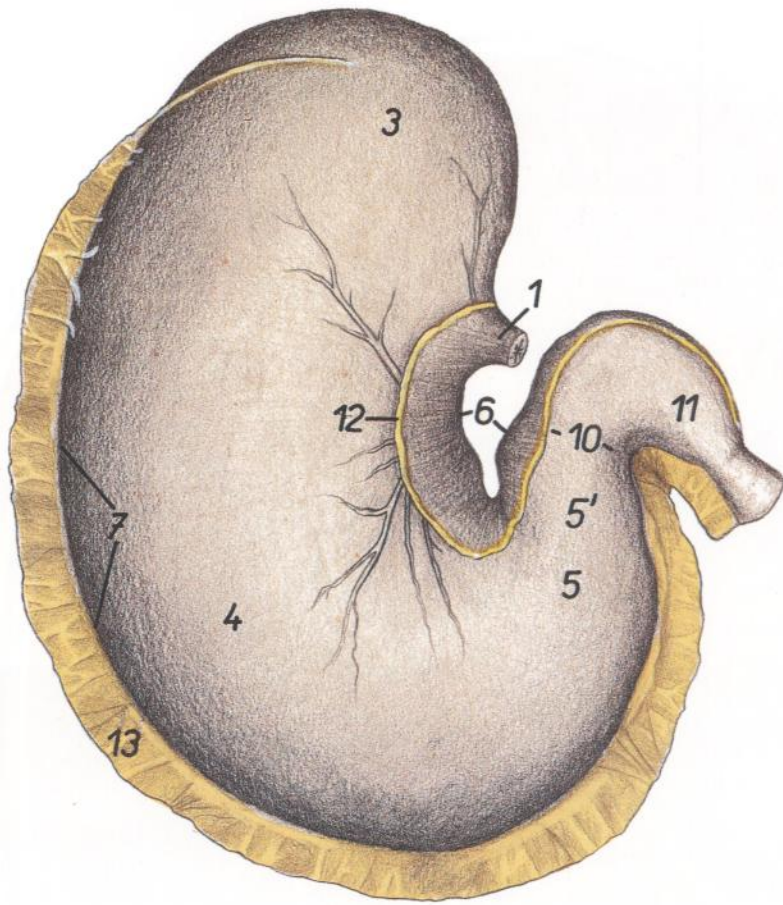


Figura 161

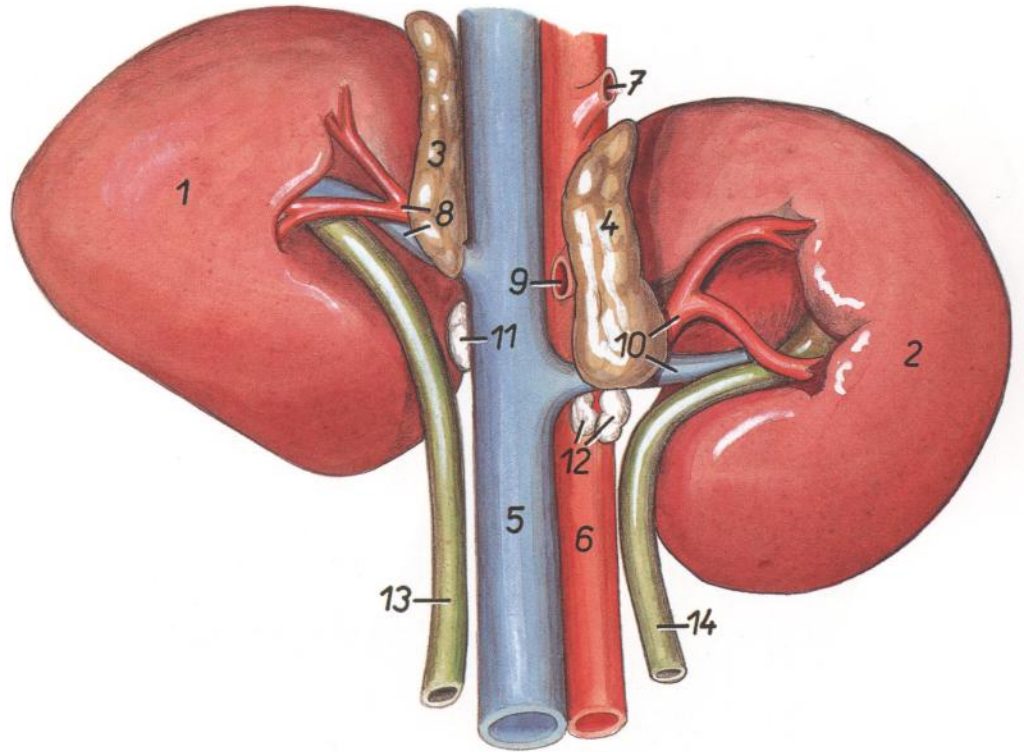
1. *Esophagus*: Esófago
2. *Ostium cardiacum*: Orificio cardial
3. *Saccus cecus ventriculi*: Saco ciego del estómago
4. *Corpus ventriculi*: Cuerpo del estómago
- 5, 5'. *Pars pylorica (5', antrum pyloricum)*: Parte pilórica (5', antro pilórico)
6. *Curvatura minor*: Curvatura menor
7. *Curvatura major*: Curvatura mayor
8. *Margo plicatus*: Borde plegado
9. *Pars proventricularis tunicae mucosae*: Parte proventricular de la túnica mucosa
- 9'. *Antrum pyloricum*: Antro pilórico
10. *Pylorus*: Píloro
11. *Pars cranialis duodeni*: Parte craneal del duodeno
12. *Omentum minus*: Omento menor
13. *Omentum majus*: Omento mayor
- 14-16. *Pars glandularis tunicae mucosae*: Parte glandular de la túnica mucosa
14. *Glandulae gastricae (propriae)*: Glándulas gástricas (propias)
15. *Glandulae pyloricae*: Glándulas pilóricas
16. *Glandulae cardiacae*: Glándulas cardiales

CABALLO

Riñones. Vista ventral

Figura 162

1. *Ren dexter*: Riñón derecho
2. *Ren sinister*: Riñón izquierdo
3. *Glandula adrenalis (s. suprarenalis) dextra*: Glándula adrenal (suprarrenal) derecha
4. *Glandula adrenalis (s. suprarenalis) sinistra*: Glándula adrenal (suprarrenal) izquierda
5. *V. cava caudalis*: Vena cava caudal
6. *Aorta*: Aorta
7. *A. celiaca*: Arteria celiaca
8. *A. et v. renalis dextra*: Arteria y vena renales derechas
9. *A. mesenterica cranialis*: Arteria mesentérica craneal
10. *A. et v. renalis sinistra*: Arteria y vena renales izquierdas
- 11-12. *Lnn. renales*: Linfonódulos renales
13. *Ureter dexter*: Uréter derecho
14. *Ureter sinister*: Uréter izquierdo

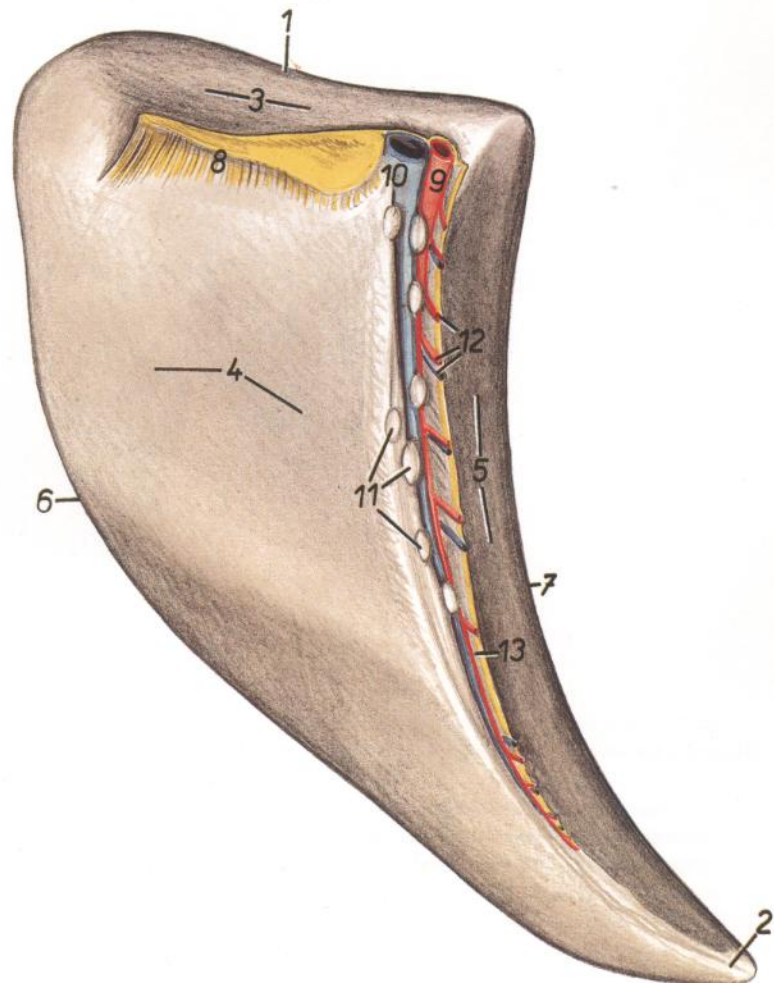


CABALLO

Bazo. Vista de la cara visceral

Figura 163

1. *Extremitas dorsalis*: Extremidad dorsal
2. *Extremitas ventralis*: Extremidad ventral
- 3-5. *Facies visceralis*: Cara visceral
3. *Facies renalis*: Cara renal
4. *Facies intestinalis*: Cara intestinal
5. *Facies gastrica*: Cara gástrica
6. *Margo caudalis*: Borde caudal
7. *Margo cranialis*: Borde craneal
- 8, 13. *Omentum majus*: Omento mayor
8. *Lig. phrenicolienale et lienorenale*: Ligamento frenicoesplénico y esplenorrenal
9. *A. lienalis*: Arteria esplénica
10. *V. lienalis*: Vena esplénica
11. *Lnn. lienales*: Linfonódulos esplénicos
12. *Aa. et vv. gastricae breves*: Arterias y venas gástricas cortas
13. *Lig. gastrolienale*: Ligamento gastroesplénico



CABALLO

Hígado. Vista de la cara diafragmática

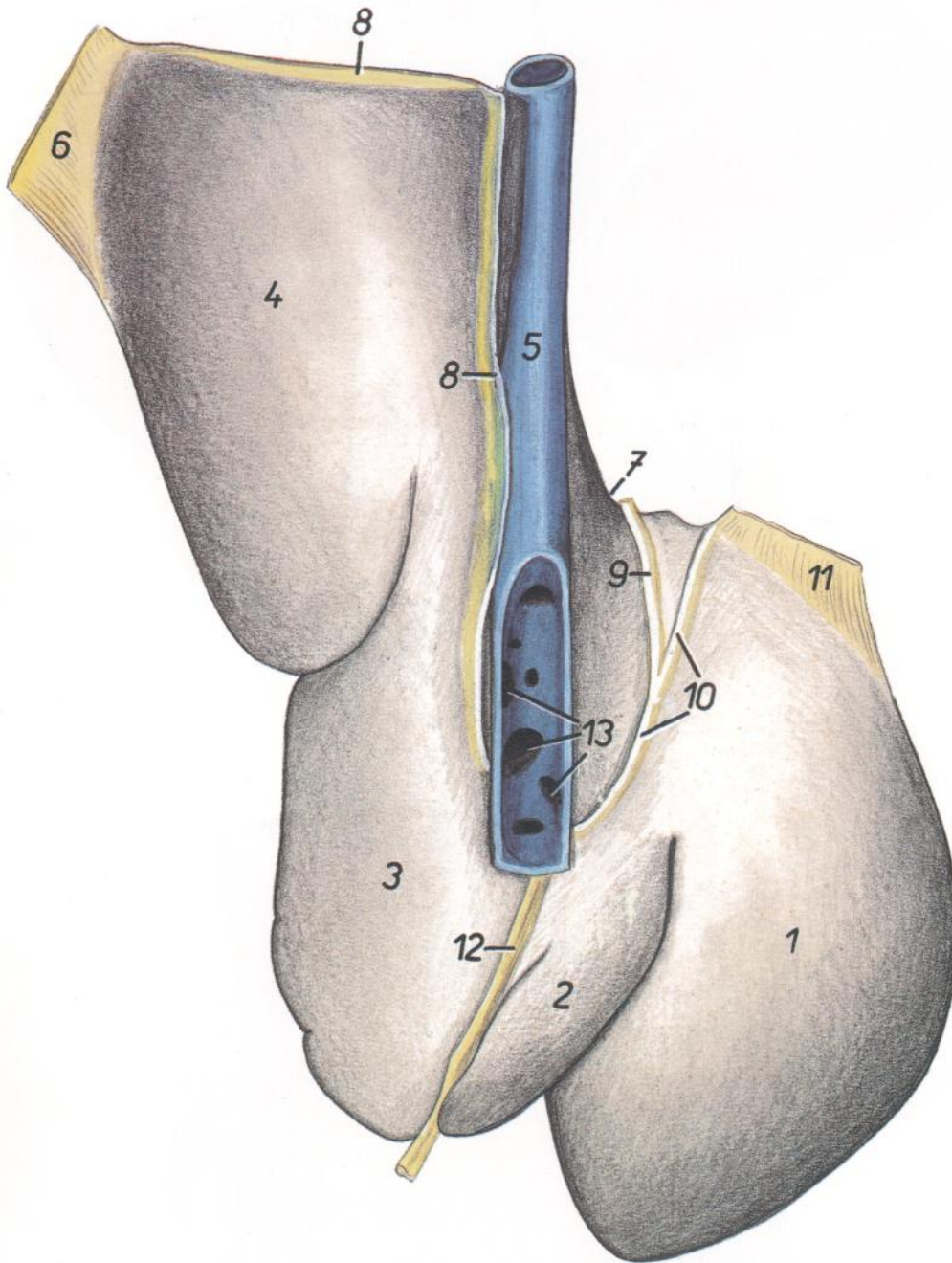


Figura 164

1. *Lobus sinister lateralis*: Lóbulo lateral izquierdo
2. *Lobus sinister medialis*: Lóbulo medial izquierdo
3. *Lobus quadratus*: Lóbulo cuadrado
4. *Lobus dexter*: Lóbulo derecho
5. *V. cava caudalis*: Vena cava caudal
6. *Lig. triangulare dextrum*: Ligamento triangular derecho

7. *Impressio esophagea*: Impresión esofágica
8. *Lig. coronarium dextrum*: Ligamento coronario derecho
9. *Lig. coronarium intermedium*: Ligamento coronario intermedio
10. *Lig. coronarium sinistrum*: Ligamento coronario izquierdo

11. *Lig. triangulare sinistrum*: Ligamento triangular izquierdo
12. *Lig. falciforme et lig. teres*: Ligamento falciforme y ligamento redondo
13. *Vv. hepaticae*: Venas hepáticas

Hígado. Vista de la cara visceral

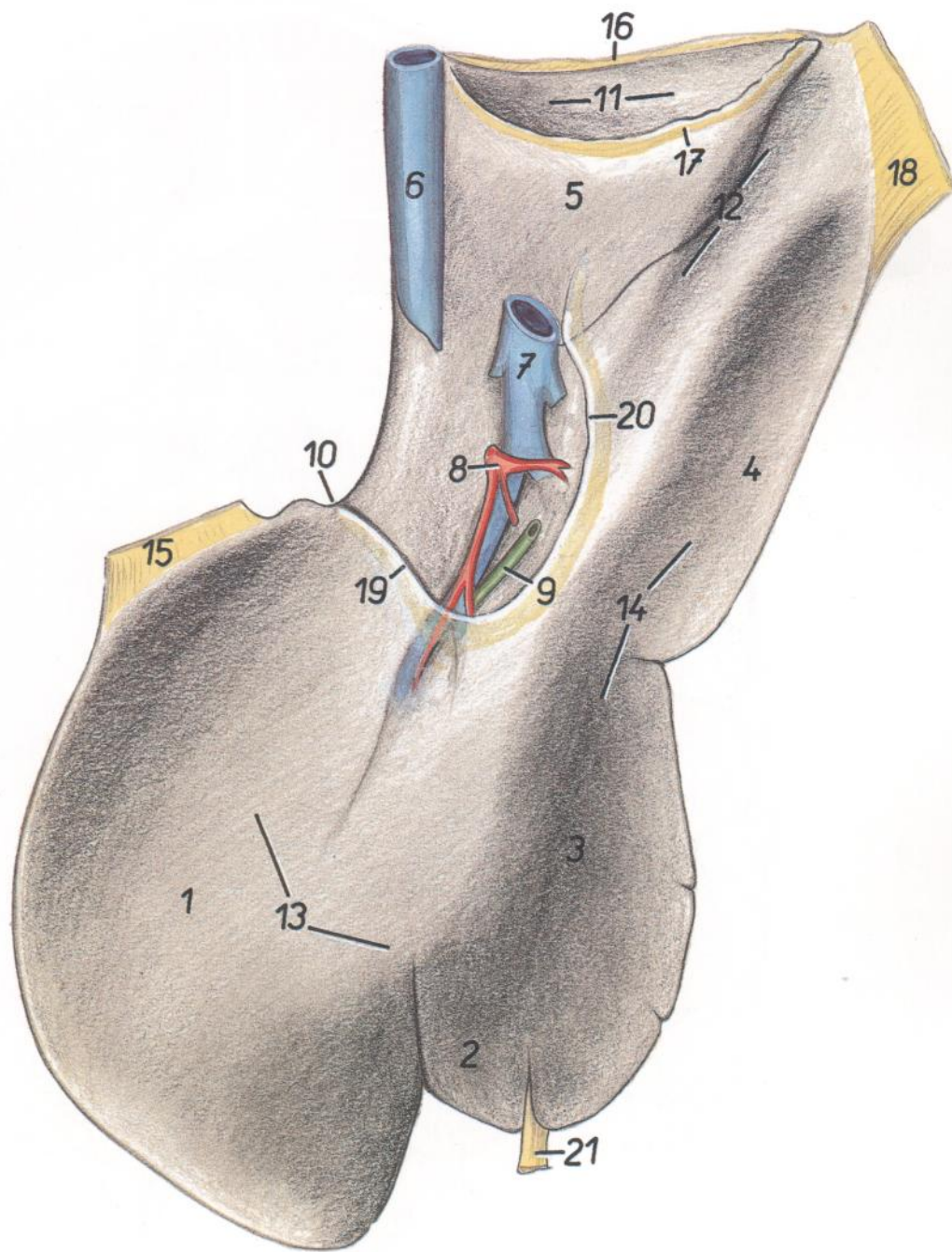


Figura 165

- | | | |
|--|--|--|
| 1. <i>Lobus sinister lateralis</i> : Lóbulo lateral izquierdo | 9. <i>Ductus hepaticus</i> : Conducto hepático | 17. <i>Lig. hepatorenale</i> : Ligamento hepatorenal |
| 2. <i>Lobus sinister medialis</i> : Lóbulo medial izquierdo | 10. <i>Impressio esophagea</i> : Impresión esofágica | 18. <i>Lig. triangulare dextrum</i> : Ligamento triangular derecho |
| 3. <i>Lobus quadratus</i> : Lóbulo cuadrado | 11. <i>Impressio renalis</i> : Impresión renal | 19, 20. <i>Omentum minus</i> : Omento menor |
| 4. <i>Lobus dexter</i> : Lóbulo derecho | 12. <i>Impressio duodenalis</i> : Impresión duodenal | 19. <i>Lig. hepatogastricum</i> : Ligamento hepatogástrico |
| 5. <i>Processus caudatus lobi caudati</i> : Proceso caudado del lóbulo caudado | 13. <i>Impressio gastrica</i> : Impresión gástrica | 20. <i>Lig. hepatoduodenale</i> : Ligamento hepatoduodenal |
| 6. <i>V. cava caudalis</i> : Vena cava caudal | 14. <i>Impressio colica</i> : Impresión cólica | 21. <i>Lig. teres et lig. falciforme</i> : Ligamentos redondo y falciforme |
| 7. <i>V. portae</i> : Vena porta | 15. <i>Lig. triangulare sinistrum</i> : Ligamento triangular izquierdo | |
| 8. <i>A. hepatica</i> : Arteria hepática | 16. <i>Lig. coronarium dextrum</i> : Ligamento coronario derecho | |

CABALLO

Tracto intestinal. Vista desde la derecha. Esquemático

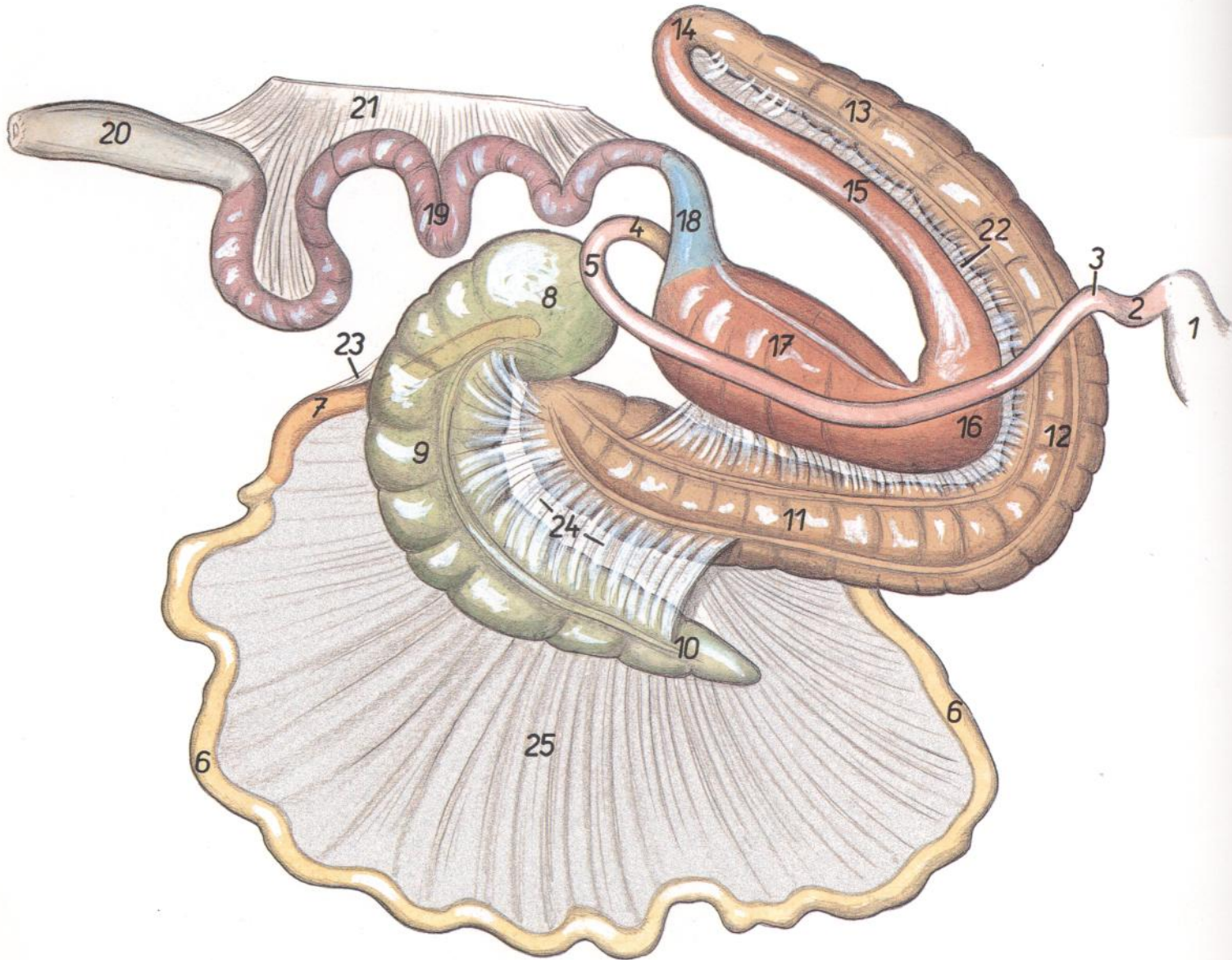


Figura 166

- | | | |
|---|--|---|
| 1. <i>Ventriculus (gaster)</i> : Ventriculo (estómago) | 8. <i>Basis ceci</i> : Base del ciego | 17. <i>Colon dorsale dextrum</i> : Colon dorsal derecho |
| 2, 3, 5. <i>Duodenum</i> : Duodeno | 9. <i>Corpus ceci</i> : Cuerpo del ciego | 18. <i>Colon transversum</i> : Colon transverso |
| 2. <i>Pars cranialis duodeni</i> : Parte craneal del duodeno | 10. <i>Apex ceci</i> : Vértice del ciego | 19. <i>Colon tenue</i> : Colon menor |
| 3. <i>Flexura duodeni cranialis</i> : Flexura craneal del duodeno | 11-17. <i>Colon crassum</i> : Colon mayor | 20. <i>Rectum</i> : Recto |
| 4. <i>Flexura duodenojejunalis</i> : Flexura duodenojejunal | 11. <i>Colon ventrale dextrum</i> : Colon ventral derecho | 21. <i>Mesocolon descendens et mesorectum</i> : Mesocolon descendente y mesorrecto |
| 5. <i>Flexura duodeni caudalis</i> : Flexura caudal del duodeno | 12. <i>Flexura sternalis coli</i> : Flexura esternal del colon | 22. <i>Mesocolon ascendens, plica intercolica</i> : Mesocolon ascendente, pliegue intercólico |
| 6. <i>Jejunum</i> : Yeyuno | 13. <i>Colon ventrale sinistrum</i> : Colon ventral izquierdo | 23. <i>Plica ileocecalis</i> : Pliegue ileocecal |
| 7. <i>Ileum</i> : Íleon | 14. <i>Flexura pelvina</i> : Flexura pélvica | 24. <i>Plica cecocolica</i> : Pliegue cecocólico |
| 8, 9, 10. <i>Cecum</i> : Ciego | 15. <i>Colon dorsale sinistrum</i> : Colon dorsal izquierdo | 25. <i>Mesojejunum</i> : Mesoyeyuno |
| | 16. <i>Flexura diaphragmatica coli</i> : Flexura diafragmática del colon | |

Vista de secciones caudales de la cavidad abdominal con los órganos in situ

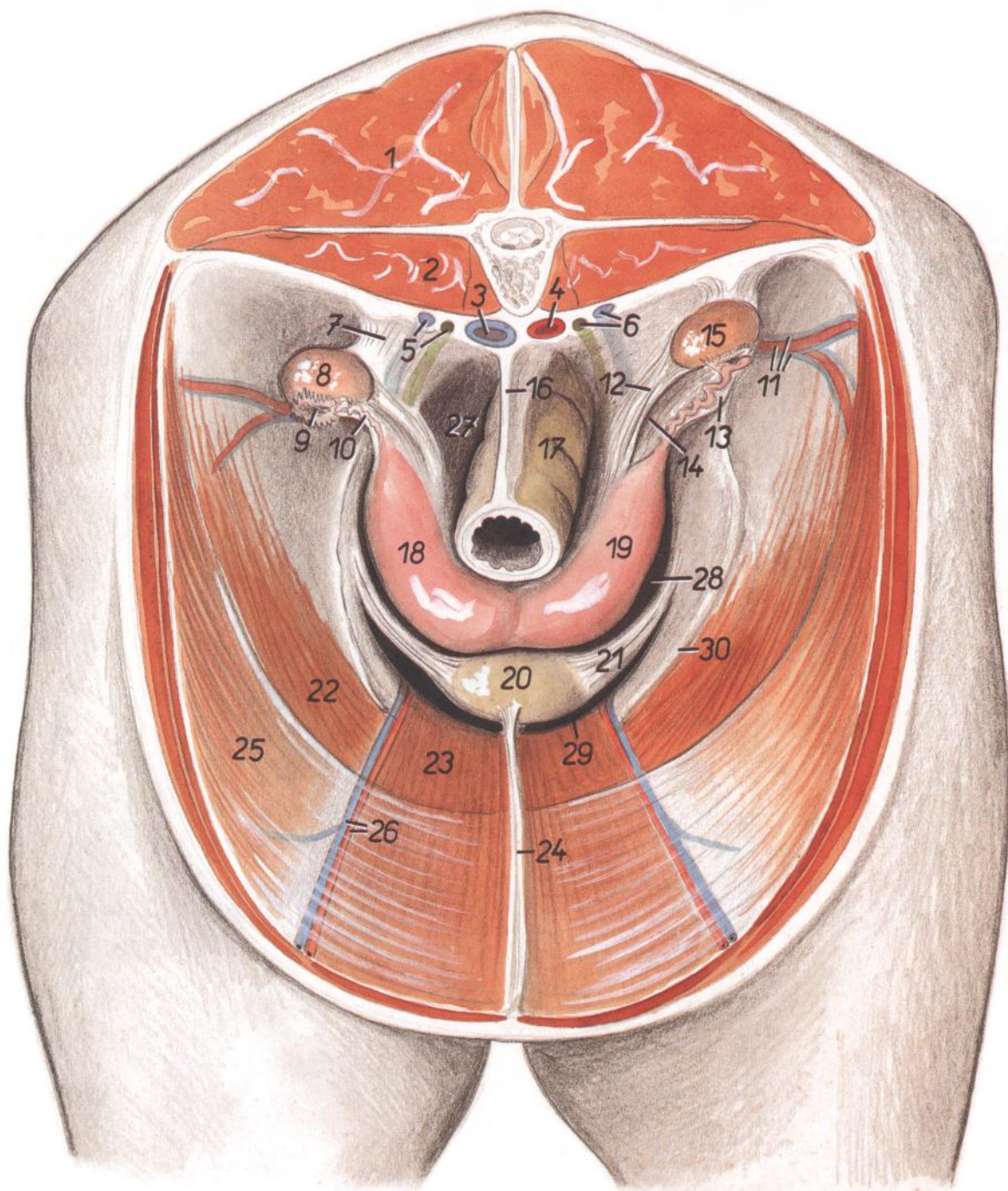


Figura 167

- | | | |
|--|---|---|
| 1. <i>M. longissimus lumborum</i> : Músculo longísimo lumbar | 12. <i>Lig. ovarii proprium</i> : Ligamento propio del ovario | 23. <i>M. rectus abdominis</i> : Músculo recto del abdomen |
| 2. <i>M. psoas major</i> : Músculo psoas mayor | 13. <i>Mesosalpinx</i> : Mesosalpinx | 24. <i>Lig. vesicae medianum</i> : Ligamento medio de la vejiga |
| 3. <i>V. cava caudalis</i> : Vena cava caudal | 14. <i>Bursa ovarica</i> : Bolsa ovárica | 25. <i>M. transversus abdominis</i> : Músculo transverso del abdomen |
| 4. <i>Aorta</i> : Aorta | 15. <i>Ovarium sinistrum</i> : Ovario izquierdo | 26. <i>A. et v. epigastrica caudalis</i> : Arteria y vena epigástricas caudales |
| 5. <i>V. ovarica dextra, ureter dexter</i> : Vena ovárica derecha, uréter derecho | 16. <i>Mesorectum</i> : Mesorrecto | 27. <i>Excavatio rectogenitalis</i> : Excavación rectogenital |
| 6. <i>V. ovarica sinistra, ureter sinister</i> : Vena ovárica izquierda, uréter izquierdo | 17. <i>Rectum</i> : Recto | 28. <i>Excavatio vesicogenitalis</i> : Excavación vesicogenital |
| 7. <i>Mesovarium</i> : Mesovario | 18. <i>Cornu uteri dextrum</i> : Cuerno derecho del útero | 29. <i>Excavatio pubovesicalis</i> : Excavación pubovesical |
| 8. <i>Ovarium dextrum</i> : Ovario derecho | 19. <i>Cornu uteri sinistrum</i> : Cuerno izquierdo del útero | 30. <i>Rudimentum mesorchii proximalis (plica vasculosa)</i> : Mesorquio proximal rudimentario (pliegue vascular) |
| 9. <i>Infundibulum tubae uterinae</i> : Infundíbulo de la trompa uterina | 20. <i>Vesica urinaria</i> : Vejiga urinaria | |
| 10. <i>Tuba uterina</i> : Trompa uterina | 21. <i>Lig. vesicae laterale</i> : Ligamento lateral de la vejiga | |
| 11. <i>A. et v. circumflexa ilium profunda</i> : Arteria y vena circunflejas ilíacas profundas | 22. <i>M. obliquus internus abdominis</i> : Músculo oblicuo interno del abdomen | |

PERRO

Esqueleto

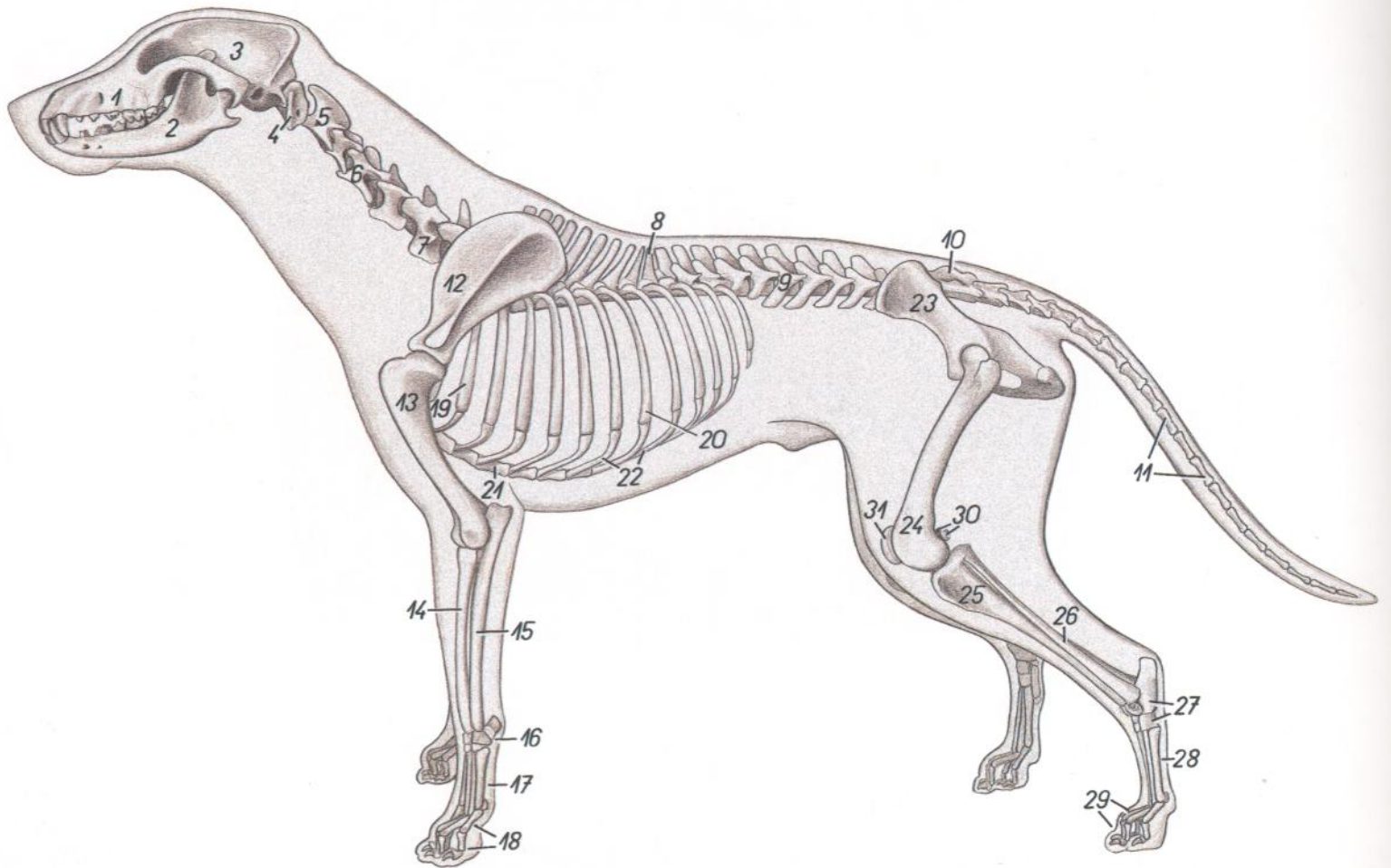


Figura 168

- | | | |
|---|--|--|
| 1. <i>Maxilla</i> : Maxilar | 13. <i>Humerus</i> : Húmero | 24. <i>Os femoris</i> : Fémur |
| 2. <i>Mandibula</i> : Mandíbula | 14. <i>Radius</i> : Radio | 25. <i>Tibia</i> : Tibia |
| 3. <i>Os parietale</i> : Hueso parietal | 15. <i>Ulna</i> : Cúbito | 26. <i>Fibula</i> : Peroné |
| 4. <i>Atlas</i> : Atlas | 16. <i>Ossa carpi</i> : Huesos del carpo | 27. <i>Ossa tarsi</i> : Huesos del tarso |
| 5. <i>Axis</i> : Axis | 17. <i>Ossa metacarpalia</i> : Huesos del metacarpo | 28. <i>Ossa metatarsalia</i> : Huesos del metatarso |
| 6. <i>Vertebra cervicalis IV</i> : Cuarta vértebra cervical | 18. <i>Ossa digitorum (manus)</i> : Huesos de los dedos (de la mano) | 29. <i>Ossa digitorum (pedis)</i> : Huesos de los dedos (del pie) |
| 7. <i>Vertebra cervicalis VI</i> : Sexta vértebra cervical | 19. <i>Costa II</i> : Segunda costilla | 30. <i>Ossa sesamoidea mi. gastrocnemii (fabellae)</i> : Huesos sesamoideos del músculo gastrocnemio (fabelas) |
| 8. <i>Vertebra thoracica X</i> : Décima vértebra torácica | 20. <i>Costa VIII</i> : Octava costilla | 31. <i>Patella</i> : Rótula |
| 9. <i>Vertebra lumbalis III</i> : Tercera vértebra lumbar | 21. <i>Sternum</i> : Esternón | |
| 10. <i>Os sacrum</i> : Hueso sacro | 22. <i>Cartilaginee costales</i> : Cartílagos costales | |
| 11. <i>Vertebrae coccygeae</i> : Vértebras coccígeas | 23. <i>Os coxae</i> : Hueso coxal | |
| 12. <i>Scapula</i> : Escápula | | |

PERRO

Musculatura superficial

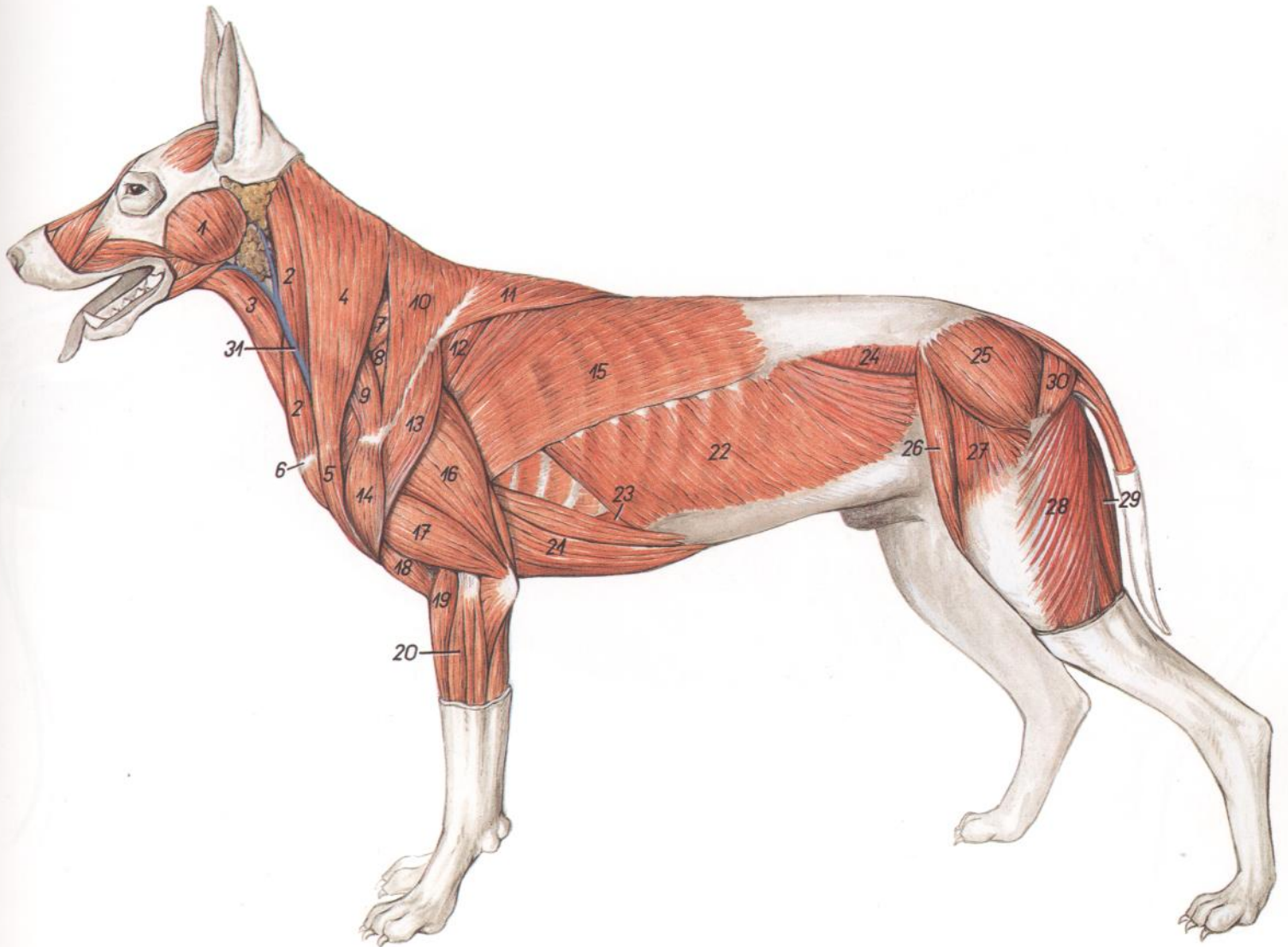


Figura 169

- | | | |
|--|--|--|
| 1. <i>M. masseter</i> : Músculo masetero | 12. <i>M. infraspinatus</i> : Músculo infraespinoso | 22. <i>M. obliquus externus abdominis</i> : Músculo obli-
cua externo del abdomen |
| 2. <i>M. sternocephalicus (pars occipitalis)</i> : Músculo esternocefálico (parte occipital) | 13. <i>Pars scapularis mi. deltoidei</i> : Parte escapular del músculo deltoideos | 23. <i>M. rectus abdominis</i> : Músculo recto del abdomen |
| 3. <i>M. sternohyoideus</i> : Músculo esternohioideo | 14. <i>Pars acromialis mi. deltoidei</i> : Parte acromial del músculo deltoideos | 24. <i>M. obliquus internus abdominis</i> : Músculo obli-
cua interno del abdomen |
| 4. <i>M. cleidocephalicus (pars cervicalis)</i> : Músculo cleidocefálico (parte cervical) | 15. <i>M. latissimus dorsi</i> : Músculo dorsal ancho | 25. <i>M. gluteus medius</i> : Músculo glúteo medio |
| 5. <i>M. cleidobrachialis</i> : Músculo cleidobraquial | 16. <i>Caput longum mi. tricipitis brachii</i> : Cabeza larga del músculo tríceps braquial | 26. <i>M. sartorius, pars cranialis</i> : Músculo sartorio, parte craneal |
| 6. <i>Manubrium sterni</i> : Manubrio del esternón | 17. <i>Caput laterale mi. tricipitis brachii</i> : Cabeza lateral del músculo tríceps braquial | 27. <i>M. tensor fasciae latae</i> : Músculo tensor de la fascia lata |
| 7. <i>M. serratus ventralis cervicis</i> : Músculo serrato ventral del cuello | 18. <i>M. brachialis</i> : Músculo braquial | 28. <i>M. biceps femoris</i> : Músculo bíceps femoral |
| 8. <i>M. supraespinatus</i> : Músculo supraespinoso | 19. <i>M. extensor carpi radialis</i> : Músculo extensor radial del carpo | 29. <i>M. semitendinosus</i> : Músculo semitendinoso |
| 9. <i>M. omotransversarius</i> : Músculo omotransverso | 20. <i>M. extensor digitorum communis</i> : Músculo extensor común de los dedos | 30. <i>M. gluteus superficialis</i> : Músculo glúteo superficial |
| 10. <i>Pars cervicalis mi. trapezii</i> : Parte cervical del músculo trapecio | 21. <i>M. pectoralis profundus (ascendens)</i> : Músculo pectoral profundo (ascendente) | 31. <i>V. jugularis externa</i> : Vena yugular externa |
| 11. <i>Pars thoracica mi. trapezii</i> : Parte torácica del músculo trapecio | | |

Órganos internos. Vista desde la izquierda

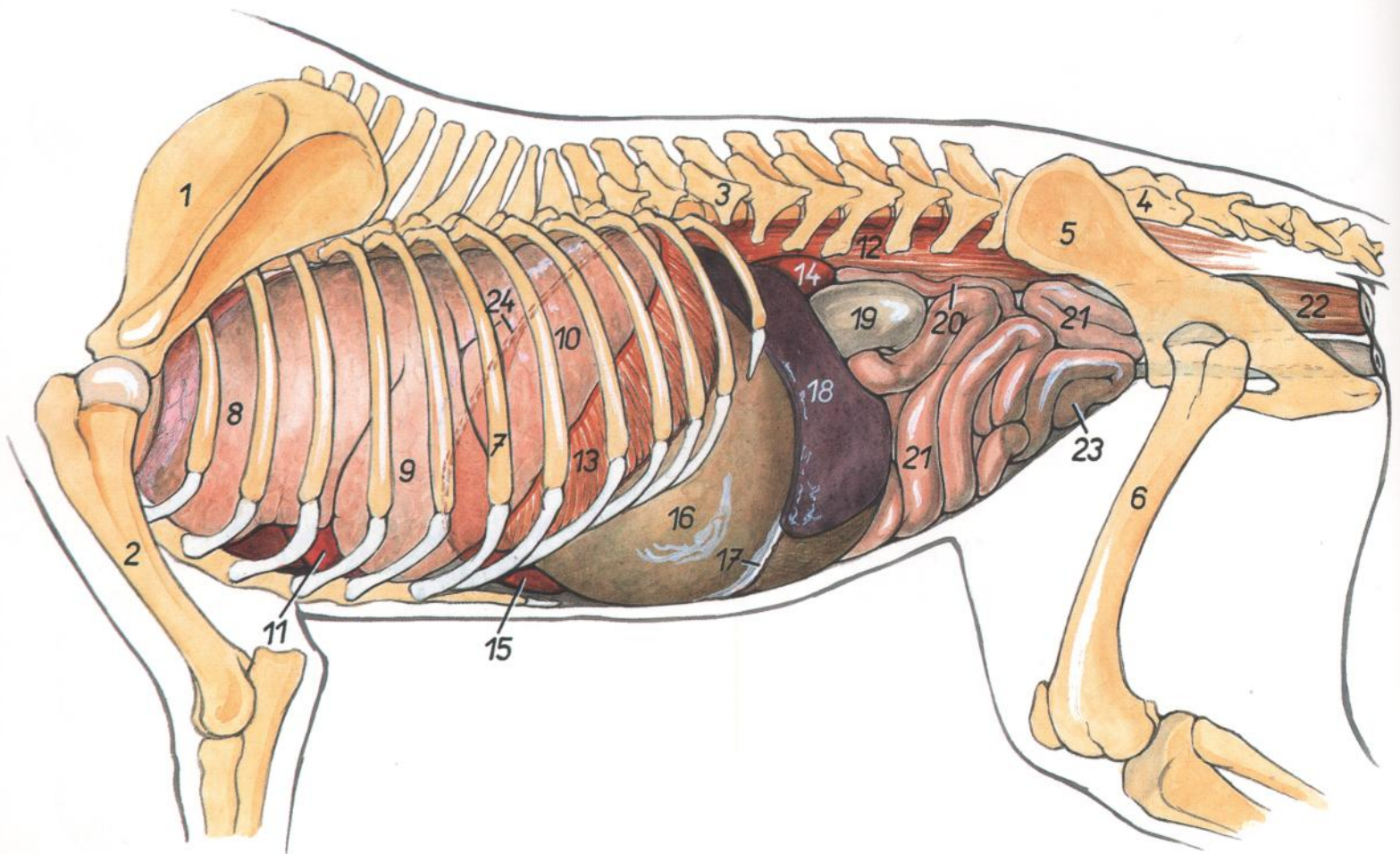


Figura 170

- | | | |
|---|--|--|
| 1. <i>Scapula</i> : Escápula | 10. <i>Lobus caudalis pulmonis sinistri</i> : Lóbulo caudal del pulmón izquierdo | 20. <i>Cornu uteri sinistrum</i> : Cuerno izquierdo del útero |
| 2. <i>Humerus</i> : Húmero | 11. <i>Cor</i> : Corazón | 21. <i>Jejunum</i> : Yeyuno |
| 3. <i>Vertebra lumbalis I</i> : Primera vértebra lumbar | 12. <i>Mm. psoas</i> : Músculos psoas | 22. <i>Rectum</i> : Recto |
| 4. <i>Os sacrum</i> : Hueso sacro | 13. <i>Pars costalis diaphragmatis</i> : Parte costal del diafragma | 23. <i>Vesica urinaria (in projectione)</i> : Vejiga urinaria (proyección) |
| 5. <i>Os coxae</i> : Hueso coxal | 14. <i>Ren sinister</i> : Riñón izquierdo | 24. <i>Cupula diaphragmatis (in projectione)</i> : Cúpula diafragmática (proyección) |
| 6. <i>Os femoris</i> : Fémur | 15. <i>Hepar</i> : Hígado | |
| 7. <i>Costa VII</i> : Séptima costilla | 16. <i>Ventriculus (gaster)</i> : Ventriculo (estómago) | |
| 8. <i>Pars cranialis lobi cranialis pulmonis sinistri</i> : Parte craneal del lóbulo craneal del pulmón izquierdo | 17. <i>Omentum majus</i> : Omento mayor | |
| 9. <i>Pars caudalis lobi cranialis pulmonis sinistri</i> : Parte caudal del lóbulo craneal del pulmón izquierdo | 18. <i>Lien</i> : Bazo | |
| | 19. <i>Colon descendens</i> : Colon descendente | |

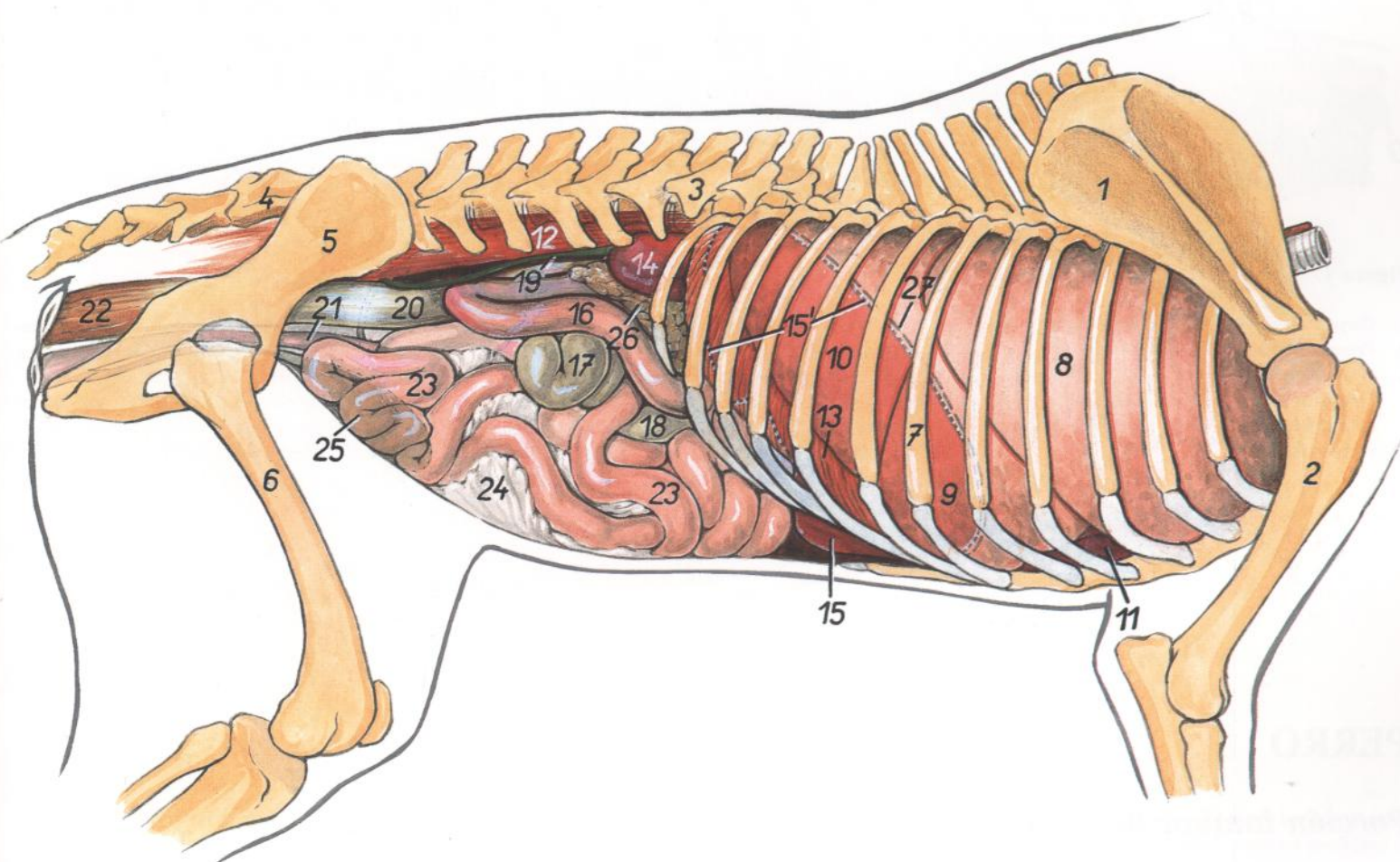


Figura 171

- | | | |
|---|---|--|
| 1. <i>Scapula</i> : Escápula | 11. <i>Cor</i> : Corazón | 21. <i>Uterus</i> : Útero |
| 2. <i>Humerus</i> : Húmero | 12. <i>Mm. psoas</i> : Músculos psoas | 22. <i>Rectum</i> : Recto |
| 3. <i>Vertebra lumbalis I</i> : Primera vértebra lumbar | 13. <i>Pars costalis diaphragmatis</i> : Parte costal del diafragma | 23. <i>Jejunum</i> : Yeyuno |
| 4. <i>Os sacrum</i> : Hueso sacro | 14. <i>Ren dexter</i> : Riñón derecho | 24. <i>Mesojejunum</i> : Mesoyeyuno |
| 5. <i>Os coxae</i> : Hueso coxal | 15. <i>Hepar</i> : Hígado | 25. <i>Vesica urinaria (in projectione)</i> : Vejiga urinaria (proyección) |
| 6. <i>Os femoris</i> : Fémur | 15'. <i>Contura hepatis (in projectione)</i> : Contorno del hígado (proyección) | 26. <i>Pancreas</i> : Páncreas |
| 7. <i>Costa VII</i> : Séptima costilla | 16. <i>Duodenum</i> : Duodeno | 27. <i>Cupula diaphragmatis (in projectione)</i> : Cúpula del diafragma (proyección) |
| 8. <i>Lobus cranialis pulmonis dextri</i> : Lóbulo craneal del pulmón derecho | 17. <i>Cecum</i> : Ciego | |
| 9. <i>Lobus medius pulmonis dextri</i> : Lóbulo medio del pulmón derecho | 18. <i>Colon ascendens</i> : Colon ascendente | |
| 10. <i>Lobus caudalis pulmonis dextri</i> : Lóbulo caudal del pulmón derecho | 19. <i>Ureter dexter</i> : Uréter derecho | |
| | 20. <i>Colon descendens</i> : Colon descendente | |

PERRO

Porción torácica de la columna vertebral. Vista desde la izquierda

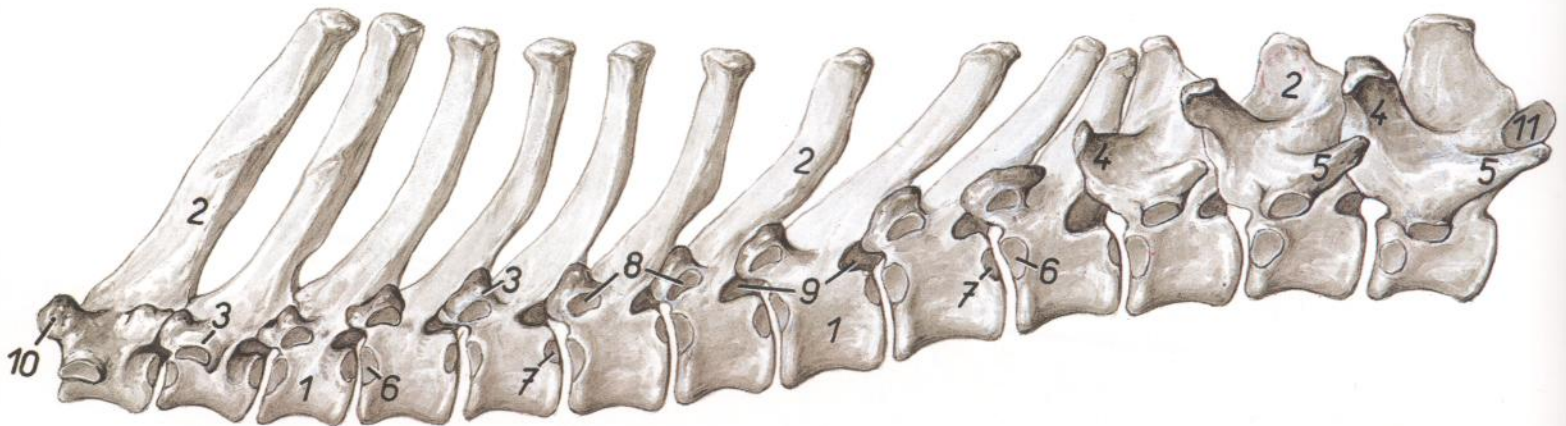


Figura 172

- | | | |
|--|---|---|
| 1. <i>Corpus vertebrae</i> : Cuerpo de la vértebra | 5. <i>Processus accessorius</i> : Apófisis accesoria | 10. <i>Processus articularis cranialis vertebrae thoracicae I</i> : Apófisis articular craneal de la primera vértebra torácica |
| 2. <i>Processus spinosus</i> : Apófisis espinosa | 6. <i>Fovea costalis cranialis</i> : Fosita costal craneal | 11. <i>Processus articularis caudalis vertebrae thoracicae XIII</i> : Apófisis articular caudal de la decimotercera vértebra torácica |
| 3. <i>Processus transversus</i> : Apófisis transversa | 7. <i>Fovea costalis caudalis</i> : Fosita costal caudal | |
| 4. <i>Processus articularis cranialis cum processu mamillari</i> : Apófisis articular craneal con apófisis mamilar | 8. <i>Fovea costalis transversalis</i> : Fosita costal transversa | |
| | 9. <i>Foramen intervertebrale</i> : Agujero intervertebral | |

PERRO

Porción lumbar de la columna vertebral. Vista desde la izquierda

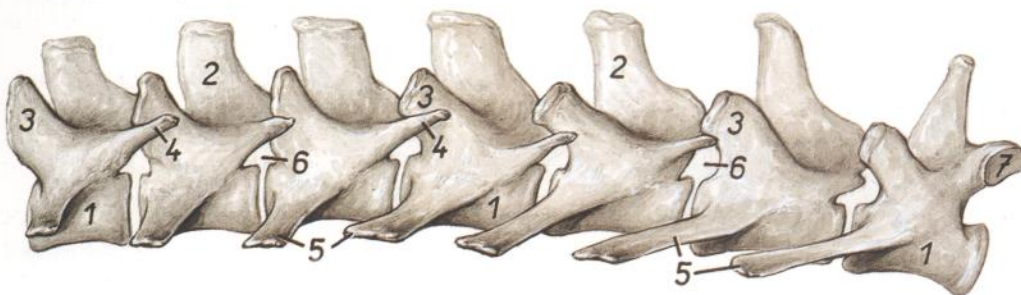

Figura 173

- | | | |
|--|---|---|
| 1. <i>Corpora vertebrarum</i> : Cuerpos vertebrales | 4. <i>Processus accesorii</i> : Apófisis accesorias | 7. <i>Processus articularis caudalis vertebrae lumbalis VII</i> : Apófisis articular caudal de la séptima vértebra lumbar |
| 2. <i>Processus spinosi</i> : Apófisis espinosas | 5. <i>Processus costarius</i> : Apófisis costiforme | |
| 3. <i>Processus articularis cum processu mamillari</i> : Apófisis articular con apófisis mamilar | 6. <i>Foramina intervertebralia</i> : Agujeros intervertebrales | |

PERRO

Disección profunda del tronco después de haber extirpado el miembro torácico izquierdo. Vista desde la izquierda

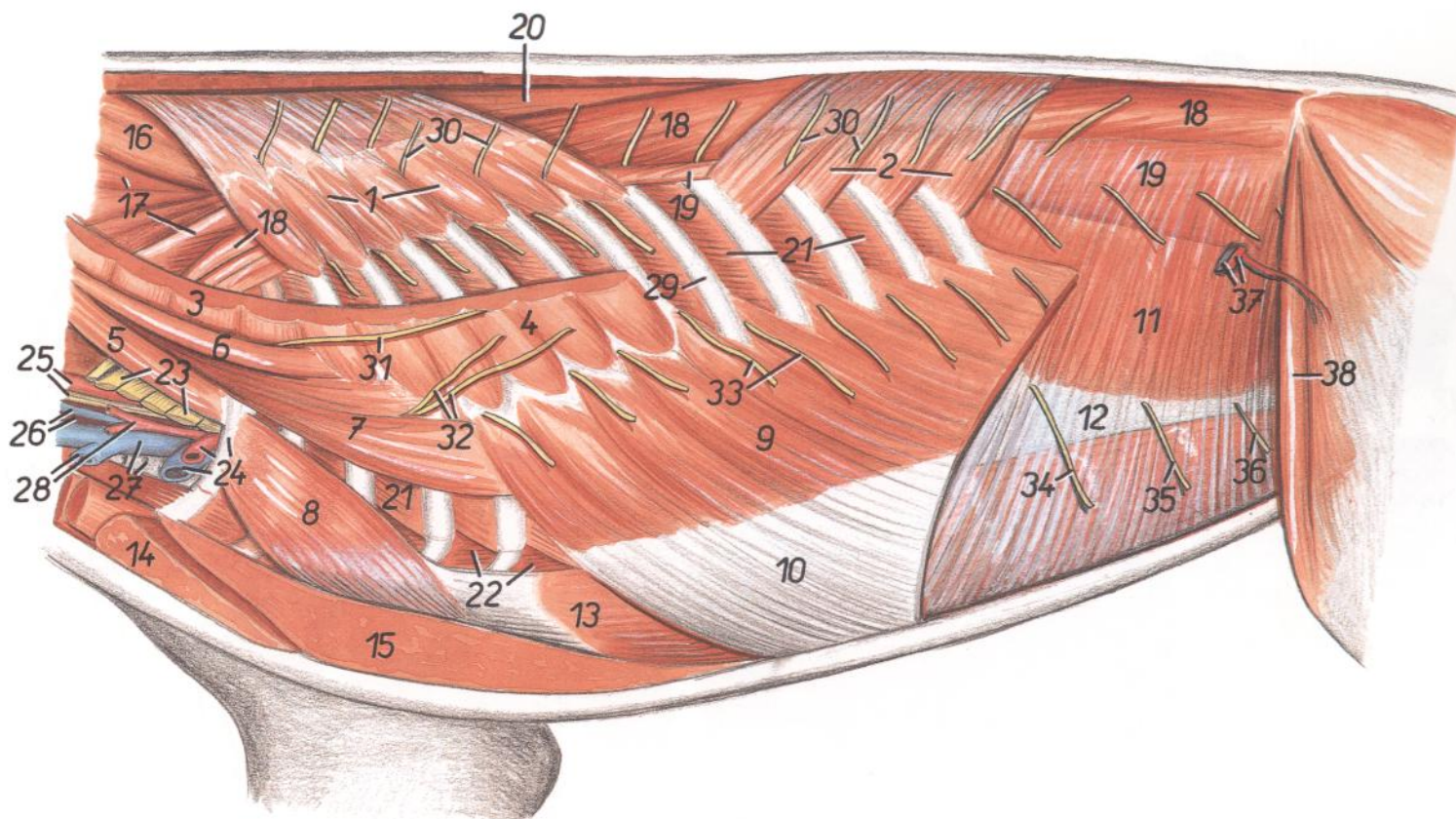


Figura 174

1. *M. serratus dorsalis cranialis*: Músculo serrato dorsal craneal
2. *M. serratus dorsalis caudalis*: Músculo serrato dorsal caudal
3. *M. serratus ventralis cervicis*: Músculo serrato ventral del cuello
4. *M. serratus ventralis thoracis*: Músculo serrato ventral del tórax
5. *M. scalenus medius*: Músculo escaleno medio
- 6, 7. *M. scalenus dorsalis*: Músculo escaleno dorsal
8. *M. rectus thoracis*: Músculo recto del tórax
9. *M. obliquus externus abdominis*: Músculo oblicuo externo del abdomen
10. *Aponeurosis m. obliqui externi abdominis*: Aponeurosis del músculo oblicuo externo del abdomen
11. *M. obliquus internus abdominis*: Músculo oblicuo interno del abdomen
12. *Aponeurosis m. obliqui interni abdominis*: Aponeurosis del músculo oblicuo interno del abdomen
13. *M. rectus abdominis*: Músculo recto del abdomen
14. *M. pectoralis superficialis (descendens)*: Músculo pectoral superficial (descendente)
15. *M. pectoralis profundus (ascendens)*: Músculo pectoral profundo (ascendente)
16. *M. biventer cervicis*: Músculo digástrico del cuello
17. *M. longissimus cervicis*: Músculo longísimo del cuello
18. *M. longissimus toracis et m. longissimus lumborum*: Músculos longísimos del tórax y lumbar
19. *M. iliocostalis thoracis et m. iliocostalis lumborum*: Músculos iliocostales del tórax y lumbar
20. *M. spinalis et semispinalis thoracis*: Músculos espinal y semiespinal del tórax
21. *Mm. intercostalis externi*: Músculos intercostales externos
22. *Mm. intercostalis interni (mm. intercartilaginei)*: Músculos intercostales internos (músculos intercartilagosos)
23. *Plexus brachialis*: Plexo braquial
24. *Costa I, a. et v. axillaris*: Primera costilla, arteria y venas axilares
25. *A. carotis communis, truncus sympathicus et n. vagus*: Arteria carótida común, tronco simpático y nervio vago
26. *Esophagus, v. jugularis interna*: Esófago, vena yugular interna
27. *V. jugularis externa, trachea*: Vena yugular externa, tráquea
28. *A. cervicalis superficialis, v. cephalica*: Arteria cervical superficial, vena cefálica
29. *Costa IX*: Novena costilla
30. *Rami dorsales (cutanei mediales) nn. thoracorum*: Ramos dorsales (cutáneos mediales) de nervios torácicos
31. *N. thoracicus longus (n. plexus brachialis)*: Nervio torácico largo (nervio del plexo braquial)
32. *N. thoracodorsalis (n. plexus brachialis)*: Nervio toracodorsal (nervio del plexo braquial)
33. *Rami ventrales (cutanei laterales) nn. thoracorum (rami cutanei laterales nn. intercostalium)*: Ramos ventrales (cutáneos laterales) de nervios torácicos (ramos cutáneos laterales de nervios intercostales)
34. *Ramus cutaneus lateralis ni. costoabdominalis (s. ni. thoracici XIII)*: Ramo cutáneo lateral del nervio costoabdominal (decimotercer nervio torácico)
35. *Ramus cutaneus lateralis ni. iliohypogastrici cranialis (s. n. lumbalis I)*: Ramo cutáneo lateral del nervio iliohipogástrico craneal (primer nervio lumbar)
36. *Ramus cutaneus lateralis ni. iliohypogastrici caudalis (s. ni. lumbalis II)*: Ramo cutáneo lateral del nervio iliohipogástrico caudal (segundo nervio lumbar)
37. *A. et v. circumflexa ilium profunda*: Arteria y vena circunflejas ilíacas profundas
38. *M. sartorius, pars cranialis*: Músculo sartorio, parte craneal

PERRO

Disección del tórax que pone de manifiesto los órganos. Vista desde la izquierda. Se han extirpado los músculos

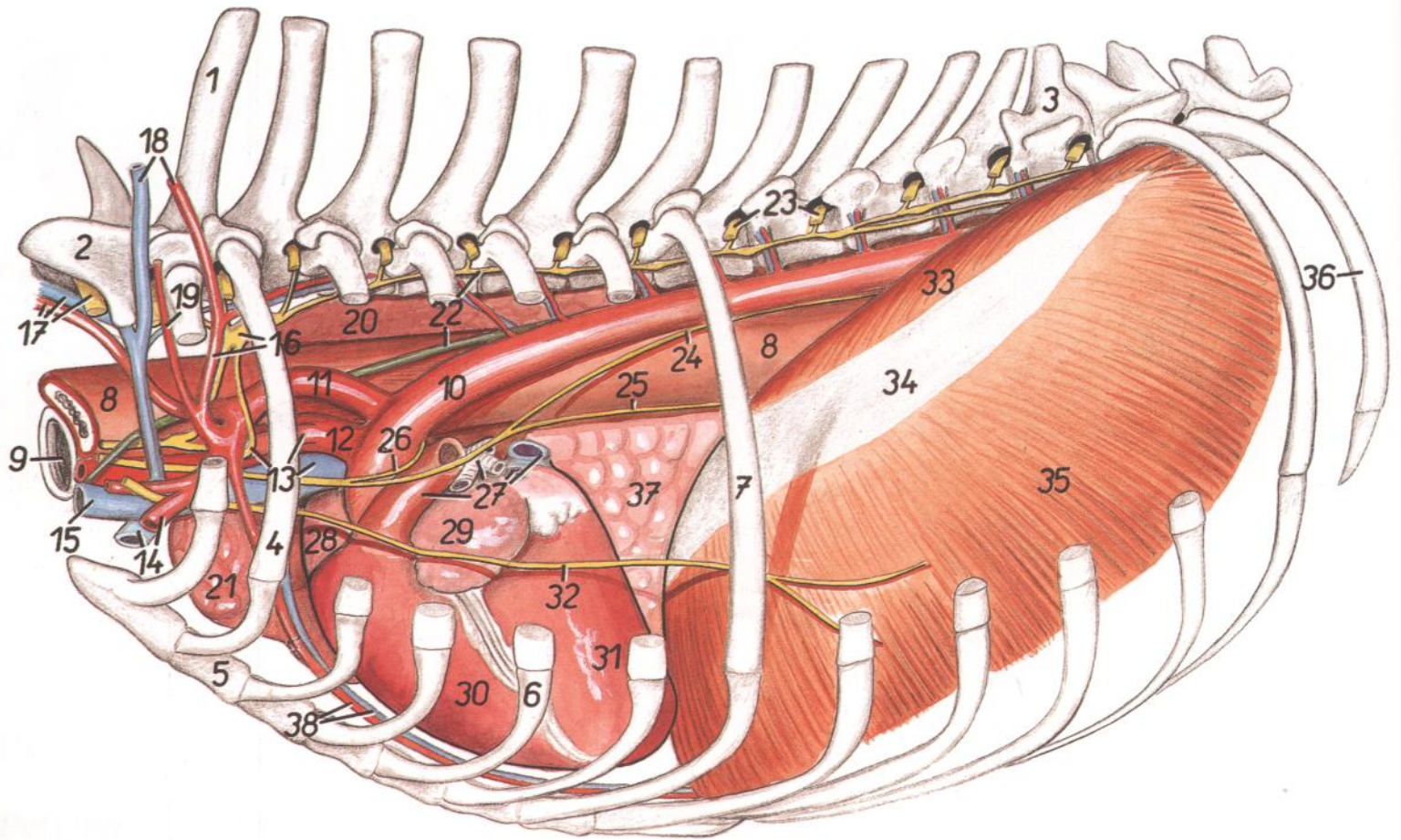


Figura 175

- | | | |
|---|--|--|
| 1. <i>Vertebra thoracica I</i> : Primera vértebra torácica | 17. <i>N. cervicalis VII, a. et v. vertebralis</i> : Séptimo nervio cervical, arteria y vena vertebrales | 29. <i>Auricula atrii sinistri</i> : Aurícula (orejuela) del atrio izquierdo |
| 2. <i>Vertebra cervicalis VII</i> : Séptima vértebra cervical | 18. <i>A. et v. cervicalis profunda</i> : Arteria y vena cervicales profundas | 30. <i>Ventriculus dexter cordis</i> : Ventriculo derecho del corazón |
| 3. <i>Vertebra thoracica XI</i> : Decimoprimerá vértebra torácica | 19. <i>A. scapularis dorsalis</i> : Arteria escapular dorsal | 31. <i>Ventriculus sinister cordis</i> : Ventriculo izquierdo del corazón |
| 4. <i>Costa II</i> : Segunda costilla | 20. <i>Pulmo dexter</i> : Pulmón derecho | 32. <i>N. phrenicus</i> : Nervio frénico |
| 5. <i>Sternum</i> : Esternón | 21. <i>Lobus cranialis pulmonis dextri</i> : Lóbulo craneal del pulmón derecho | 33. <i>Crus mediale sinistrum diaphragmatis</i> : Pilar medial izquierdo del diafragma |
| 6. <i>Cartilago costalis V</i> : Quinto cartilago costal | 22. <i>Truncus sympathicus, ductus thoracicus</i> : Tronco simpático, conducto torácico | 34. <i>Centrum tendineum diaphragmatis</i> : Centro tendinoso del diafragma |
| 7. <i>Costa VII</i> : Séptima costilla | 23. <i>Nn. thoracici</i> : Nervios torácicos | 35. <i>Pars costalis diaphragmatis</i> : Parte costal del diafragma |
| 8. <i>Esophagus</i> : Esófago | 24. <i>Truncus vagalis dorsalis</i> : Tronco vagal dorsal | 36. <i>Costa XIII</i> : Decimotercera costilla |
| 9. <i>Trachea</i> : Tráquea | 25. <i>Truncus vagalis ventralis</i> : Tronco vagal ventral | 37. <i>Lobus accessorius pulmonis</i> : Lóbulo accesorio del pulmón |
| 10. <i>Aorta</i> : Aorta | 26. <i>N. laryngeus recurrens sinister</i> : Nervio laríngeo recurrente izquierdo | 38. <i>A. et v. thoracica interna</i> : Arteria y venas torácicas internas |
| 11. <i>A. subclavia sinistra</i> : Arteria subclavia izquierda | 27. <i>Bronchus principalis sinister, truncus pulmonalis, vv. pulmonales</i> : Bronquio principal izquierdo, tronco pulmonar, venas pulmonares | |
| 12. <i>Truncus brachiocephalicus</i> : Tronco braquiocefálico | 28. <i>Auricula atrii dextri</i> : Aurícula (orejuela) del atrio derecho | |
| 13. <i>Ansa subclavia, a. carotis communis sinistra, v. cava cranialis</i> : Asa subclavia, arteria carótida común izquierda, vena cava craneal | | |
| 14. <i>A. et v. axillaris</i> : Arteria y vena axilares | | |
| 15. <i>V. jugularis sinistra</i> : Vena yugular izquierda | | |
| 16. <i>Truncus costocervicalis, ganglion cervicothoracicum (stellatum)</i> : Tronco costocervical, ganglio cervicotórácico (estrellado) | | |

PERRO

Disección del tórax que pone de manifiesto los órganos. Vista desde la derecha. Se han extirpado los músculos

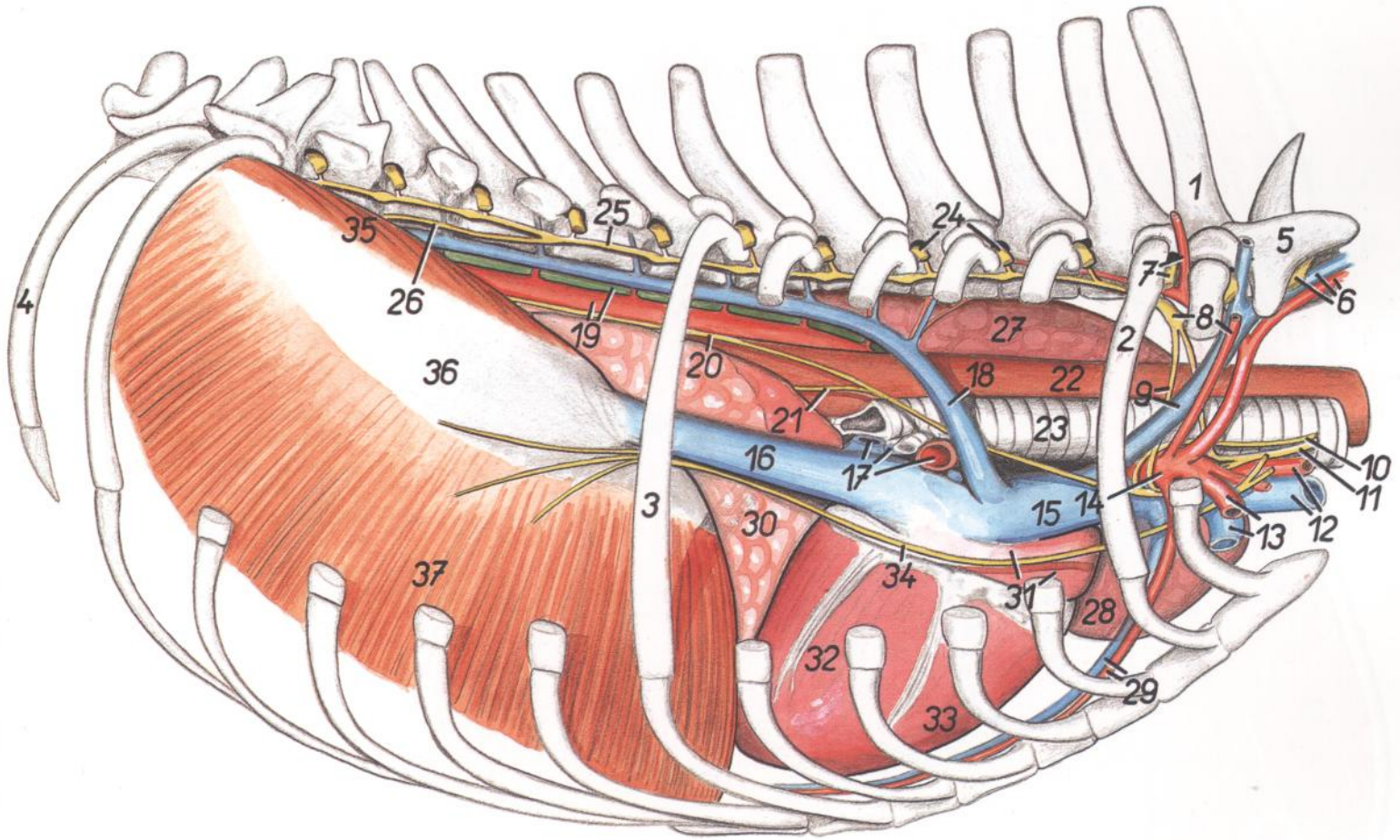


Figura 176

- | | | |
|---|--|--|
| 1. <i>Vertebra thoracica I</i> : Primera vértebra torácica | 13. <i>A. et v. axillaris</i> : Arteria y vena axilares | 29. <i>A. et v. thoracica interna</i> : Arteria y venas torácicas internas |
| 2. <i>Costa II</i> : Segunda costilla | 14. <i>A. subclavia dextra</i> : Arteria subclavia derecha | 30. <i>Lobus accesorius pulmonis</i> : Lóbulo accesorio del pulmón |
| 3. <i>Costa VII</i> : Séptima costilla | 15. <i>V. cava cranialis</i> : Vena cava craneal | 31. <i>Atrium dextrum cordis</i> : Atrio derecho del corazón |
| 4. <i>Costa XIII</i> : Decimotercera costilla | 16. <i>V. cava caudalis</i> : Vena cava caudal | 32. <i>Ventriculus sinister cordis</i> : Ventriculo izquierdo del corazón |
| 5. <i>Vertebra cervicalis VII</i> : Séptima vértebra cervical | 17. <i>Vv. pulmonales, a. pulmonalis dextra</i> : Venas pulmonares, arteria pulmonar derecha | 33. <i>Ventriculus dexter cordis</i> : Ventriculo derecho del corazón |
| 6. <i>N. cervicalis VII, a. et v. vertebralis</i> : Séptimo nervio cervical, arteria y vena vertebrales | 18. <i>V. azygos dextra</i> : Vena ácidos derecha | 34. <i>N. phrenicus</i> : Nervio frénico |
| 7. <i>A. cervicalis profunda, n. thoracicus I</i> : Arteria cervical profunda, primer nervio torácico | 19. <i>Aorta, ductus thoracicus</i> : Aorta, conducto torácico | 35. <i>Crus mediale dextrum diaphragmatis</i> : Pilar medial derecho del diafragma |
| 8. <i>Ganglion cervicothoracicum (stellatum), a. scapularis dorsalis</i> : Ganglio cervicotórácico (estrellado), arteria escapular dorsal | 20. <i>Truncus vagalis dorsalis</i> : Tronco vagal dorsal | 36. <i>Centrum tendineum diaphragmatis</i> : Centro tendinoso del diafragma |
| 9. <i>V. costocervicalis dextra, ansa subclavia</i> : Vena costocervical derecha, asa subclavia | 21. <i>Truncus vagalis ventralis</i> : Tronco vagal ventral | 37. <i>Pars costalis diaphragmatis</i> : Parte costal del diafragma |
| 10. <i>N. laryngeus recurrens dexter</i> : Nervio laríngeo recurrente derecho | 22. <i>Esophagus</i> : Esófago | |
| 11. <i>Truncus vagosympathicus</i> : Tronco vagosimpático | 23. <i>Trachea</i> : Tráquea | |
| 12. <i>V. brachiocephalica dextra, a. carotis communis dextra</i> : Vena braquiocéfálica derecha, arteria carótida común derecha | 24. <i>Nn. thoracici</i> : Nervios torácicos | |
| | 25. <i>Truncus sympathicus</i> : Tronco simpático | |
| | 26. <i>N. splanchnicus major</i> : Nervio esplácnico mayor | |
| | 27. <i>Pulmo sinister</i> : Pulmón izquierdo | |
| | 28. <i>Pars cranialis lobi cranialis pulmonis sinistri</i> : Parte craneal del lóbulo craneal del pulmón izquierdo | |

PERRO

Sección transversal del tórax a nivel de la entrada torácica (entrada craneal al tórax). Vista de la superficie caudal de la sección

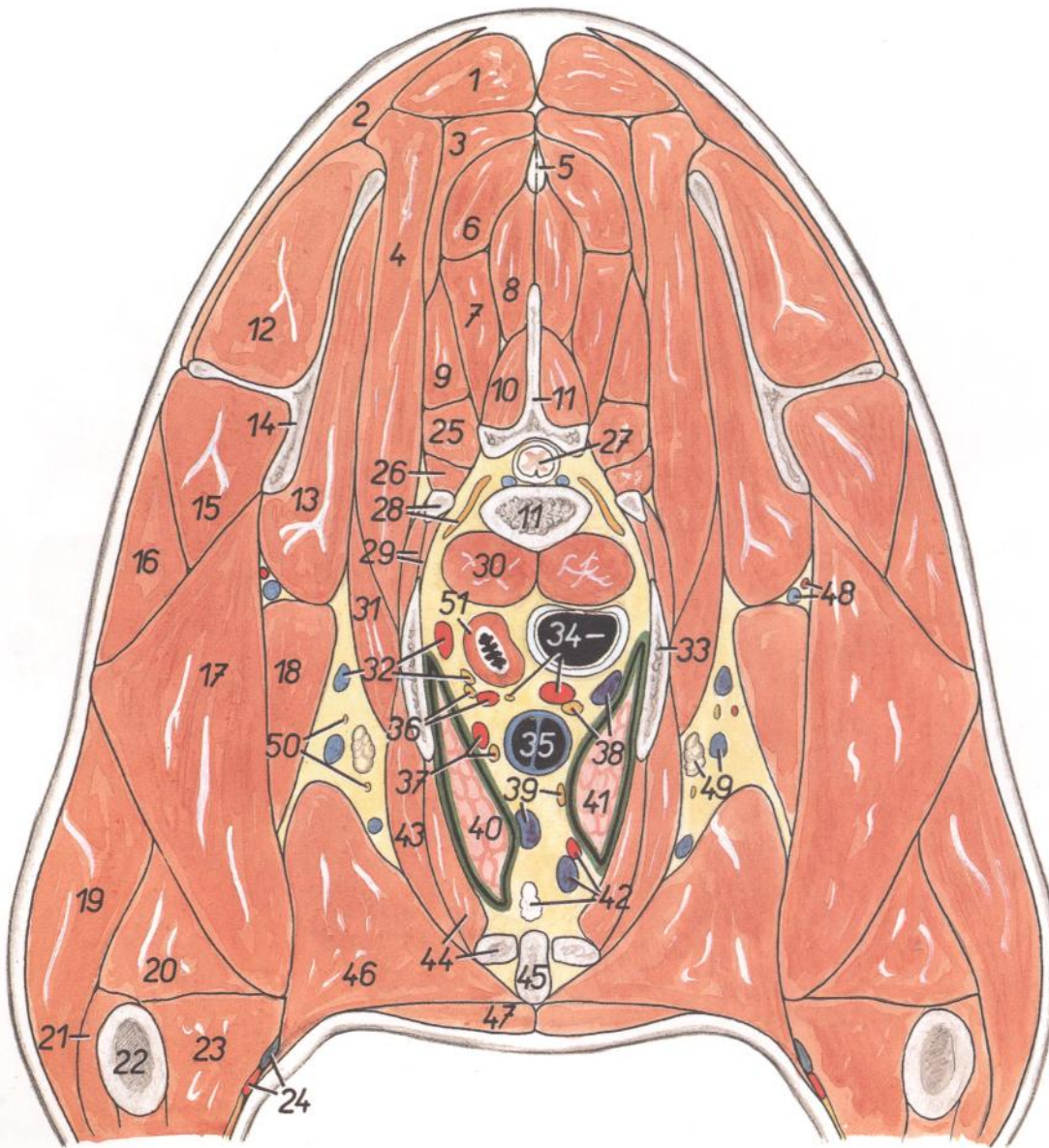


Figura 177

1. *M. rhomboideus cervicis*: Músculo romboides del cuello
2. *M. trapezius, pars cervicalis*: Músculo trapecio, parte cervical
3. *M. splenius (capitis)*: Músculo esplenio (de la cabeza)
4. *M. serratus ventralis cervicis et m. serratus ventralis thoracis*: Músculo serrato ventral del cuello y músculo serrato ventral del tórax
5. *Lig. nuchae*: Ligamento de la nuca
- 6, 7. *M. semispinalis capitis*: Músculo semiespinal de la cabeza
6. *M. biventer cervicis*: Músculo digástrico del cuello
7. *M. complexus*: Músculo complejo
8. *M. spinalis thoracis*: Músculo espinal del tórax
9. *M. longissimus cervicis*: Músculo longísimo del cuello
10. *M. multifidus thoracis*: Músculo multifido del tórax
11. *Vertebra thoracica I*: Primera vértebra torácica
12. *M. supraspinatus*: Músculo supraespinoso
13. *M. subscapularis*: Músculo subescapular
14. *Scapula*: Escápula
15. *M. infraspinatus*: Músculo infraespinoso
16. *M. deltoideus*: Músculo deltoides
17. *Caput longum mi. tricipitis brachii*: Cabeza larga del músculo tríceps braquial
18. *M. teres major*: Músculo redondo mayor
19. *Caput laterale mi. tricipitis brachii*: Cabeza lateral del músculo tríceps braquial
20. *Caput accesorium mi. tricipitis brachii*: Cabeza accesoria del músculo tríceps braquial
21. *M. brachialis*: Músculo braquial
22. *Humerus*: Húmero
23. *Caput mediale mi. tricipitis brachii*: Cabeza medial del músculo tríceps braquial
24. *A. et v. brachialis*: Arteria y vena braquiales

25. *M. longissimus thoracis*: Músculo longísimo del tórax
26. *M. iliocostalis thoracis*: Músculo ilio-costal del tórax
27. *Medulla spinalis*: Médula espinal
28. *Processus transversus vertebrae thoracicae I, n. cervicalis VIII*: Apófisis transversa de la primera vértebra torácica, octavo nervio cervical
29. *Mm. intercostales externi et interni*: Músculos intercostales externos e internos
30. *M. longus colli*: Músculo largo del cuello
31. *M. scalenus dorsalis*: Músculo escaleno dorsal
32. *A. subclavia sinistra, truncus sympathicus, v. thoracodorsalis*: Arteria subclavia izquierda, tronco simpático, vena toracodorsal
33. *Costa I*: Primera costilla
34. *Trachea, n. laryngeus recurrens sinister, truncus brachiocephalicus*: Tráquea, nervio laríngeo recurrente izquierdo, tronco braquiocefálico
35. *V. cava cranialis*: Vena cava craneal
36. *N. vagus sinister, a. carotis communis sinistra*: Nervio vago izquierdo, arteria carótida común izquierda
37. *A. thoracica interna sinistra, n. phrenicus sinister*: Arteria torácica interna izquierda, nervio frénico izquierdo
38. *V. costocervicalis dextra, truncus vago-sympathicus dexter*: Vena costocervical derecha, tronco vago-simpático derecho
39. *V. thoracica interna sinistra, n. phrenicus dexter*: Vena torácica interna izquierda, nervio frénico derecho
40. *Pars cranialis lobi cranialis pulmonis sinistri*: Parte craneal del lóbulo craneal del pulmón izquierdo
41. *Lobus cranialis pulmonis dextri*: Lóbulo craneal del pulmón derecho
42. *A. et v. thoracica interna dextra, ln. sternalis*: Arteria y vena torácicas internas derechas, linfonódulo esternal
43. *M. rectus thoracis*: Músculo recto del tórax
44. *M. intercostalis internus (m. intercartilagineus), cartilago costalis I*: Músculo intercostal interno (músculo intercartilaginoso), primer cartílago costal
45. *Sternum*: Esternón
46. *M. pectoralis profundus (ascendens)*: Músculo pectoral profundo (ascendente)
47. *M. pectoralis superficialis (descendens)*: Músculo pectoral superficial (descendente)
48. *A. et v. subscapularis*: Arteria y vena subescapulares
49. *Ln. axillaris, v. thoracica externa*: Linfonódulo axilar, vena torácica externa
50. *Nn. pectorales caudales (nn. thoracoventrales)*: Nervios pectorales caudales (nervios toraco-ventrales)
51. *Esophagus*: Esófago

**Sección transversal a nivel de la cuarta vértebra torácica.
Vista de la superficie caudal de la sección**

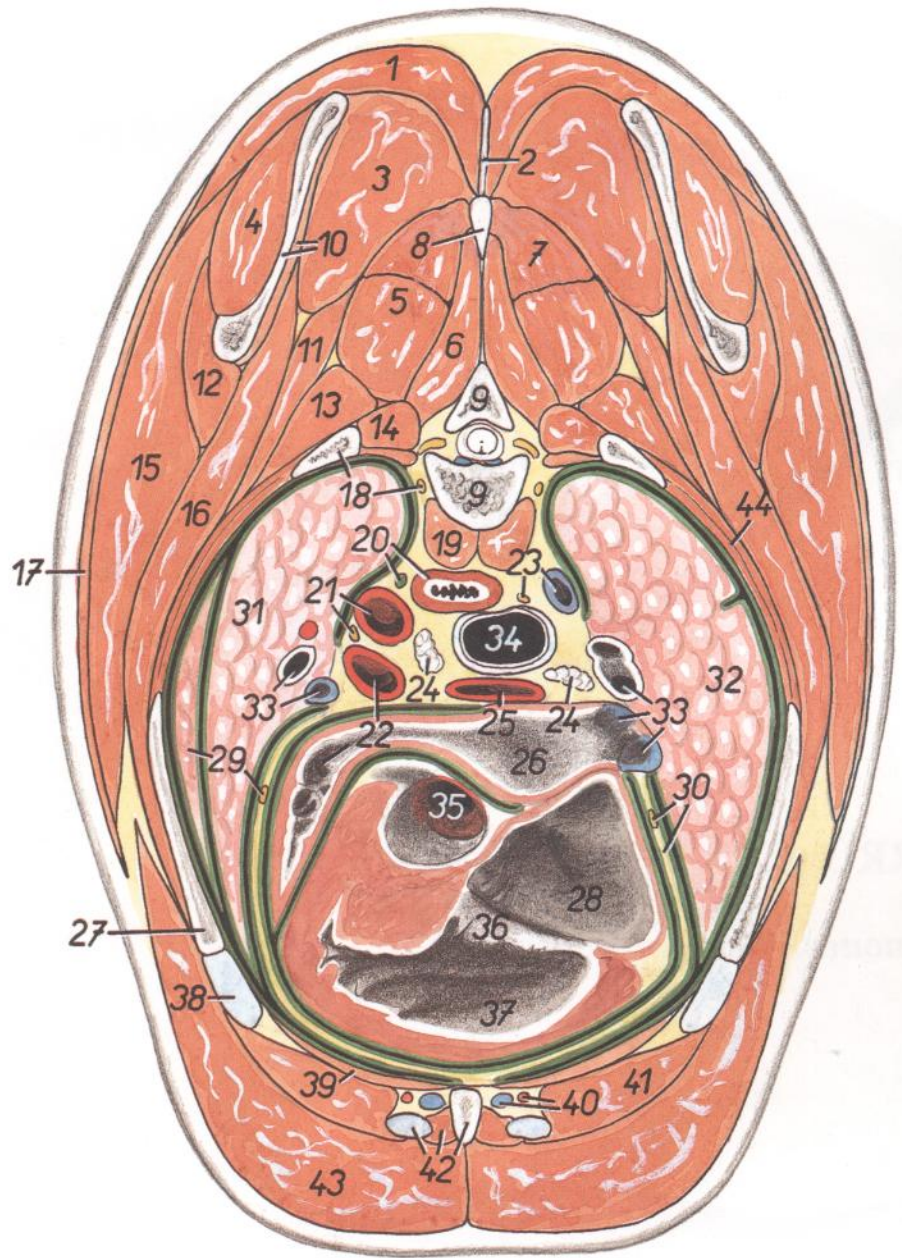


Figura 178

1. *M. trapezius, pars thoracica*: Músculo trapecio, parte torácica
2. *Lig. supraspinale*: Ligamento supraespinoso
3. *M. rhomboideus thoracis*: Músculo romboideo del tórax
4. *M. infraspinatus*: Músculo infraespinoso
5. *M. longissimus thoracis*: Músculo longísimo del tórax
6. *M. multifidus thoracis*: Músculo multifido del tórax
7. *Mm. spinalis et semispinalis thoracis et cervicis*: Músculos espinal y semiespinal del tórax y del cuello
8. *Processus spinosus vertebrae thoracicae IV*: Apófisis espinosa de la cuarta vértebra torácica
9. *Vertebra thoracica IV*: Cuarta vértebra torácica
10. *Scapula, m. subscapularis*: Escápula, músculo subescapular
11. *M. serratus dorsalis cranialis*: Músculo serrato dorsal craneal
12. *M. teres major*: Músculo redondo mayor
13. *M. iliocostalis thoracis*: Músculo iliocostal del tórax
14. *Mm. rotatores*: Músculos rotadores
15. *M. latissimus dorsi*: Músculo dorsal ancho
16. *M. serratus ventralis*: Músculo serrato ventral
17. *M. cutaneus trunci*: Músculo cutáneo del tronco
18. *Costa IV, truncus sympathicus*: Cuarta costilla, tronco simpático
19. *M. longus colli*: Músculo largo del cuello
20. *Esophagus, ductus thoracicus*: Esófago, conducto torácico
21. *Aorta, n. vagus sinister*: Aorta, nervio vago izquierdo
22. *A. pulmonalis sinistra, aurícula sinistra cordis*: Arteria pulmonar izquierda, aurícula (orejuela) izquierda del corazón
23. *N. vagus dexter, v. azygos dextra*: Nervio vago derecho, vena ácigos derecha
24. *Lnn. tracheobronchiales*: Linfonódulos traqueo-bronquiales
25. *A. pulmonalis dextra*: Arteria pulmonar derecha
26. *Atrium sinistrum cordis*: Atrio izquierdo del corazón
27. *Costa IV*: Cuarta costilla
28. *Atrium dextrum cordis*: Atrio derecho del corazón
29. *Pars caudalis lobi cranialis pulmonis sinistri*: Parte caudal del lóbulo craneal del pulmón izquierdo
30. *Pericardium, n. phrenicus dexter*: Pericardio, nervio frénico derecho
31. *Pars cranialis lobi cranialis pulmonis sinistri*: Parte craneal del lóbulo craneal del pulmón izquierdo
32. *Lobus cranialis pulmonis dextri*: Lóbulo craneal del pulmón derecho
33. *Bronchi, vv. pulmonales*: Bronquios, venas pulmonares
34. *Trachea*: Tráquea
35. *Ostium aortae*: Orificio de la aorta
36. *Valva atrioventricularis dextra (s. tricuspidalis)*: Valva atrioventricular derecha (tricúspide)
37. *Ventriculus dexter*: Ventrículo derecho
38. *Cartilago costalis IV*: Cuarto cartílago costal
39. *M. transversus thoracis*: Músculo transverso del tórax
40. *A. et v. thoracica interna*: Arteria y vena torácicas internas
41. *M. rectus abdominis*: Músculo recto del abdomen
42. *M. intercostalis internus (m. intercartilagineus), cartilago costalis V, sternum*: Músculo intercostal interno (músculo intercartilaginoso), quinto cartílago costal, esternón
43. *M. pectoralis profundus (ascendens)*: Músculo pectoral profundo (ascendente)
44. *Mm. intercostales externi et interni*: Músculos intercostales externos e internos

PERRO

Pulmones. Vista desde la derecha. Dibujo a partir de una preparación seca

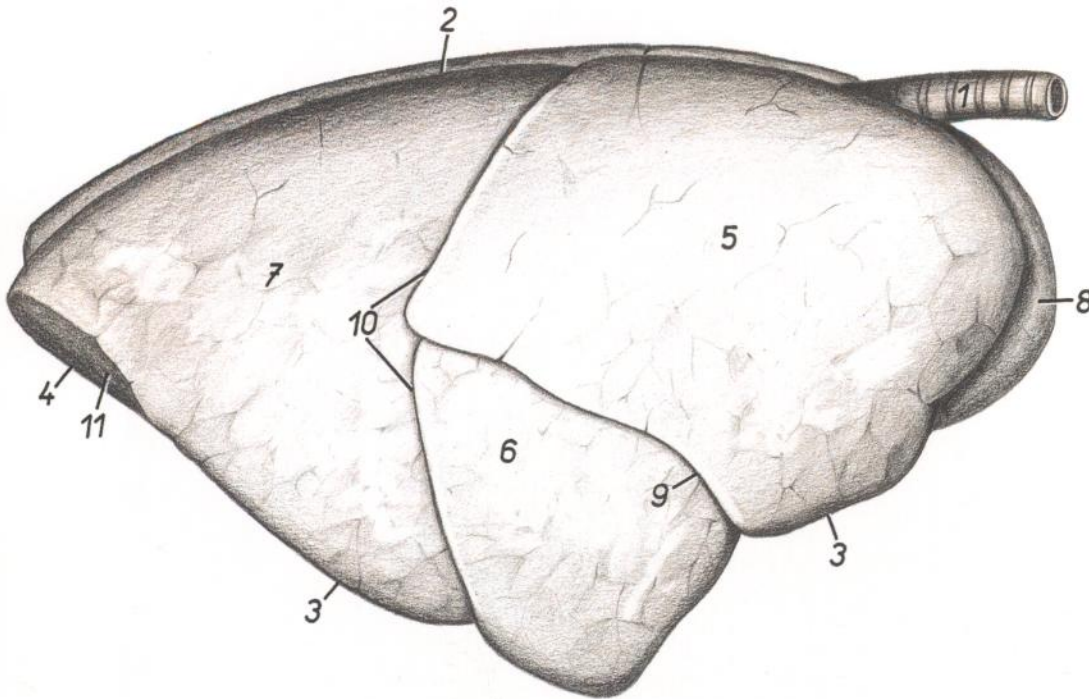


Figura 179

1. *Trachea*: Tráquea
2. *Margo obtusus (s. dorsalis)*: Borde obtuso (dorsal)
- 3, 4. *Margo acutus*: Borde agudo
3. *Margo ventralis*: Borde ventral
4. *Margo basalis*: Borde basal
- 5-7. *Facies costalis*: Cara costal
5. *Lobus cranialis pulmonis dextri*: Lóbulo craneal del pulmón derecho
6. *Lobus medius pulmonis (dextri)*: Lóbulo medio del pulmón (derecho)
7. *Lobus caudalis*: Lóbulo caudal
8. *Pars cranialis lobi cranialis pulmonis sinistri*: Parte craneal del lóbulo craneal del pulmón izquierdo
9. *Fissura interlobaris cranialis*: Fisura interlobular craneal
10. *Fissura interlobaris caudalis*: Fisura interlobular caudal
11. *Facies diaphragmatica*: Cara diafragmática

PERRO

Pulmones. Vista desde la izquierda. Dibujo a partir de una preparación seca

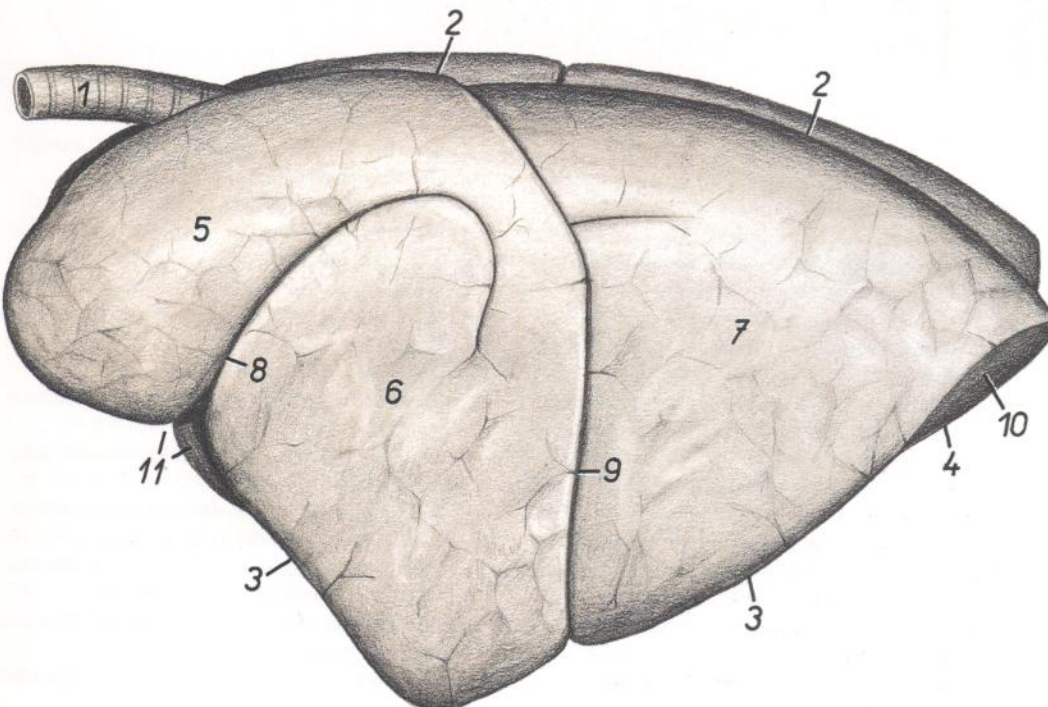


Figura 180

1. *Trachea*: Tráquea
2. *Margo obtusus (s. dorsalis)*: Borde obtuso (dorsal)
- 3, 4. *Margo acutus*: Borde agudo
3. *Margo ventralis*: Borde ventral
4. *Margo basalis*: Borde basal
- 5-7. *Facies costalis*: Cara costal
5. *Pars cranialis lobi cranialis pulmonis sinistri*: Parte craneal del lóbulo craneal del pulmón izquierdo
6. *Pars caudalis lobi cranialis pulmonis sinistri*: Parte caudal del lóbulo craneal del pulmón izquierdo
7. *Lobus caudalis pulmonis sinistri*: Lóbulo caudal del pulmón izquierdo
8. *Fissura interlobaris lobi cranialis pulmonis sinistri*: Fisura interlobular del lóbulo craneal del pulmón izquierdo
9. *Fissura interlobaris caudalis*: Fisura interlobular caudal
10. *Facies diaphragmatica*: Cara diafragmática
11. *Incisura cardiaca*: Incisura cardíaca

Pulmones. Vista de la cara diafragmática. Se ha extirpado el mediastino

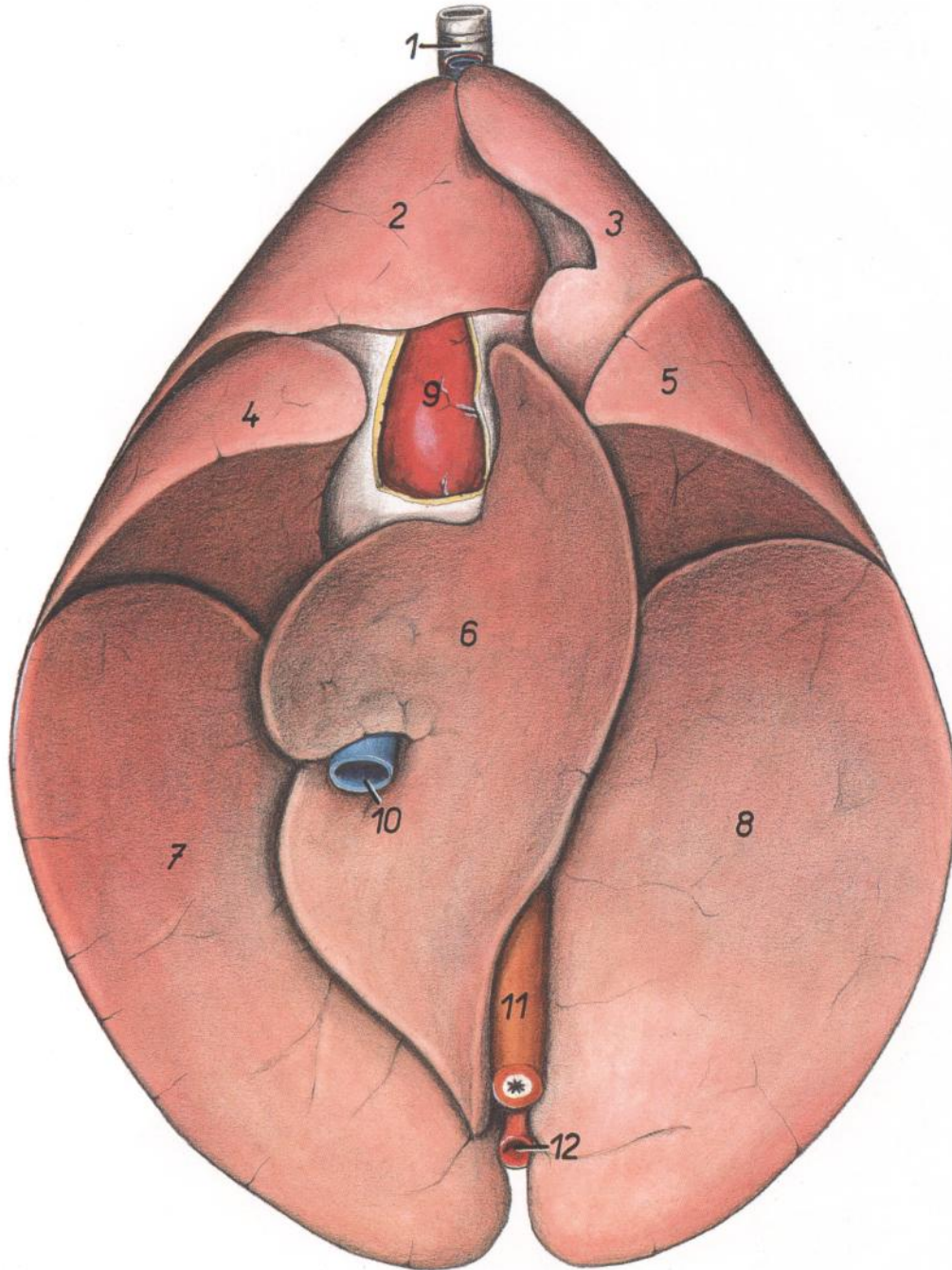


Figura 181.

- | | | |
|---|---|--|
| 1. <i>Trachea</i> : Tráquea | 5. <i>Pars caudalis lobi cranialis pulmonis sinistri</i> : Parte caudal del lóbulo craneal del pulmón izquierdo | 9. <i>Cor</i> : Corazón |
| 2. <i>Lobus cranialis pulmonis dextri</i> : Lóbulo craneal del pulmón derecho | 6. <i>Lobus accessorius</i> : Lóbulo accesorio | 10. <i>V. cava caudalis</i> : Vena cava caudal |
| 3. <i>Pars cranialis lobi cranialis pulmonis sinistri</i> : Parte craneal del lóbulo craneal del pulmón izquierdo | 7. <i>Lobus caudalis pulmonis dextri</i> : Lóbulo caudal del pulmón derecho | 11. <i>Esophagus</i> : Esófago |
| 4. <i>Lobus medius pulmonis dextri</i> : Lóbulo medio del pulmón derecho | 8. <i>Lobus caudalis pulmonis sinistri</i> : Lóbulo caudal del pulmón izquierdo | 12. <i>Aorta</i> : Aorta |

Órganos internos. Vista ventral. Se ha reflejado la pared abdominal.
Estómago vacío

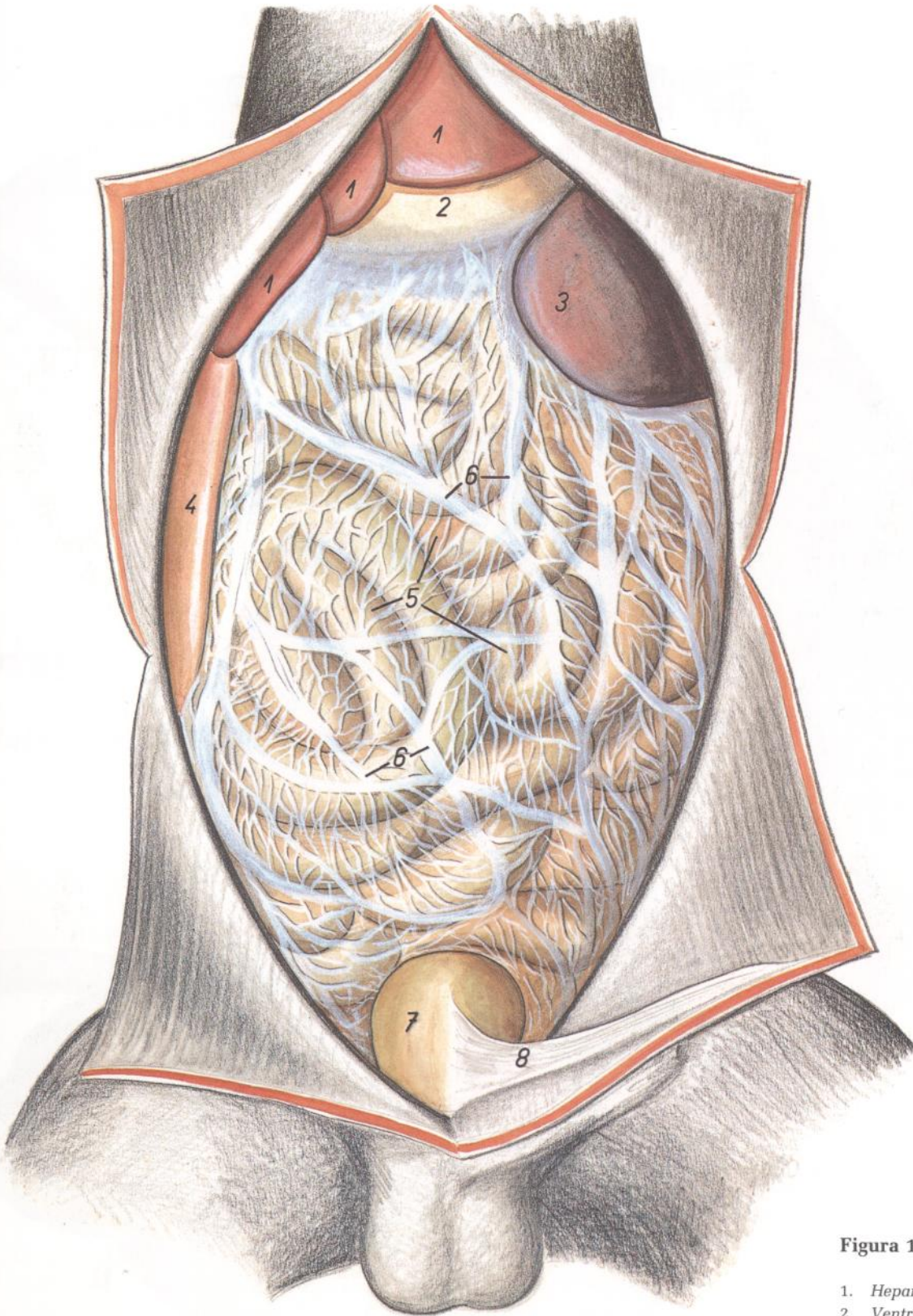


Figura 182

1. *Hepar*: Hígado
2. *Ventriculus (gaster)*: Ventriculo (estómago)
3. *Lien*: Bazo
4. *Duodenum*: Duodeno
5. *Jejunum*: Yeyuno
6. *Omentum majus*: Omento mayor
7. *Vesica urinaria*: Vejiga urinaria
8. *Lig. medianum vesicae*: Ligamento medio de la vejiga

Órganos internos. Vista ventral. Se ha reflejado la pared abdominal. El estómago está repleto y se ha extirpado el omento mayor

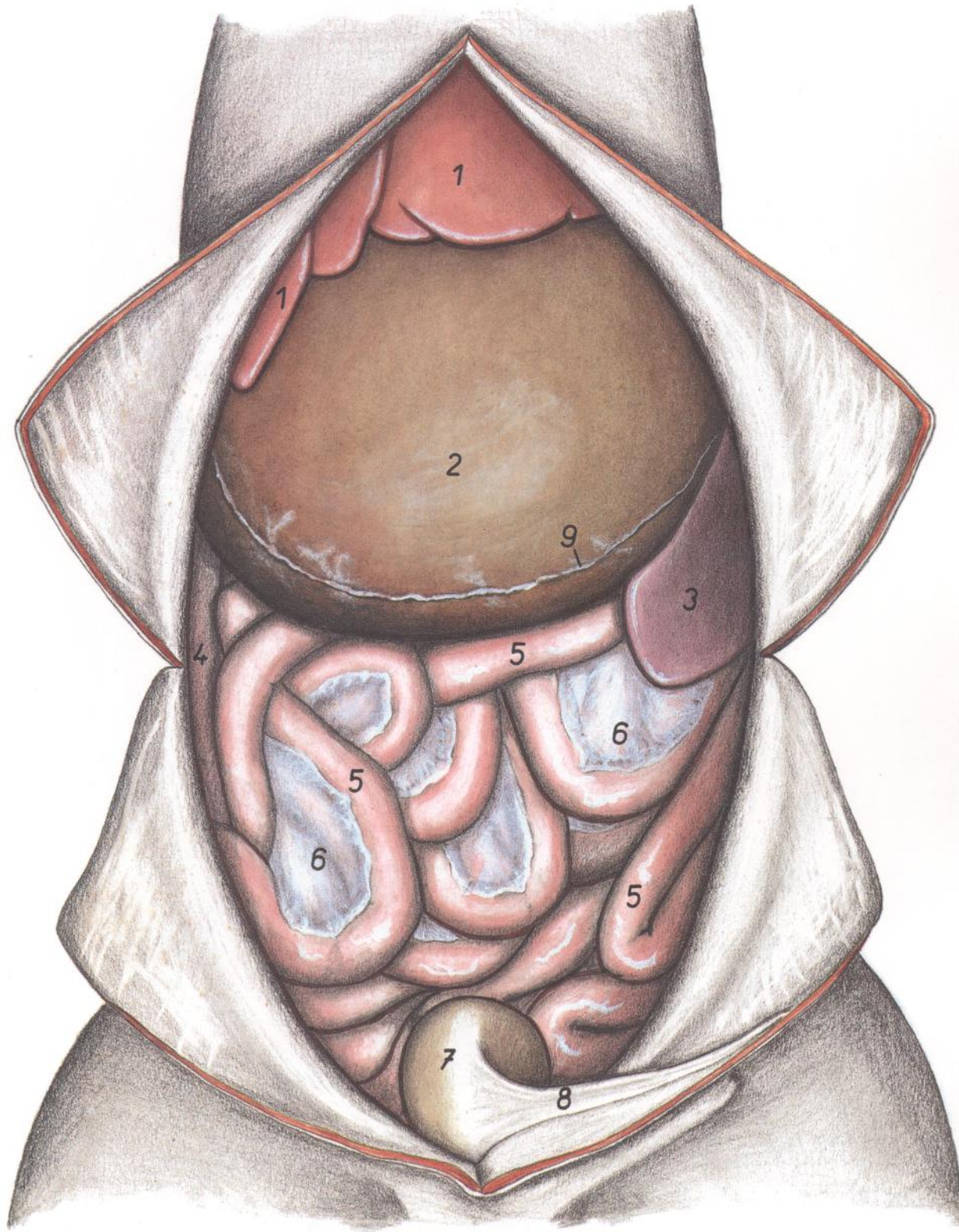


Figura 183

1. *Hepar*: Hígado
2. *Ventriculus (gaster)*: Ventriculo (estómago)
3. *Lien*: Bazo
4. *Duodenum*: Duodeno
5. *Jejunum*: Yeyuno
6. *Mesojejunum*: Mesoyeyuno
7. *Vesica urinaria*: Vejiga urinaria
8. *Lig. medianum vesicae*: Ligamento medio de la vejiga
9. *Omentum majus (insertio)*: Omento mayor (inserción)

PERRO

Diafragma. Vista de la superficie torácica

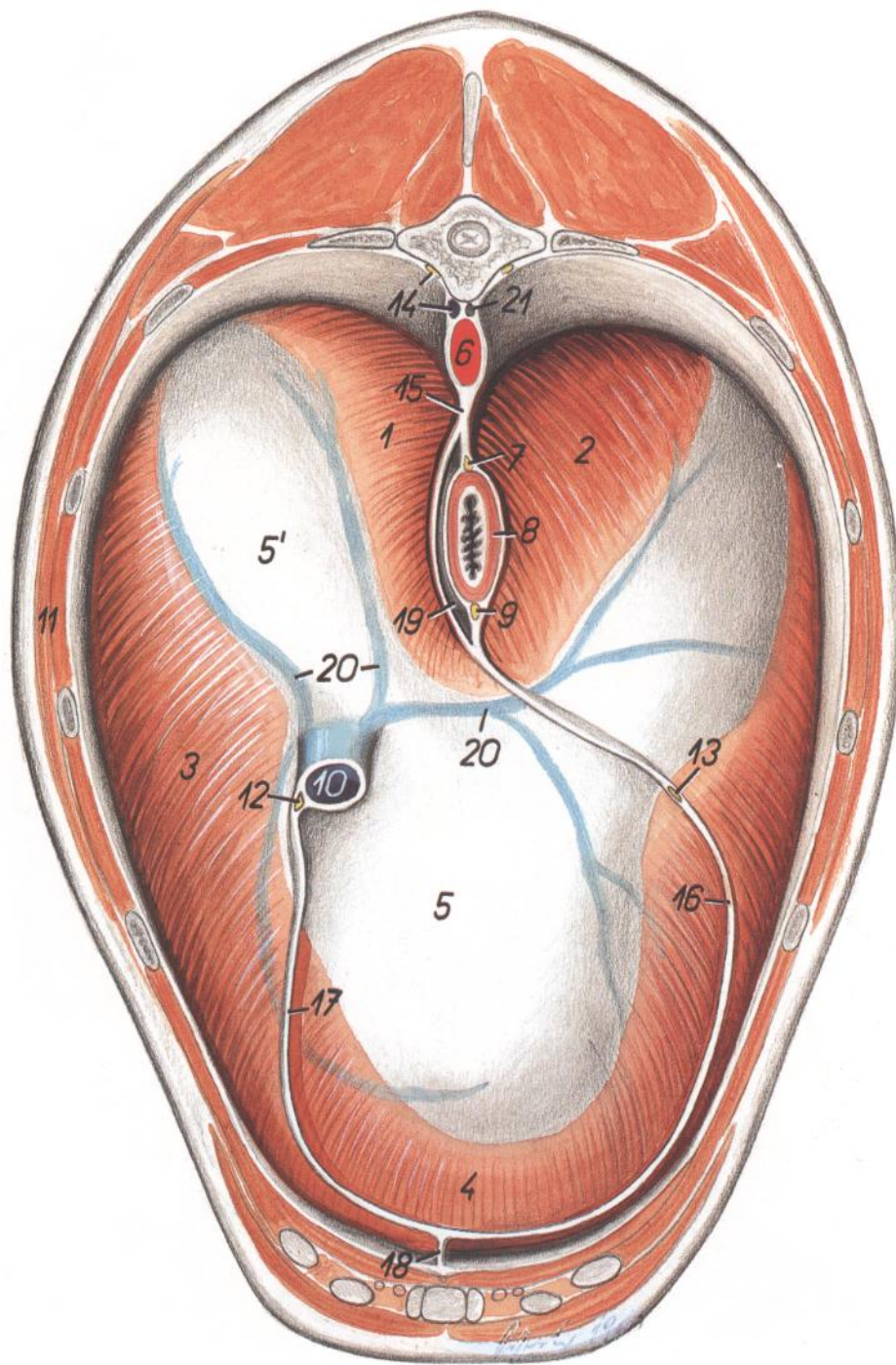


Figura 184

1-5. *Diaphragma*: Diafragma

1. *Crura dextra*: Pilar derecho

2. *Crura sinistra*: Pilar izquierdo

3. *Pars costalis*: Parte costal

4. *Pars sternalis*: Parte esternal

5, 5'. *Centrum tendineum*: Centro tendinoso

6. *Aorta*: Aorta

7. *Truncus vagalis dorsalis*: Tronco vagal dorsal

8. *Esophagus*: Esófago

9. *Truncus vagalis ventralis*: Tronco vagal ventral

10. *V. cava caudalis*: Vena cava caudal

11. *Pariet thoracis*: Pared torácica

12. *N. phrenicus dexter*: Nervio frénico derecho

13. *N. phrenicus sinister*: Nervio frénico izquierdo

14. *V. azygos dextra, truncus sympathicus*: Vena álgica derecha, tronco simpático

15, 16. *Mediastinum caudale* (15, *pars dorsalis*; 16, *pars ventralis*): Mediastino caudal (15, parte dorsal; 16, parte ventral)

17. *Plica (s. mesenterium) v. cavae caudalis*: Pliegue (mesenterio) de la vena cava caudal

18. *Lig. sternopericardiacum*: Ligamento esternopericárdico

19. *Cavum mediastini serosum (bursa intracardíaca)*: Cavidad serosa del mediastino (bolsa intracardíaca)

20. *Vv. phrenicae craniales*: Venas frénicas craneales

21. *Ductus thoracicus*: Conducto torácico

Sección transversal de la cavidad abdominal a nivel de la decimosegunda vértebra torácica. Vista de la superficie caudal de la sección

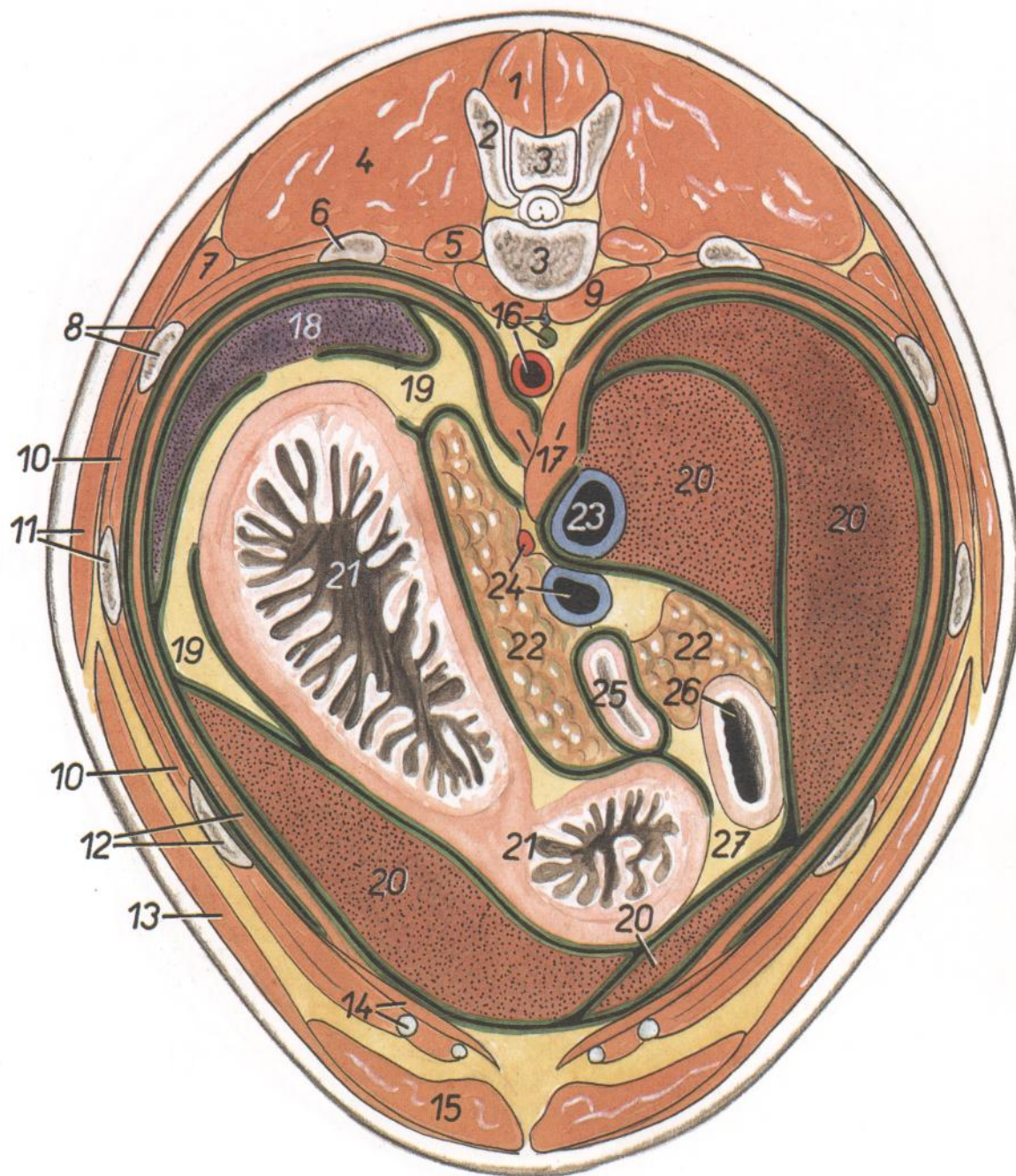


Figura 185

- | | | |
|---|---|--|
| <p>1. <i>M. multifidus thoracis et m. multifidus lumborum</i>: Músculo multifido del tórax y músculo multifido lumbar</p> <p>2. <i>Processus articularis cranialis cum processu mamillari vertebrae thoracicae XIII</i>: Apófisis articular craneal con apófisis mamilar de la decimotercera vértebra torácica</p> <p>3. <i>Vertebra thoracica XII</i>: Decimosegunda vértebra torácica</p> <p>4. <i>M. longissimus thoracis et m. longissimus lumborum</i>: Músculos longísimo del tórax y longísimo lumbar</p> <p>5. <i>M. levator costae</i>: Músculo elevador de la costilla</p> <p>6. <i>Costa XII</i>: Decimosegunda costilla</p> <p>7. <i>M. iliocostalis thoracis</i>: Músculo iliocostal del tórax</p> | <p>8. <i>M. serratus dorsalis caudalis, costa XI</i>: Músculo serrato dorsal caudal, decimoprimer costilla</p> <p>9. <i>Mm. psoas</i>: Músculos psoas</p> <p>10. <i>Mm. intercostales externi et interni</i>: Músculos intercostales externos e internos</p> <p>11. <i>M. latissimus dorsi, costa X</i>: Músculo dorsal ancho, décima costilla</p> <p>12. <i>Costa IX, pars costalis diaphragmatis</i>: Novena costilla, parte costal del diafragma</p> <p>13. <i>M. obliquus externus abdominis</i>: Músculo oblicuo externo del abdomen</p> <p>14. <i>M. transversus abdominis, cartilago costalis VIII</i>: Músculo transverso del abdomen, octavo cartilago costal</p> <p>15. <i>M. rectus abdominis</i>: Músculo recto del abdomen</p> | <p>16. <i>Aorta, ductus thoracicus, v. azygos dextra</i>: Aorta, conducto torácico, vena ácigos derecha</p> <p>17. <i>Crura diaphragmatis</i>: Pilares del diafragma</p> <p>18. <i>Lien</i>: Bazo</p> <p>19. <i>Omentum majus</i>: Omento mayor</p> <p>20. <i>Hepar</i>: Hígado</p> <p>21. <i>Ventriculus (gaster)</i>: Ventriculo (estómago)</p> <p>22. <i>Pancreas</i>: Páncreas</p> <p>23. <i>V. cava caudalis</i>: Vena cava caudal</p> <p>24. <i>V. portae, a. celiaca</i>: Vena porta, arteria celiaca</p> <p>25. <i>Jejunum</i>: Yeyuno</p> <p>26. <i>Duodenum</i>: Duodeno</p> <p>27. <i>Omentum minus</i>: Omento menor</p> |
|---|---|--|

Sección transversal de la cavidad abdominal a nivel de la segunda vértebra lumbar. Vista de la superficie caudal de la sección

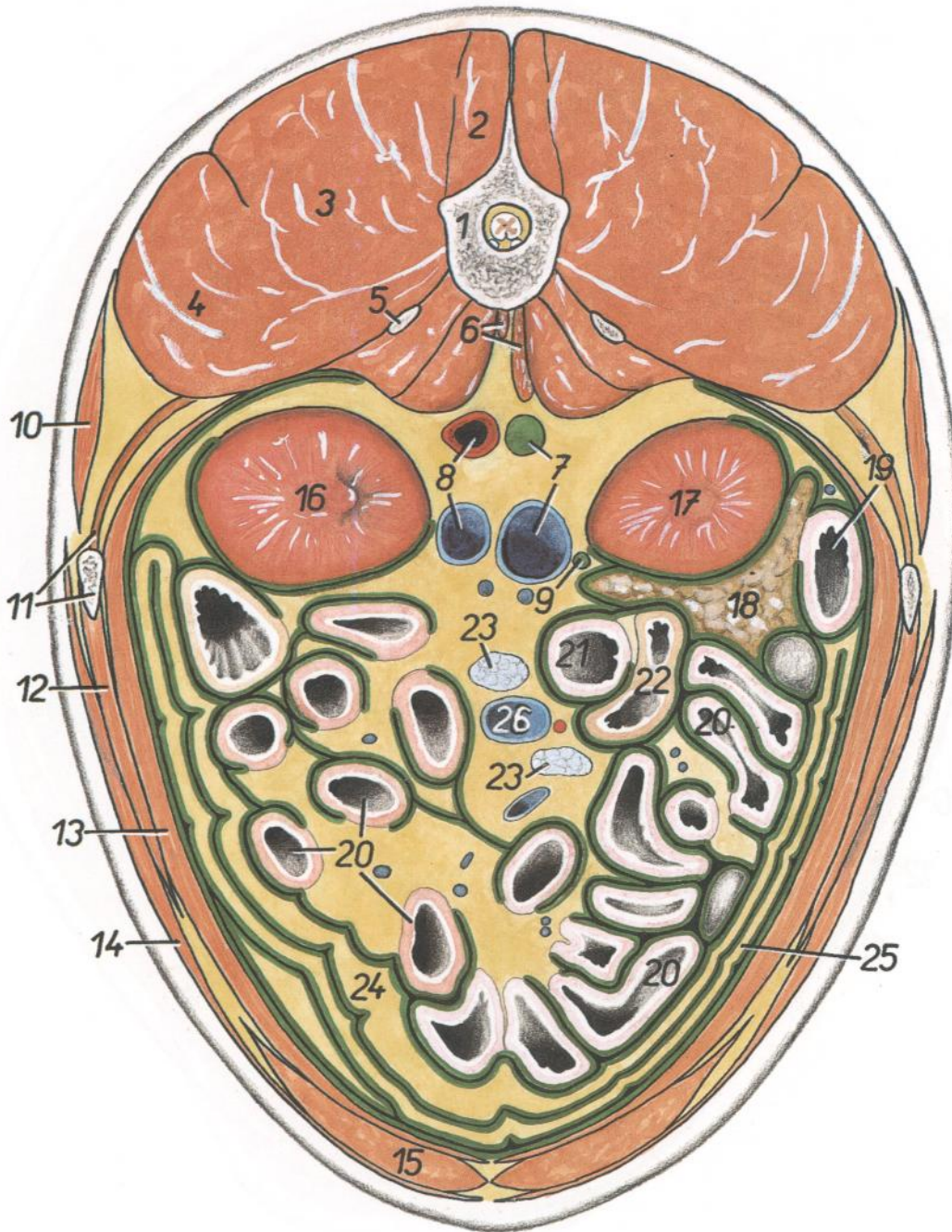


Figura 186

- | | | |
|--|---|---|
| 1. <i>Vertebra lumbalis II</i> : Segunda vértebra lumbar | 9. <i>Ureter dexter</i> : Uréter derecho | 17. <i>Ren dexter</i> : Riñón derecho |
| 2. <i>M. multifidus lumborum</i> : Músculo multifido lumbar | 10. <i>M. serratus dorsalis caudalis</i> : Músculo serrato dorsal caudal | 18. <i>Lobus pancreatis dexter</i> : Lóbulo derecho del páncreas |
| 3. <i>M. longissimus lumborum</i> : Músculo longísimo lumbar | 11. <i>Costa XIII, m. retractor costae</i> : Decimotercera costilla, músculo retractor de la costilla | 19. <i>Duodenum</i> : Duodeno |
| 4. <i>M. iliocostalis lumborum</i> : Músculo iliocostal lumbar | 12. <i>M. obliquus internus abdominis</i> : Músculo oblicuo interno del abdomen | 20. <i>Jejunum</i> : Yeyuno |
| 5. <i>Processus costarius vertebrae lumbalis III</i> : Apófisis costiforme de la tercera vértebra lumbar | 13. <i>M. transversus abdominis</i> : Músculo transverso del abdomen | 21. <i>Ileum</i> : Íleon |
| 6. <i>Crura diaphragmatis</i> : Pilares del diafragma | 14. <i>M. obliquus externus abdominis</i> : Músculo oblicuo externo del abdomen | 22. <i>Cecum</i> : Ciego |
| 7. <i>Cisterna chyli, v. cava caudalis</i> : Cisterna del quilo, vena cava caudal | 15. <i>M. rectus abdominis</i> : Músculo recto del abdomen | 23. <i>Lnn. jejunaes</i> : Linfonódulos yeyunales |
| 8. <i>Aorta, v. renalis sinistra</i> : Aorta, vena renal izquierda | 16. <i>Ren sinister</i> : Riñón izquierdo | 24. <i>Paries profundus omenti majoris</i> : Pared profunda del omento mayor |
| | | 25. <i>Paries superficialis omenti majoris</i> : Pared superficial del omento mayor |
| | | 26. <i>V. mesenterica cranialis</i> : Vena mesentérica craneal |

PERRO

*Sección transversal de la cavidad abdominal a nivel de la quinta vértebra lumbar.
Vista de la superficie caudal de la sección*

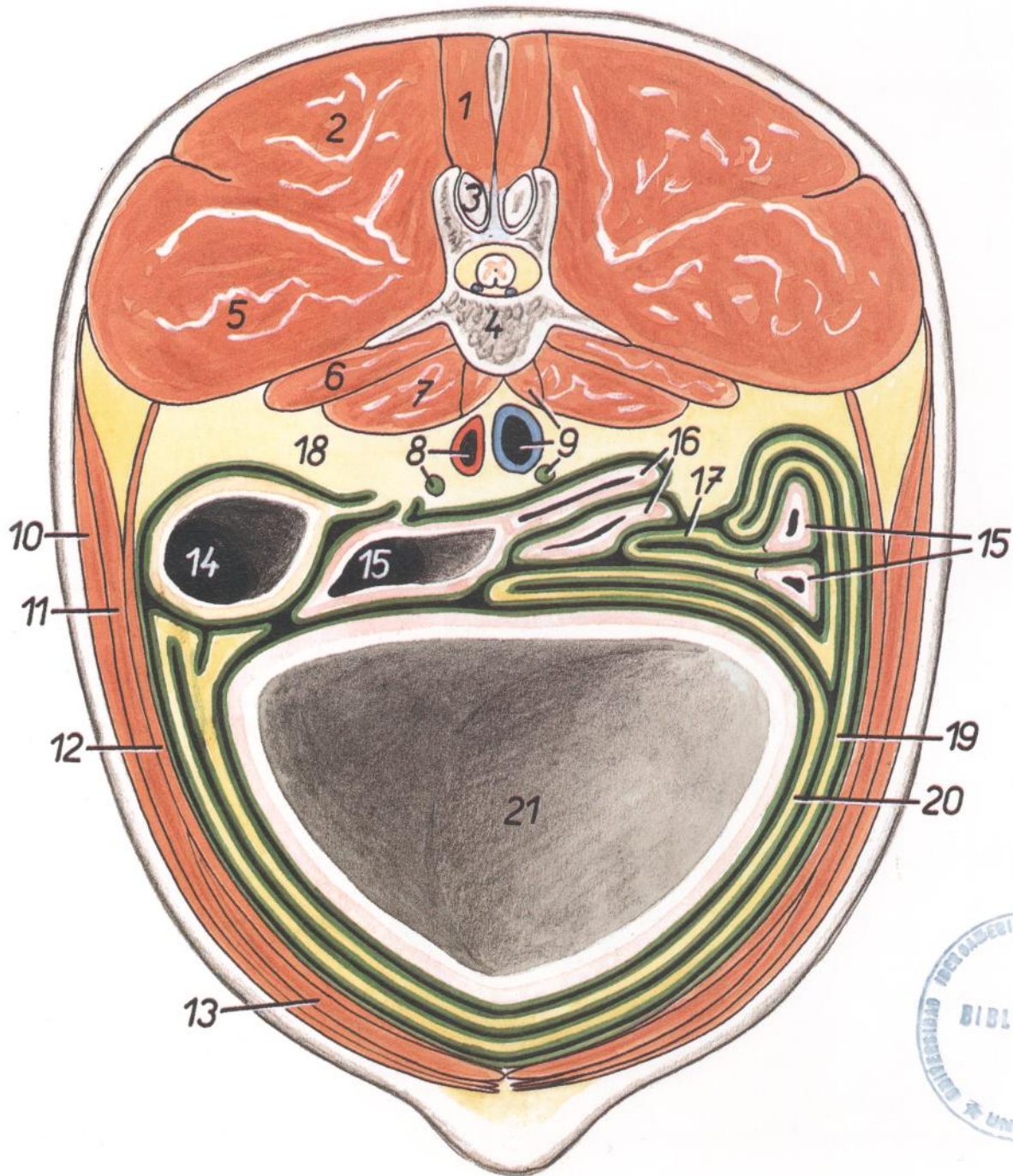


Figura 187

- | | | |
|--|---|---|
| <p>1. <i>M. multifidus lumborum</i>: Músculo multifido lumbar</p> <p>2. <i>M. longissimus lumborum</i>: Músculo longísimo lumbar</p> <p>3. <i>Processus articularis caudalis vertebrae lumbalis IV</i>: Apófisis articular caudal de la cuarta vértebra lumbar</p> <p>4. <i>Vertebra lumbalis V</i>: Quinta vértebra lumbar</p> <p>5. <i>M. iliocostalis lumborum</i>: Músculo iliocostal lumbar</p> <p>6. <i>M. quadratus lumborum</i>: Músculo cuadrado lumbar</p> | <p>7. <i>M. psoas major</i>: Músculo psoas mayor</p> <p>8. <i>Aorta, ureter sinister</i>: Aorta, uréter izquierdo</p> <p>9. <i>M. psoas minor, v. cava caudalis, ureter dexter</i>: Músculo psoas menor, vena cava caudal, uréter derecho</p> <p>10. <i>M. obliquus externus abdominis</i>: Músculo obliquo externo del abdomen</p> <p>11. <i>M. obliquus internus abdominis</i>: Músculo obliquo interno del abdomen</p> <p>12. <i>M. transversus abdominis</i>: Músculo transverso del abdomen</p> <p>13. <i>M. rectus abdominis</i>: Músculo recto del abdomen</p> | <p>14. <i>Colon descendens</i>: Colon descendente</p> <p>15, 16. <i>Jejunum</i>: Yeyuno</p> <p>17. <i>Mesojejunum</i>: Mesoyeyuno</p> <p>18. <i>Corpus adiposum</i>: Cuerpo adiposo</p> <p>19. <i>Paries superficialis omenti majoris</i>: Pared superficial del omento mayor</p> <p>20. <i>Paries profundus omenti majoris</i>: Pared profunda del omento mayor</p> <p>21. <i>Vesica urinaria</i>: Vejiga urinaria</p> |
|--|---|---|

PERRO

Relaciones anatómicas topográficas de los órganos abdominales dorsales

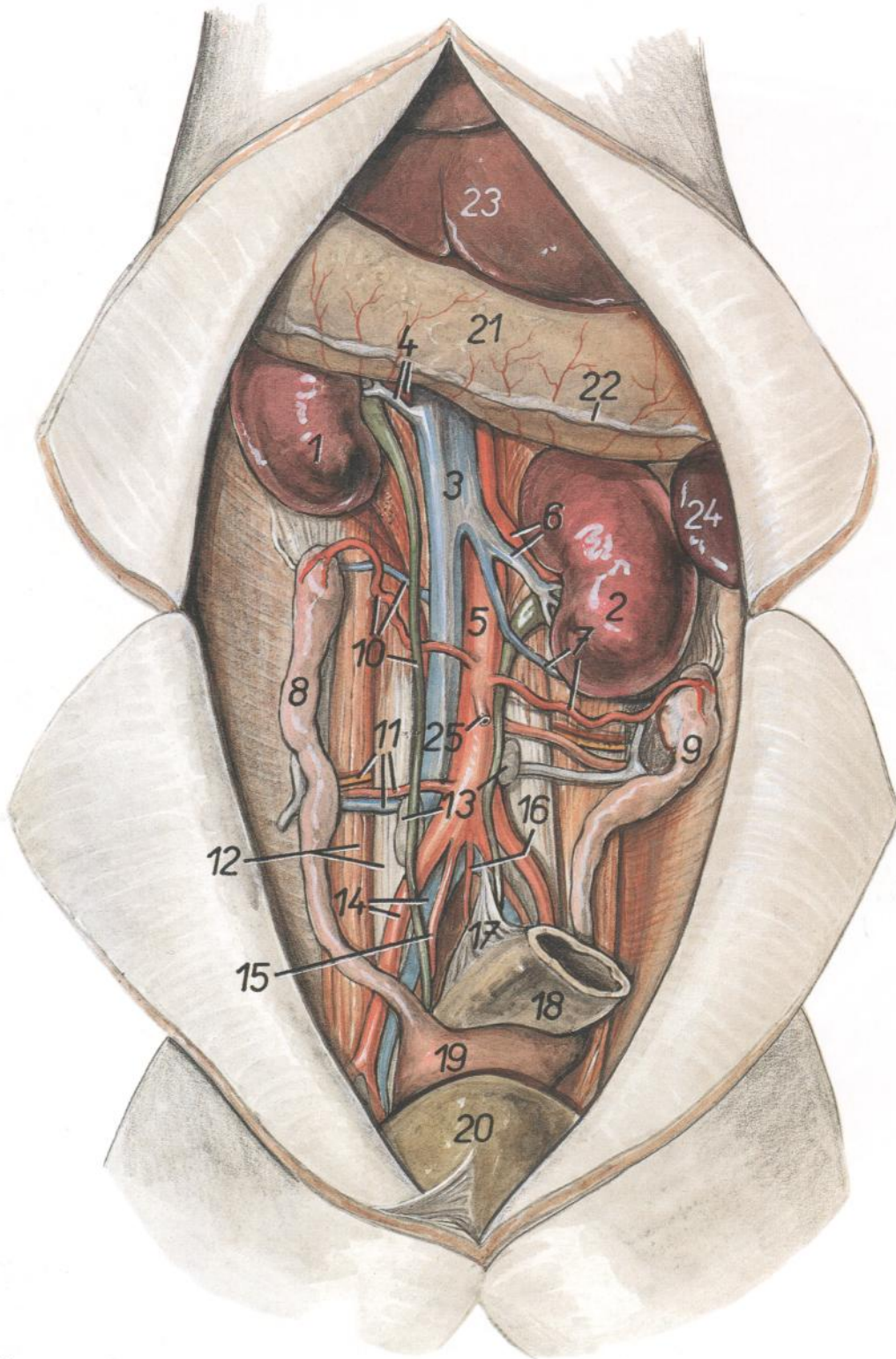


Figura 188

1. *Ren dexter*: Riñón derecho
2. *Ren sinister*: Riñón izquierdo
3. *V. cava caudalis*: Vena cava caudal
4. *A. et v. renalis dextra*: Arteria y vena renales derechas
5. *Aorta*: Aorta
6. *A. et v. renalis sinistra*: Arteria y vena renales izquierdas
7. *A. et v. ovarica sinistra*: Arteria y vena ováricas izquierdas

8. *Cornu uteri dextrum*: Cuerno derecho del útero
9. *Cornu uteri sinistrum*: Cuerno izquierdo del útero
10. *A. et v. ovarica dextra, ureter dexter*: Arteria y vena ováricas derechas, uréter derecho
11. *A. et v. circumflexa ilium profunda, n. ilioinguinalis*: Arteria y vena circunflejas ilíacas profundas, nervio ilioinguinal
12. *M. psoas major et m. quadratus lumborum*: Músculo psoas mayor y músculo cuadrado lumbar

13. *Lnn. lumbalis aortici*: Linfonódulos aórticos lumbares
14. *A. iliaca externa, v. iliaca communis*: Arteria ilíaca externa, vena ilíaca común
15. *A. iliaca interna*: Arteria ilíaca interna
16. *A. sacralis mediana*: Arteria sacra media
17. *Mesocolon descendens*: Mesocolon descendente
18. *Colon descendens*: Colon descendente
19. *Corpus uteri*: Cuerpo del útero
20. *Vesica urinaria*: Vejiga urinaria
21. *Ventriculus (gaster)*: Ventrículo (estómago)
22. *Linea insertiois omenti majoris*: Línea de inserción del omento mayor
23. *Hepar*: Hígado
24. *Lien*: Bazo
25. *A. mesenterica caudalis*: Arteria mesentérica caudal

Simpático abdominal

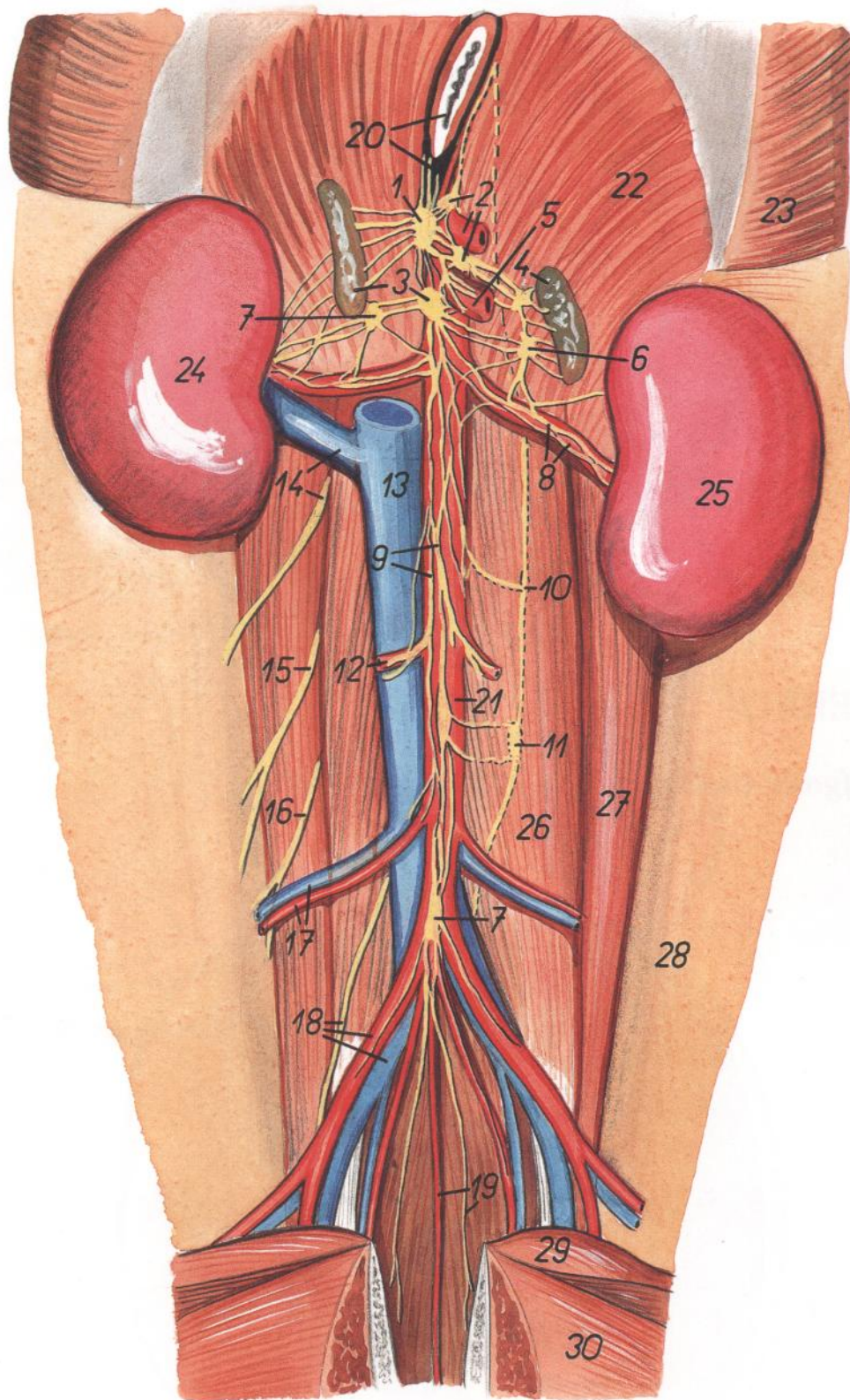


Figura 189

1. *Ganglion celiacum dextrum*: Ganglio celiaco derecho
2. *Ganglion celiacum sinistrum, a. celiaca*: Ganglio celiaco izquierdo, arteria celiaca
3. *Ganglion mesentericum craniale, glandula adrenalis (s. suprarenalis) dextra*: Ganglio mesentérico craneal, glándula adrenal (suprarrenal) derecha
4. *Glandula adrenalis (s. suprarenalis) sinistra*: Glándula adrenal (suprarrenal) izquierda
5. *A. mesenterica cranialis*: Arteria mesentérica craneal
6. *Ganglion aorticorenale sinistrum*: Ganglio aorticorrenal izquierdo
7. *Ganglion aorticorenale dextrum*: Ganglio aorticorrenal derecho
- 7'. *Ganglion pelvinum*: Ganglio pelviano
8. *Plexus renalis, a. renalis sinistra*: Plexo renal, arteria renal izquierda
9. *Plexus intermesentericus*: Plexo intermesentérico
10. *Ganglion lumbale IV*: Cuarto ganglio lumbar
11. *Ganglion lumbale V*: Quinto ganglio lumbar
12. *Plexus testicularis et a. testicularis dextra*: Plexo testicular y arteria testicular derecha
13. *V. cava caudalis*: Vena cava caudal
14. *V. renalis dextra, n. iliohypogastricus cranialis*: Vena renal derecha, nervio iliohipogástrico craneal
15. *N. iliohypogastricus caudalis*: Nervio iliohipogástrico caudal
16. *N. ilioinguinalis*: Nervio ilioinguinal
17. *A. et v. circumflexa ilium profunda*: Arteria y vena circunflejas ilíacas profundas
18. *A. iliaca externa, v. iliaca communis, n. genitofemoralis*: Arteria ilíaca externa, vena ilíaca común, nervio genitofemoral
19. *A. sacralis mediana, n. hypogastricus*: Arteria sacra media, nervio hipogástrico
20. *Esophagus, rami celiaci trunci vagalis dorsalis*: Esófago, ramos celiacos del tronco vagal dorsal
21. *Aorta, ganglion mesentericum caudale*: Aorta, ganglio mesentérico caudal
22. *Crus diaphragmatis sinistrum*: Pilar izquierdo del diafragma
23. *Pars costalis diaphragmatis*: Parte costal del diafragma
24. *Ren dexter*: Riñón derecho
25. *Ren sinister*: Riñón izquierdo
26. *M. psoas minor*: Músculo psoas menor
27. *M. psoas major*: Músculo psoas mayor
28. *Paries abdominis*: Pared del abdomen
29. *M. pectineus*: Músculo pectíneo
30. *M. gracilis*: Músculo grácil

PERRO

Hígado endurecido in situ. Cara diafragmática

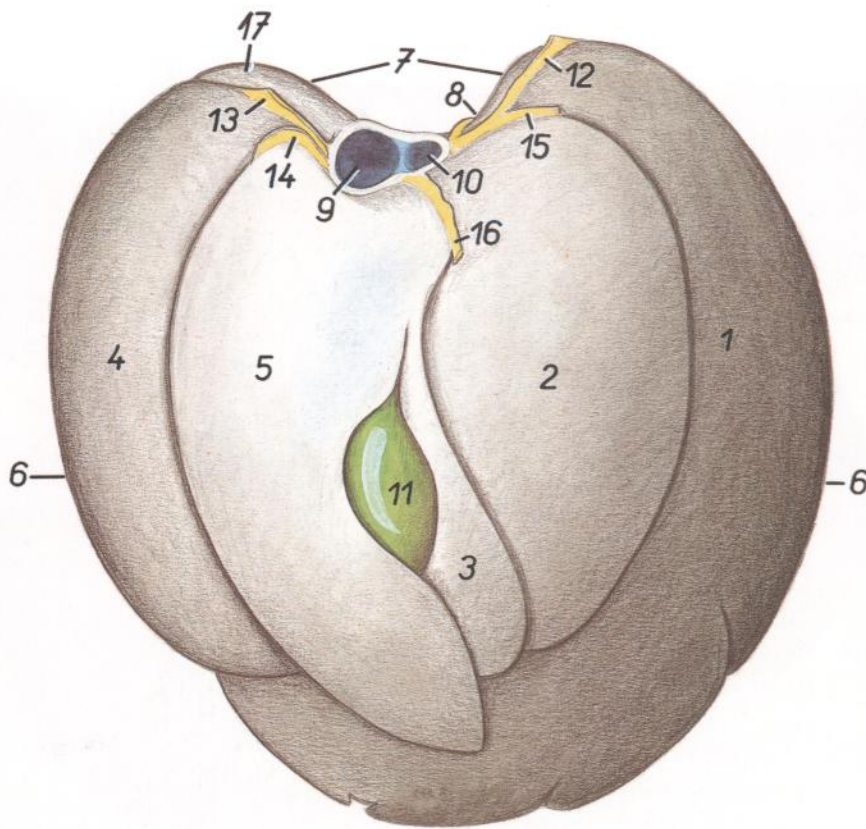


Figura 190

1. *Lobus sinister lateralis*: Lóbulo lateral izquierdo
2. *Lobus sinister medialis*: Lóbulo medial izquierdo
3. *Lobus quadratus*: Lóbulo cuadrado
4. *Lobus dexter lateralis*: Lóbulo lateral derecho
5. *Lobus dexter medialis*: Lóbulo medial derecho
6. *Margo ventralis*: Borde ventral
7. *Margo dorsalis*: Borde dorsal
8. *Impressio esophagea*: Impresión esofágica
9. *V. cava caudalis*: Vena cava caudal
10. *V. hepatica*: Vena hepática
11. *Vesica fellea*: Vesícula biliar
12. *Lig. triangulare sinistrum*: Ligamento triangular izquierdo
13. *Lig. triangulare dextrum*: Ligamento triangular derecho
14. *Lig. coronarium dextrum*: Ligamento coronario derecho
15. *Lig. coronarium sinistrum*: Ligamento coronario izquierdo
16. *Lig. falciforme et lig. teres*: Ligamentos falciforme y redondo
17. *Processus caudatus*: Proceso caudado

PERRO

Hígado endurecido in situ. Cara visceral

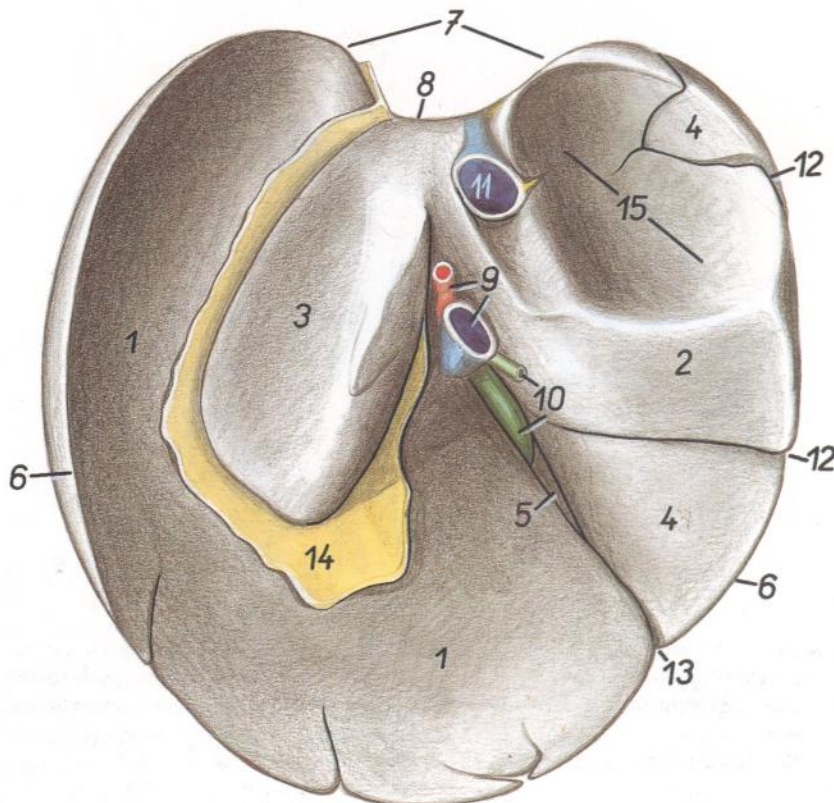


Figura 191

1. *Lobus sinister lateralis (cum impressioe gastrica)*: Lóbulo lateral izquierdo (con impresión gástrica)
- 2, 3. *Processus caudatus*: Proceso caudado
2. *Processus papillaris*: Proceso papilar
4. *Lobus dexter lateralis*: Lóbulo lateral derecho
5. *Lobus dexter medialis*: Lóbulo medial derecho
6. *Margo ventralis*: Borde ventral
7. *Margo dorsalis*: Borde dorsal
8. *Impressio esophagea*: Impresión esofágica
9. *V. portae, a. hepatica*: Vena porta, arteria hepática
10. *Vesica fellea ductus choledochus*: Vesícula biliar, conducto colédoco
11. *V. cava caudalis*: Vena cava caudal
- 12, 13. *Incisurae interlobares (13, pro vesica fellea)*: Incisuras interlobulares (13, para la vesícula biliar)
14. *Omentum minus (lig. hepatogastricum et lig. hepatoduodenale)*: Omento menor (ligamentos hepatogástrico y hepatoduodenal)
15. *Impressio renalis*: Impresión renal

PERRO

Tracto intestinal. Vista desde la derecha. Esquemática

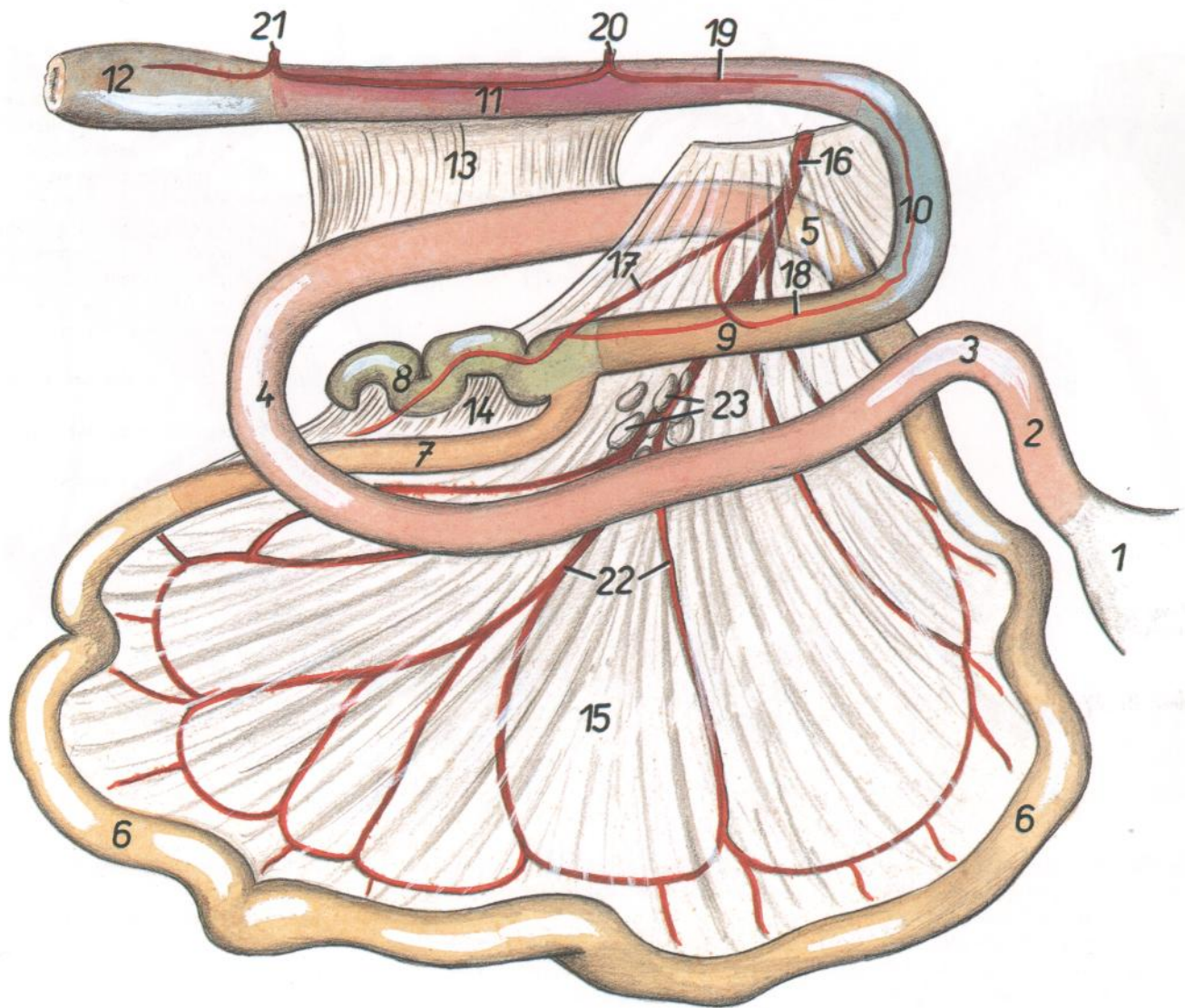


Figura 192

- | | | |
|---|--|---|
| 1. <i>Ventriculus (gaster)</i> : Ventrículo (estómago) | 6. <i>Jejunum</i> : Yeyuno | 16. <i>A. mesenterica cranialis</i> : Arteria mesentérica craneal |
| 2, 3, 4. <i>Duodenum</i> : Duodeno | 7. <i>Ileum</i> : Íleon | 17. <i>A. ileocolica</i> : Arteria ileocólica |
| 2. <i>Pars cranialis duodeni</i> : Parte craneal del duodeno | 8. <i>Cecum</i> : Ciego | 18. <i>A. colica dextra</i> : Arteria cólica derecha |
| 3. <i>Flexura duodeni cranialis</i> : Flexura craneal del duodeno | 9. <i>Colon ascendens</i> : Colon ascendente | 19. <i>A. colica sinistra</i> : Arteria cólica izquierda |
| 4. <i>Flexura duodeni caudalis</i> : Flexura caudal del duodeno | 10. <i>Colon transversum</i> : Colon transverso | 20. <i>A. mesenterica caudalis</i> : Arteria mesentérica caudal |
| 5. <i>Flexura duodenojejunalis</i> : Flexura duodenoyeyunal | 11. <i>Colon descendens</i> : Colon descendente | 21. <i>A. rectalis caudalis</i> : Arteria rectal caudal |
| | 12. <i>Rectum</i> : Recto | 22. <i>Aa. jejunales</i> : Arterias yeyunales |
| | 13. <i>Plica duodenocolica</i> : Pliegue duodenocólico | 23. <i>Lnn. jejunales</i> : Linfonódulos yeyunales |
| | 14. <i>Plica ileocecalis</i> : Pliegue ileocecal | |
| | 15. <i>Mesojejunum</i> : Mesoyeyuno | |

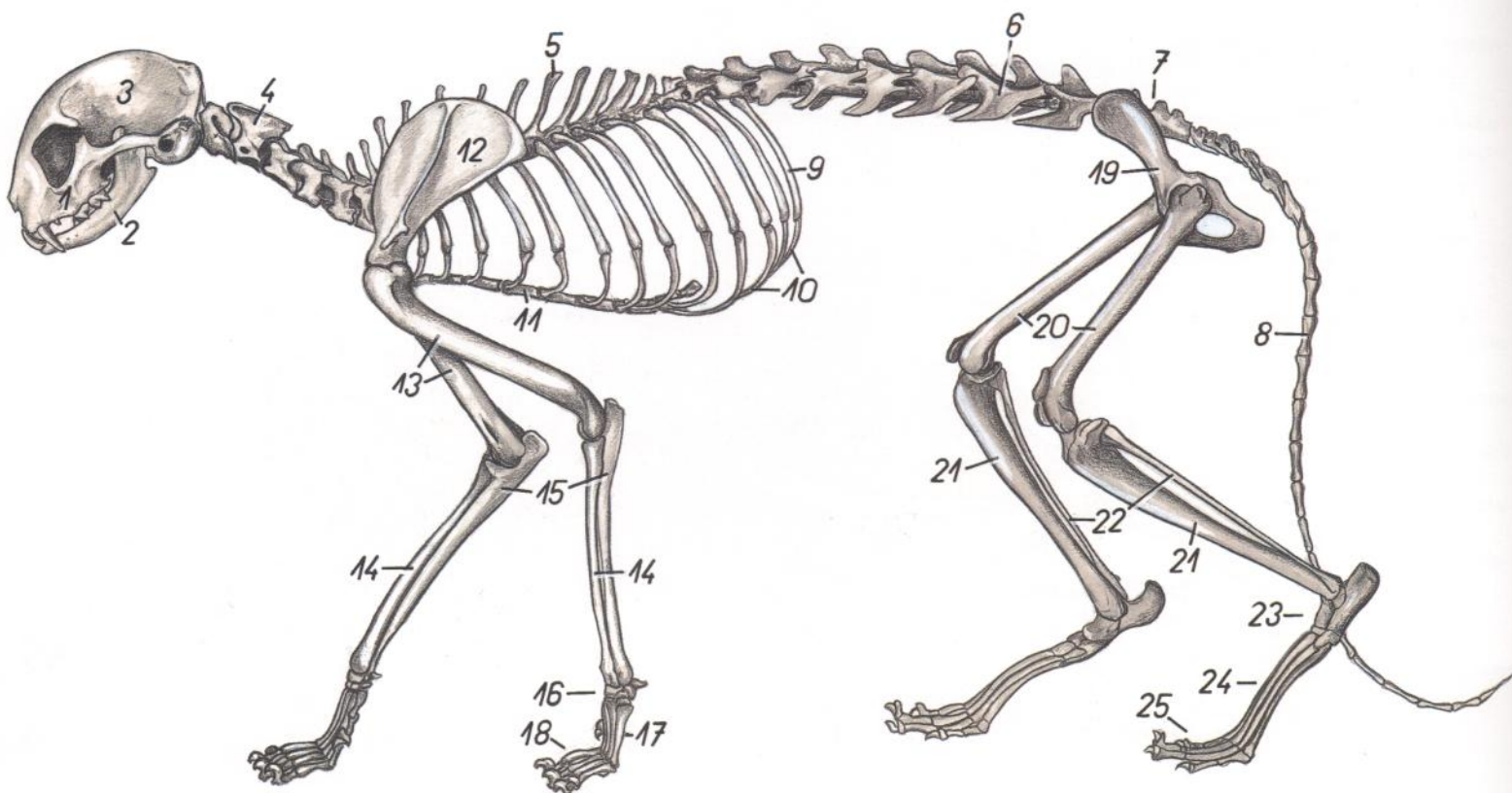


Figura 193

- | | |
|--|--|
| 1. <i>Maxilla</i> : Maxilar | 14. <i>Radius</i> : Radio |
| 2. <i>Mandibula</i> : Mandíbula | 15. <i>Ulna</i> : Cúbito |
| 3. <i>Calvaria</i> : bóveda craneal | 16. <i>Ossa carpi</i> : Huesos del carpo |
| 4. <i>Axis</i> : Axis | 17. <i>Ossa metacarpalia</i> : Huesos del metacarpo |
| 5. <i>Vertebra thoracica VI</i> : Sexta vértebra torácica | 18. <i>Ossa digitorum manus</i> : Huesos de los dedos de la mano |
| 6. <i>Vertebra lumbalis VI</i> : Sexta vértebra lumbar | 19. <i>Os coxae</i> : Hueso coxal |
| 7. <i>Os sacrum</i> : Hueso sacro | 20. <i>Os femoris</i> : Fémur |
| 8. <i>Vertebra coccygea XI</i> : Decimoprimerá vértebra coccígea | 21. <i>Tibia</i> : Tibia |
| 9. <i>Costa XIII</i> : Decimotercera costilla | 22. <i>Fibula</i> : Peroné |
| 10. <i>Arcus costalis</i> : Arco costal | 23. <i>Ossa tarsi</i> : Huesos del tarso |
| 11. <i>Sternum</i> : Esternón | 24. <i>Ossa metatarsalia</i> : Huesos del metatarso |
| 12. <i>Scapula</i> : Escápula | 25. <i>Ossa digitorum pedis</i> : Huesos de los dedos del pie |
| 13. <i>Humerus</i> : Húmero | |

Figura 194

- | |
|---|
| 1. <i>M. sphincter colli profundus</i> : Músculo esfínter profundo del cuello |
| 2. <i>Glandula parotis</i> : Glándula parótida |
| 3. <i>M. omotransversarius</i> : Músculo omotransverso |
| 4, 5, 5'. <i>M. brachiocephalicus</i> : Músculo braquiocefálico |
| 4. <i>M. cleidobrachialis sinister</i> : Músculo cleidobraquial izquierdo |
| 5, 5'. <i>M. cleidocephalicus</i> : Músculo cleidocefálico |
| 5. <i>Pars cervicalis</i> : Parte cervical |
| 5'. <i>Pars mastoidea</i> : Parte mastoidea |
| 6, 7. <i>M. sternocephalicus</i> : Músculo esternocéfálico |
| 6. <i>Pars occipitalis</i> : Parte occipital |
| 7. <i>Pars mastoidea</i> : Parte mastoidea |
| 8. <i>Intersectio clavicularis</i> : Intersección claviclar |

Musculatura superficial. Se han extirpado los músculos cutáneos

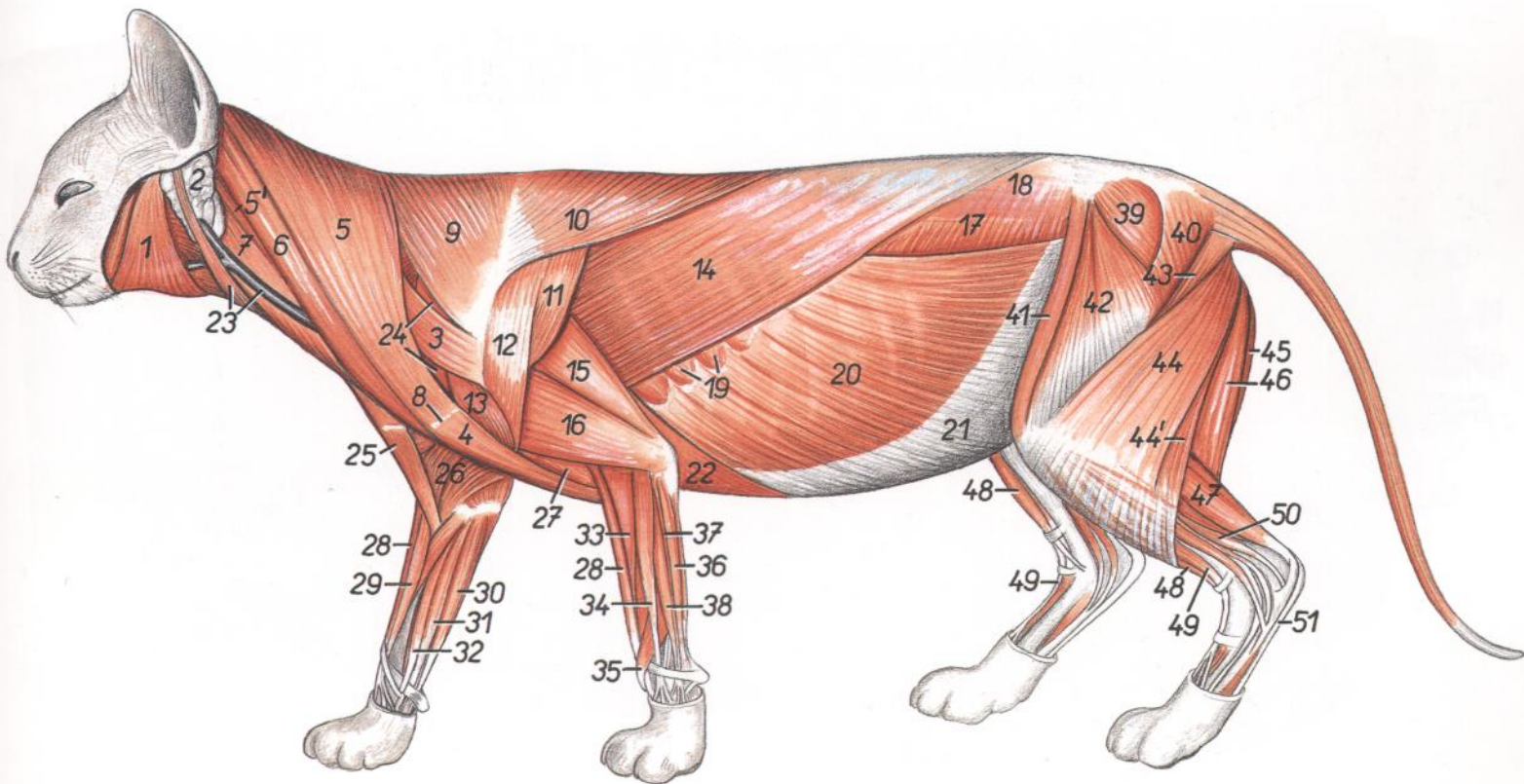


Figura 194 (cont.)

- | | | |
|---|---|---|
| <p>9. <i>Pars cervicalis mi. trapezii</i>: Parte cervical del músculo trapecio</p> <p>10. <i>Pars thoracica mi. trapezii</i>: Parte torácica del músculo trapecio</p> <p>11. <i>M. infraspinatus</i>: Músculo infraespinoso</p> <p>12. <i>Pars scapularis mi. deltoidei</i>: Parte escapular del músculo deltoideo</p> <p>13. <i>Pars acromialis mi. deltoidei</i>: Parte acromial del músculo deltoideo</p> <p>14. <i>M. latissimus dorsi</i>: Músculo dorsal ancho</p> <p>15. <i>Caput longum mi. tricipitis brachii</i>: Cabeza larga del músculo tríceps braquial</p> <p>16. <i>Caput laterale mi. tricipitis brachii</i>: Cabeza lateral del músculo tríceps braquial</p> <p>17. <i>M. obliquus internus abdominis</i>: Músculo obliquo interno del abdomen</p> <p>18. <i>Fascia thoracolumbalis</i>: Fascia toracolumbar</p> <p>19. <i>M. serratus ventralis thoracis</i>: Músculo serrato ventral del tórax</p> <p>20. <i>M. obliquus externus abdominis</i>: Músculo obliquo externo del abdomen</p> <p>21. <i>Aponeurosis mi. obliqui externi abdominis</i>: Aponeurosis del músculo obliquo externo del abdomen</p> <p>22. <i>M. pectoralis profundus (ascendens)</i>: Músculo pectoral profundo (ascendente)</p> <p>23. <i>M. paratidoauricularis, v. jugularis externa</i>: Músculo parotidoauricular, vena yugular externa</p> | <p>24. <i>M. supraspinatus</i>: Músculo supraespinoso</p> <p>25. <i>M. cleidobrachialis dexter</i>: Músculo cleidobraquial derecho</p> <p>26. <i>M. pectoralis superficialis (descendens)</i>: Músculo pectoral superficial (descendente)</p> <p>27. <i>M. brachialis</i>: Músculo braquial</p> <p>28. <i>M. brachioradialis</i>: Músculo braquiorradial</p> <p>29. <i>M. extensor carpi radialis longus (dexter)</i>: Músculo extensor radial largo del carpo (derecho)</p> <p>30. <i>M. flexor digitorum superficialis</i>: Músculo flexor superficial de los dedos</p> <p>31. <i>Caput radiale mi. flexoris digitorum profundi</i>: Cabeza radial del músculo flexor profundo de los dedos</p> <p>32. <i>M. flexor carpi radialis</i>: Músculo flexor radial del carpo</p> <p>33. <i>M. extensor carpi radialis longus (sinister)</i>: Músculo extensor radial largo del carpo (izquierdo)</p> <p>34. <i>M. extensor digitorum communis</i>: Músculo extensor común de los dedos</p> <p>35. <i>M. abductor digiti I (pollicis) longus</i>: Músculo abductor largo del primer dedo (pulgares)</p> <p>36. <i>M. extensor carpi ulnaris</i>: Músculo extensor cubital del carpo</p> <p>37, 38. <i>M. extensor digitorum lateralis (37, m. extensor digiti V proprius; 38, m. extensor digito-</i></p> | <p><i>rum IV et III proprius)</i>: Músculo extensor lateral de los dedos (37, músculo extensor propio del quinto dedo; 38, músculo extensor propio del cuarto y tercer dedos)</p> <p>39. <i>M. gluteus medius</i>: Músculo glúteo medio</p> <p>40. <i>M. gluteus superficialis</i>: Músculo glúteo superficial</p> <p>41. <i>M. sartorius</i>: Músculo sartorio</p> <p>42. <i>M. tensor fasciae latae</i>: Músculo tensor de la fascia lata</p> <p>43. <i>M. abductor cruris cranialis (m. coccygeofemoralis)</i>: Músculo abductor craneal de la pierna (músculo coccigeofemoral)</p> <p>44. <i>M. biceps femoris, portio cranialis</i>: Músculo bíceps femoral, porción craneal</p> <p>44'. <i>M. biceps femoris, portio caudalis</i>: Músculo bíceps femoral, porción caudal</p> <p>45. <i>M. semimembranosus</i>: M. semimembranoso</p> <p>46. <i>M. semitendinosus</i>: Músculo semitendinoso</p> <p>47. <i>M. gastrocnemius</i>: Músculo gastrocnemio</p> <p>48. <i>M. tibialis cranialis</i>: Músculo tibial craneal</p> <p>49. <i>M. extensor digitorum longus</i>: Músculo extensor largo de los dedos</p> <p>50. <i>M. flexor digiti I (hallucis) longus</i>: Músculo flexor largo del primer dedo del pie</p> <p>51. <i>M. flexor digitorum superficialis</i>: Músculo flexor superficial de los dedos</p> |
|---|---|---|

Órganos internos. Vista desde la izquierda. Se han extirpado el pericardio, diafragma, omento y mesenterio

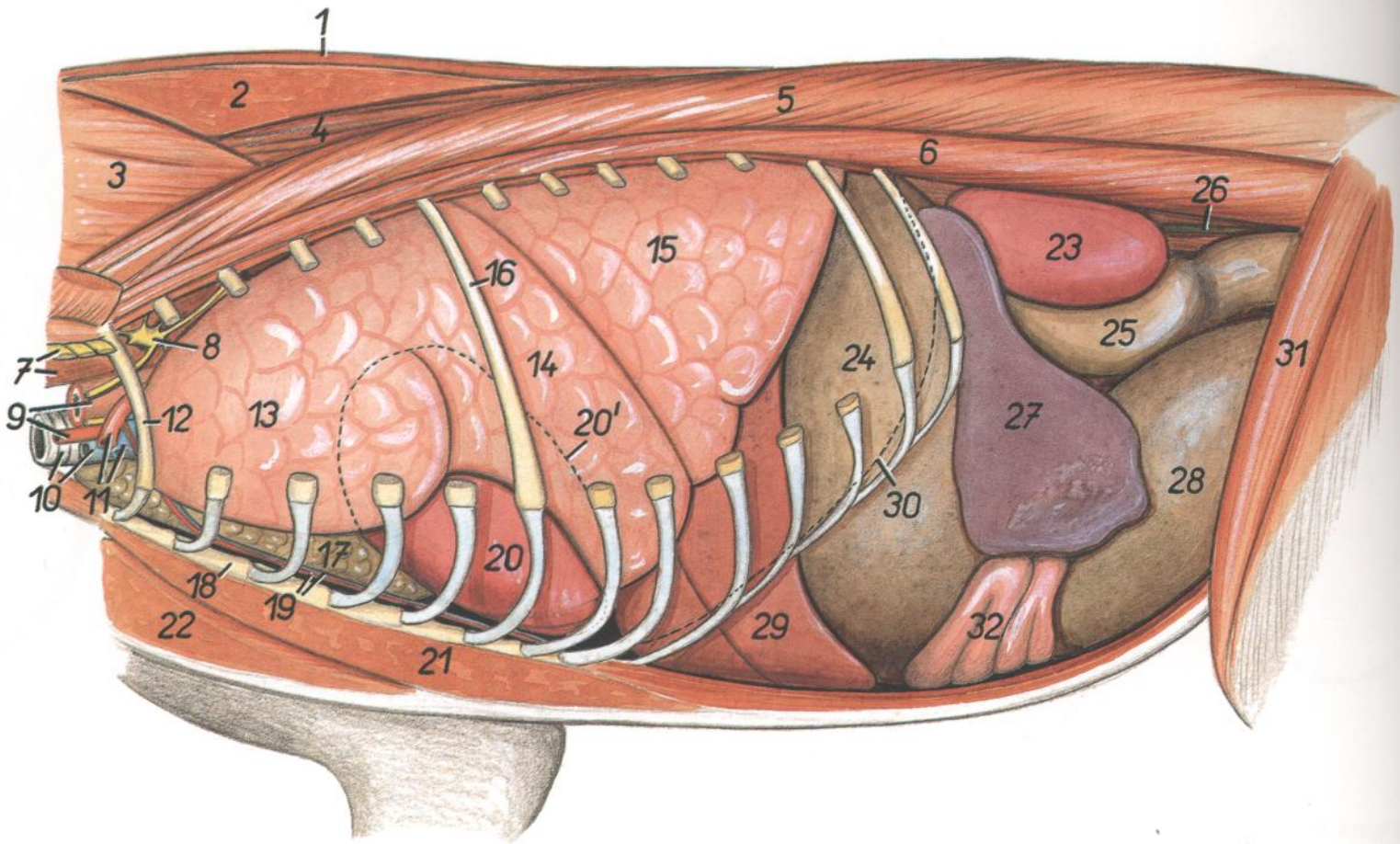


Figura 195

- | | | |
|--|--|--|
| 1. <i>M. trapezius (pars cervicalis et pars thoracica)</i> : Músculo trapecio (parte cervical y parte torácica) | 9. <i>A. carotis communis, esophagus</i> : Arteria carótida común, esófago | 20. <i>Cor</i> : Corazón |
| 2. <i>M. rhomboideus cervicis et m. rhomboideus thoracis</i> : Músculos romboides del cuello y romboides del tórax | 10. <i>V. jugularis sinistra, trachea</i> : Vena yugular izquierda, tráquea | 20'. <i>Contura cordis in projectione</i> : Contorno del corazón, proyección |
| 3. <i>M. splenius cervicis et splenius capitis</i> : Músculos esplenio del cuello e esplenio de la cabeza | 11. <i>A. et v. axillaris</i> : Arteria y vena axilares | 21. <i>M. pectoralis profundus (ascendens)</i> : Músculo pectoral profundo (ascendente) |
| 4. <i>M. spinalis et semispinalis thoracis</i> : Músculos espinal y semiespinal del tórax | 12. <i>Costa I</i> : Primera costilla | 22. <i>M. pectoralis superficialis (descendens)</i> : Músculo pectoral superficial (descendente) |
| 5. <i>M. longissimus thoracis et longissimus lumborum</i> : Músculos longísimos del tórax y lumbar | 13. <i>Pars cranialis lobi cranialis pulmonis sinistri</i> : Parte craneal del lóbulo craneal del pulmón izquierdo | 23. <i>Ren sinister</i> : Riñón izquierdo |
| 6. <i>M. iliocostalis thoracis et iliocostalis lumborum</i> : Músculo iliocostal del tórax e iliocostal lumbar | 14. <i>Pars caudalis lobi cranialis pulmonis sinistri</i> : Parte caudal del lóbulo craneal del pulmón izquierdo | 24. <i>Ventriculus (gaster)</i> : Ventrículo (estómago) |
| 7. <i>Plexus brachialis, m. longus colli</i> : Plexo braquial, músculo largo del cuello | 15. <i>Lobus caudalis</i> : Lóbulo caudal | 25. <i>Colon descendens</i> : Colon descendente |
| 8. <i>Ganglion cervicothoracicum (s. stellatum)</i> : Ganglio cervicotorácico (estrellado) | 16. <i>Costa VI</i> : Sexta costilla | 26. <i>Ureter sinister</i> : Uréter izquierdo |
| | 17. <i>Thymus</i> : Timo | 27. <i>Lien</i> : Bazo |
| | 18. <i>Sternum</i> : Esternón | 28. <i>Vesica urinaria</i> : Vejiga urinaria |
| | 19. <i>A. et v. thoracica interna</i> : Arteria y vena torácicas internas | 29. <i>Hepar</i> : Hígado |
| | | 30. <i>Linea insertionis diaphragmatis</i> : Línea de inserción del diafragma |
| | | 31. <i>M. sartorius</i> : Músculo sartorio |
| | | 32. <i>Jejunum</i> : Yeyuno |

GATO

Órganos internos. Vista desde la derecha. Se han extirpado el pericardio, diafragma, omento y mesenterio

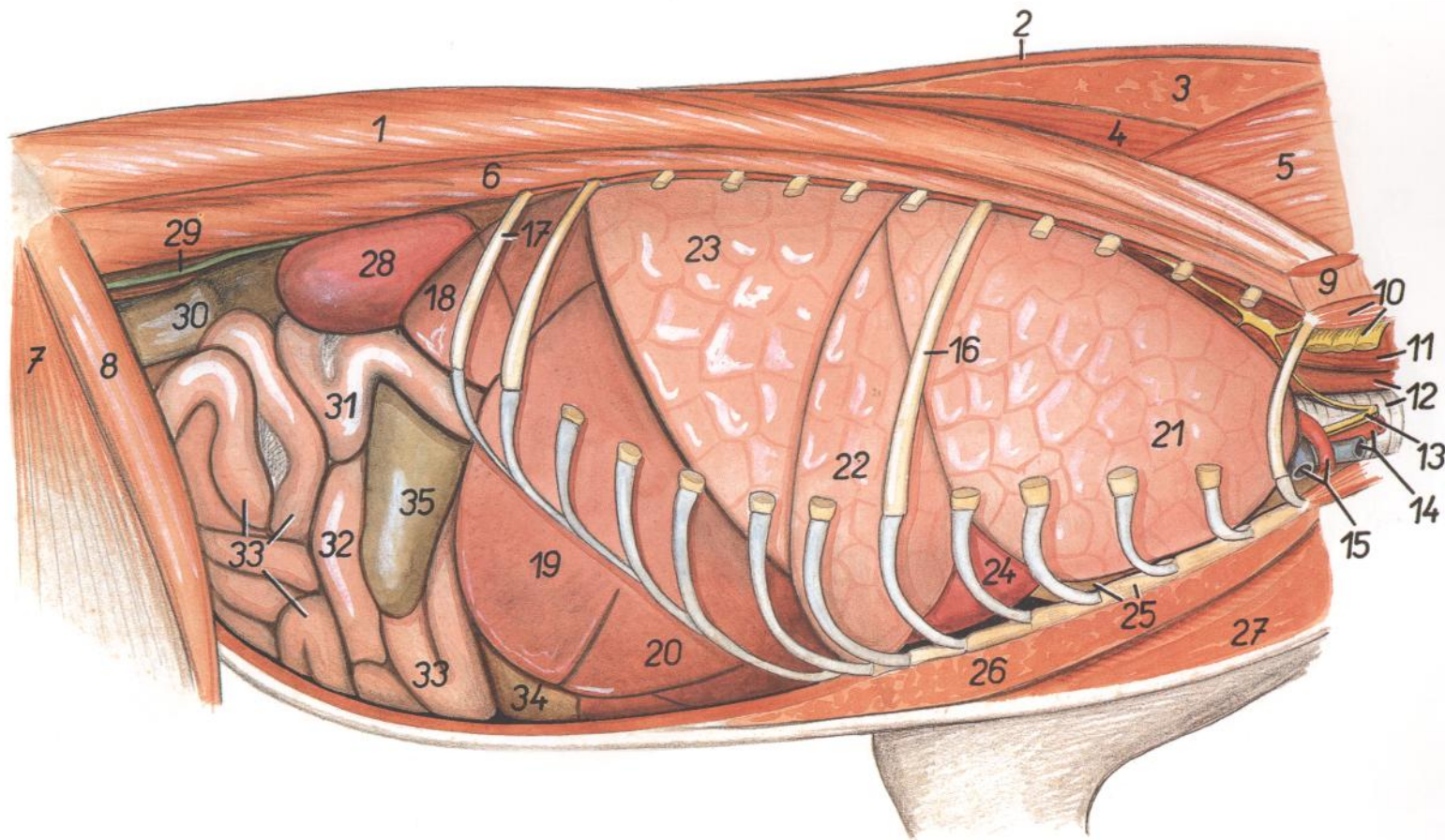


Figura 196

- | | | |
|---|---|--|
| 1. <i>M. longissimus lumborum et longissimus thoracis</i> : Músculos longísimos lumbar y del tórax | 10. <i>Plexus brachialis, m. scalenus medius</i> : Plexo braquial, músculo escaleno medio | 22. <i>Lobus medius pulmonis dextri</i> : Lóbulo medio del pulmón derecho |
| 2. <i>M. trapezius (pars cervicalis et thoracica)</i> : Músculo trapecio (partes cervical y torácica) | 11. <i>M. longus colli</i> : Músculo largo del cuello | 23. <i>Lobus caudalis pulmonis dextri</i> : Lóbulo caudal del pulmón derecho |
| 3. <i>M. rhomboideus thoracis et rhomboideus cervicis</i> : Músculos romboides del tórax y romboides del cuello | 12. <i>Esophagus, trachea</i> : Esófago, tráquea | Cor: Corazón |
| 4. <i>M. spinalis et semispinalis thoracis</i> : Músculos espinal y semiespinal del tórax | 13. <i>N. vagus et truncus sympathicus</i> : Nervio vago y tronco simpático | 24. <i>Thymus, sternum</i> : Timo, esternón |
| 5. <i>M. splenius cervicis et splenius capitis</i> : Músculos esplenio del cuello y esplenio de la cabeza | 14. <i>V. jugularis dextra, a. carotis communis</i> : Vena yugular derecha, arteria carótida común | 25. <i>M. pectoralis profundus (ascendens)</i> : Músculo pectoral profundo (ascendente) |
| 6. <i>M. iliocostalis lumborum et iliocostalis thoracis</i> : Músculos iliocostal lumbar e iliocostal del tórax | 15. <i>A. et v. axillaris</i> : Arteria y vena axilares | 27. <i>M. pectoralis superficialis (descendens)</i> : Músculo pectoral superficial (descendente) |
| 7. <i>M. tensor fasciae latae</i> : Músculo tensor de la fascia lata | 16. <i>Costa VI</i> : Sexta costilla | 28. <i>Ren dexter</i> : Riñón derecho |
| 8. <i>M. sartorius</i> : Músculo sartorio | 17. <i>Costa XIII</i> : Decimotercera costilla | 29. <i>Ureter dexter</i> : Uréter derecho |
| 9. <i>M. serratus ventralis cervicis</i> : Músculo serrato ventral del cuello | 18. <i>Processus caudatus hepatis</i> : Proceso caudado del hígado | 30. <i>Colon descendens</i> : Colon descendente |
| | 19, 20. <i>Lobus hepatis dexter (19, lateralis; 20, medialis)</i> : Lóbulo derecho del hígado (19, lateral; 20, medial) | 31. <i>Duodenum</i> : Duodeno |
| | 21. <i>Lobus cranialis pulmonis dextri</i> : Lóbulo craneal del pulmón derecho | 32. <i>Ileum</i> : Íleon |
| | | 33. <i>Jejunum</i> : Yeyuno |
| | | 34. <i>Ventriculus (gaster)</i> : Ventrículo (estómago) |
| | | 35. <i>Cecum</i> : Ciego |

Disección del sistema autónomo en la entrada al tórax. Lado izquierdo

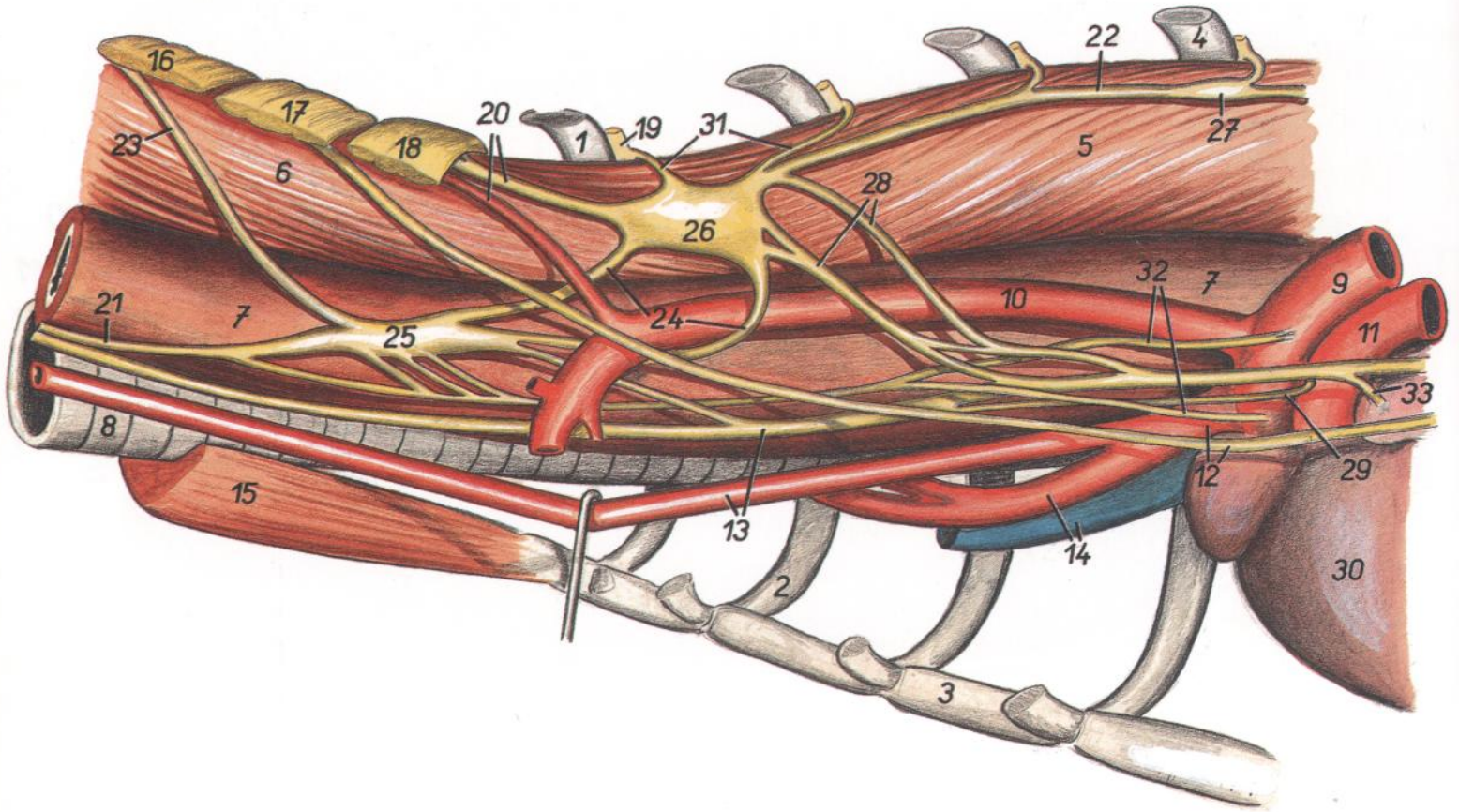


Figura 197

- | | | |
|---|--|--|
| <p>1. <i>Costa I (sinistra)</i>: Primera costilla (izquierda)</p> <p>2. <i>Cartilago costalis II (dextra)</i>: Segundo cartílago costal (derecho)</p> <p>3. <i>Sternum</i>: Esternón</p> <p>4. <i>Costa IV (sinistra)</i>: Cuarta costilla (izquierda)</p> <p>5. <i>M. longus colli, pars thoracica</i>: Músculo largo del cuello, parte torácica</p> <p>6. <i>M. longus colli, pars cervicalis</i>: Músculo largo del cuello, parte cervical</p> <p>7. <i>Esophagus</i>: Esófago</p> <p>8. <i>Trachea</i>: Tráquea</p> <p>9. <i>Aorta</i>: Aorta</p> <p>10. <i>A. subclavia sinistra</i>: Arteria subclavia izquierda</p> <p>11. <i>Truncus pulmonalis</i>: Tronco pulmonar</p> <p>12. <i>Truncus brachiocephalicus, n. phrenicus sinister</i>: Tronco braquiocefálico, nervio frénico izquierdo</p> | <p>13. <i>A. carotis communis, n. vagus</i>: Arteria carótida común, nervio vago</p> <p>14. <i>A. subclavia dextra, v. cava cranialis</i>: Arteria subclavia derecha, vena cava craneal</p> <p>15. <i>Mm. sternohyoidei et mm. sternothyroidei</i>: Músculos esternohioideos y esternotiroides</p> <p>16. <i>N. cervicalis VI</i>: Sexto nervio cervical</p> <p>17. <i>N. cervicalis VII</i>: Séptimo nervio cervical</p> <p>18. <i>N. cervicalis VIII</i>: Octavo nervio cervical</p> <p>19. <i>N. thoracicus I</i>: Primer nervio torácico</p> <p>20. <i>A. et n. vertebralis</i>: Arteria y nervio vertebrales</p> <p>21, 22. <i>Truncus sympathicus (21, pars cervicalis; 22, pars thoracica)</i>: Tronco simpático (21, parte cervical; 22, parte torácica)</p> <p>23. <i>N. vertebralis accesorius</i>: Nervio vertebral accesorio</p> <p>24. <i>Ansa subclavia</i>: Asa subclavia</p> | <p>25. <i>Ganglion cervicale medium</i>: Ganglio cervical medio</p> <p>26. <i>Ganglion stellatum (s. cervicothoracicum)</i>: Ganglio estrellado (cervicotórácico)</p> <p>27. <i>Ganglion thoracicum IV</i>: Cuarto ganglio torácico</p> <p>28. <i>Rami communicantes cum n. vagus</i>: Ramos comunicantes con el nervio vago</p> <p>29. <i>N. laryngeus recurrens sinister</i>: Nervio laríngeo recurrente izquierdo</p> <p>30. <i>Cor</i>: Corazón</p> <p>31. <i>Rami communicantes (albi et grisei)</i>: Ramos comunicantes (blancos y grises)</p> <p>32. <i>Rami ad plexuum aorticum thoracicum</i>: Ramos al plexo aórtico torácico</p> <p>33. <i>Ramus cardiacus n. vagi</i>: Ramo cardíaco del nervio vago</p> |
|---|--|--|

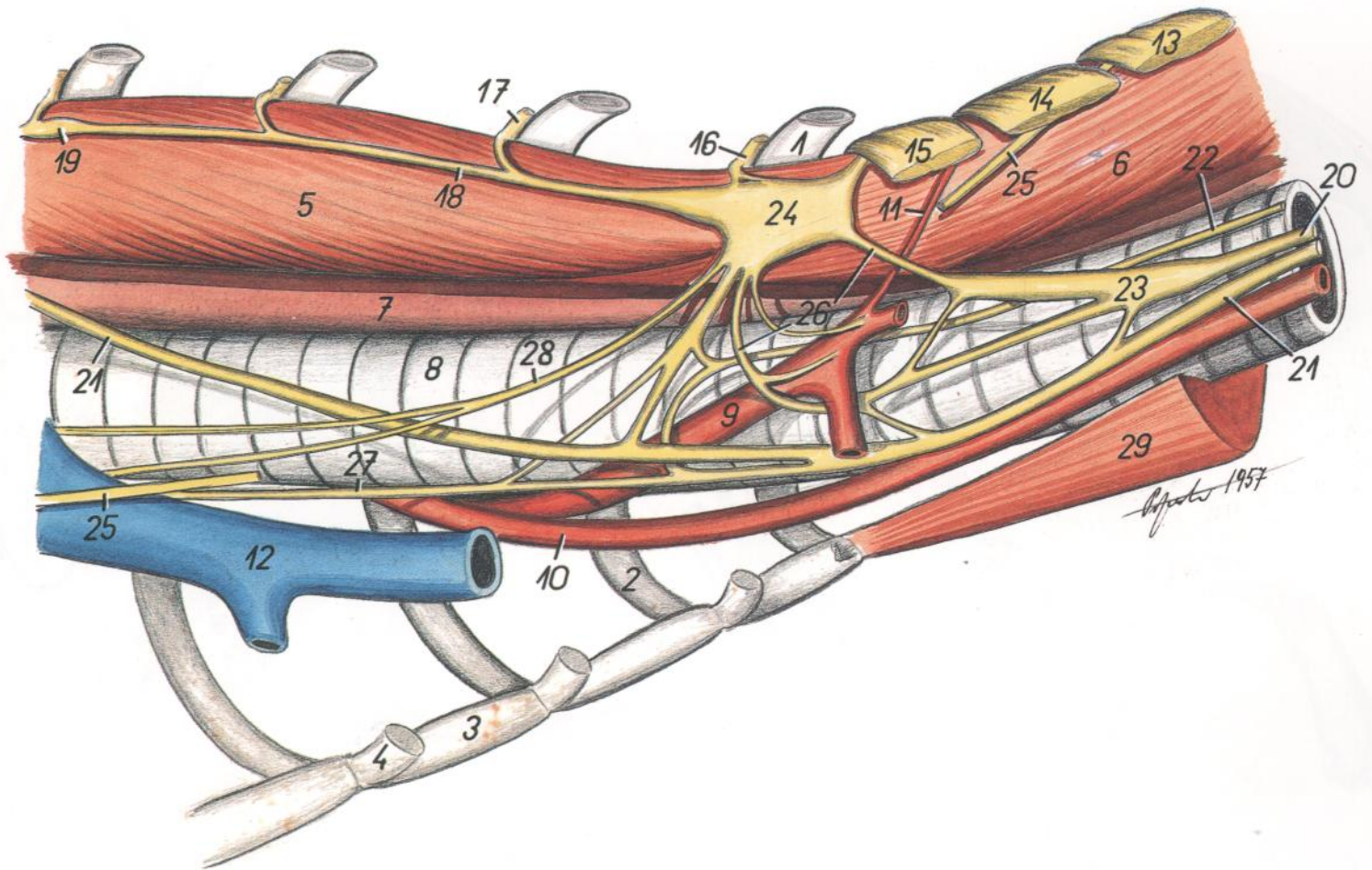


Figura 198

- | | | |
|---|--|--|
| 1. <i>Costa I (dextra)</i> : Primera costilla (derecha) | 12. <i>V. cava cranialis</i> : Vena cava craneal | 24. <i>Ganglion stellatum (s. cervicothoracicum)</i> : Ganglio estrellado (cervicotorácico) |
| 2. <i>Cartilago costalis II (sinistra)</i> : Segundo cartílago costal (izquierda) | 13. <i>N. cervicalis VI</i> : Sexto nervio cervical | 25. <i>N. phrenicus</i> : Nervio frénico |
| 3. <i>Sternum</i> : Esternón | 14. <i>N. cervicalis VII</i> : Séptimo nervio cervical | 26. <i>Ansa subclavia</i> : Asa subclavia |
| 4. <i>Cartilago costalis IV (dextra)</i> : Cuarto cartílago costal (derecha) | 15. <i>N. cervicalis VIII</i> : Octavo nervio cervical | 27. <i>Ramus cardiacus ni. vagi</i> : Ramo cardíaco del nervio vago |
| 5. <i>M. longus colli, pars thoracica</i> : Músculo largo del cuello, parte torácica | 16. <i>N. thoracicus I</i> : Primer nervio torácico | 28. <i>N. cardiacus cervicalis (sympathicus)</i> : Nervio cardíaco cervical (simpático) |
| 6. <i>M. longus colli, pars cervicalis</i> : Músculo largo del cuello, parte cervical | 17. <i>N. thoracicus II</i> : Segundo nervio torácico | 29. <i>Mm. sternohyoidei et mm. sternothyroidei</i> : Músculos esternohioideos y esternotiroides |
| 7. <i>Esophagus</i> : Esófago | 18. <i>Truncus sympathicus (pars thoracica)</i> : Tronco simpático (parte torácica) | |
| 8. <i>Trachea</i> : Tráquea | 19. <i>Ganglion thoracicum IV</i> : Cuarto ganglio torácico | |
| 9. <i>A. subclavia dextra</i> : Arteria subclavia derecha | 20. <i>Truncus sympathicus (pars cervicalis)</i> : Tronco simpático (parte cervical) | |
| 10. <i>A. carotis communis dextra</i> : Arteria carótida común derecha | 21. <i>N. vagus</i> : Nervio vago | |
| 11. <i>A. vertebralis</i> : Arteria vertebral | 22. <i>N. laryngeus recurrens dexter</i> : Nervio laríngeo recurrente derecho | |
| | 23. <i>Ganglion cervicale medio</i> : Ganglio cervical medio | |

CONEJO

Esqueleto

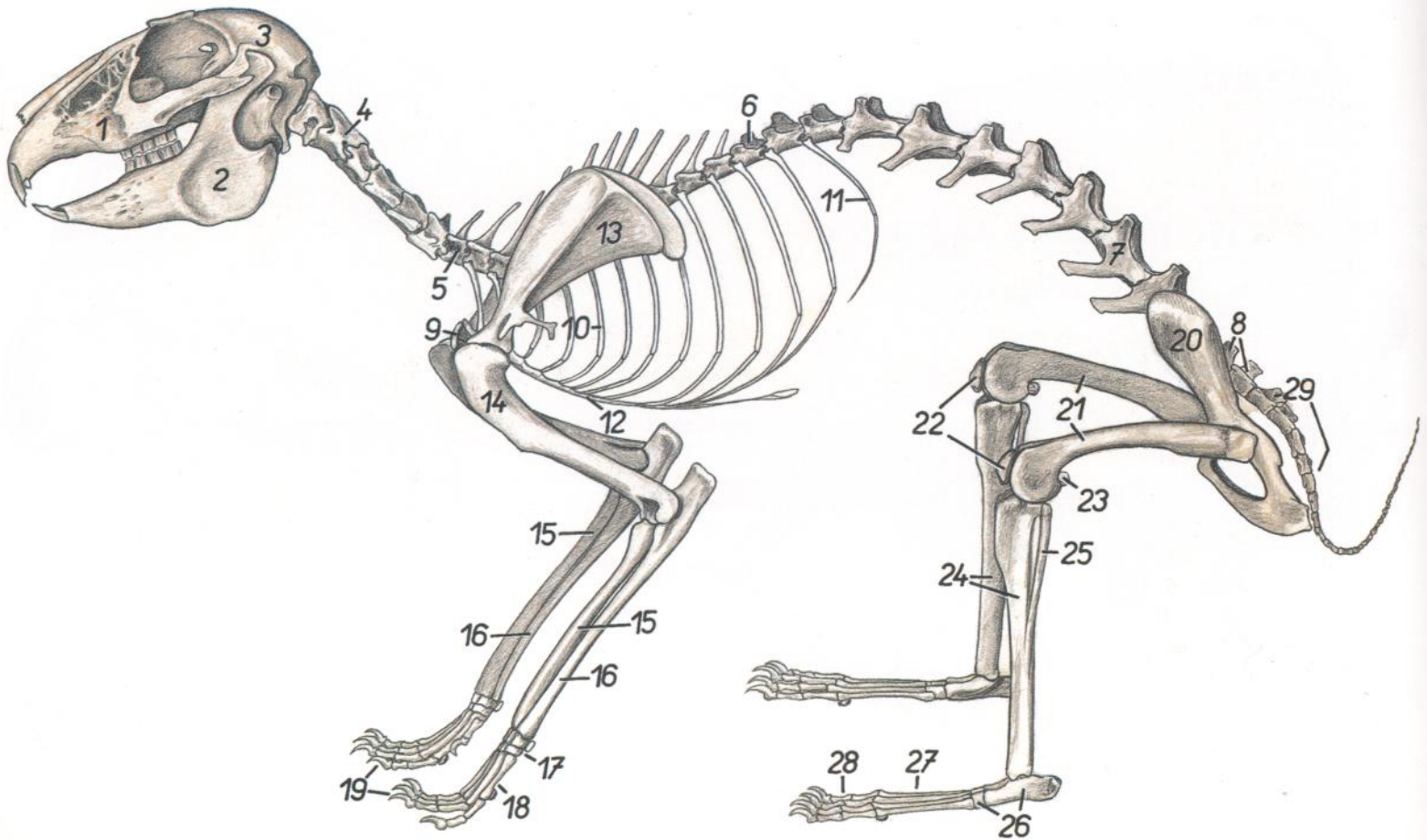


Figura 199

- | | | |
|---|--|--|
| 1. <i>Maxilla</i> : Maxilar | 11. <i>Costa XIII</i> : Decimotercera costilla | 22. <i>Patella</i> : Rótula |
| 2. <i>Mandibula</i> : Mandíbula | 12. <i>Sternum</i> : Esternón | 23. <i>Ossa sesamoidea mi. gastrocnemii (fabellae)</i> : Huesos sesamoideos del músculo gastrocnemio (fabelas) |
| 3. <i>Os parietale</i> : Hueso parietal | 13. <i>Scapula</i> : Escápula | 24. <i>Tibia</i> : Tibia |
| 4. <i>Axis</i> : Axis | 14. <i>Humerus</i> : Húmero | 25. <i>Fibula</i> : Peroné |
| 5. <i>Vertebra cervicalis VII</i> : Séptima vértebra cervical | 15. <i>Radius</i> : Radio | 26. <i>Ossa tarsi</i> : Huesos del tarso |
| 6. <i>Vertebra thoracica XI</i> : Decimoprimera vértebra torácica | 16. <i>Ulna</i> : Cúbito | 27. <i>Ossa metatarsalia</i> : Huesos del metatarso |
| 7. <i>Vertebra lumbalis VI</i> : Sexta vértebra lumbar | 17. <i>Ossa carpi</i> : Huesos del carpo | 28. <i>Ossa digitorum pedis</i> : Huesos de los dedos del pie |
| 8. <i>Os sacrum</i> : Hueso sacro | 18. <i>Ossa metacarpalia</i> : Huesos del metacarpo | 29. <i>Vertebrae caudales</i> : Vértebras caudales |
| 9. <i>Clavicula</i> : Clavícula | 19. <i>Ossa digitorum manus</i> : Huesos de los dedos de la mano | |
| 10. <i>Costa V</i> : Quinta costilla | 20. <i>Os coxae</i> : Hueso coxal | |
| | 21. <i>Os femoris</i> : Fémur | |

CONEJO

Musculatura superficial. Se han extirpado los músculos cutáneos

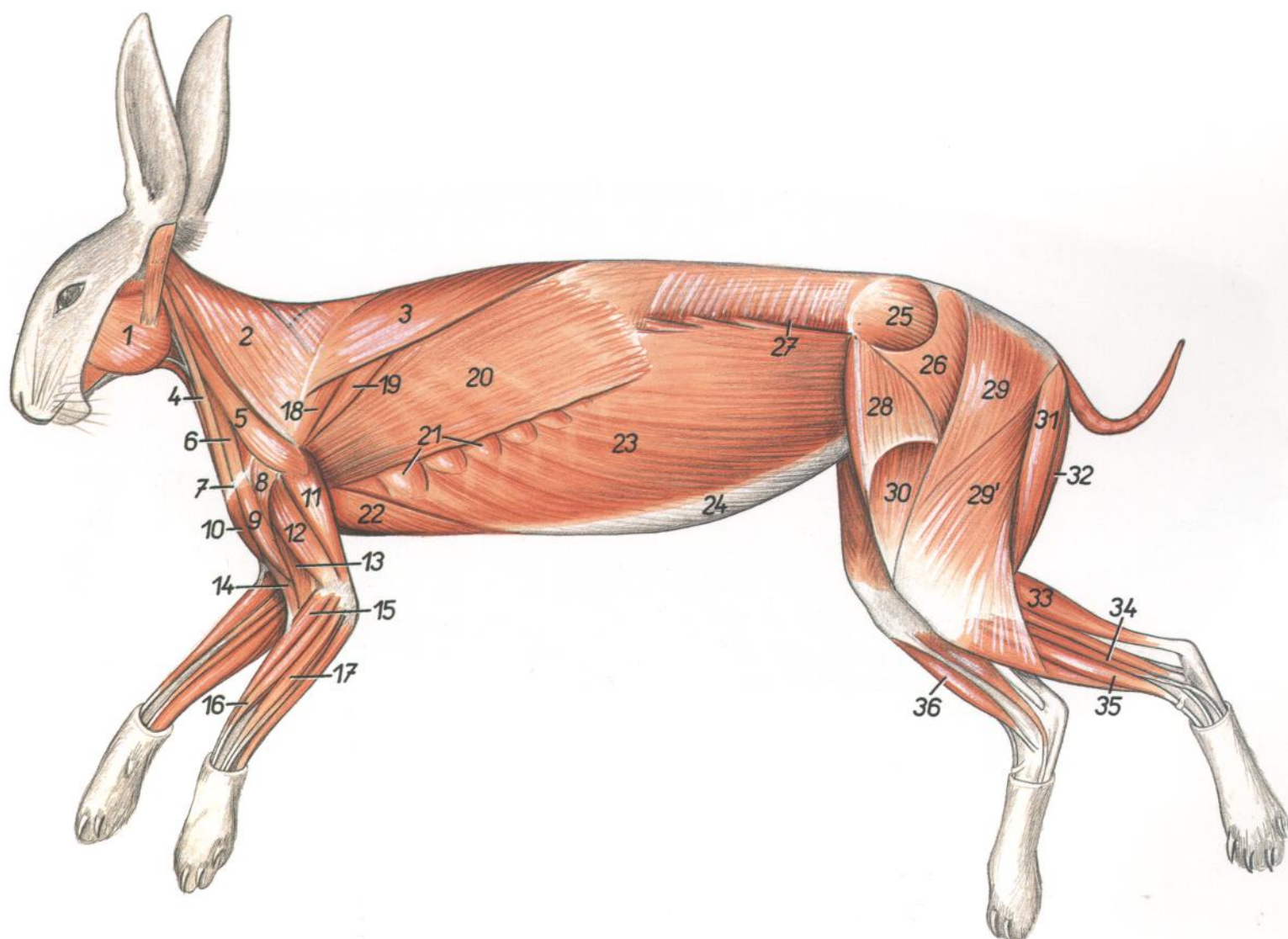


Figura 200

- | | | |
|--|--|---|
| 1. <i>M. masseter</i> : Músculo masetero | 13. <i>M. brachialis</i> : Músculo braquial | 26. <i>M. gluteus superficialis</i> : Músculo glúteo superficial |
| 2. <i>Pars cervicalis mi. trapezii</i> : Parte cervical del músculo trapecio | 14. <i>M. biceps brachii</i> : Músculo bíceps braquial | 27. <i>M. obliquus internus abdominis</i> : Músculo oblicuo interno del abdomen |
| 3. <i>Pars thoracica mi. trapezii</i> : Parte torácica del músculo trapecio | 15. <i>M. extensor carpi radialis</i> : Músculo extensor radial del carpo | 28. <i>M. tensor fasciae latae</i> : Músculo tensor de la fascia lata |
| 4. <i>M. cleidomastoideus</i> : Músculo cleidomastoideo | 16. <i>M. extensor digitorum communis</i> : Músculo extensor común de los dedos | 29. <i>Caput vertebrale mi. bicipitis femoris</i> : Cabeza vertebral del músculo bíceps femoral |
| 5. <i>M. omotransversarius</i> : Músculo omotransverso | 17. <i>M. extensor digitorum lateralis</i> : Músculo extensor lateral de los dedos | 29'. <i>Caput pelvium mi. bicipitis femoris</i> : Cabeza pelviana del músculo bíceps femoral |
| 6. <i>M. cleidobasilaris</i> : Músculo cleidobasilar | 18. <i>M. infraspinatus</i> : Músculo infraespinoso | 30. <i>M. quadriceps femoris</i> : Músculo cuádriceps femoral |
| 7. <i>Clavicula et manubrium sterni</i> : Clavicula y manubrio esternal | 19. <i>M. teres major</i> : Músculo redondo mayor | 31. <i>M. semitendinosus</i> : Músculo semitendinoso |
| 8. <i>M. deltoideus, pars scapularis</i> : Músculo deltoides, parte escapular | 20. <i>M. latissimus dorsi</i> : Músculo dorsal ancho | 32. <i>M. semimembranosus</i> : Músculo semimembranoso |
| 9. <i>M. cleidobrachialis (pars claviculae mi. deltoidei)</i> : Músculo cleidobraquial (parte clavicula del músculo deltoides) | 21. <i>M. serratus ventralis thoracis</i> : Músculo serrato ventral del tórax | 33. <i>M. gastrocnemius</i> : Músculo gastrocnemio |
| 10. <i>M. pectoralis superficialis (descendens)</i> : Músculo pectoral superficial (descendente) | 22. <i>M. pectoralis profundus (s. ascendens)</i> : Músculo pectoral profundo (ascendente) | 34. <i>M. peroneus longus</i> : Músculo peroneo largo |
| 11. <i>Caput longum mi. tricipitis brachii</i> : Cabeza larga del músculo tríceps braquial | 23. <i>M. obliquus externus abdominis</i> : Músculo oblicuo externo del abdomen | 35. <i>M. extensor digitorum longus</i> : Músculo extensor largo de los dedos |
| 12. <i>Caput laterale mi. tricipitis brachii</i> : Cabeza lateral del músculo tríceps braquial | 24. <i>Aponeurosis mi. obliqui externi abdominis</i> : Aponeurosis del músculo oblicuo externo del abdomen | 36. <i>M. tibialis cranialis</i> : Músculo tibial craneal |
| | 25. <i>M. gluteus medius</i> : Músculo glúteo medio | |

Órganos internos. Vista desde la izquierda. Se han extirpado el diafragma, mesenterio y omento

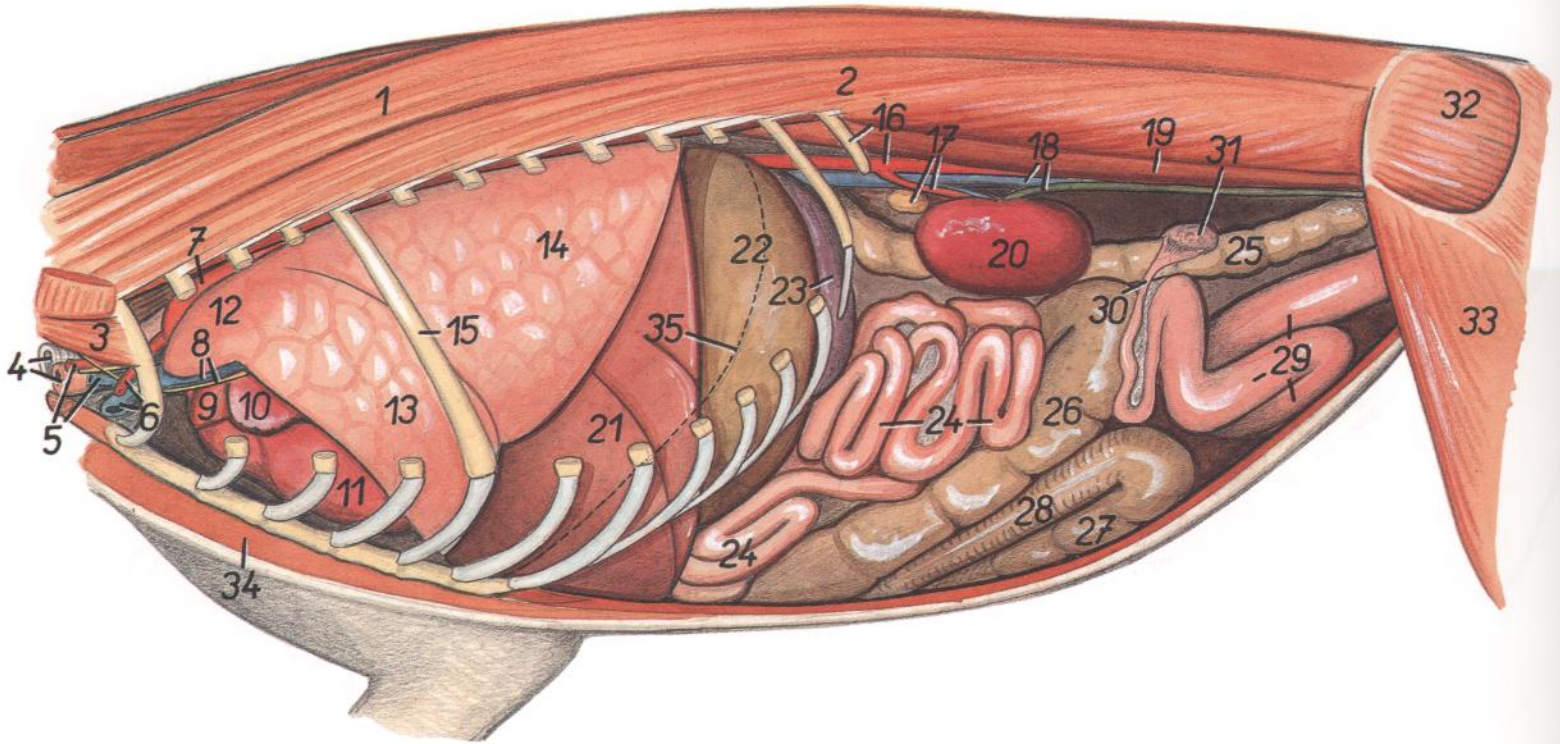


Figura 201

- | | | |
|---|---|--|
| 1. <i>M. longissimus thoracis et longissimus lumborum</i> : Músculos longísimos del tórax y lumbar | 12. <i>Pars cranialis lobi cranialis pulmonis sinistri</i> : Parte craneal del lóbulo craneal del pulmón izquierdo | 22. <i>Ventriculus (gaster)</i> : Ventriculo (estómago) |
| 2. <i>M. iliocostalis thoracis et iliocostalis lumborum</i> : Músculos iliocostal del tórax e iliocostal lumbar | 13. <i>Pars caudalis lobi cranialis pulmonis sinistri</i> : Parte caudal del lóbulo craneal del pulmón izquierdo | 23. <i>Lien</i> : Bazo |
| 3. <i>M. scalenus medius</i> : Músculo escaleno medio | 14. <i>Lobus caudalis pulmonis sinistri</i> : Lóbulo caudal del pulmón izquierdo | 24. <i>Jejunum</i> : Yeyuno |
| 4. <i>Trachea, esophagus</i> : Tráquea, esófago | 15. <i>Costa V</i> : Quinta costilla | 25. <i>Colon descendens</i> : Colon descendente |
| 5. <i>A. carotis communis, v. jugularis</i> : Arteria carótida común, vena yugular | 16. <i>Costa XIII, aorta abdominalis</i> : Decimotercera costilla, aorta abdominal | 26, 27. <i>Cecum</i> : Ciego |
| 6. <i>A. et v. axillaris</i> : Arteria y vena axilares | 17. <i>Glandula adrenalis (s. suprarenalis) sinistra, a. renalis sinistra</i> : Glándula adrenal (suprarrenal) izquierda, arteria renal izquierda | 26. <i>Gyrus tertius ceci</i> : Tercer giro del ciego |
| 7. <i>Arcus aortae</i> : Arco de la aorta | 18. <i>V. cava caudalis, ureter sinister</i> : Vena cava caudal, uréter izquierdo | 27. <i>Gyrus primus ceci</i> : Primer giro del ciego |
| 8. <i>N. phrenicus, v. cava cranialis sinistra</i> : Nervio frénico, vena cava craneal izquierda | 19. <i>M. psoas major</i> : Músculo psoas mayor | 28. <i>Colon ascendens (ansa proximalis)</i> : Colon ascendente (asa proximal) |
| 9. <i>Truncus pulmonalis</i> : Tronco pulmonar | 20. <i>Ren sinister</i> : Riñón izquierdo | 29. <i>Uterus sinister</i> : Útero izquierdo |
| 10. <i>Auricula atrii sinistri</i> : Aurícula (orejuela) del atrio izquierdo | 21. <i>Hepar</i> : Hígado | 30. <i>Tuba uterina</i> : Trompa uterina |
| 11. <i>Ventriculus sinister cordis</i> : Ventriculo izquierdo del corazón | | 31. <i>Ovarium</i> : Ovario |
| | | 32. <i>M. gluteus medius</i> : Músculo glúteo medio |
| | | 33. <i>M. tensor fasciae latae</i> : Músculo tensor de la fascia lata |
| | | 34. <i>Mm. pectorales</i> : Músculos pectorales |
| | | 35. <i>Linea insertiois diaphragmatis</i> : Línea de inserción del diafragma |

CONEJO

Órganos internos. Vista desde la derecha. Se han extirpado el diafragma, mesenterio y omento

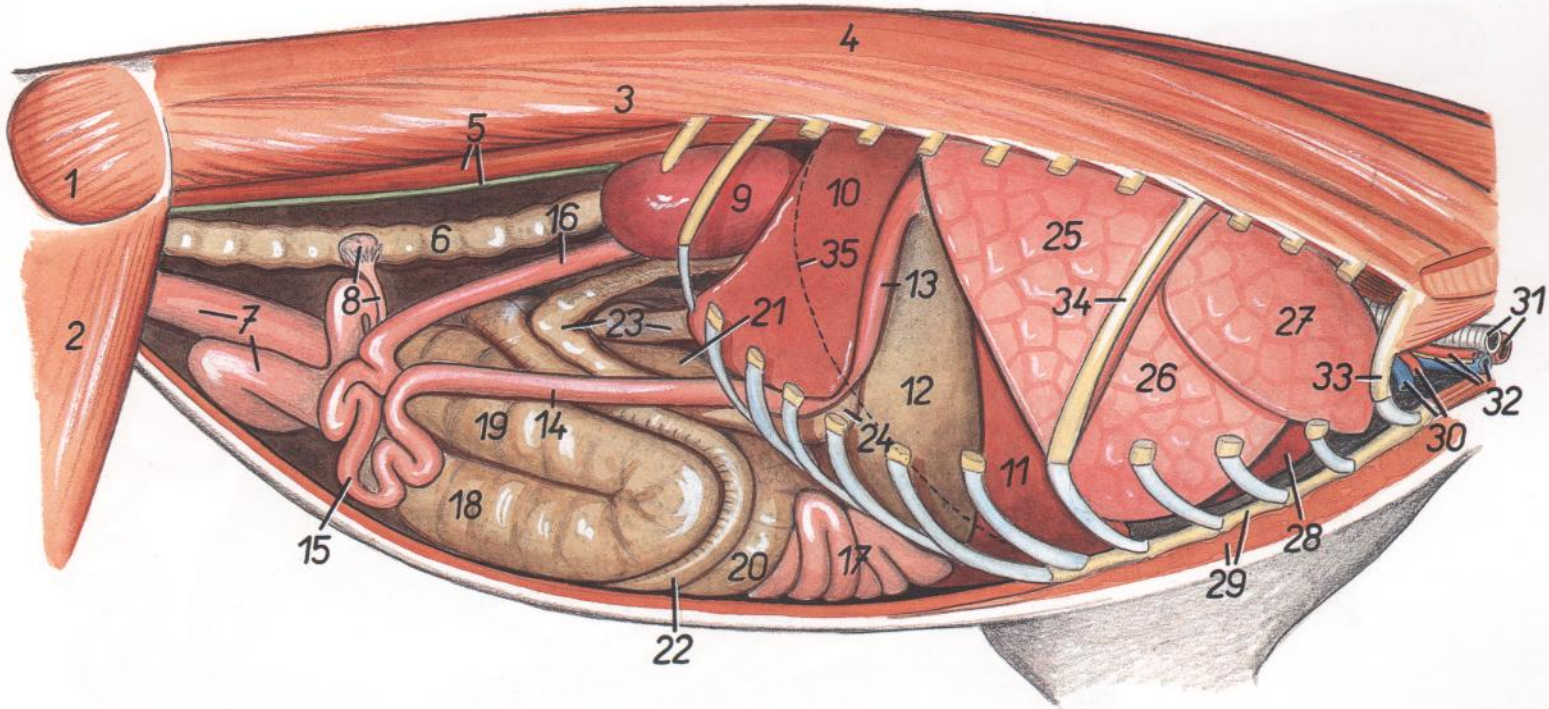


Figura 202

- | | | |
|---|--|--|
| 1. <i>M. gluteus medius</i> : Músculo glúteo medio | 12. <i>Ventriculus (gaster)</i> : Ventriculo (estómago) | 24. <i>Colon transversum</i> : Colon transverso |
| 2. <i>M. tensor fasciae latae</i> : Músculo tensor de la fascia lata | 13. <i>Pars cranialis duodeni</i> : Parte craneal del duodeno | 25. <i>Lobus caudalis pulmonis dextri</i> : Lóbulo caudal del pulmón derecho |
| 3. <i>M. iliocostalis lumborum et iliocostalis thoracis</i> : Músculos iliocostal lumbar e iliocostal del tórax | 14. <i>Pars descendens duodeni</i> : Parte descendente del duodeno | 26. <i>Lobus medius pulmonis (dextri)</i> : Lóbulo medio del pulmón (derecho) |
| 4. <i>M. longissimus lumborum et longissimus thoracis</i> : Músculos longísimo lumbar y del tórax | 15. <i>Pars transversa (ansae caudales) duodeni</i> : Parte transversa (asas caudales) del duodeno | 27. <i>Lobus cranialis pulmonis dextri</i> : Lóbulo craneal del pulmón derecho |
| 5. <i>M. psoas major, ureter dexter</i> : Músculos psoas mayor, uréter derecho | 16. <i>Pars ascendens duodeni</i> : Parte ascendente del duodeno | 28. <i>Cor</i> : Corazón |
| 6. <i>Colon descendens</i> : Colon descendente | 17. <i>Jejunum</i> : Yeyuno | 29. <i>Sternum, mm. pectorales</i> : Esternón, músculos pectorales |
| 7. <i>Uterus dexter</i> : Útero derecho | 18-21. <i>Cecum</i> : Ciego | 30. <i>A. et v. axillaris</i> : Arteria y vena axilares |
| 8. <i>Ovarium, tuba uterina</i> : Ovario, trompa uterina | 18. <i>Gyrus primus ceci</i> : Primer giro del ciego | 31. <i>Trachea, esophagus</i> : Tráquea, esófago |
| 9. <i>Ren dexter</i> : Riñón derecho | 19. <i>Gyrus secundus ceci</i> : Segundo giro del ciego | 32. <i>A. carotis communis, v. jugularis, truncus vagosympathicus</i> : Arteria carótida común, vena yugular, tronco vagosimpático |
| 10. <i>Processus caudatus hepatis</i> : Proceso caudado del hígado | 20. <i>Gyrus tertius ceci</i> : Tercer giro del ciego | 33. <i>Costa I</i> : Primera costilla |
| 11. <i>Lobus hepatis dexter</i> : Lóbulo derecho del hígado | 21. <i>Appendix vermiformis ceci</i> : Apéndice vermiforme del ciego | 34. <i>Costa V</i> : Quinta costilla |
| | 22. <i>Ansa proximalis coli</i> : Asa proximal del colon | 35. <i>Linea insertiois diaphragmatis</i> : Línea de inserción del diafragma |
| | 23. <i>Ansa distalis et ansa centralis coli</i> : Asa distal y asa central del colon | |

CONEJO

Intestinos. Vista desde la derecha. Semiesquemática

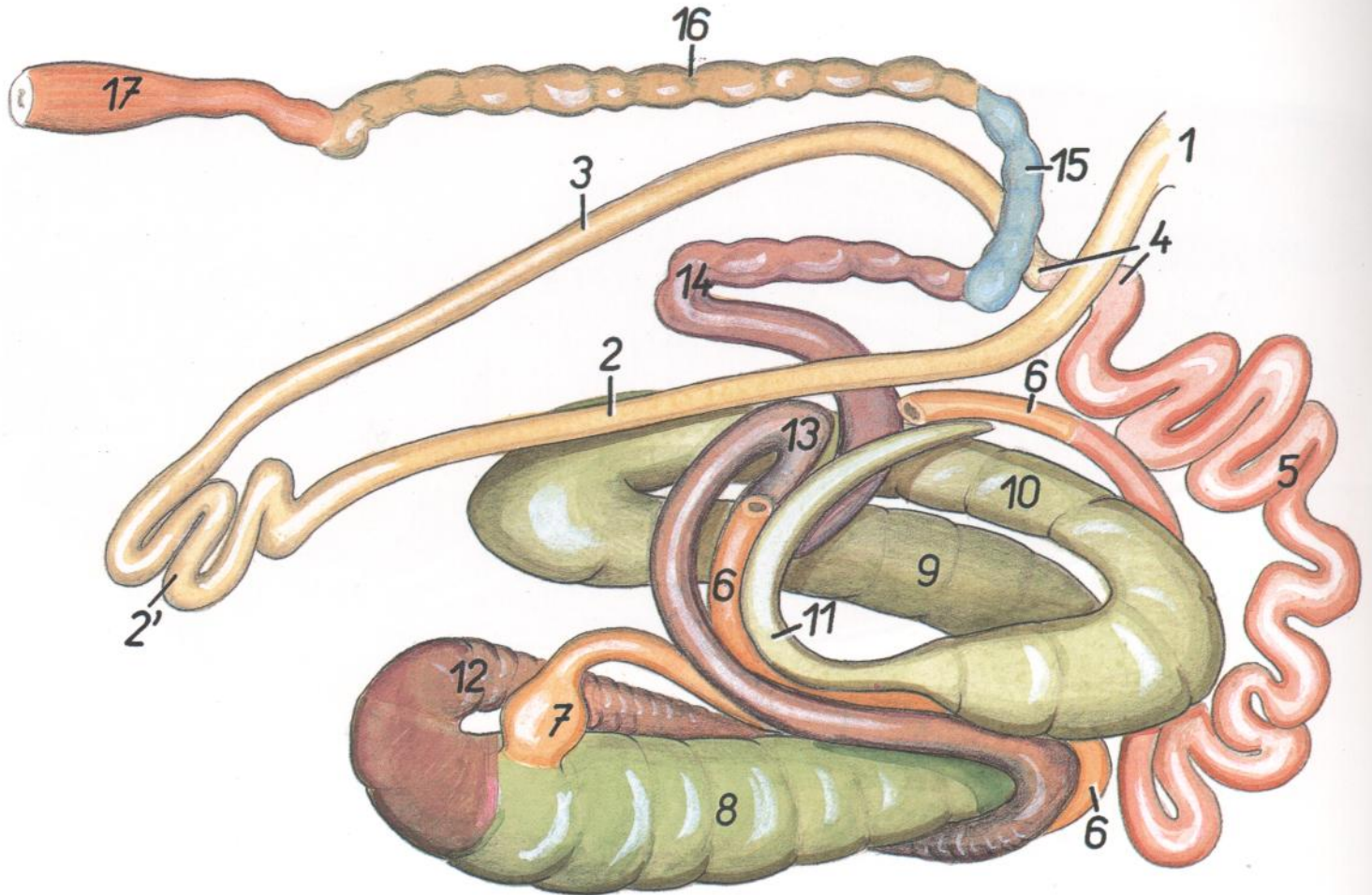


Figura 203

- | | | |
|--|---|--|
| 1. <i>Pylorus</i> : Píloro | 5. <i>Jejunum</i> : Yeyuno | 12, 13, 14. <i>Colon ascendens</i> : Colon ascendente |
| 2. <i>Pars descendens duodeni</i> : Parte descendente del duodeno | 6. <i>Ileum</i> : Íleon | 12. <i>Ansa proximalis coli</i> : Asa proximal del colon |
| 2'. <i>Pars transversa (ansae caudales) duodeni</i> : Parte transversa (asas caudales) del duodeno | 7. <i>Sacculus rotundus</i> : Sáculo redondo | 13. <i>Ansa centralis</i> : Asa central |
| 3. <i>Pars ascendens duodeni</i> : Parte ascendente del duodeno | 8-11. <i>Cecum</i> : Ciego | 14. <i>Ansa distalis coli</i> : Asa distal del colon |
| 4. <i>Flexura duodenojejunalis</i> : Flexura duodenoye-yunal | 8. <i>Gyrus primis ceci</i> : Primer giro del ciego | 15. <i>Colon transversum</i> : Colon transverso |
| | 9. <i>Gyrus secundus ceci</i> : Segundo giro del ciego | 16. <i>Colon descendens</i> : Colon descendente |
| | 10. <i>Gyrus tertius ceci</i> : Tercer giro del ciego | 17. <i>Rectum</i> : Recto |
| | 11. <i>Appendix vermiformis ceci</i> : Apéndice vermi-forme del ciego | |