



**DEL TERCER MES (9^a SEMANA) AL
NACIMIENTO:
EL FETO Y LA PLACENTA**

DESARROLLO DEL FETO

• Periodo fetal → 9^a semana al nacimiento




- Maduración de los tejidos y órganos
- Crecimiento del cuerpo

El tamaño del feto se indica como:


TABLA 8.1 Aumento de longitud y de peso durante el periodo fetal

Edad [semanas]	Longitud cefalocaudal [cm]	Peso [g]
9-12	5-8	10-45
13-16	9-14	60-200
17-20	15-19	250-450
21-24	20-23	500-820
25-28	24-27	900-1 300
29-32	28-30	1 400-2 100
33-36	31-34	2 200-2 900
37-38	35-36	3 000-3 400

LCC, longitud cefalocaudal.



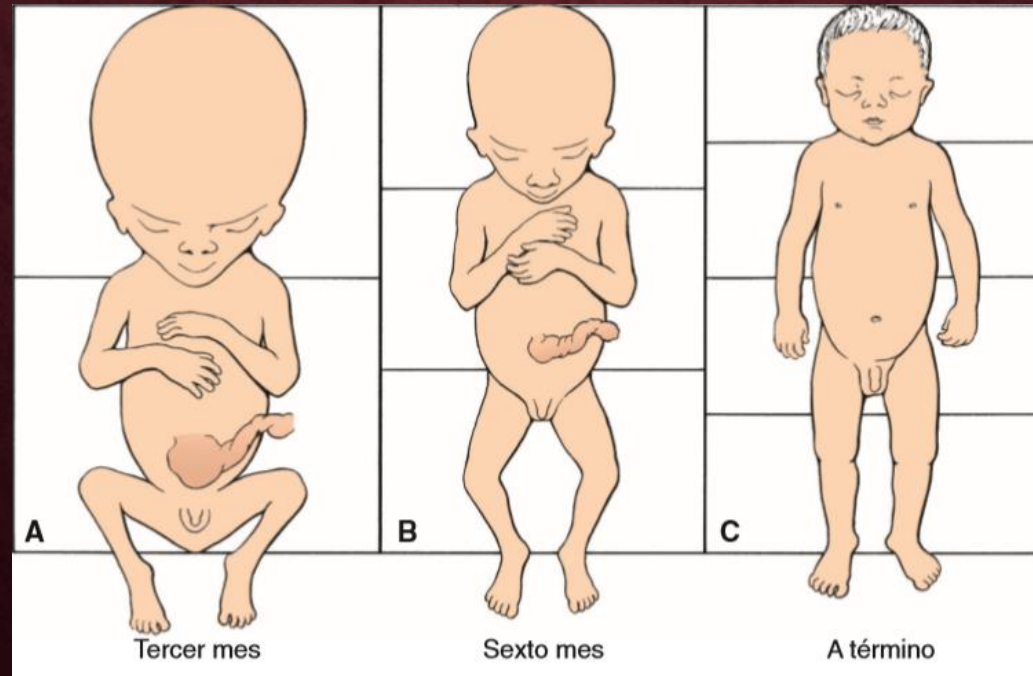
Se considera que el embarazo dura 280 días, o sea 40 semanas después del último periodo menstrual normal.



Más exactamente 266 días → 38 semanas tras la fecundación

CAMBIOS MENSUALES

- Crecimiento de la cabeza en comparación con el resto del cuerpo
- Al inicio del tercer mes, la cabeza constituye aproximadamente la mitad de la longitud cefalocaudal
- Con el tiempo el crecimiento del cuerpo se acelera y disminuye el de la cabeza



- Semana 12 → desarrollo de los genitales externos
- En los meses cuarto y quinto el feto se alarga con rapidez
 - Vello fino → lanugo
- Quinto mes → movimientos fetales

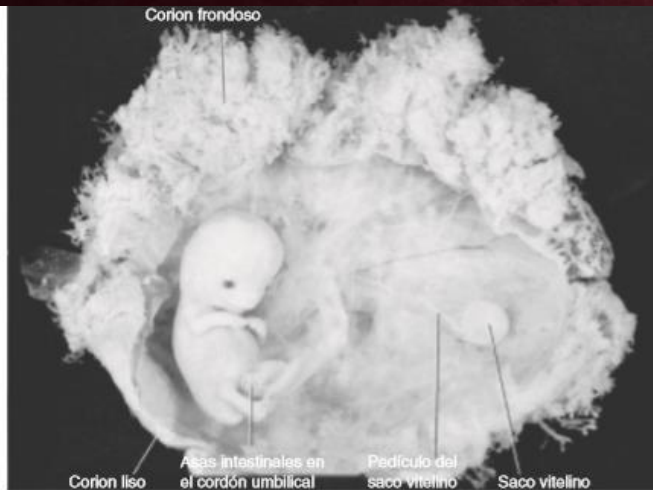

FIGURA 8.1 Feto de 9 semanas. Obsérvese el tamaño más grande de la cabeza que el del resto del cuerpo. El saco y el conducto vitelino se distinguen en la cavidad coriónica. Obsérvese el cordón umbilical y la herniación de las asas intestinales. Un lado del corion tiene muchas vellosidades [corion frondoso], mientras que el otro está prácticamente liso [corion ligo].

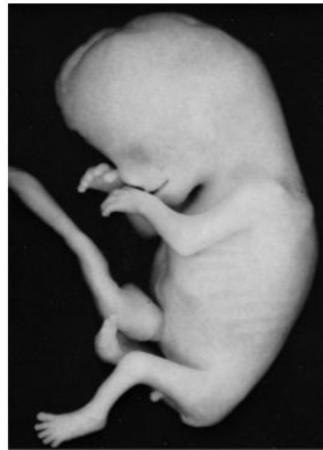

FIGURA 8.3 Feto de 11 semanas. El cordón umbilical todavía muestra una prominencia en su base debido a la herniación de las asas intestinales. La cabeza de este feto carece de los contornos lisos normales. Los dedos de las manos y de los pies están bien desarrollados.

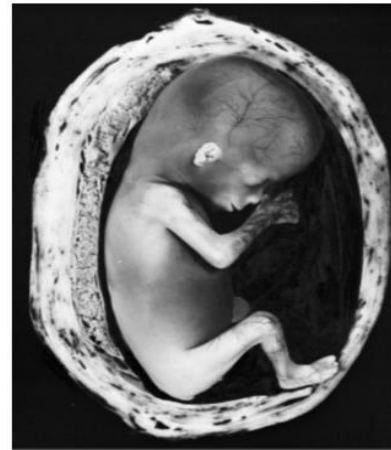

FIGURA 8.4 Feto de 12 semanas en el útero. Obsérvese la piel extremadamente delgada y los vasos sanguíneos subyacentes. La cara tiene todos los rasgos humanos, pero las orejas son primitivas todavía. Los movimientos comienzan en esta etapa, aunque la madre rara vez los siente.

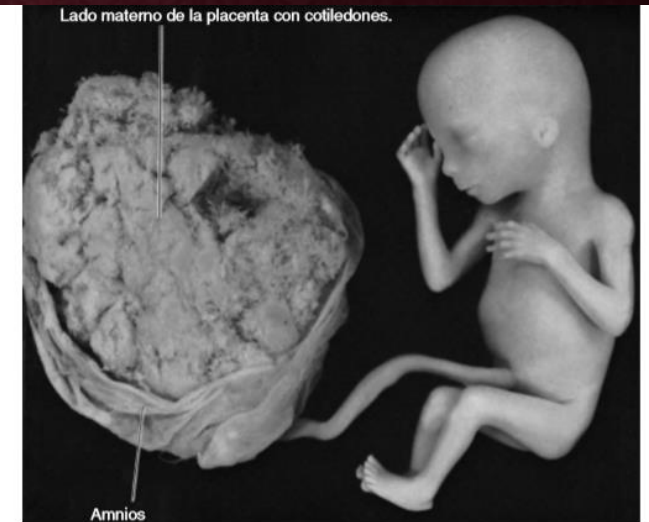

FIGURA 8.5 Feto de 18 semanas unido a la placenta por el cordón umbilical. La piel del feto es delgada por la falta de grasa subcutánea. Obsérvese la placenta con sus cotiledones y amnios.

Al final de la vida intrauterina la piel esta cubierta por una sustancia grasa blanquecina → vèrnix caseosa

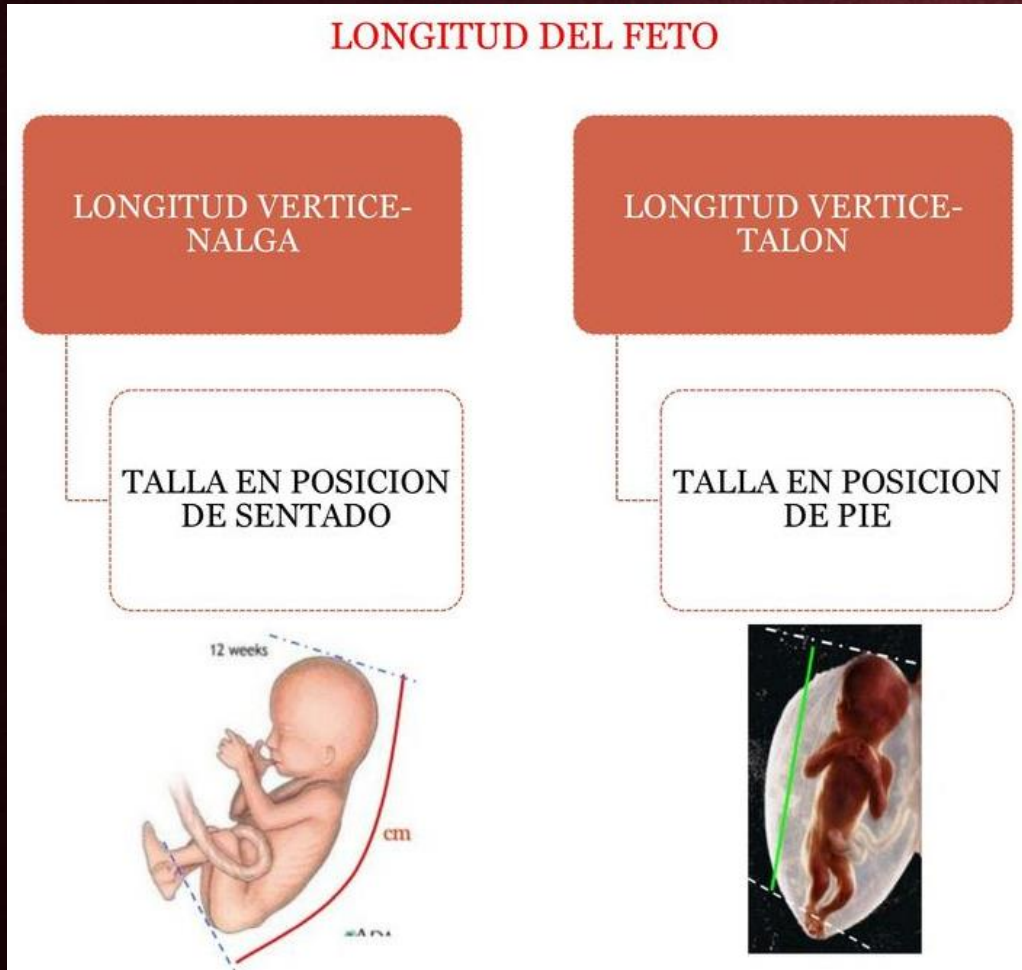
Al final del 9° mes:

El perímetro del cráneo es el mas grande del cuerpo

Al momento del nacimiento →
3,000 - 3,400 g

Longitud cefalocaudal: 36 cm

Longitud vértice talón: 50 cm



FECHA DEL NACIMIENTO

- La fecha mas precisa es 266 días, o sea 38 semanas después de la fecundación
- Se calcula la fecha de nacimiento como 280 días, es decir 40 semanas contando a partir del primer día del ultimo periodo menstrual normal.

Regla de Naegele

$$\text{F.P.P} = \text{FUM} + 7 \text{ días} + 1 \text{ año} - 3 \text{ meses}$$

FECHA PROBABLE DE PARTO

Para calcular la FPP se utiliza la tabla de Naegele aplicada para ciclos regulares de 28 días +/- 7 días.

$$\begin{aligned} \text{FPP} &= \text{FUR} + 7 \text{ días} - 3 \text{ meses} \\ &\quad \text{FUR} + 7 \text{ días} + 9 \text{ meses} \end{aligned}$$

EJ: FUR 5 de enero 2007 + 7 días

12 de enero – 3 meses: 12 de octubre

12 de enero + 9 meses: 12 de octubre

REGLA DE NAEGELE

Al primer día de la última menstruación se le agrega 7 y se retroceden 3 meses

Ejemplo

FUR= 10-04-05

$$10+7=17$$

$$04-03=01$$

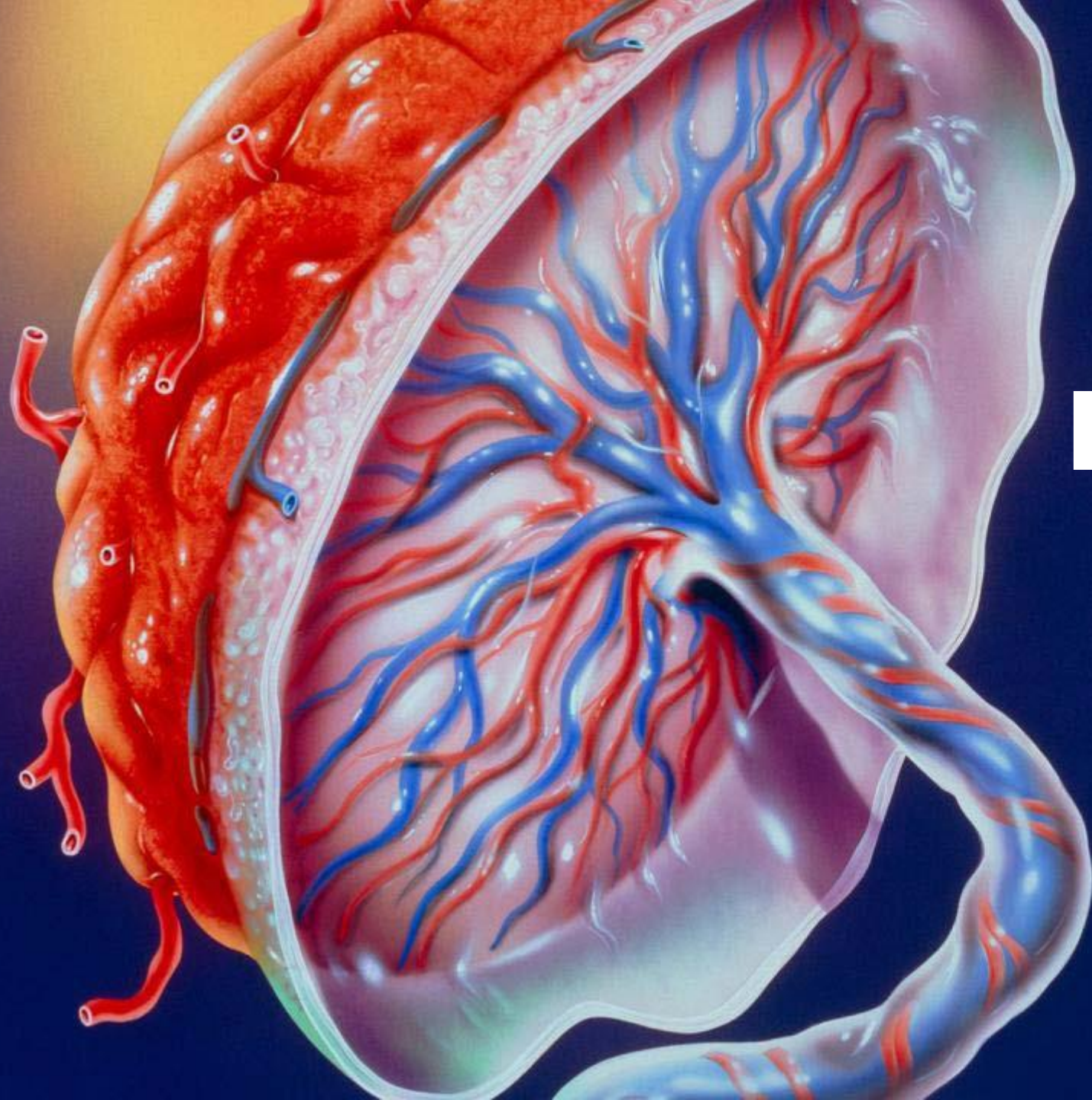
$$FPP= 17-01-06$$

- La mayoría de los fetos nacen entre 10 y 14 días de la fecha calculada
- Si nacen mucho antes → prematuros
- Si nacen después → posmaduros

Pretermino / Prematuros → 35 – 36 semanas

A termino / Maduro → 37 – 41 semanas

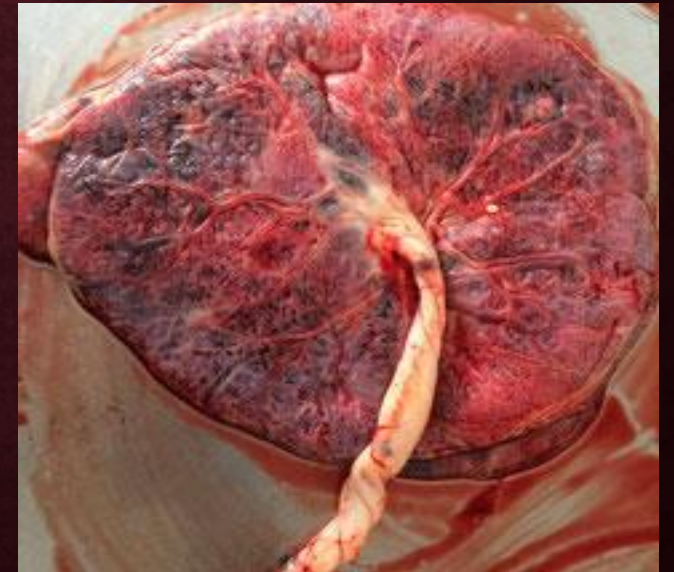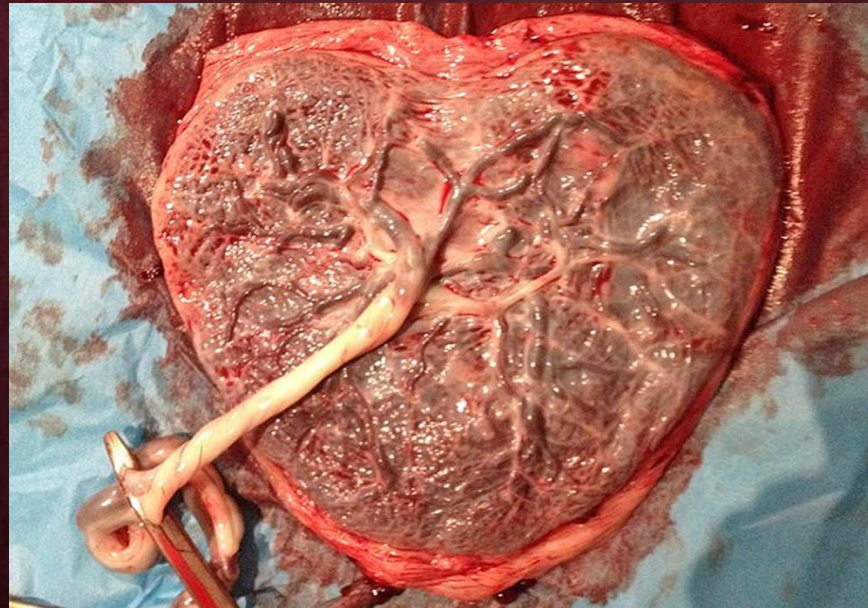
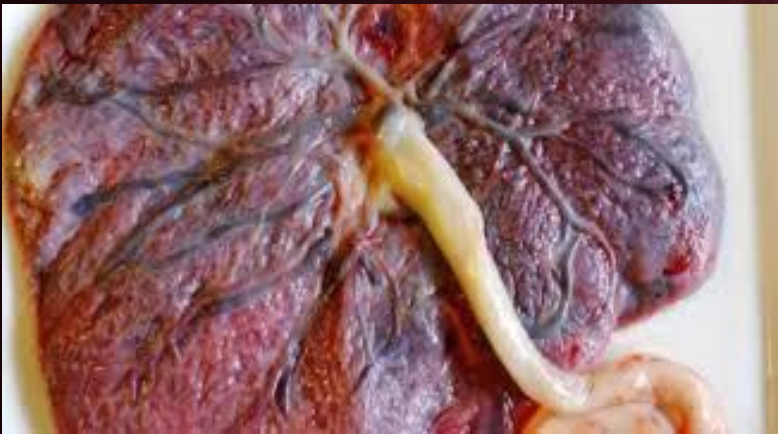Posttermino / posmaduro → 42 semanas o mas



MEMBRANAS FETALES Y PLACENTA

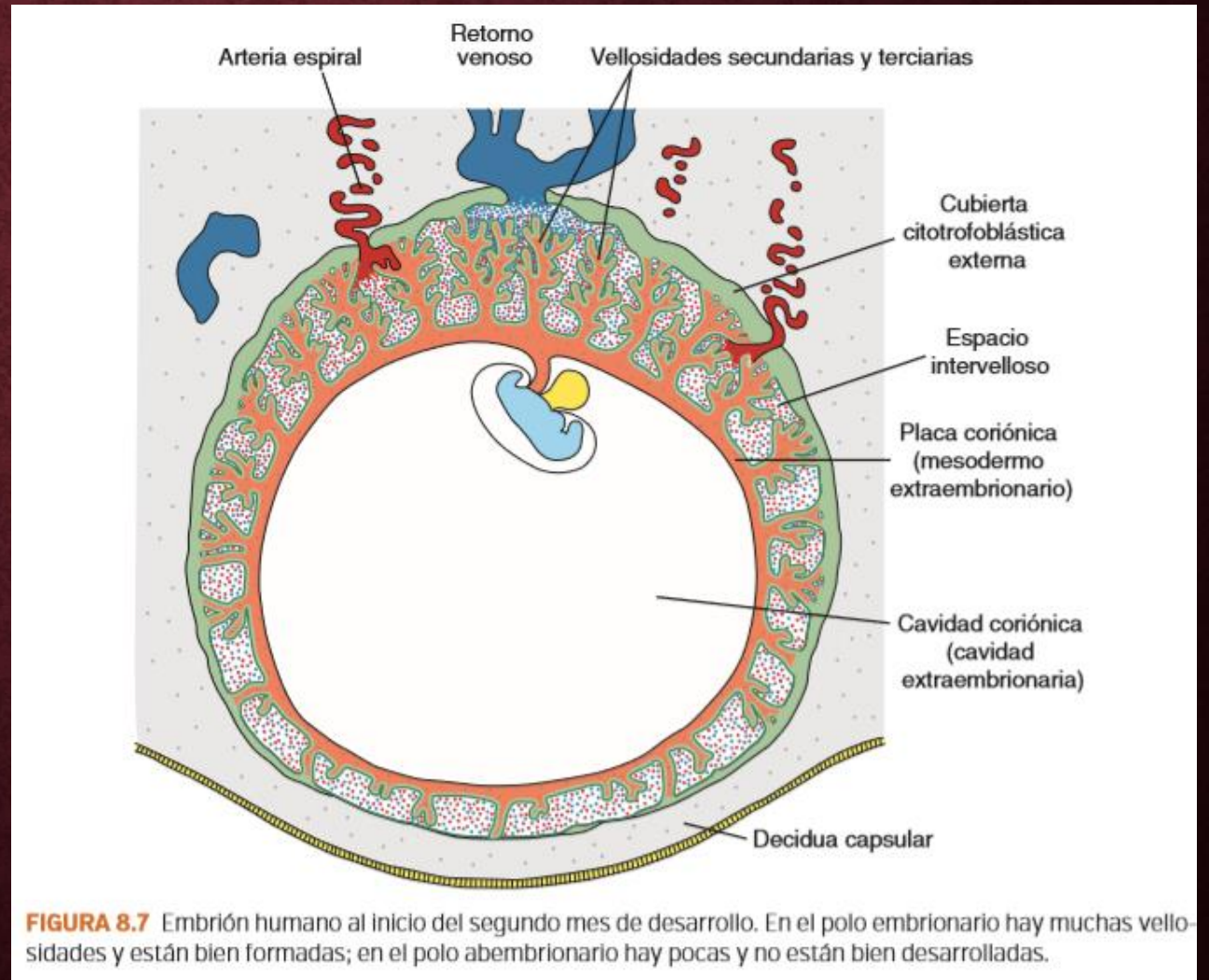
PLACENTA

- La placenta es un órgano que facilita el intercambio de nutrientes y gases entre los compartimentos de la madre y el feto



CAMBIOS EN EL TROFOBLASTO

- Segundo mes → grandes cantidades de vellosidades secundarias y terciarias
- Las arterias espirales del útero transportan la sangre materna a la placenta



ESTRUCTURA DE LA PLACENTA

- Dos componentes:
 - Parte fetal
 - Parte materna
- Tabiques deciduales divide a la placenta en varios compartimentos o **cotiledones**

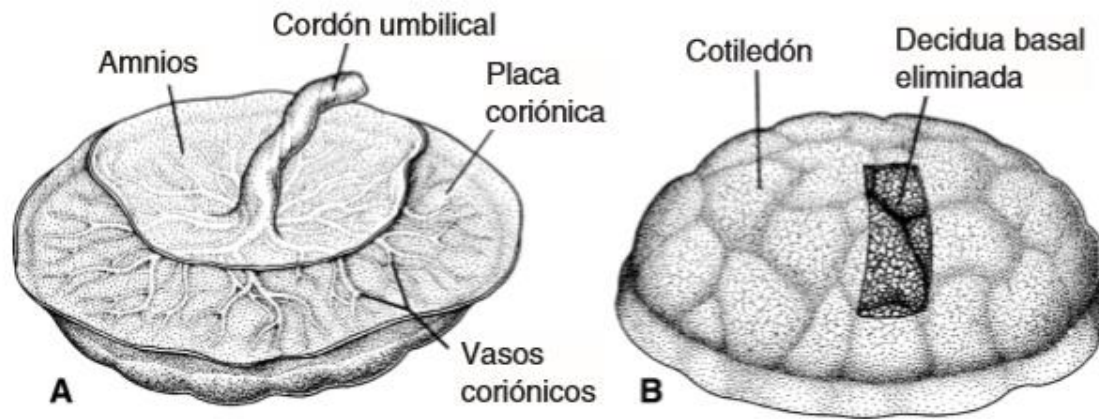
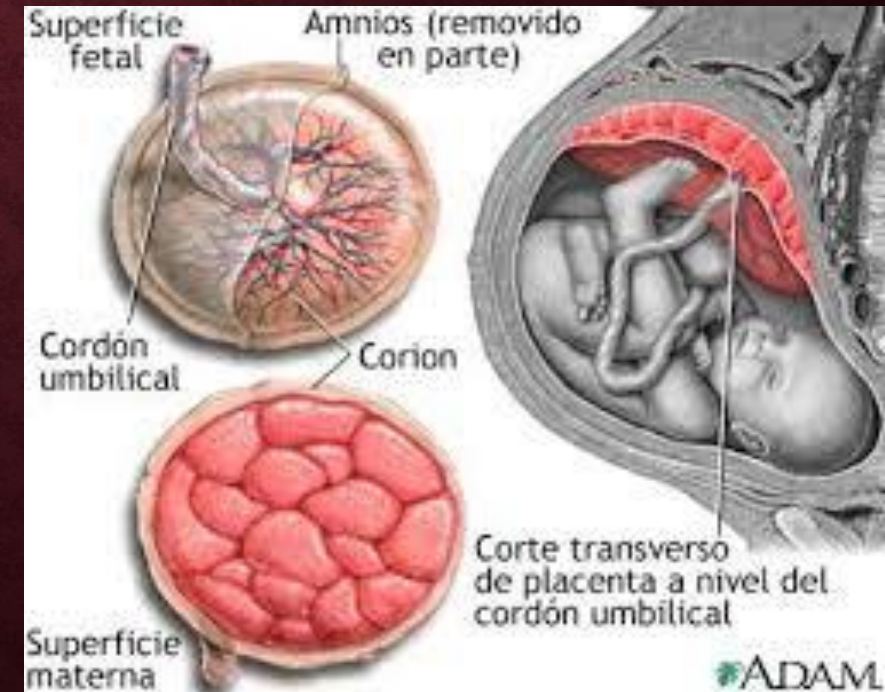


FIGURA 8.14 Placenta a término. **A.** Lado fetal: la placa coriónica y el cordón umbilical están cubiertos por el amnios. **B.** Lado materno que muestra los cotiledones: en un área se eliminó la decidua. El lado materno de la placenta siempre se inspecciona de manera minuciosa al momento del nacimiento; con frecuencia se distinguen uno o varios cotiledones de aspecto blanquecino a causa de la excesiva producción de fibrinoide e infarto de un grupo de lagunas intervellas.



PLACENTA A TERMINO

**Forma:
Discoide**

**Diámetro:
15 a 25 cm**

**Grosor:
3 cm**

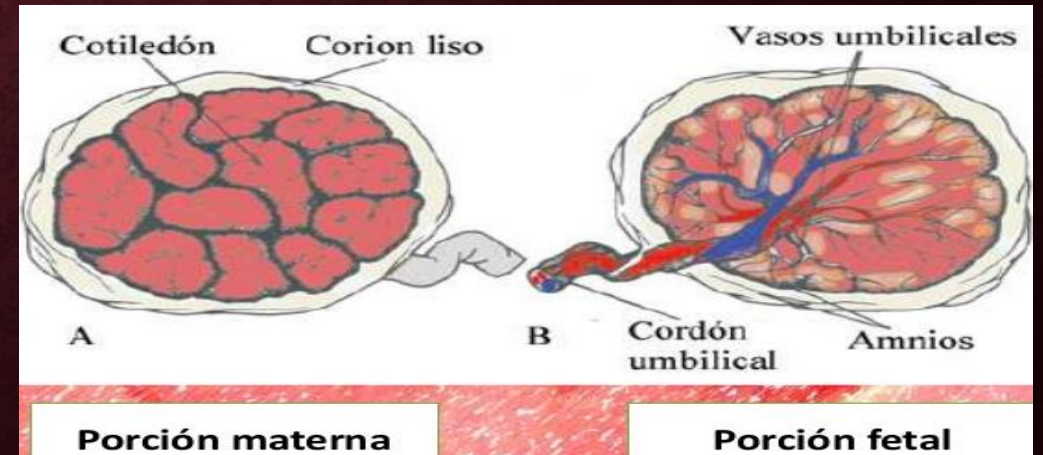
**Y se expulsa
aprox. 30
minutos
después del
nacimiento**

**En el parto se
desprende de la
pared uterina**

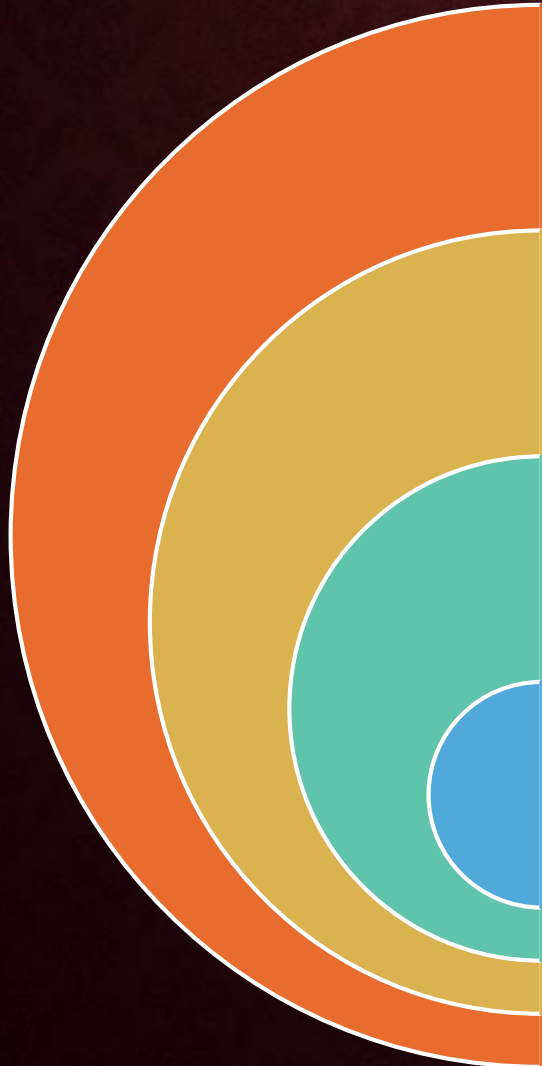**Peso: 500 a
600 grs.**

**Lado materno → 15 a
20 cotiledones
cubierta por una
capa (decidua basal)**

**Lado fetal → cubierta
por la placa
coriónica y el cordón
umbilical**



CIRCULACION EN LA PLACENTA



Los cotiledones reciben su sangre a través de 80 a 100 arterias espirales

La presión de esas arterias empuja la sangre a la profundo de los espacios intervellosos

Venas endometriales

Contienen 150 ml → se remplaza cada 3 y 4 veces por minuto

FUNCION DE LA PLACENTA

Intercambio
de gases

Intercambio
de
nutrientes y
electrolitos

Transmisión
de
anticuerpos
maternos

Producción
de
hormonas

1.- INTERCAMBIO DE GASES



- Oxígeno, dióxido de carbono, y monóxido de carbono
- El feto extrae de la circulación materna entre 20 y 30 ml de oxígeno por minuto

2.- INTERCAMBIO DE NUTRIENTES Y ELECTROLITOS



- Aminoácidos, ácidos grasos libres, carbohidratos, vitaminas
- Es rápido
- Aumenta conforme avanza el embarazo

3.- TRANSMISION DE ANTICUERPOS MATERNOS

La competencia inmunológica comienza adquirirse a finales del primer trimestre



La inmunoglobulina materna G (IgG) → la cual comienza a ser transportada de la madre al feto aprox. A las 14 semanas



Así el feto obtiene inmunidad pasiva



El recién nacido empieza a producir su propia IgG → pero alcanza los niveles adultos a los 3 años

4.- PRODUCCION DE HORMONAS

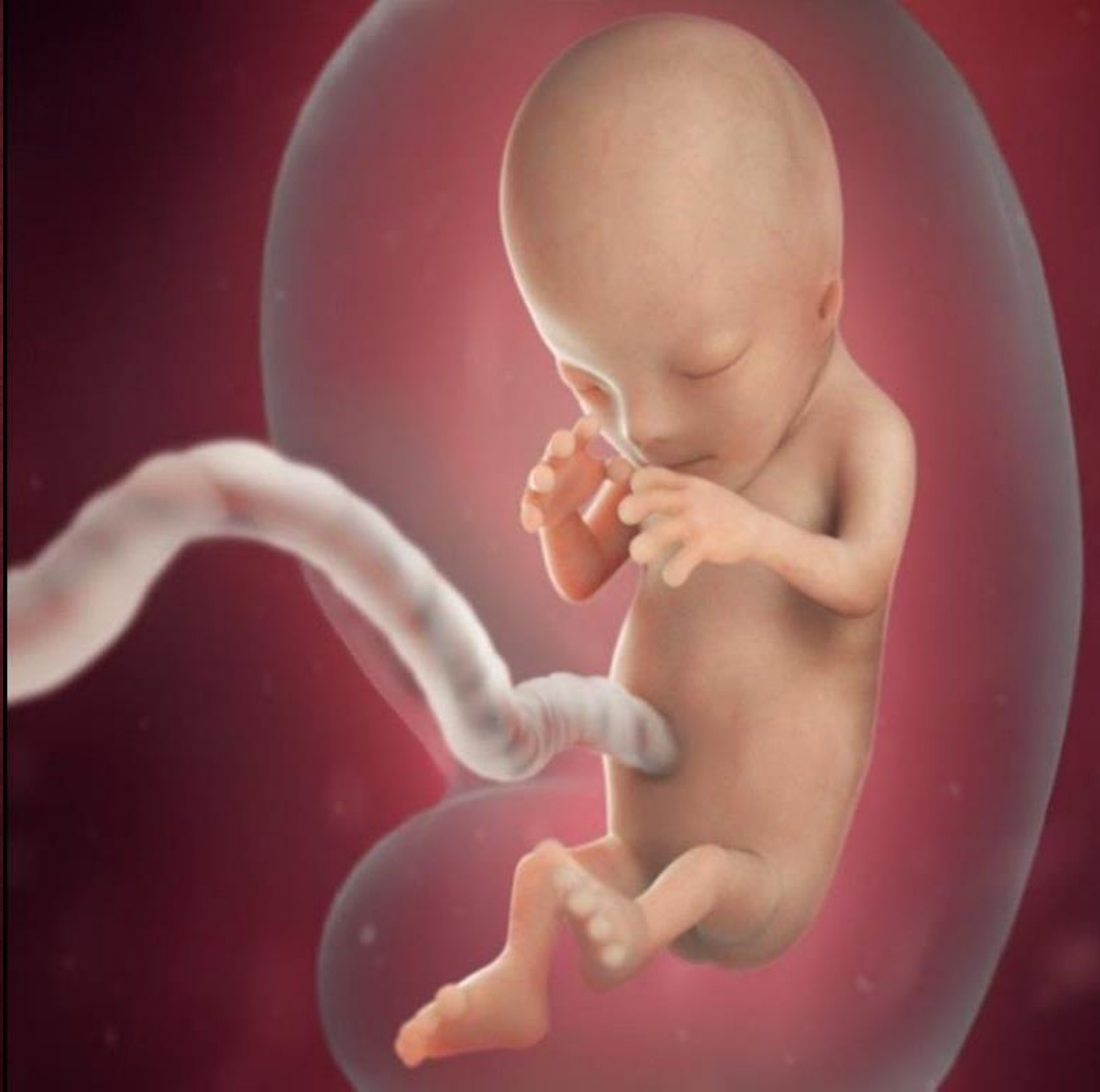Al final de cuarto mes → progesterona (para mantener el embarazo)

2 primeros meses → Hormona gonadotropina coriónica humana → mantiene el cuerpo amarillo (indicador del embarazo)

Hormonas estrogénicas → estimulan el crecimiento del útero y el desarrollo de glándulas mamarias

Somatomamotropina → sobre la glucosa sanguínea materna (efecto diabético) y favorece el desarrollo de las mamas

AMNIOS Y CORDÓN UMBILICAL



El pedículo de fijación → vasos umbilicales (2 arterias y 1 vena)

Al final del tercer mes → obliterada la cavidad del cordón umbilical

Cordón umbilical primitivo



Las asas prominentes → hernia umbilical fisiológica

Por un tiempo la cavidad abdominal resulta demasiado pequeña para las asas intestinales

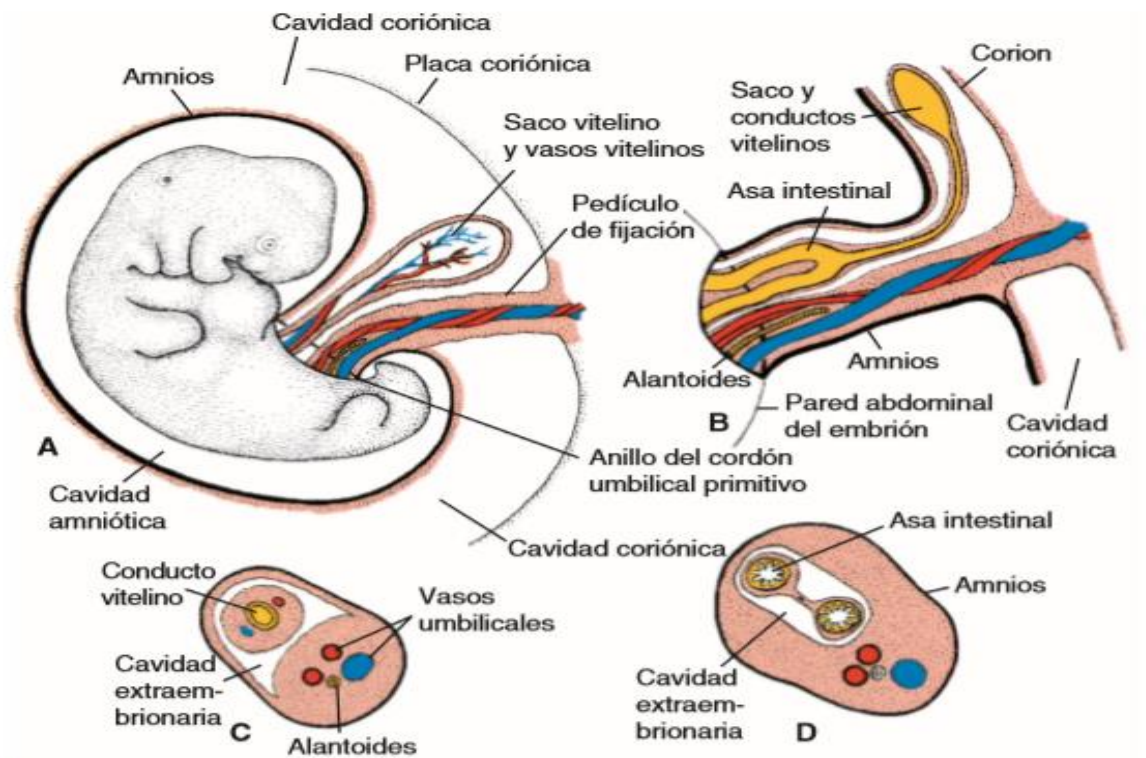
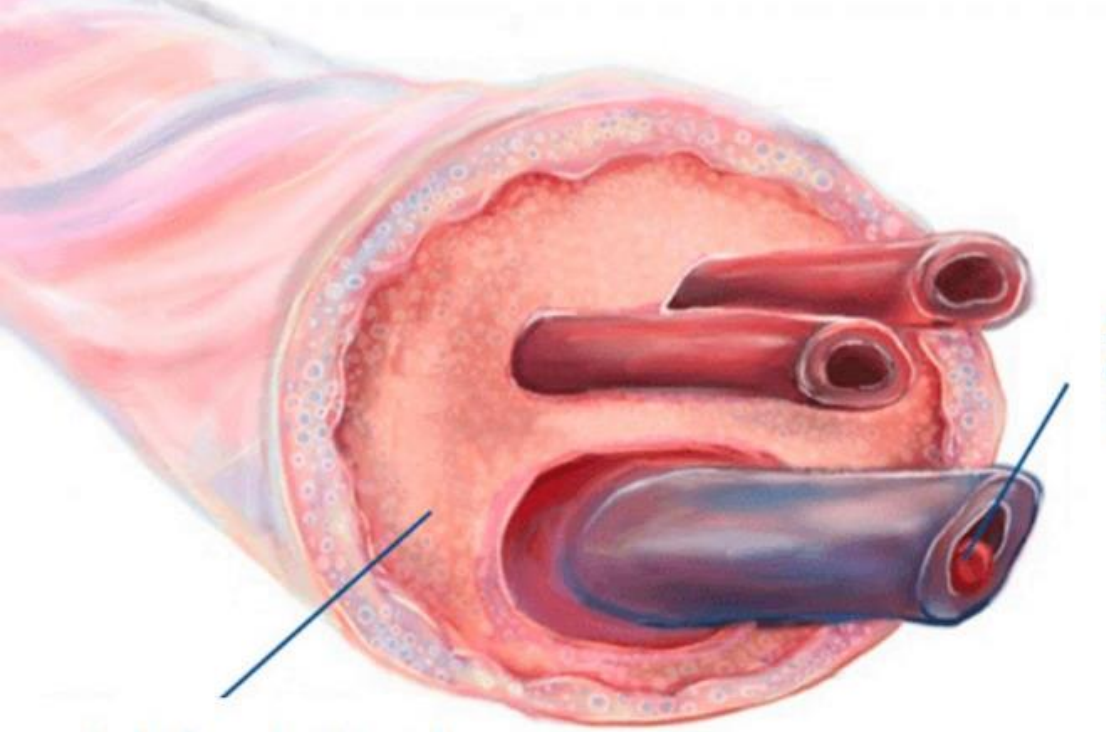
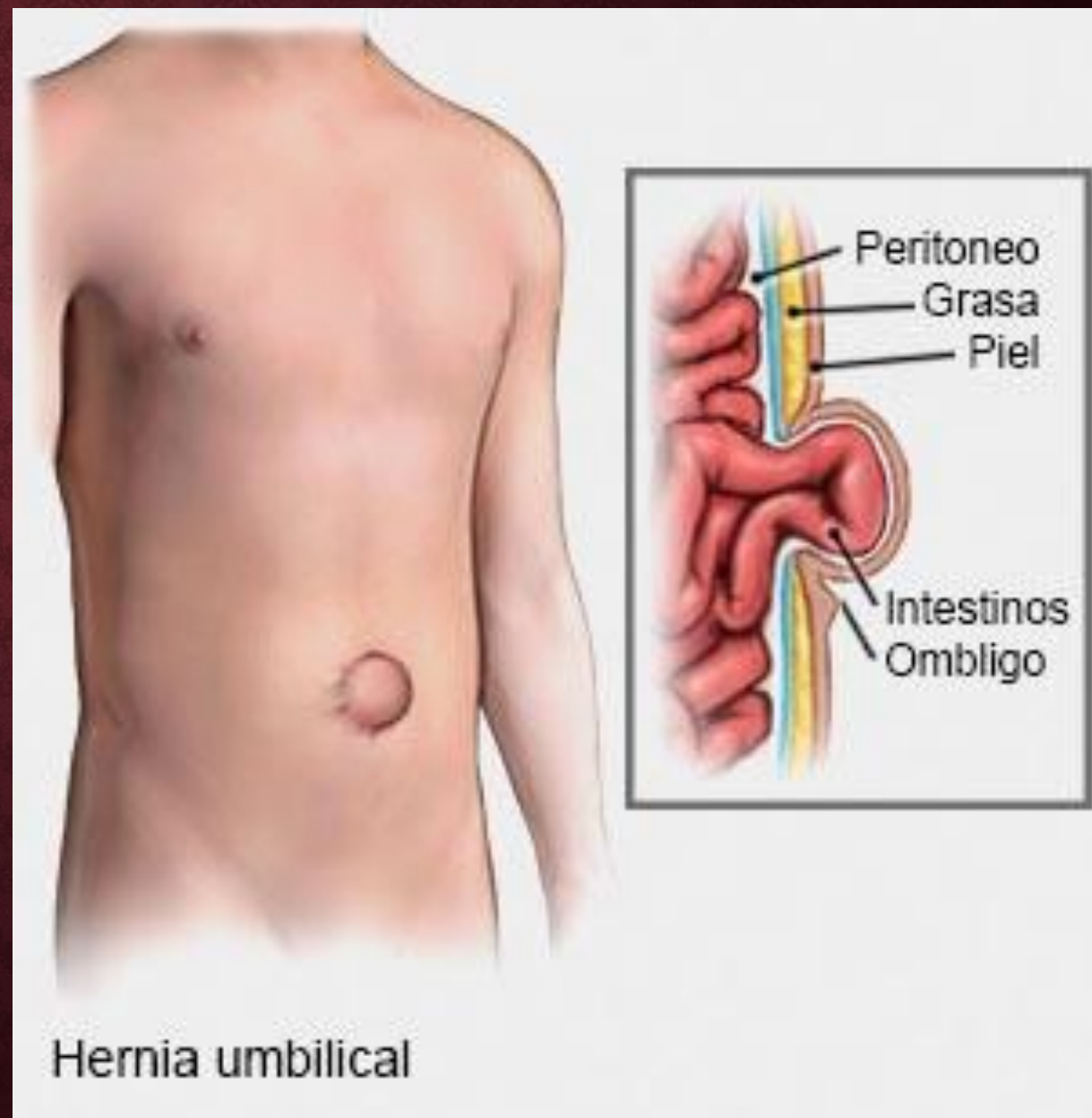
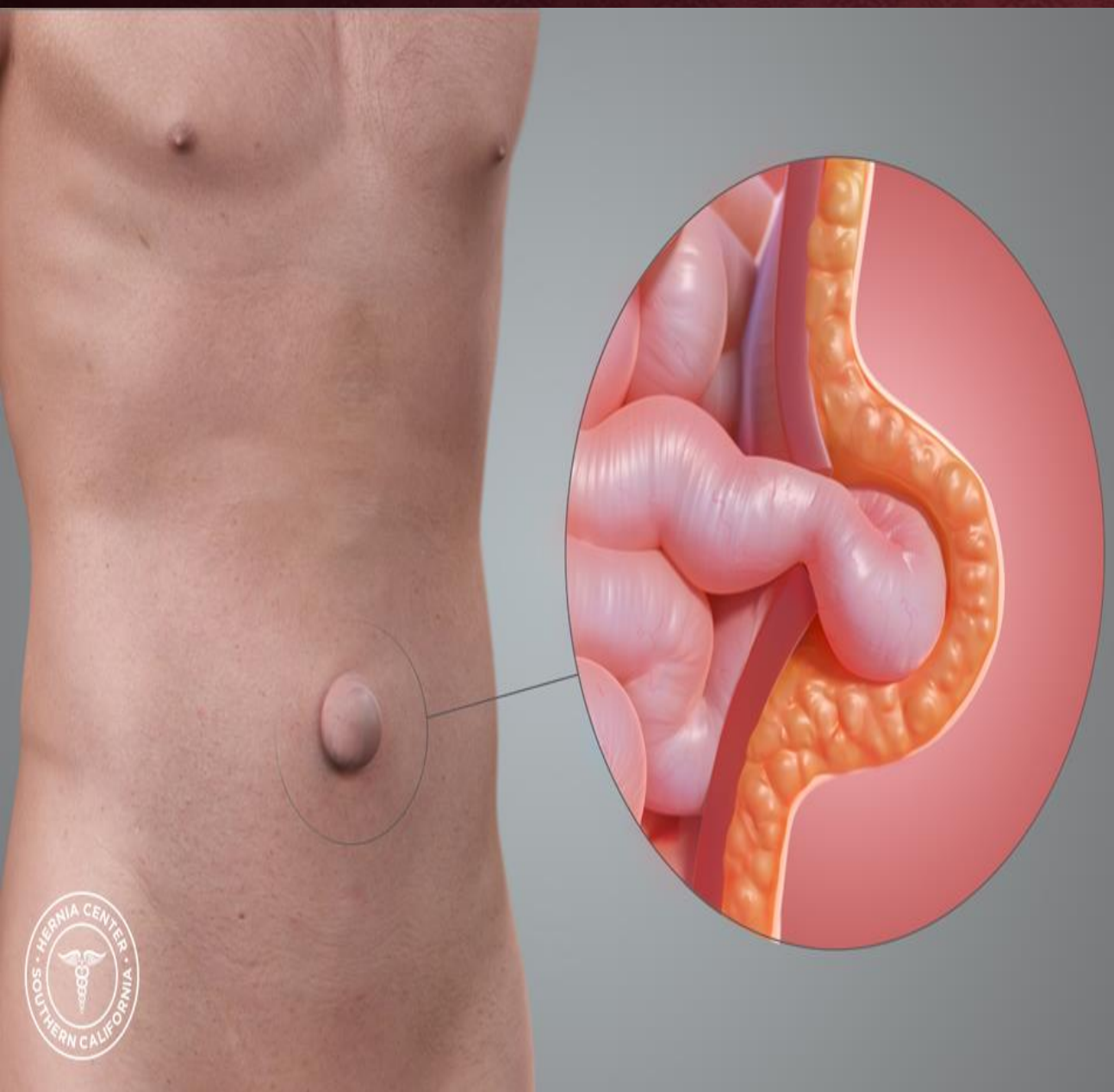
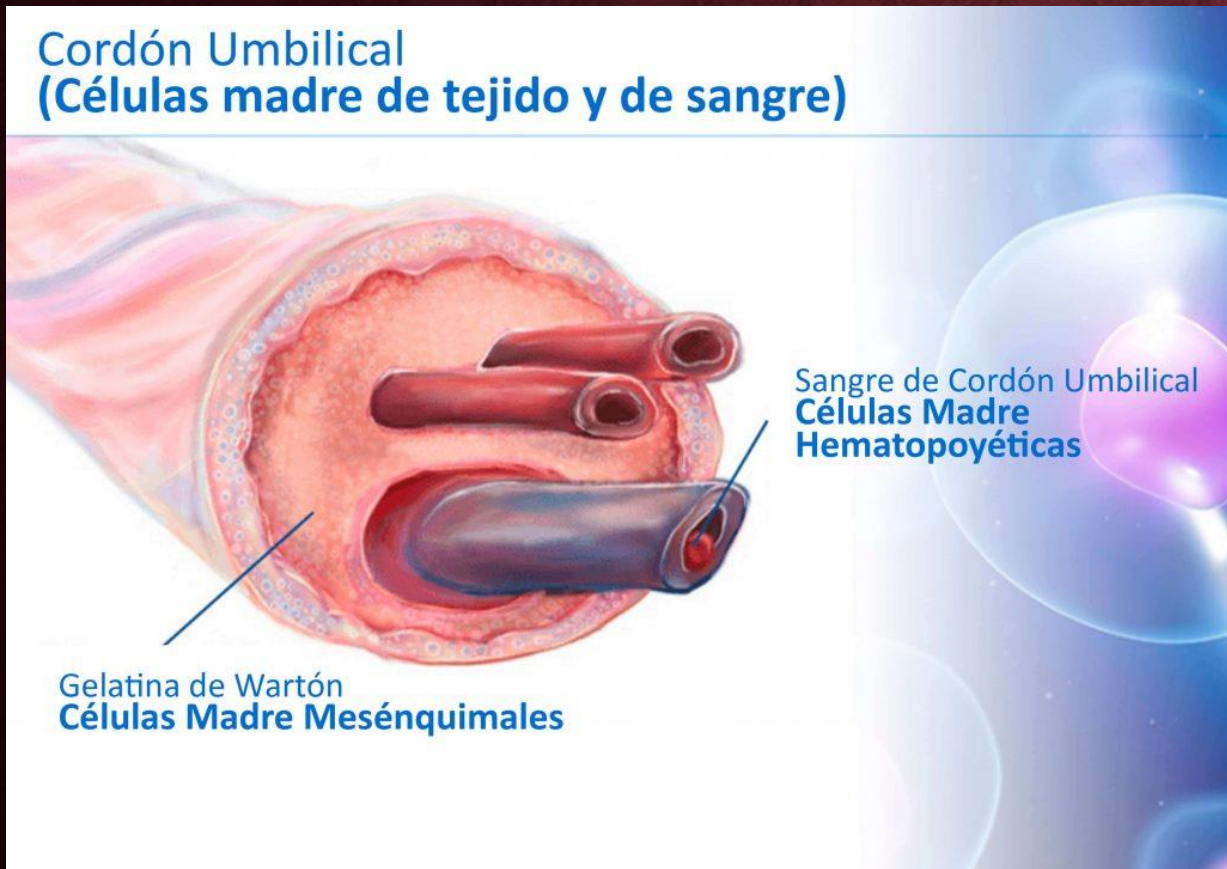


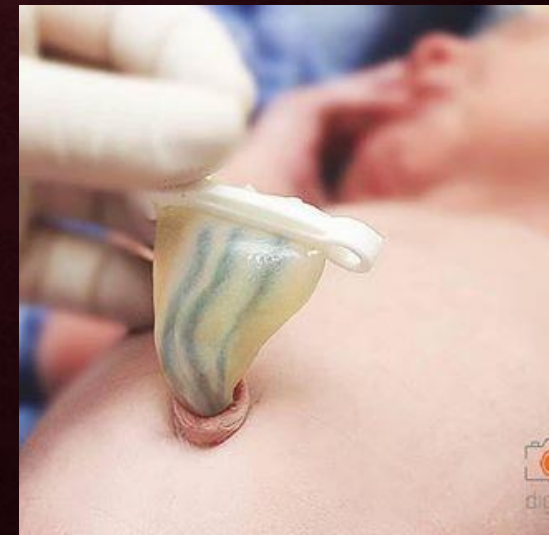FIGURA 8.16 **A.** Embrión de 5 semanas con las estructuras que cruzan el anillo umbilical primitivo. **B.** Cordón umbilical primitivo de un embrión de 10 semanas. **C.** Sección transversal por las estructuras a nivel del anillo umbilical. **D.** Sección transversal por el cordón umbilical primitivo que muestra las asas intestinales que sobresalen en el cordón umbilical.



GELATINA DE WHARTON



- Tejido rico en proteoglicanos
- Funciona como capa protectora de los vasos sanguíneos



LIQUIDO AMNIOTICO

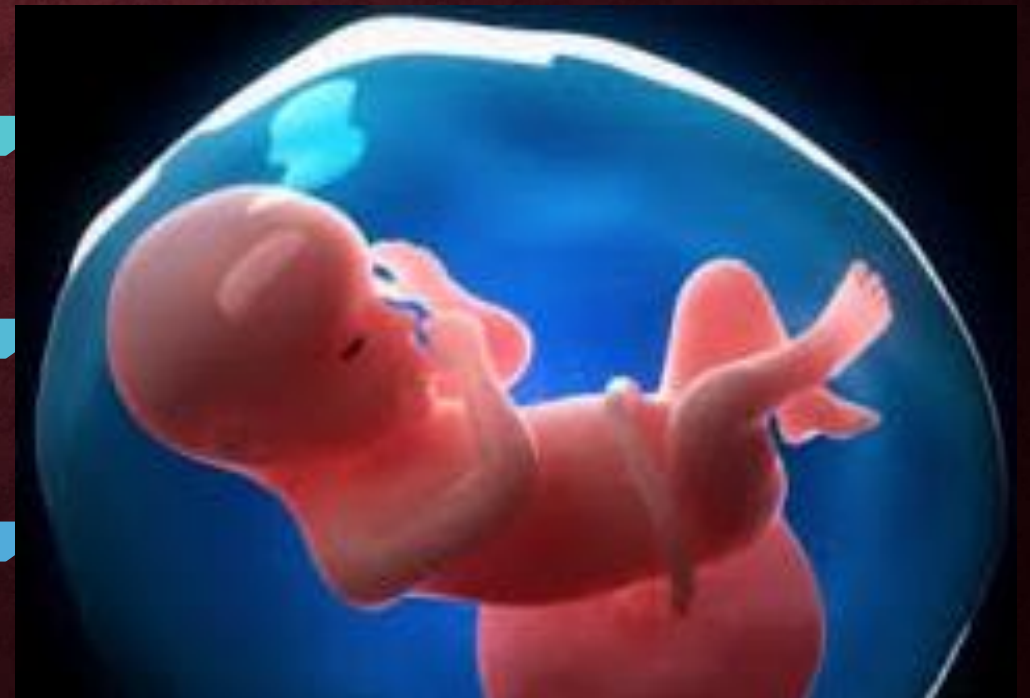Liquido claro, acuoso

Producido en parte por las células amnióticas, pero que proviene básicamente de la sangre materna

10 semanas → 30 ml

20 semanas → 450 ml

37 semanas → 800 – 1,000 ml

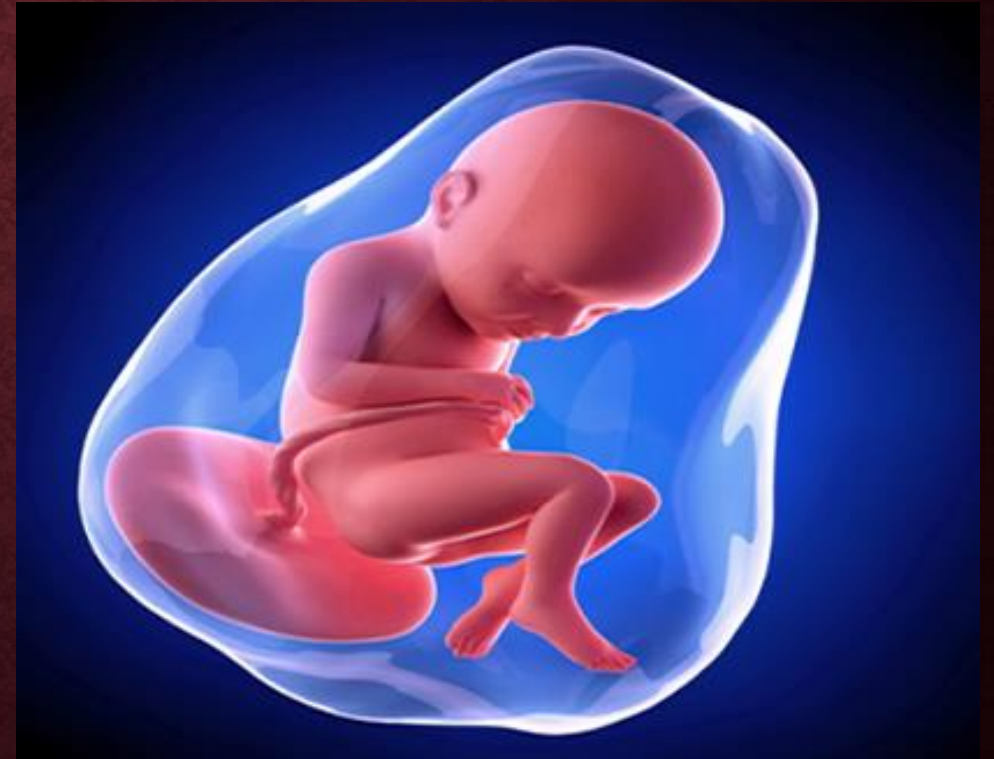

FUNCIONES

Absorbe
sacudidas

Evita que el
embrión se
adhiera al amnios

Permite los
movimientos del
feto



LIQUIDO AMNIOTICO

El volumen del liquido se reemplaza cada tres horas

Al 5° mes → el feto deglute su propio liquido

5° mes → la orina fetal se agrega diariamente al liquido → pero es sobre todo agua porque la placenta intercambia los desperdicios metabólicos

Se estima que bebe 400 ml diarios

MEMBRANAS FETALES DE LOS GEMELOS

GEMELOS DICIGÓTICOS

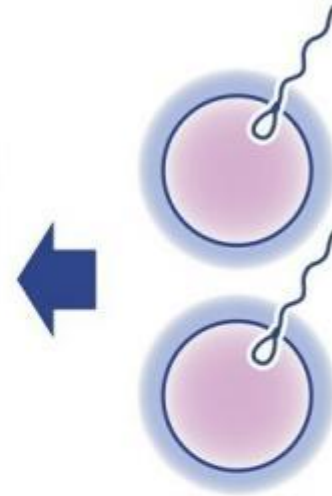
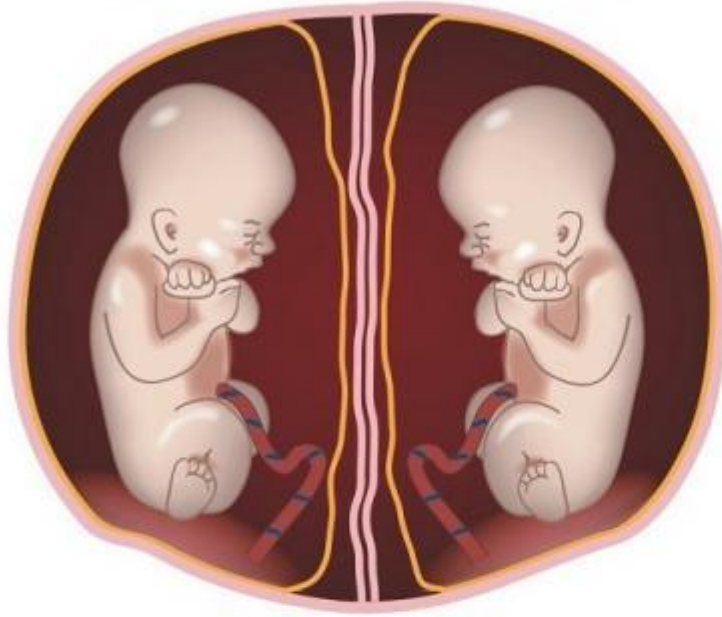
Se deben al desprendimiento simultáneo de dos ovocitos y a la fecundación por espermatozoides diferentes.

Puesto que los ovocitos tienen distinta constitución genética, los gemelos no se parecen

Pueden ser del mismo o diferente sexo

Los cigotos se implantan individualmente en el útero, desarrollan casi siempre su placenta, amnios y saco coriónico propios

Dicigóticos
o mellizos



Óvulos fertilizados:
dos



- La placenta, las paredes de los sacos coriónicos pueden aproximarse entre sí y fusionarse

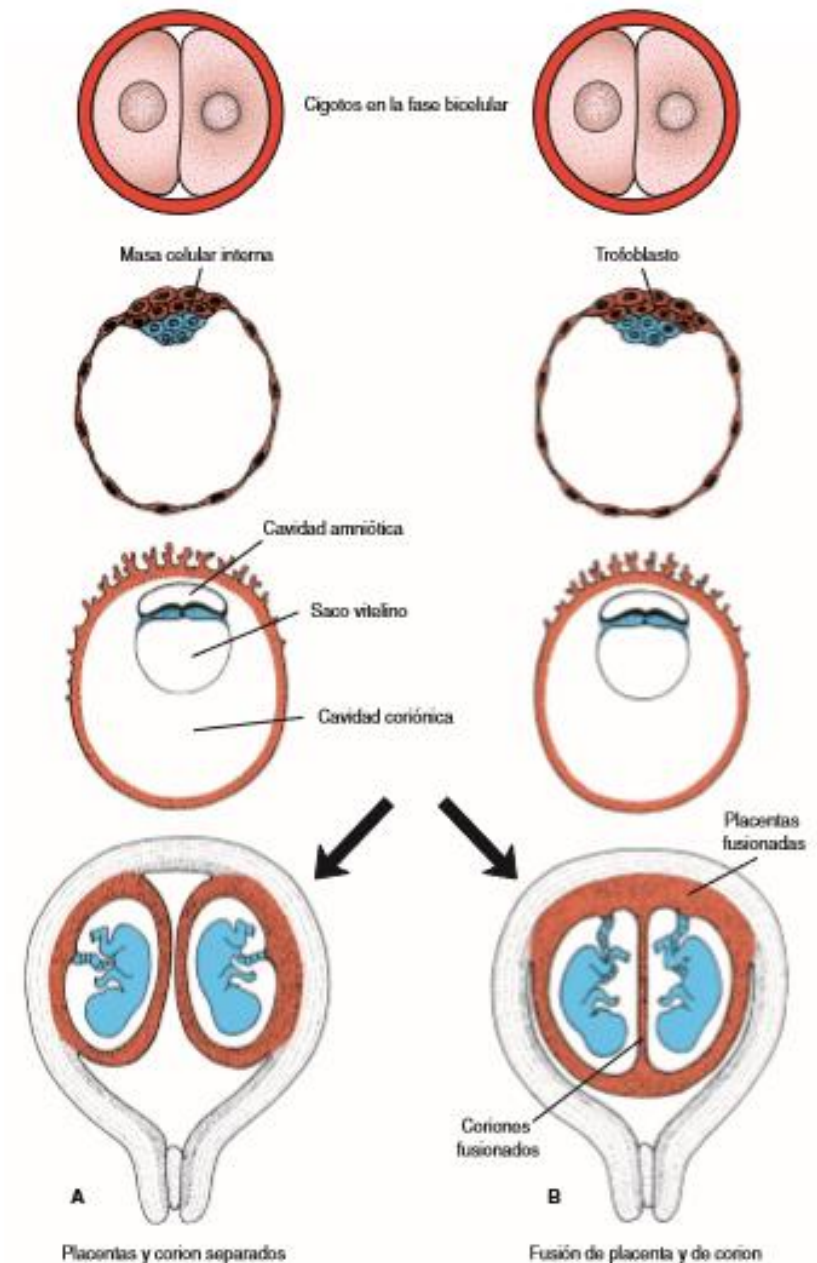


FIGURA 8.18 Desarrollo de gemelos dicigóticos. En condiciones normales cada embrión tiene su propio amnios, corion y placenta [A], pero a veces las placentas se fusionan [B]. Los embriones reciben la cantidad apropiada de sangre, sólo que esporádicamente grandes anastomosis desvían más sangre a uno de los gemelos que a al otro.

GEMELOS MONOCIGÓTICOS

Proviene de un solo óvulo fecundado, corresponde a los gemelos monocigóticos o idénticos

Los blastocitos se implantan por separado y cada embrión cuenta con su propia placenta y saco coriónico

gran semejanza de los grupos sanguíneos, las huellas dactilares, el sexo y el aspecto externo, como el color de los ojos y del pelo.

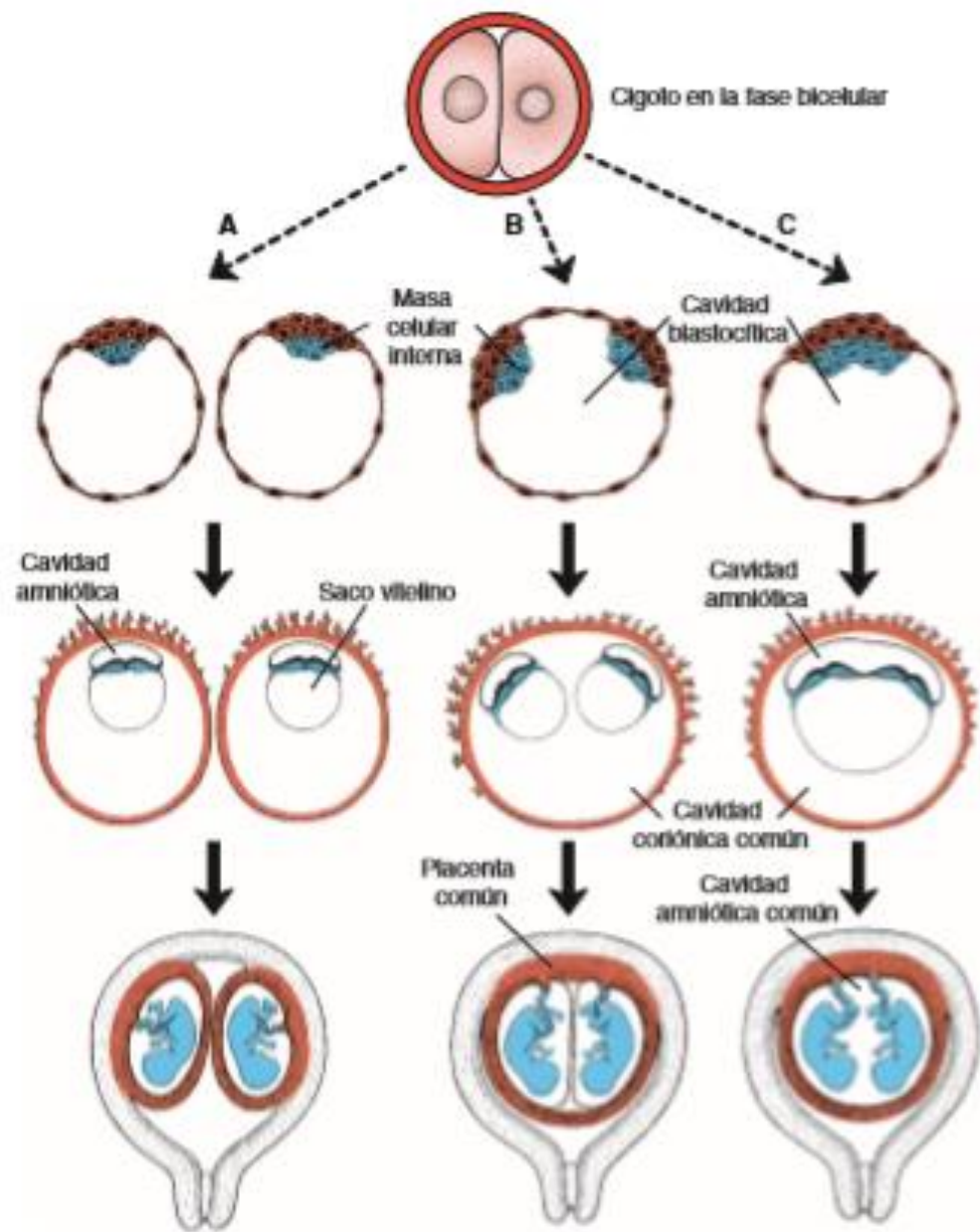


FIGURA 8.19 Posibles relaciones de las membranas fetales en gemelos monocigóticos. **A.** La división se efectúa en la etapa bicelular, y cada embrión tiene su propia placenta, cavityad amniótica y coriónica. **B.** División de la masa celular interna en dos grupos separados por completo. Ambos embriones comparten una placenta y saco coriónico, pero cavityades amnióticas individuales. **C.** División de la masa celular interna en una fase tardía del desarrollo. Los embriones comparten una placenta, una cavityad amniótica y una cavityad coriónica.