

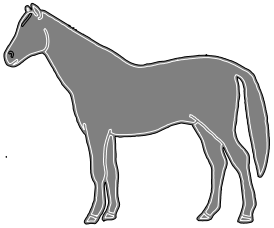
PROPEDEÚTICA CLÍNICA

Práctica 4

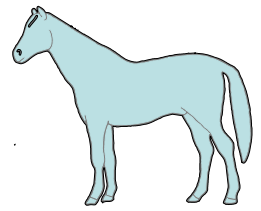
- **Exploración del aparato digestivo del caballo.**

OBJETIVOS

- 4.1. Explorar los labios.**
 - 4.2. Explorar la mucosa bucal (gingival).**
 - 4.3. Explorar los dientes.**
 - 4.4. Explorar la lengua.**
 - 4.5. Explorar el paladar duro.**
 - 4.6. Explorar la faringe.**
 - 4.7. Explorar la glándula parótida.**
 - 4.8. Explorar el intestino delgado, colon y ciego.**
 - 4.9. Explorar el bazo.**
-



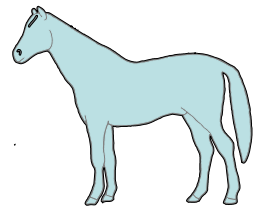
4.1. Explorar los labios.



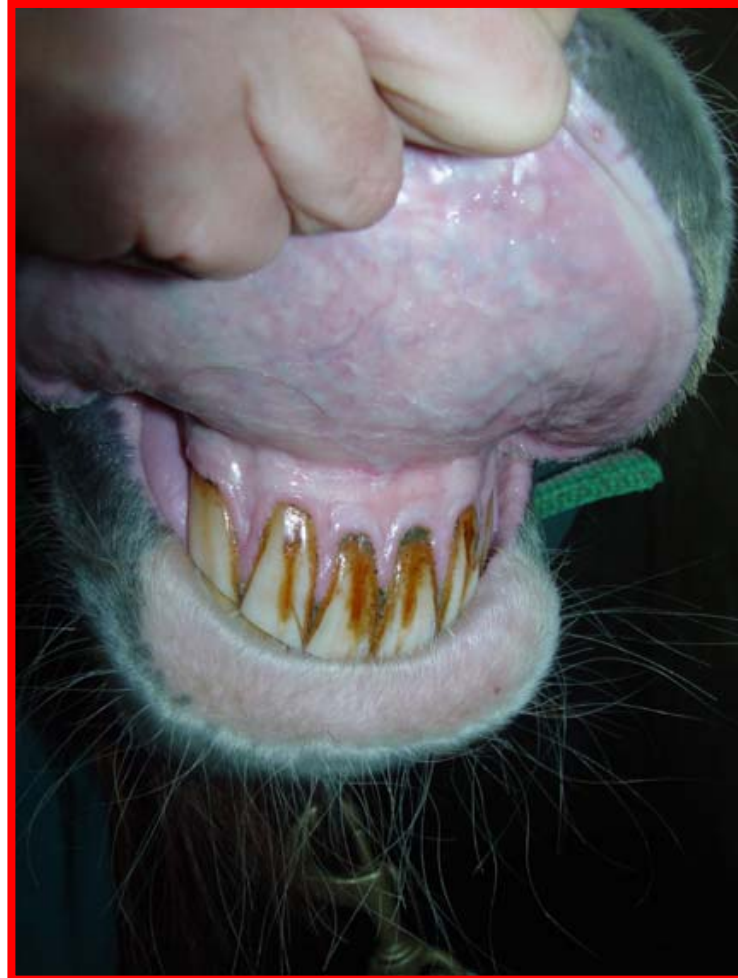Forma de realizarlo: Explorar por inspección y palpación. Evertir los labios.



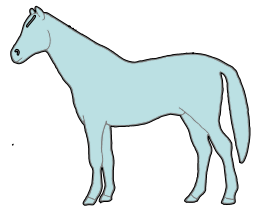
4.2. Explorar la mucosa bucal (gingival).



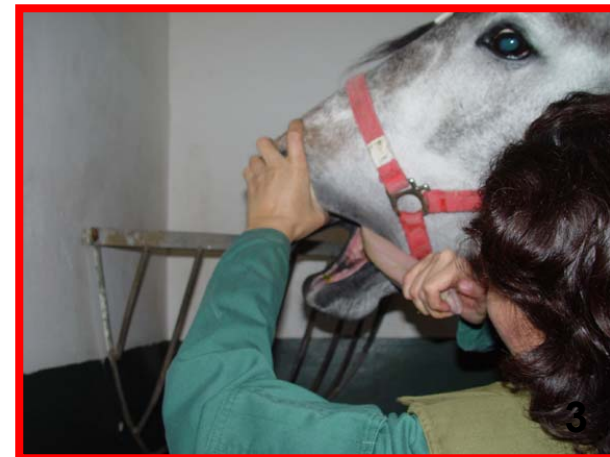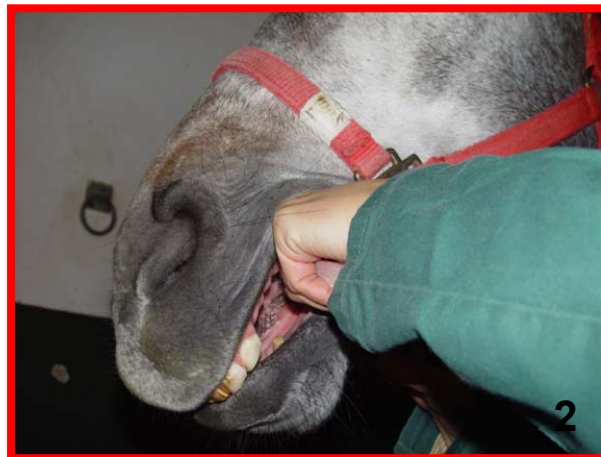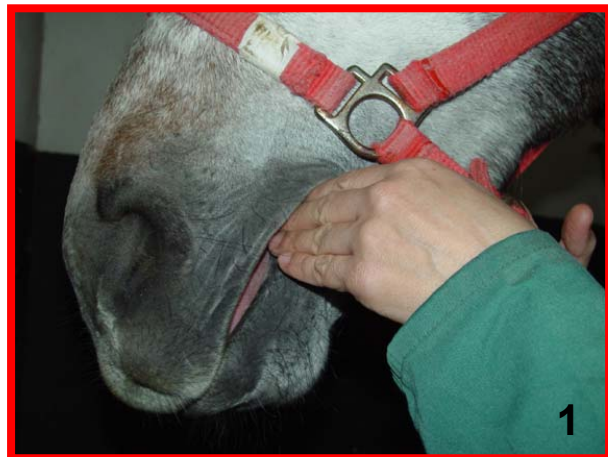Forma de realizarlo: Explorar por inspección. Evertir los labios.



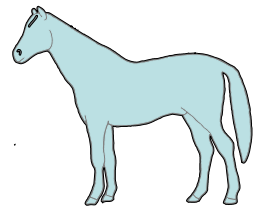
Abrir la boca.



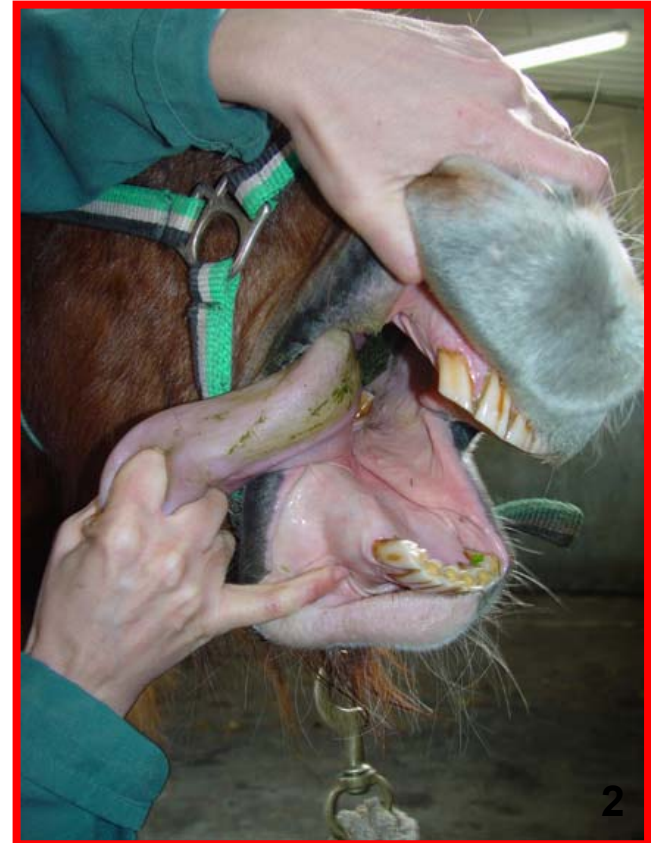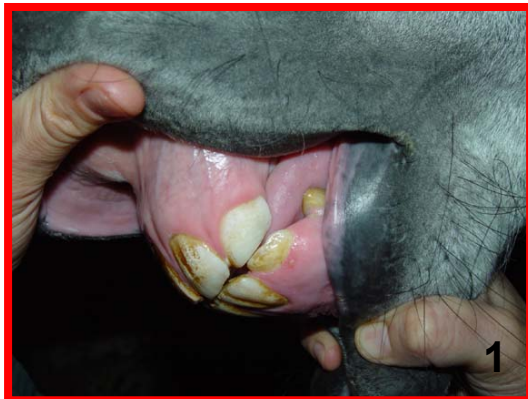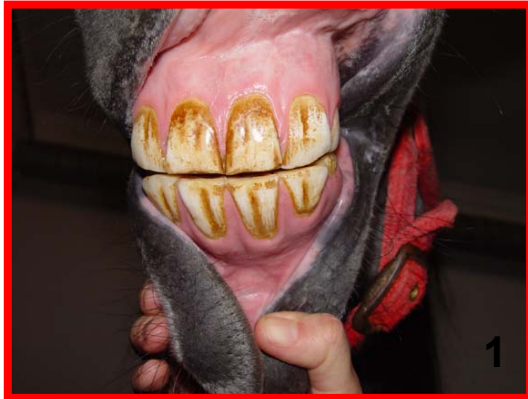Forma de realizarlo: Colocar los dedos de una mano en el espacio interdental (1). Coger la lengua con la mano, tirar de ella y sacarla fuera de la boca para evitar que el animal pueda cerrarla (2). Con el dedo pulgar de la otra mano, presionar sobre el paladar duro (3).



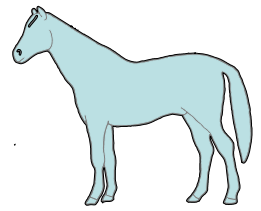
4.3. Explorar los dientes.



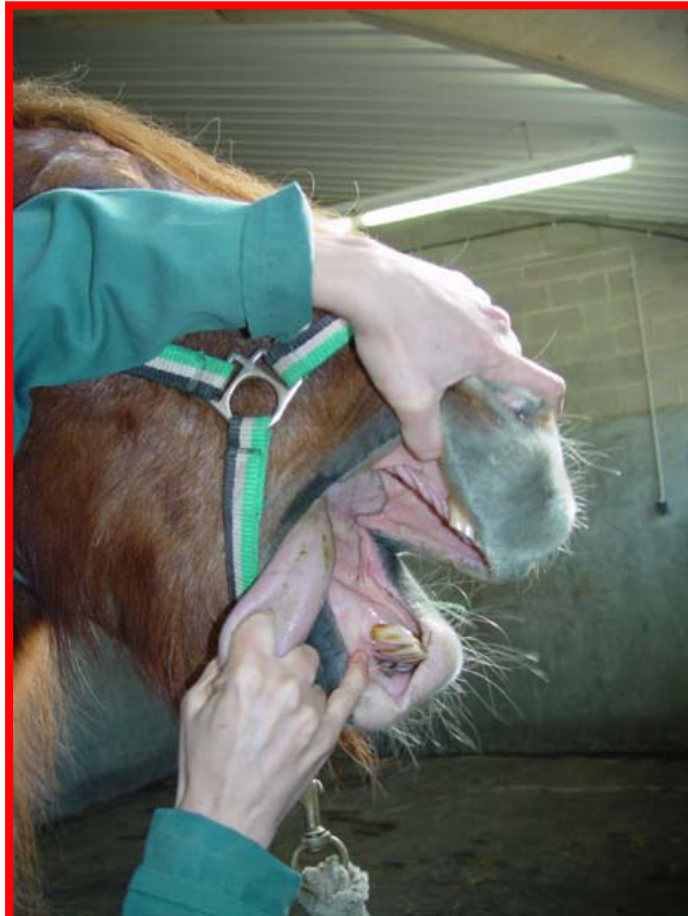Forma de realizarlo: Explorar por inspección y palpación. Explorar los incisivos primero evertiendo los labios (1) y después abrir la boca para explorar todos los dientes (2).



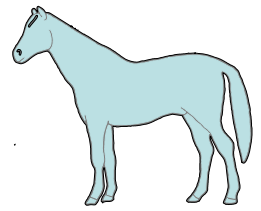
4.4. Explorar la lengua.



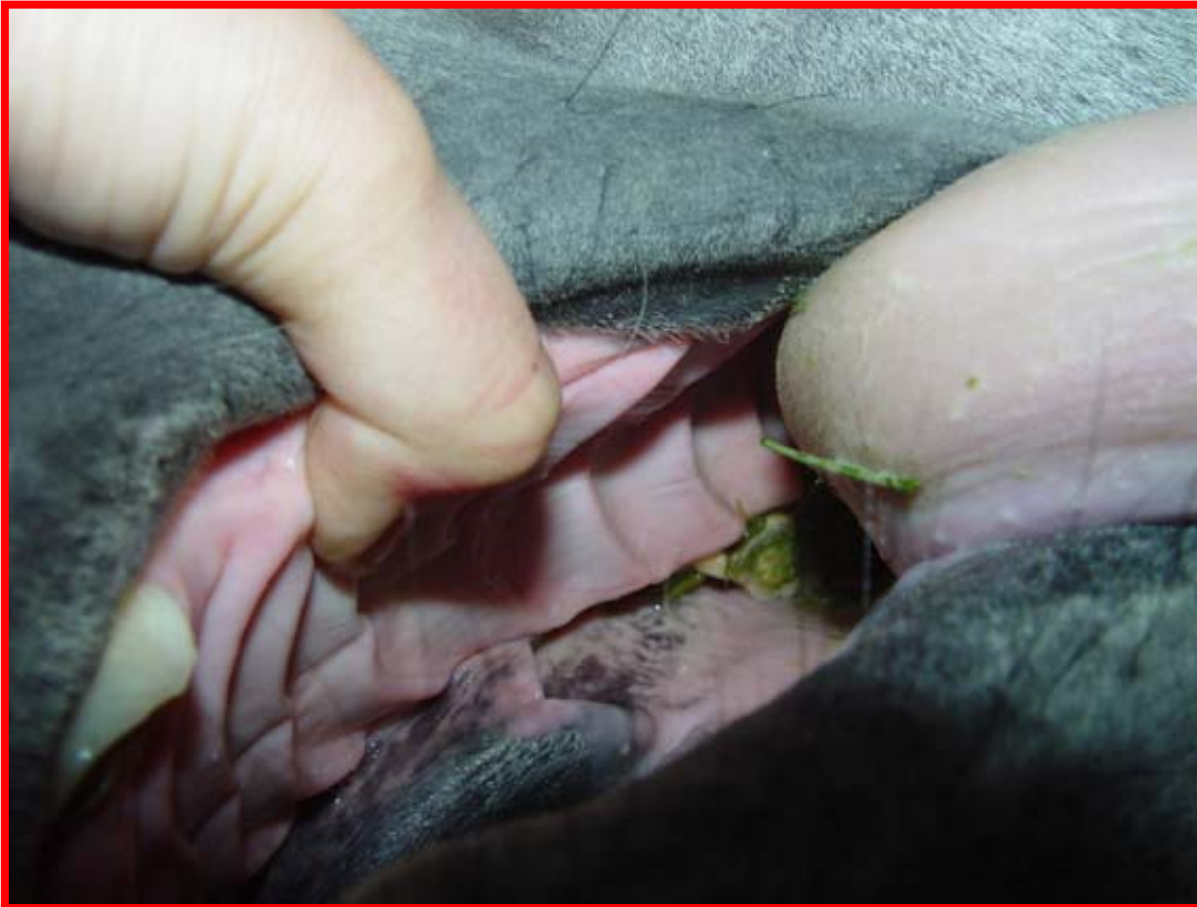Forma de realizarlo: Abrir la boca del animal como se ha indicado. Explorar por inspección y palpación.



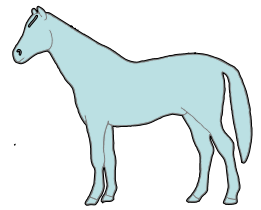
4.5. Explorar el paladar duro.



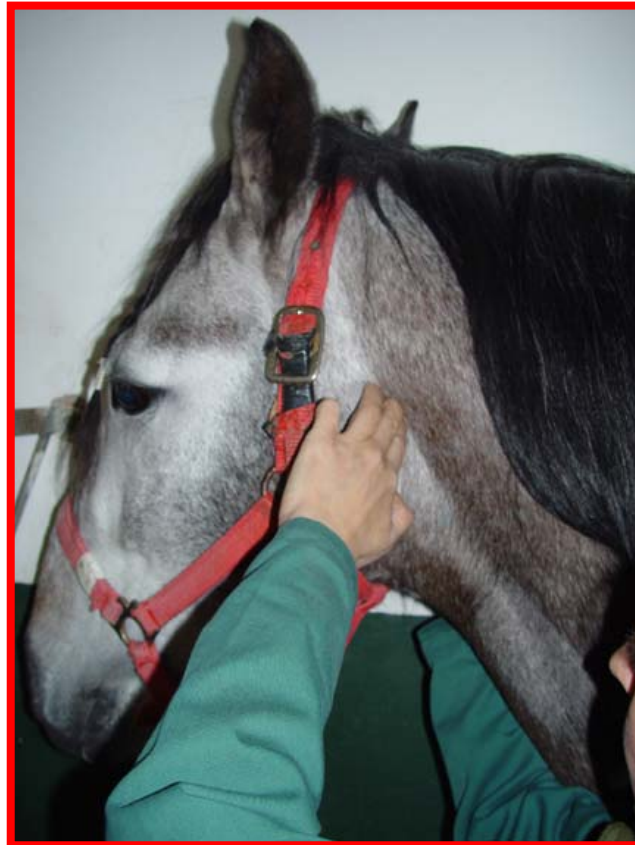Forma de realizarlo: Abrir la boca del animal. Explorar por inspección y palpación.



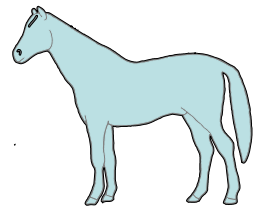
4.6. Explorar la faringe.



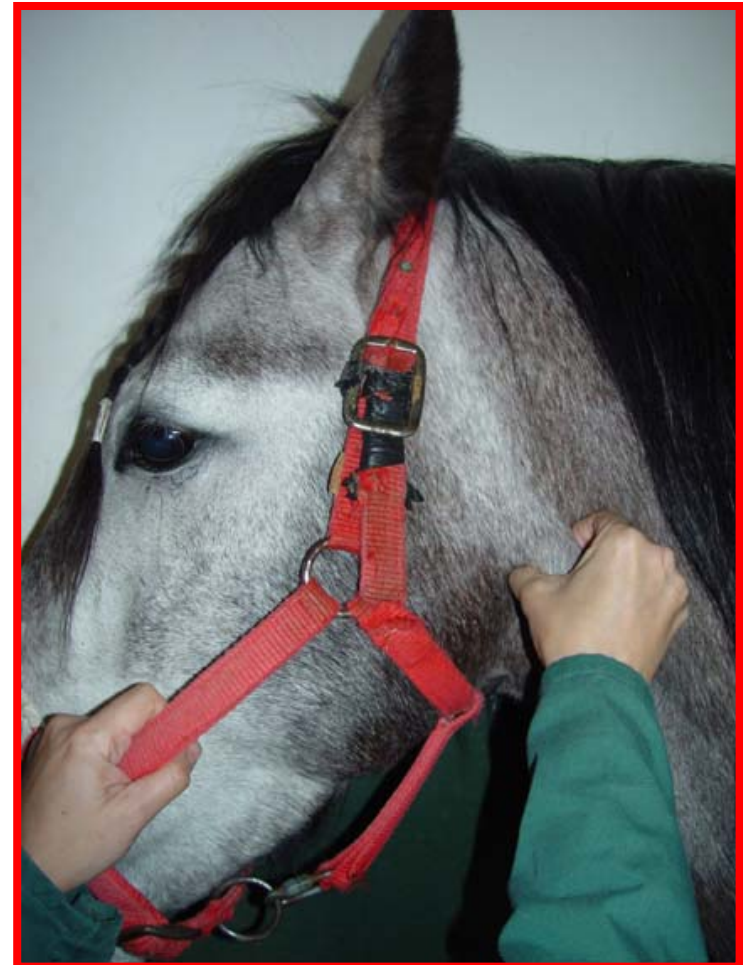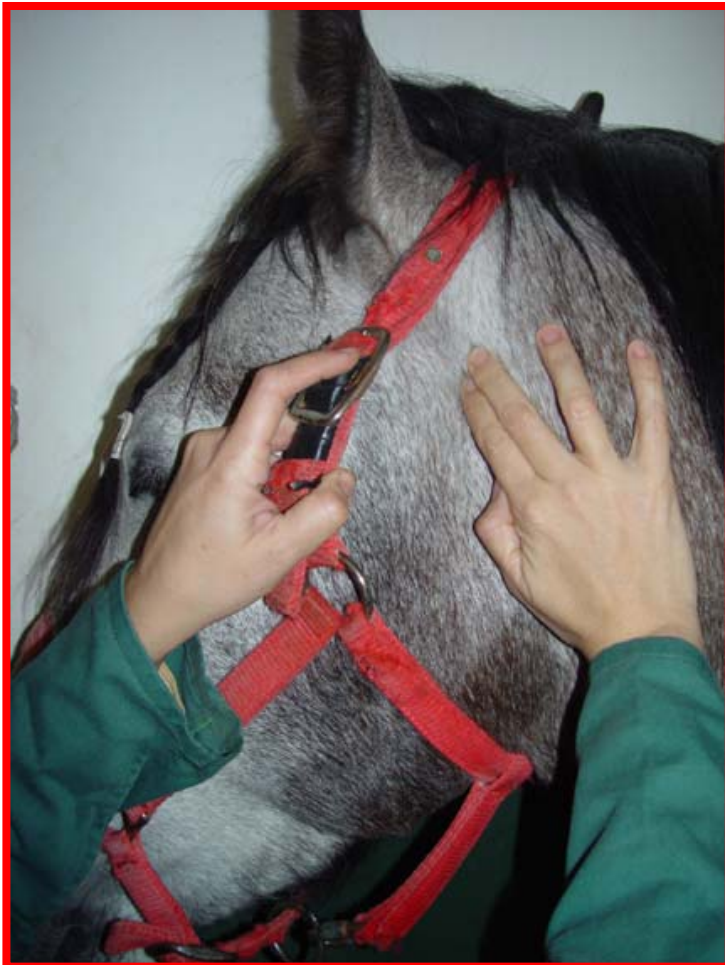Forma de realizarlo: Explorar por palpación. Utilizar los dedos de ambas manos a cada lado de la región faríngea. Hacer una presión ligera en un principio y más intensa a continuación.



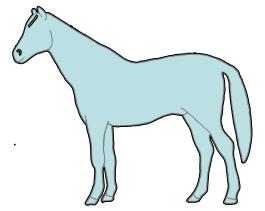
4.7. Explorar la glándula parótida.




Forma de realizarlo: Explorar por palpación. Utilizar los dedos de una mano.



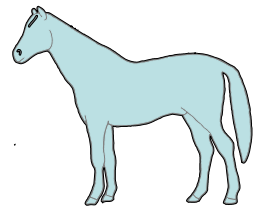
Topografía de los órganos abdominales (1). Lado derecho.



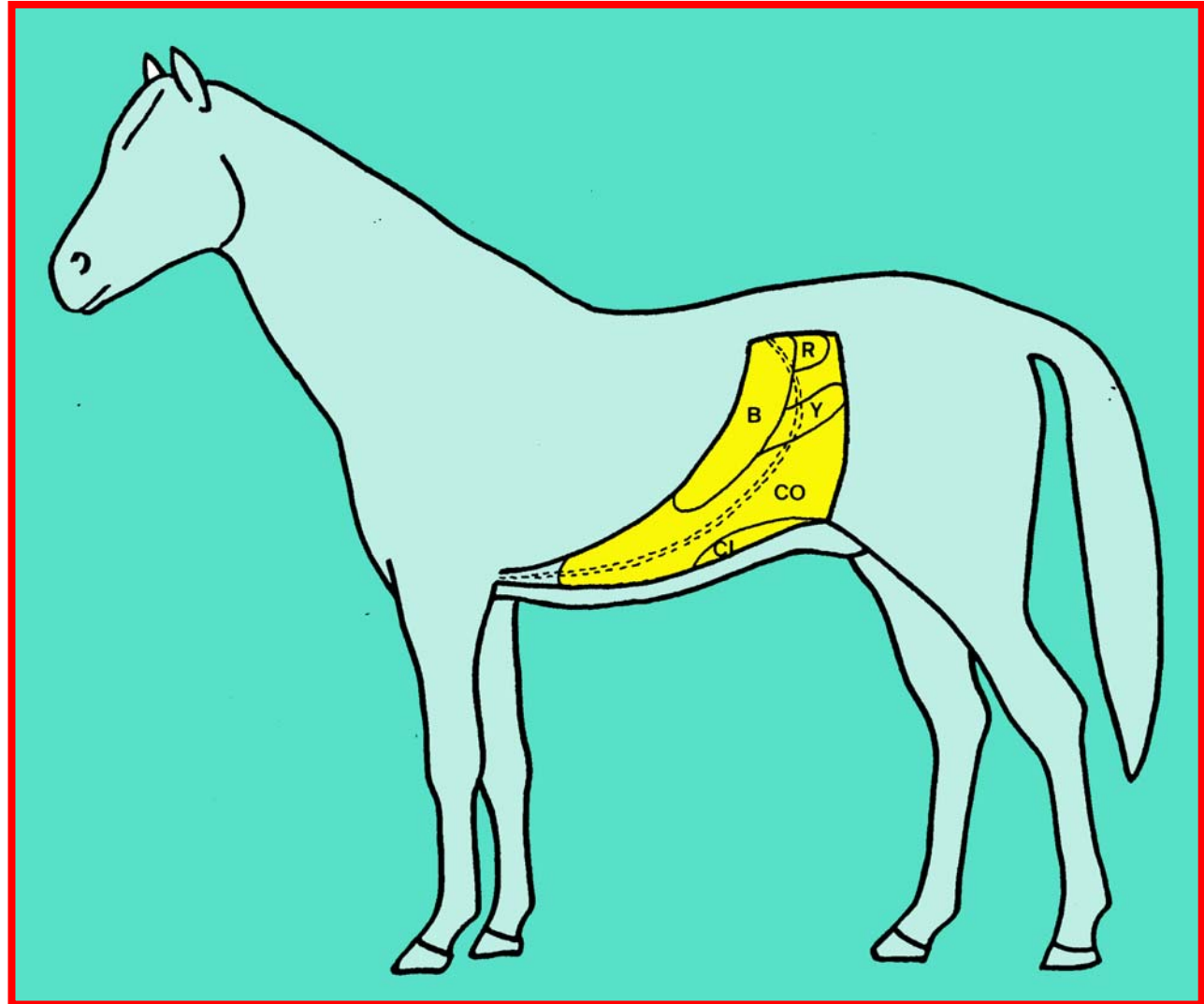
Ci, Ciego
Co, Colon
R, Riñón



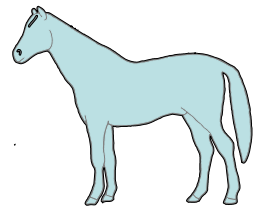
Topografía de los órganos abdominales (2). Lado izquierdo.



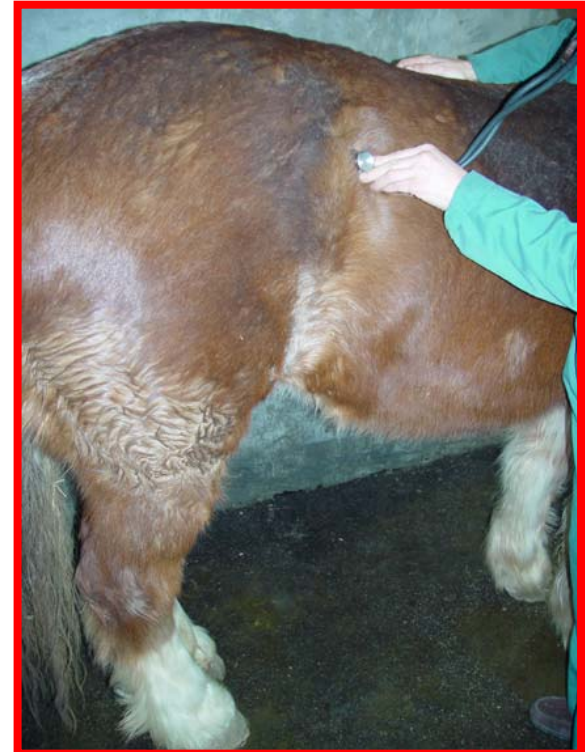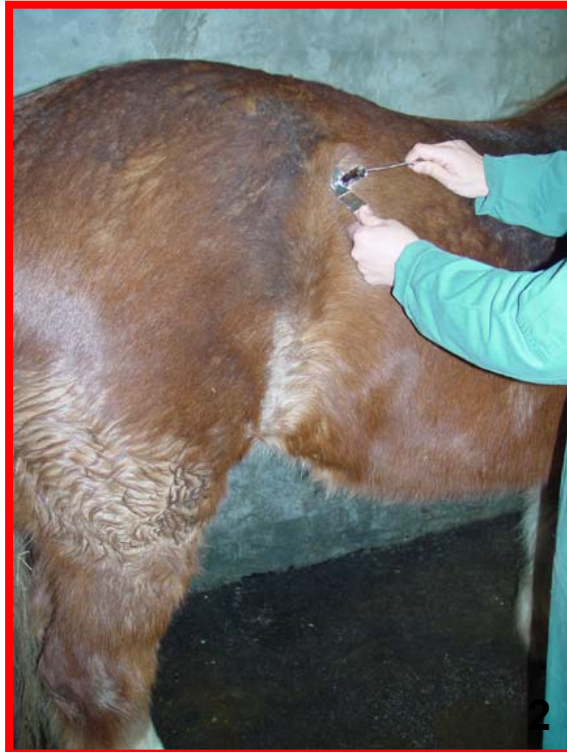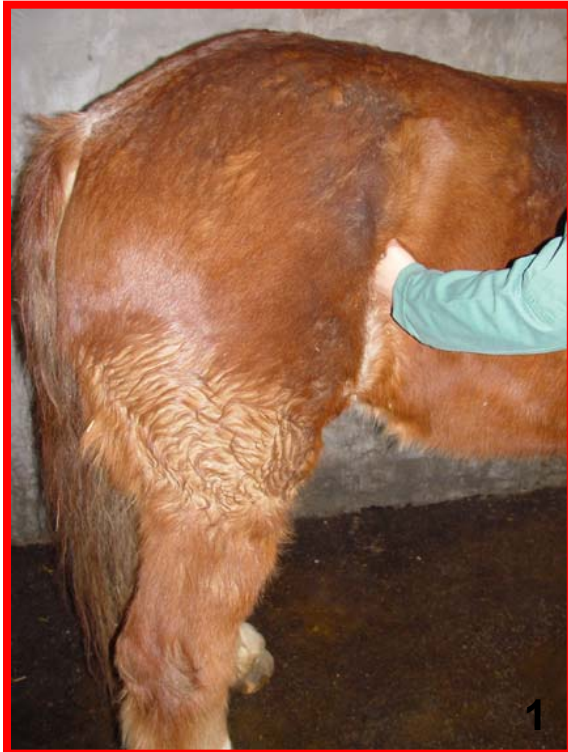B, Bazo
Ci, Ciego
Co, Colon
R, Riñón
Y, Yeyuno



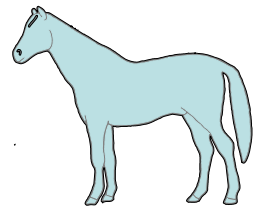
4.8. Explorar el intestino delgado, colon y ciego.



Forma de realizarlo: Explorar por inspección, palpación, percusión y auscultación. Palpar profundamente a ambos lados del abdomen (1). Percutir con martillo y plexímetro en todo el área abdominal (sonido variable) (2). Auscultar los sonidos intestinales (borborigmos) y valorar su intensidad, duración y frecuencia (3).



4.9. Explorar el bazo.



Forma de realizarlo: En condiciones normales no se explora. Explorar por percusión en el lado izquierdo cuando el estómago está distendido.

