

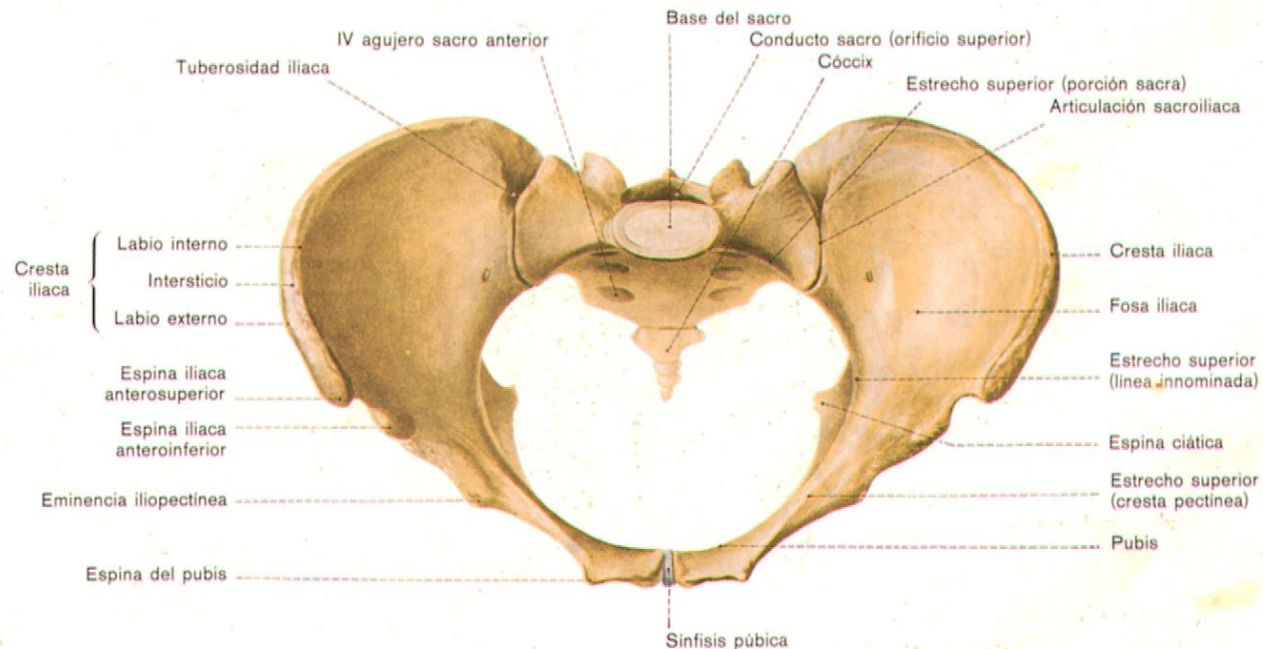
UNIVERSIDAD DEL SURESTE
GINECOLOGIA Y OBSTETRICIA



TEMA:
ANATOMIA PELVICA
APLICADA ALA
OBSTETRICIA

PRESENTA
D.A. CECILIA ZAMORANO

Pelvis Ósea

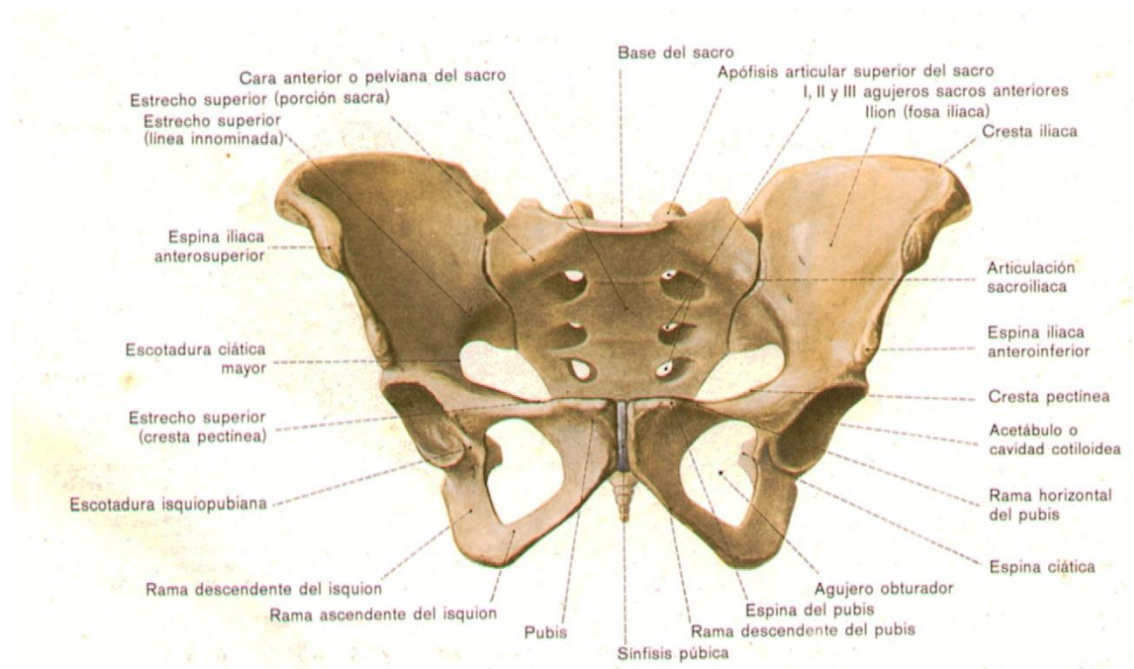


1. Sacro

2. Cóccix

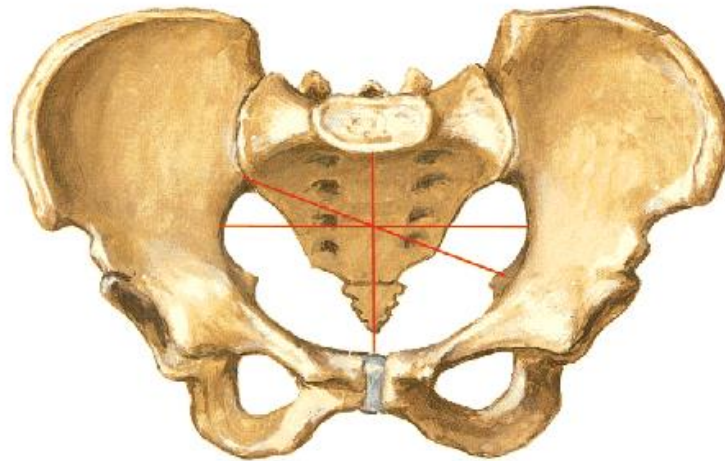
3. Dos huesos Innominados (Coxales)

I. Pelvis Falsa



1. Limite posterior: Vértebras Lumbares.
2. Límites Laterales: Fosas Iliacas.
3. Límite Anterior: Porción inferior de la pared abdominal

II Pelvis Verdadera



Límite superior: Promontorio, Línea Ileopectínea, Huesos pubianos.

Límite Inferior: Estrecho inferior de la pelvis.

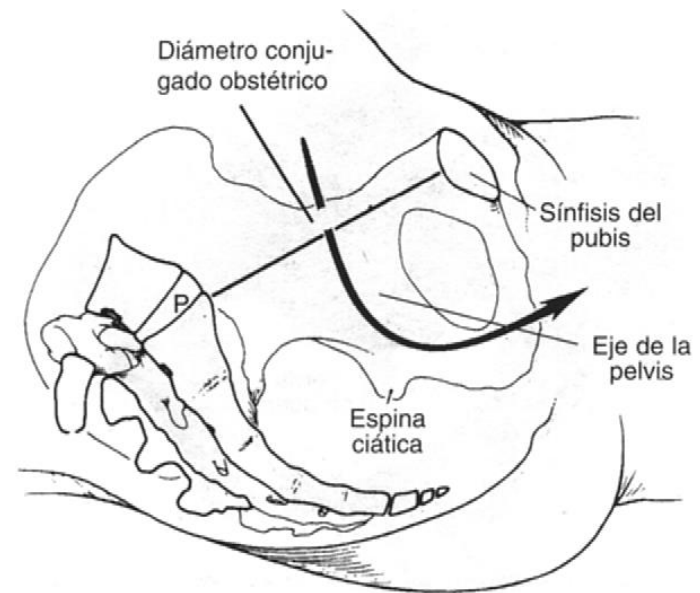
Límite Posterior: Superficie anterior del Sacro.

Límites Laterales: Huesos ísquiones, escotadura ciáticas mayores.

Límite Anterior: Huesos pubianos ramas superiores ascendentes de los ísquiones, agujeros obturadores

II Pelvis Verdadera

- Cilindro curvo
- Pared anterior: 5 cm.
- Pared posterior: 10 cm.
- Espinas ciáticas: Diámetro más corto de la pelvis.
- Arco del pubis: Redondeado. 90 – 100 grados.



Articulaciones de la Pelvis

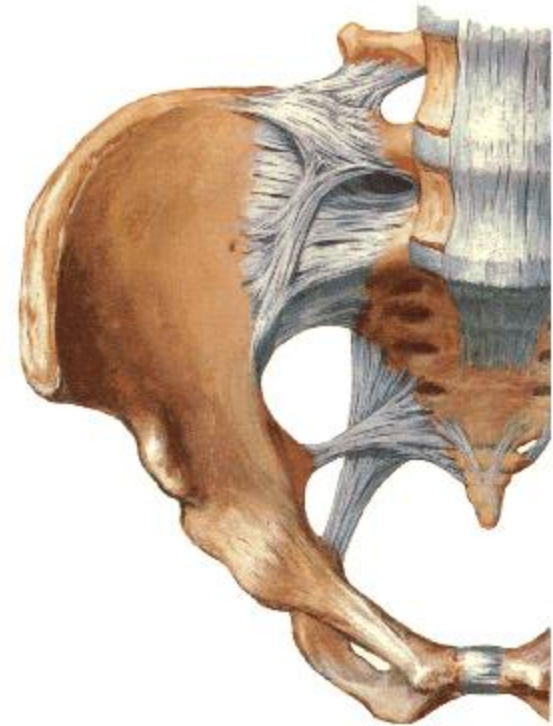I. Sínfisis del Pubis:

Ligamentos:

1. Fibrocartílago interpúbico.
2. Púbico superior.
3. Púbico inferior
4. Arqueado del pubis.

Articulación Sacro ilíaca:

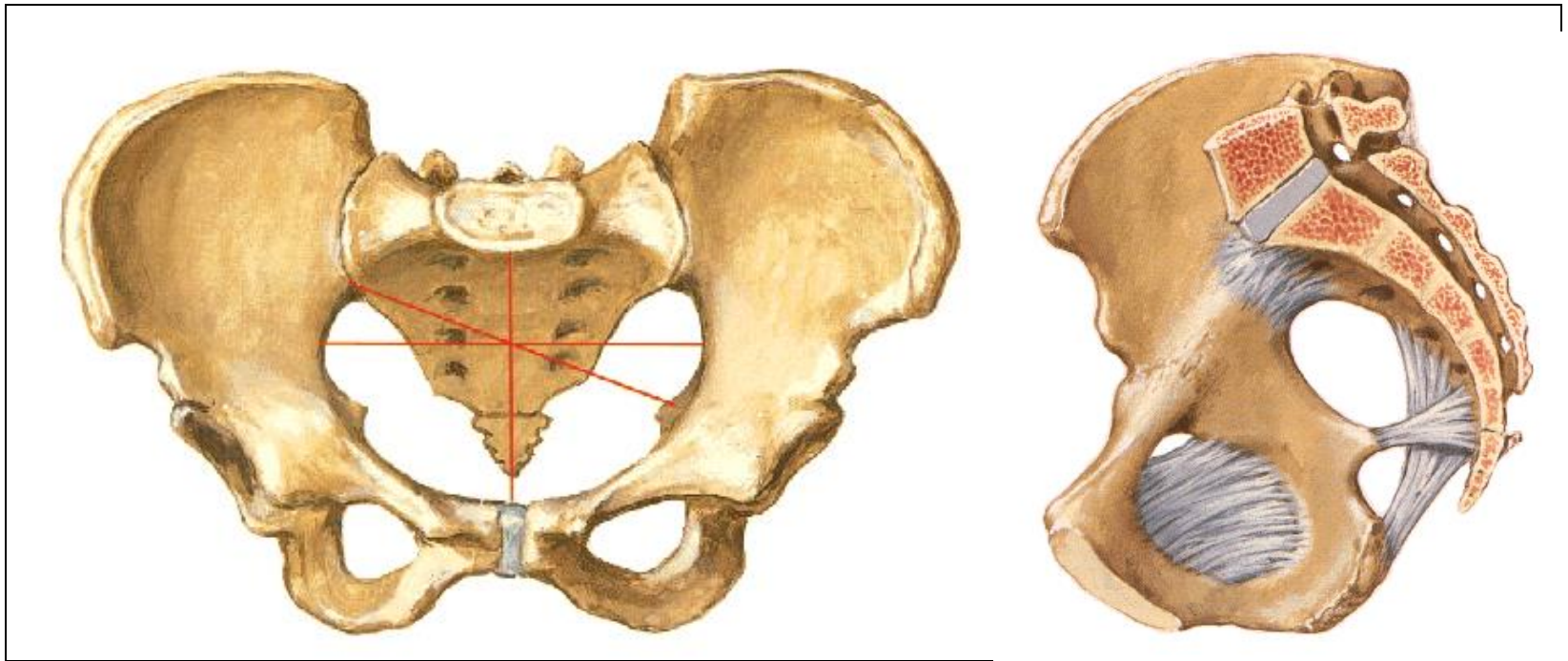
Unión entre el sacro y la porción iliaca de los huesos coxales.



Planos y Diámetros de la Pelvis

- Planos imaginarios:
 - Plano del estrecho superior de la pelvis.
 - Plano del estrecho medio de la pelvis
 - Plano del estrecho inferior de la pelvis.
 - Plano de las Mayores Dimensiones Pelvianas

Estrecho Superior de la Pelvis

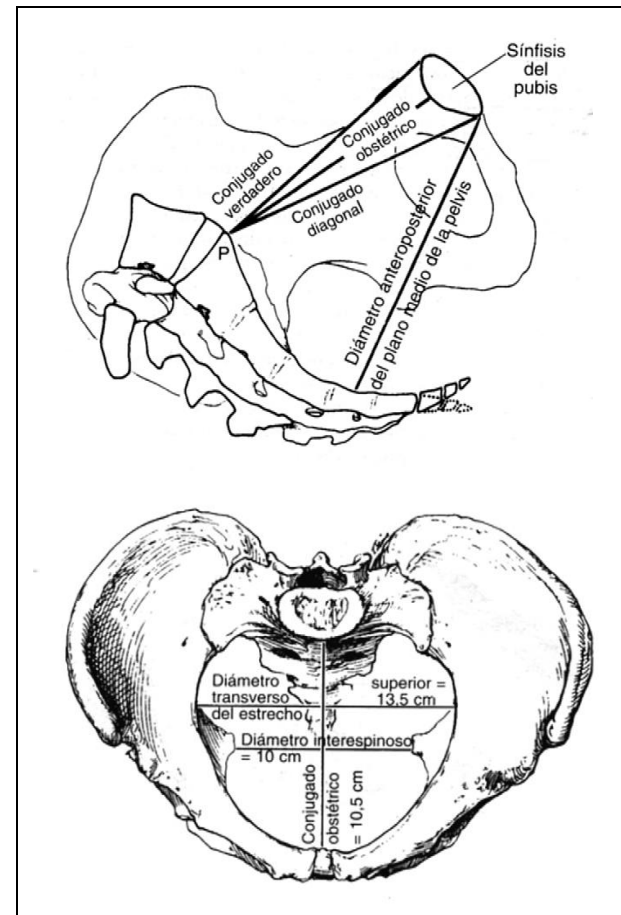


1. Límite Posterior: Promontorio y alas del sacro.
2. Límite Lateral: Línea Ileopectínea.
3. Límite Anterior: Ramas horizontales de los huesos pubianos y la sínfisis del pubis.

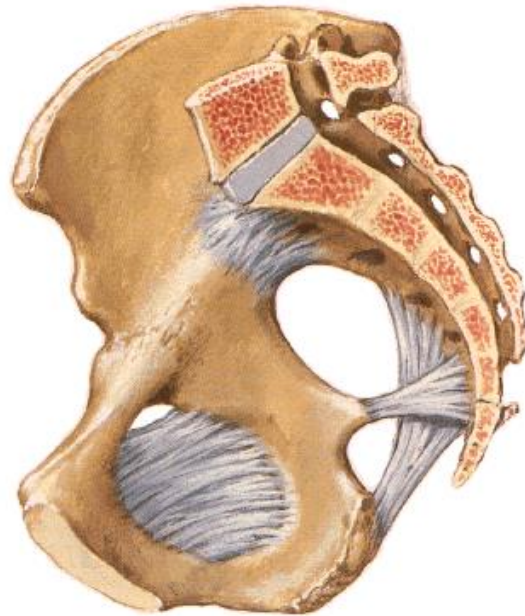Estrecho Superior de la Pelvis

Diámetros

- Antero posterior:
 - Conjugado Obstétrico.
 - Conjugado Diagonal.
 - Conjugado Verdadero
- Transversal.
- Dos Oblicuos (13 cm)



Plano Medio de la Pelvis



Limite anterior: Borde inferior de la sínfisis del pubis.

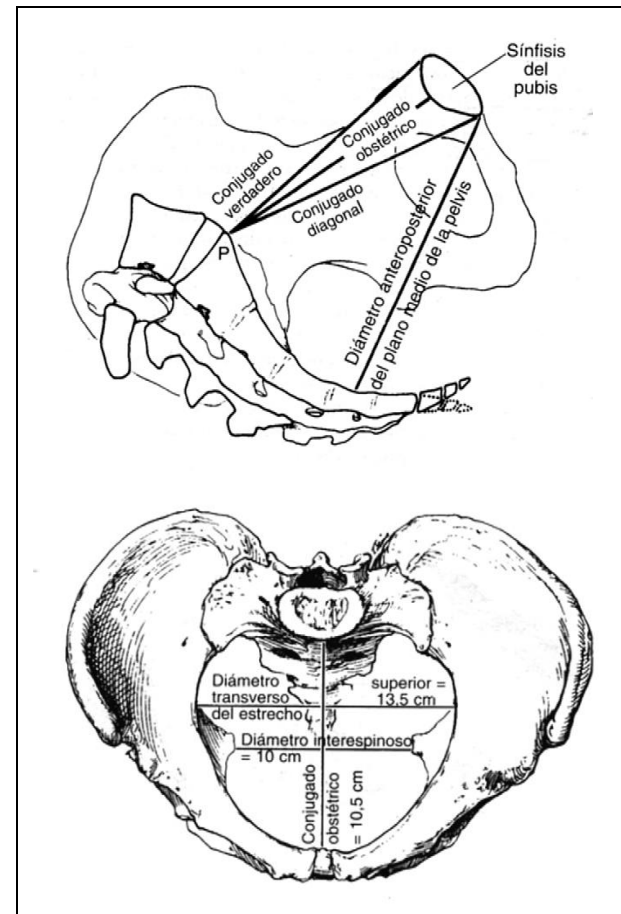
Limites Laterales: Espinas Isquiáticas.

Limite Posterior: Sacro nivel S_3 - S_4 .

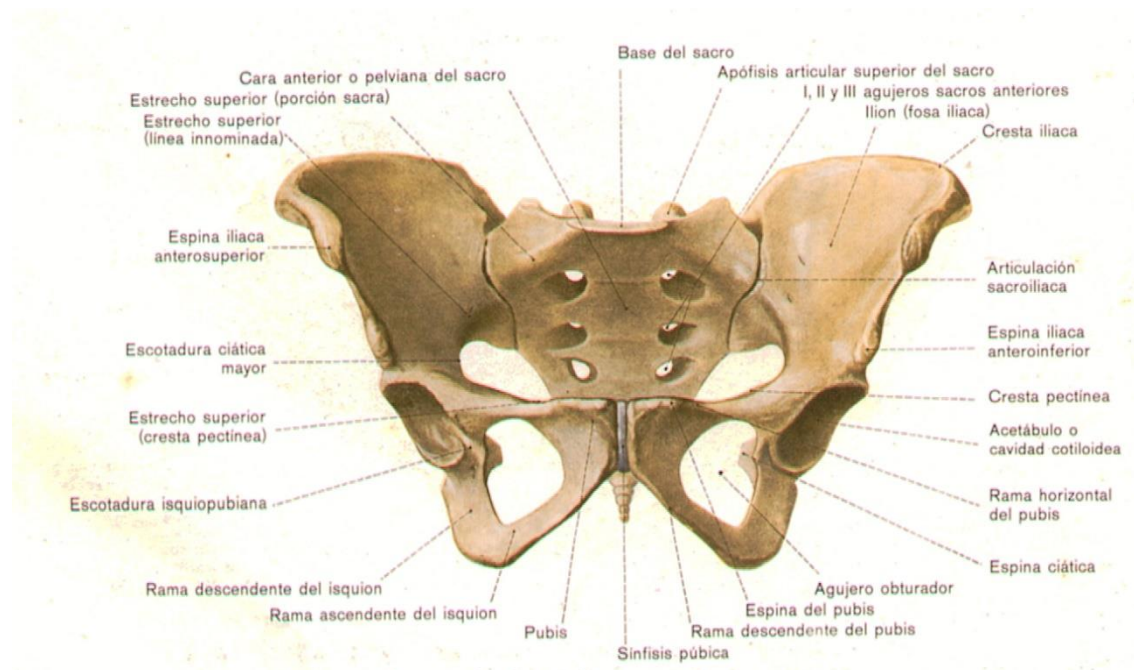
Plano Medio de la Pelvis

Diámetros

- Ínter espinoso
 - Más pequeño de la pelvis.
 - 10 cm.
- Antero posterior
 - 11.5 cm.
- Sagital Posterior
 - Menos 4.5 cm.

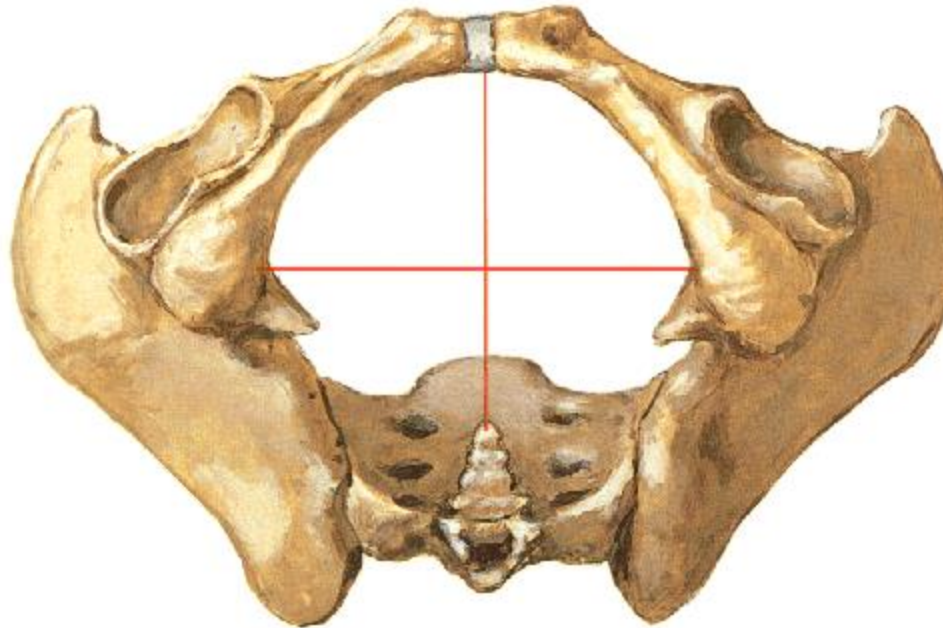


Estrecho Inferior de la Pelvis



1. Límite Anterior: Arco subpúbico.
2. Límites Laterales: Tuberosidades isquiáticas.
3. Límite Posterior: Punta del Sacro.

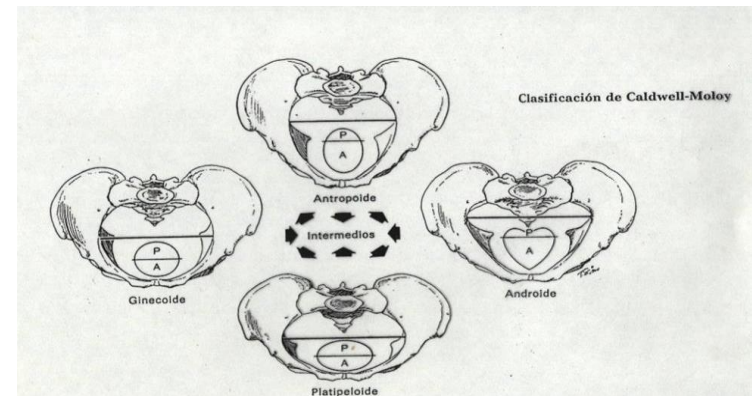
Estrecho Inferior de la Pelvis



Antero posterior	9.5 – 11.5 cm.
Transverso:	11cms.
Sagital posterior:	Mayor a 7.5 cm.

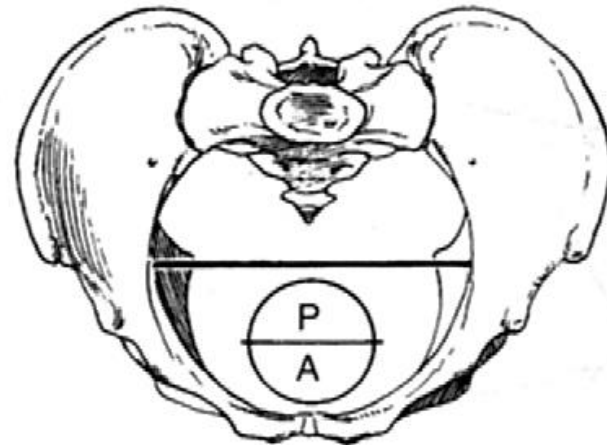
Tipos de Pelvis

- Caldwell-Moloy (1933-1934)
- Clasificación más usada.
- Estrecho superior:
 - Segmento Anterior
 - Segmento Posterior
- Segmento Anterior:
Tendencia de la pelvis.
- Segmento Posterior: Tipo de pelvis.
- Tipos mixtos de pelvis.



Pelvis Ginecoide

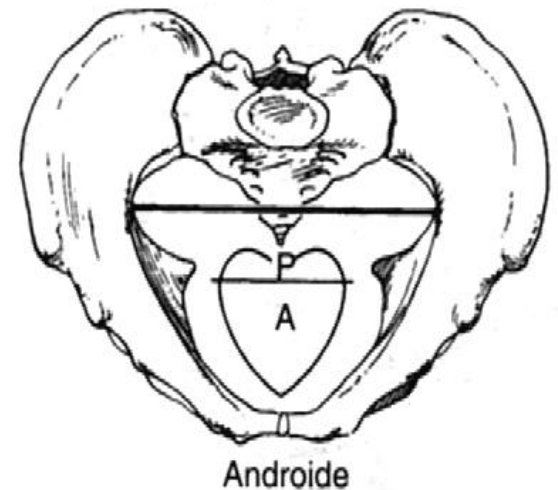
- Pelvis femenina
- Diámetro sagital posterior menor al sagital anterior.
- Paredes laterales rectas
- Espinas no prominentes.
- Arco de pubis ancho
- Sacro no inclinado
- 50 de las mujeres.



Ginecoide

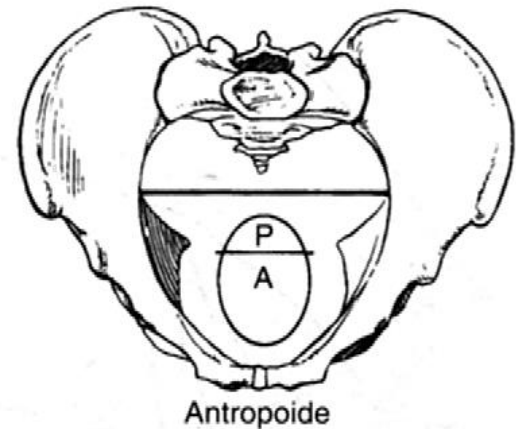
Pelvis Androide

- Diámetro sagital posterior menor al sagital anterior.
- Pelvis anterior estrecha y triangular
- Paredes laterales convergentes
- Espinas ciáticas prominentes.
- Arco de pubis estrecho
- Pronóstico malo para parto vaginal.
- Sacro hacia adelante
- 1/3 mujeres blancas
- 1/6 mujeres no blancas.



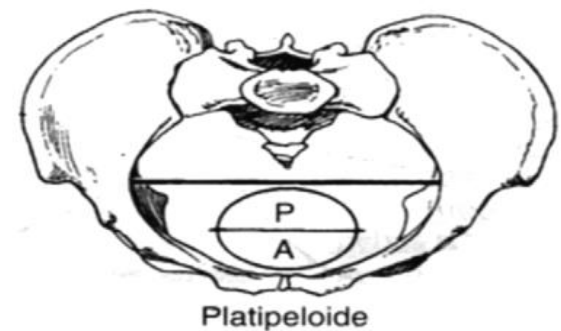
Pelvis Antropoide

- Diámetro antero posterior mayor al diámetro transverso.
- Segmento anterior un poco estrecho.
- Escotadura ciática mayores son grandes.
- Paredes laterales convergentes.
- Espinas ciáticas prominentes.
- 50% en mujeres no blancas.

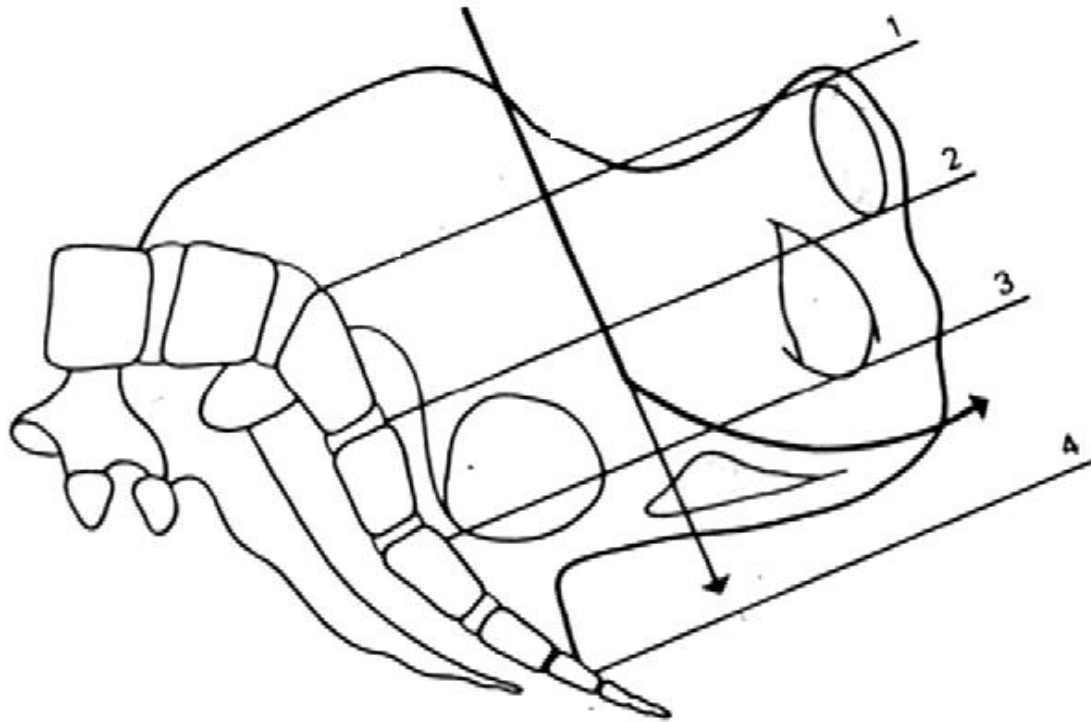


Pelvis Platipeloide

- Forma aplanada.
- Diámetro antero posterior corto y transverso ancho.
- Angulo de la pelvis anterior muy ancho
- Sacro bien corvado y rotando hacia abajo.
- Escotadura ciática mayor ancha.
- Es la más rara.
- Menos 3% de las mujeres.



Planos de Hodge



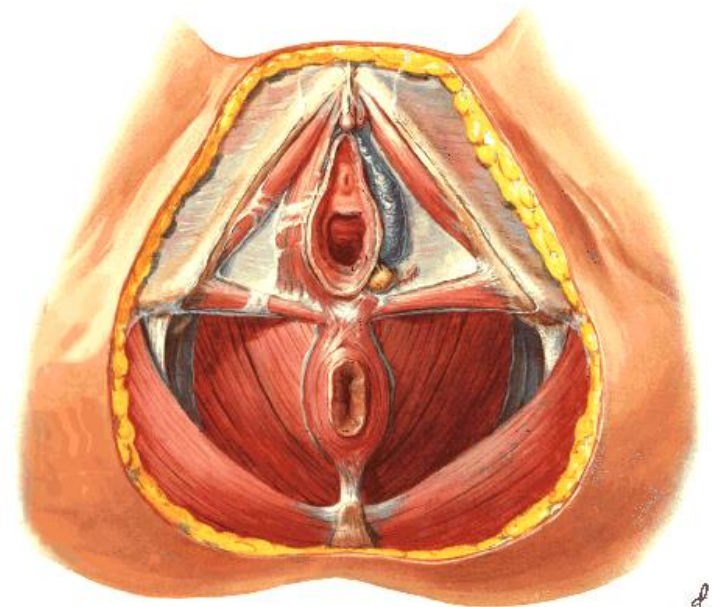
Canal de Parto

Partes Blandas

- Conjunto músculo fibroaponeurótico que ocupa el piso o suelo perineal.
- Dos cinchas:
 - Precoccígea
 - Plano superficial.
 - Plano profundo.
 - Coccígea.

Cincha Precoccígea

- A. Plano superficial.
 - Esfínter externo del ano.
 - Transverso superficial del periné.
 - Músculo Vulvo cavernoso.
 - Músculo Isquiocavernoso.



Cincha Precoccígea

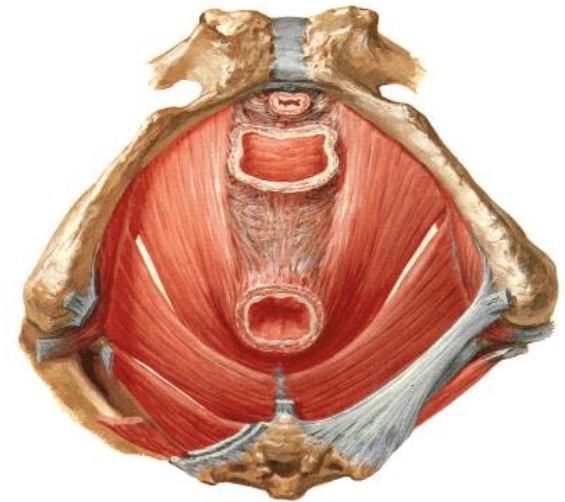
B. Plano Profundo

1. Músculo Elevador del ano.

Fascículo anterior ó pubiano.


Fascículo posterior ó Iliaco.

2. Músculo Transverso profundo del periné.



Cincha Coccígea

- A. Fascículos posteriores del Músculo Glúteo Mayor.
- B. Gran ligamento sacro ciático.
- C. Pequeño ligamento sacro ciático.
- D. Músculo Isquiococcígeo.



PUEDE
VENIR EN EL
EXAMEN

CUIDAR DE ALGUIEN
SE LLAMA **Amor**

CUIDAR DE CIENTOS
SE LLAMA **Enfermería**

by Whiso