

ATLAS  
DE ANATOMÍA  
TOPOGRÁFICA  
DE LOS ANIMALES  
DOMÉSTICOS

Prof. M.V.Dr. PETER POPESKO, Dr.Sc.

Tomo III  
PELVIS Y MIEMBROS

2.<sup>a</sup> edición



**MASSON, S.A.**



## TORO

- 12 Esqueleto del miembro torácico. Vista medial (fig. 1).
- 13 Músculos del miembro torácico. Vista medial (fig. 2).
- 14 Esqueleto de la porción proximal del miembro torácico. Vista medial (fig. 3).
- 15 Esqueleto de la porción proximal del miembro torácico. Vista lateral (fig. 4).
- 16 Disección del hombro y brazo desde la superficie medial. Primer plano (fig. 5).
- 17 Disección del hombro y brazo desde la superficie medial. Segundo plano (fig. 6).
- 18 Disección de la superficie lateral del hombro y del brazo después de haber extirpado los músculos cutáneos y los de la cintura escapular (fig. 7).
- 19 Sección transversal de: A) hombro y B) brazo. El nivel de la sección se muestra en la figura 7 (fig. 8).
- 20 Disección de la superficie lateral del hombro y brazo. Plano profundo (fig. 9).
- 21 Topografía esquelética con las arterias del hombro y brazo. Vista medial. Reconstrucción a partir de una radiografía (fig. 10).
- 22 Esqueleto de la porción distal del miembro torácico. Vista dorsolateral (fig. 11).
- 22 Articulación del codo. Vista medial (fig. 12).
- 23 Articulación del codo. Vista lateral (fig. 13).
- 23 Esqueleto de la porción distal del miembro torácico. Vista mediopalmar (fig. 14).
- 24 Disección de la superficie medial del antebrazo y de la porción distal del miembro torácico. Plano superficial (fig. 15).
- 25 Disección de la superficie medial del antebrazo y porción distal del miembro torácico. Plano profundo (fig. 16).
- 26 Disección del antebrazo y de la porción distal del miembro torácico. Vista lateral. Primer plano después de haber extirpado la fascia de la extremidad (fig. 17).
- 27 Sección transversal del antebrazo. Los niveles de las secciones transversales se muestran en la figura 17 (fig. 18).
- 28 Disección del antebrazo y mano. Vista de la superficie lateral. Segundo plano (fig. 19).
- 29 Topografía esquelética con las arterias del antebrazo y de la porción distal del miembro torácico. (De una radiografía) (fig. 20).
- 30 Disección de la porción distal del miembro torácico. Vista mediopalmar (fig. 21).
- 31 Bolsas y vainas sinoviales de los dedos del miembro torácico. Vista dorsal (fig. 22).
- 31 Bolsas y vainas sinoviales de los dedos del miembro torácico. Vista palmar (fig. 23).
- 32 Articulación carpiana. Vista dorsolateral (figura 24).
- 32 Porción distal del miembro torácico izquierdo. Ligamentos interdigitales del tercer dedo después de haber extirpado el cuarto dedo (figura 25).
- 33 Dedos del miembro pelviano derecho. Se ha extirpado la pezuña del cuarto dedo (fig. 26).
- 33 Dedos del miembro torácico derecho. Vista dorsomedial. Se ha extirpado la pezuña (figura 27).
- 34 Vaca. Regiones superficiales de la pelvis y del miembro pelviano (fig. 28).
- 35 Vaca. Músculos de la pelvis y del miembro pelviano (fig. 29).
- 36 Esqueleto del hueso coxal y del miembro pelviano. Vista medial (fig. 30).
- 37 Músculos de la pelvis y del miembro pelviano. Vista medial (fig. 31).
- 38 Disección de la superficie lateral de la grupa y muslo. Plano superficial (fig. 32).
- 39 Sección transversal del muslo. Las secciones A y B están tomadas de la parte proximal del muslo. Sus niveles se muestran en las figuras 32 y 34 (fig. 33).
- 40 Disección de la superficie lateral de la grupa y muslo. Segundo plano (fig. 34).
- 41 Secciones transversales del muslo. Los niveles de las secciones C y D se muestran en las figuras 32 y 34 (fig. 35).
- 42 Disección de la superficie lateral de la grupa y muslo. Tercer plano (fig. 36).
- 43 Ligamentos de la pelvis (fig. 37).
- 44 Esqueleto de la pelvis y muslo. Vista medial. Se ha extirpado la mitad izquierda de la pelvis (fig. 38).
- 45 Topografía esquelética con las arterias de la pelvis (mitad derecha) y muslo. Vista medial (fig. 39).
- 46 Disección de la pelvis y del muslo desde la superficie medial. Primer plano (fig. 40).
- 47 Disección de la pelvis y muslo desde la superficie medial. Segundo plano (fig. 41).
- 48 Disección de los genitales y región inguinal después de haber extirpado el miembro pelviano izquierdo (fig. 42).
- 49 Órganos pelvianos y genitales *in situ*. Se han extirpado la pared abdominal, la pelvis y miembro pelviano izquierdo (fig. 43).
- 50 Vaca. Glándula mamaria *in situ*. Vista desde el lado izquierdo después de haber extirpado el miembro pelviano izquierdo (fig. 44).
- 51 Vaca. Órganos pelvianos *in situ*. Vista desde el lado izquierdo. Se han extirpado el miembro pelviano izquierdo y la mitad izquierda de la pelvis (fig. 45).
- 52 Órganos pelvianos del ternero recién nacido. Lado izquierdo. Se han extirpado el miembro pelviano izquierdo e intestinos (fig. 46).
- 53 Órganos pelvianos de la ternera recién nacida, desde la izquierda. Se han extirpado el miembro pelviano izquierdo e intestinos (fig. 47).
- 54 Testículo izquierdo y epidídimo. Vista lateral (fig. 48).
- 54 Órganos sexuales accesorios y vejiga urinaria. Vista dorsal (fig. 49).
- 55 Vaca. Genitales. Vista dorsal. Se han cortado la vagina y vulva y se ha extirpado la superficie dorsal (fig. 50).
- 56 Vaca. Sección transversal de la pelvis a nivel del estrecho inferior. Vista caudal (fig. 51).
- 57 Vaca. Sección transversal de la pelvis a nivel de la cuarta vértebra sacra. Vista caudal (fig. 52).
- 58 Esqueleto de la pierna y porción distal del miembro pelviano. Vista medial (fig. 53).
- 59 Esqueleto de la pierna y de la porción distal del miembro pelviano. Vista lateral (fig. 54).
- 60 Disección de la pierna y de la porción distal del miembro pelviano. Vista medial. Primer plano (fig. 55).
- 61 Disección de la pierna y de la porción distal del miembro pelviano. Superficie medial. Segundo plano (fig. 56).
- 62 Disección de la pierna y de la porción distal del miembro pelviano. Vista lateral. Primer plano (fig. 57).
- 63 Sección transversal de la pierna. El nivel de la sección se muestra en la figura 57 (fig. 58).
- 64 Disección de la pierna y porción distal del miembro pelviano. Vista lateral. Segundo plano (fig. 59).
- 65 Topografía esquelética con las arterias de la pierna y extremidad distal del miembro derecho. Vista medial. (De una radiografía) (fig. 60).

- 66 Articulación femorotibiorrotuliana. Vista lateral (fig. 61).
- 66 Articulación femorotibiorrotuliana. Vista medial (fig. 62).
- 67 Articulación del tarso. Vista lateral (fig. 63).
- 67 Articulación del tarso. Vista medial (fig. 64).

#### CARNERO

- 68 Esqueleto del miembro torácico. Vista medial (fig. 65).
- 69 Músculos del miembro torácico. Vista medial (fig. 66).
- 70 Músculos del miembro torácico. Vista lateral (fig. 67).
- 71 Disección de la superficie lateral del hombro y brazo (fig. 68).
- 72 Disección de la superficie medial del hombro y brazo. Primer plano (fig. 69).
- 73 Disección de la superficie medial del hombro y brazo. Segundo plano (fig. 70).
- 74 Disección de la parte distal del miembro torácico. Vista medial (fig. 71).
- 75 Disección de la parte distal del miembro torácico. Vista lateral (fig. 72).
- 76 Disección de la parte distal del miembro torácico derecho. Vista dorsal (fig. 73).
- 77 Disección de la parte distal del miembro torácico derecho. Vista palmar (fig. 74).
- 78 Esqueleto del miembro pelviano. Vista medial (fig. 75).
- 79 Músculos de la pelvis y del miembro pelviano. Vista medial (fig. 76).
- 80 Músculos de la pelvis y del miembro pelviano. Vista lateral (fig. 77).
- 81 Disección de la pelvis y muslo. Vista medial (fig. 78).
- 82 Disección de la superficie lateral de la grupa y muslo (fig. 79).
- 83 Oveja. Órganos pelvianos *in situ*, desde el lado izquierdo. Se han extirpado el miembro pelviano izquierdo y la mitad izquierda de la pelvis (fig. 80).
- 84 Órganos pelvianos *in situ*, desde el lado izquierdo. Se han extirpado el miembro pelviano izquierdo y la mitad izquierda de la pelvis (fig. 81).
- 85 Sección transversal de la pelvis. Vista craneal (fig. 82).
- 86 Disección de la parte distal del miembro pelviano. Vista lateral (fig. 83).
- 87 Disección de la parte distal del miembro pelviano. Vista medial (fig. 84).

#### CABRA

- 88 Esqueleto de la porción distal del miembro torácico izquierdo. Vista dorsal (fig. 85).
- 89 Esqueleto de la porción distal del miembro torácico izquierdo. Vista palmar (fig. 86).
- 90 Disección de la porción distal del miembro torácico izquierdo. Vista dorsal (fig. 87).
- 91 Disección de la porción distal del miembro torácico izquierdo. Vista palmar (fig. 88).
- 92 Órganos pelvianos *in situ*. Vista desde la cavidad abdominal (fig. 89).
- 93 Macho cabrío. Órganos pelvianos, desde la izquierda. Se han extirpado el miembro pelviano izquierdo y la mitad izquierda de la pelvis (figura 90).
- 94 Esqueleto de la porción distal del miembro pelviano derecho. Vista medioplantar (fig. 91).
- 95 Esqueleto de la porción distal del miembro pelviano izquierdo. Vista dorsolateral (fig. 92).

- 96 Disección de la porción distal del miembro pelviano derecho. Vista mediopalmar (fig. 93).
- 97 Disección de la porción distal del miembro pelviano izquierdo. Vista dorsolateral (figura 94).

#### CERDO

- 98 Esqueleto del miembro torácico. Vista lateral (fig. 95).
- 99 Esqueleto del miembro torácico. Vista medial (fig. 96).
- 100 Músculos de la superficie lateral del miembro torácico (fig. 97).
- 101 Músculos de la superficie medial del miembro torácico (fig. 98).
- 102 Disección del hombro y brazo desde la superficie medial. Primer plano (fig. 99).
- 103 Disección del hombro y brazo desde la superficie medial. Segundo plano (fig. 100).
- 104 Disección de la superficie lateral del hombro y brazo (fig. 101).
- 105 Topografía esquelética con las arterias de la porción distal del miembro torácico derecho. Vista palmar. (Taxonomía de las arterias según N. De Vos.) (fig. 102).
- 106 Disección del antebrazo y extremo distal del miembro torácico. Vista medial (fig. 103).
- 107 Disección del antebrazo y extremo distal del miembro torácico. Vista lateral (fig. 104).
- 108 Disección de la porción distal del miembro torácico derecho. Vista dorsal (fig. 105).
- 109 Disección del extremo distal del miembro torácico derecho. Vista palmar (fig. 106).
- 110 Esqueleto del miembro pelviano. Vista medial (fig. 107).
- 111 Esqueleto del miembro pelviano. Vista lateral (fig. 108).
- 112 Músculos de la pelvis y del miembro pelviano. Vista medial (fig. 109).
- 113 Músculos de la pelvis y del miembro pelviano. Vista lateral (fig. 110).
- 114 Disección de la superficie lateral de la pelvis y muslo. Plano profundo (fig. 111).
- 115 Sección transversal del muslo. Los niveles de las secciones A y B se muestran en la figura 111 (fig. 112).
- 116 Órganos sexuales. Vista dorsal. Izquierda, verraco adulto; derecha, castrado (fig. 113).
- 117 Órganos pelvianos del verraco *in situ*, desde la izquierda. Se han extirpado el miembro pelviano izquierdo y la mitad izquierda de la pelvis (fig. 114).
- 118 Marrana. Aparato reproductor. Vista dorsal (fig. 115).
- 119 Marrana. Órganos pelvianos *in situ*, desde la izquierda. Se han extirpado el miembro pelviano izquierdo y la mitad izquierda de la pelvis (fig. 116).
- 120 Disección de la pelvis y muslo. Vista medial (fig. 117).
- 121 Topografía esquelética con las arterias del extremo distal del miembro pelviano. Vista medial (fig. 118).
- 122 Disección de la pierna y extremo distal del miembro pelviano. Vista lateral (fig. 119).
- 123 Disección de la pierna y extremo distal del miembro pelviano. Vista medial (fig. 120).

#### CABALLO

- 124 Esqueleto del miembro torácico. Vista medial (fig. 121).

- 125 Venas del miembro torácico. Vista medial. (Según V. Starostin.) (fig. 122).
- 126 Músculos del miembro torácico. Vista medial (fig. 123).
- 127 Músculos del miembro torácico. Vista lateral (fig. 124).
- 128 Esqueleto de la porción proximal del miembro torácico. Vista lateral (fig. 125).
- 129 Esqueleto de la porción proximal del miembro torácico. Vista medial (fig. 126).
- 130 Disección del hombro y brazo desde la superficie medial. Primer plano (fig. 127).
- 131 Disección del hombro y brazo desde la superficie medial. Segundo plano (fig. 128).
- 132 Disección de la superficie lateral del hombro y brazo (fig. 129).
- 133 Secciones transversales del hombro y brazo del miembro torácico izquierdo. Los niveles de las secciones se muestran en la figura 129 (fig. 130).
- 134 Topografía esquelética con los vasos de la parte proximal del miembro torácico. Vista medial (fig. 131).
- 135 Topografía esquelética con las arterias de la porción distal del miembro torácico. Vista medial. (De una radiografía.) (fig. 132).
- 136 Esqueleto de la porción distal del miembro torácico. Vista lateral (fig. 133).
- 137 Esqueleto del extremo distal del miembro torácico. Vista medial (fig. 134).
- 138 Disección de la superficie lateral del antebrazo y porción distal del miembro torácico (fig. 135).
- 139 Secciones transversales del antebrazo del miembro torácico izquierdo. Los niveles de las secciones se muestran en la figura 135 (fig. 136).
- 140 Disección de la superficie medial del antebrazo y de la porción distal del miembro torácico. Plano superficial (fig. 137).
- 141 Disección de la superficie medial del antebrazo y porción distal del miembro torácico. Plano profundo (fig. 138).
- 142 Ligamentos de la porción distal del miembro torácico. Vista medial. (Según A. Köhler.) (figura 139).
- 143 Ligamentos de la porción distal del miembro torácico. Vista medial (fig. 140).
- 144 Disección del extremo distal del miembro torácico. Vista palmar (fig. 141).
- 145 Esqueleto del miembro pelviano. Vista medial (fig. 142).
- 146 Músculos de la superficie lateral de la pelvis y miembro pelviano (fig. 143).
- 147 Músculos de la pelvis y del miembro pelviano. Vista medial (fig. 144).
- 148 Esqueleto. Vista caudolateral (fig. 145).
- 149 Yegua. Músculos de la pelvis y del miembro pelviano. Vista caudolateral (fig. 146).
- 150 Esqueleto de la pelvis y de la porción proximal del miembro pelviano. Vista lateral (figura 147).
- 151 Esqueleto de la pelvis y de la porción proximal del miembro pelviano. Vista medial (fig. 148).
- 152 Esqueleto de la pelvis. Vista dorsal (fig. 149).
- 153 Semental. Órganos pelvianos. Vista dorsal (figura 150).
- 154 Órganos pelvianos del semental *in situ*, desde la izquierda. Se han extirpado el miembro pelviano izquierdo y la mitad izquierda de la pelvis (fig. 151).
- 155 Yegua. Órganos pelvianos *in situ*, desde la izquierda. Se han extirpado el miembro pelviano izquierdo y la mitad izquierda de la pelvis (fig. 152).
- 156 Disección de la superficie lateral de la grupa y muslo. Plano superficial (fig. 153).
- 157 Secciones transversales del muslo izquierdo. Los niveles de las secciones A y B se muestran en las figuras 153 y 155 (fig. 154).
- 158 Disección de la superficie lateral de la grupa y del muslo. Plano profundo (fig. 155).
- 159 Sección transversal del muslo izquierdo. Los niveles de las secciones C y D se muestran en las figuras 153 y 155 (fig. 156).
- 160 Disección de la pelvis y del muslo desde la superficie medial (fig. 157).
- 161 Esqueleto del extremo distal del miembro pelviano derecho. Vista medial (fig. 158).
- 162 Disección de la superficie lateral de la pierna y extremo distal del miembro pelviano. Plano superficial (fig. 159).
- 163 Secciones transversales de la pierna izquierda. Los niveles de las secciones se muestran en la figura 159 (fig. 160).
- 164 Disección de la superficie lateral de la pierna y del extremo distal del miembro pelviano. Plano profundo (fig. 161).
- 165 Disección de la pierna y extremo distal del miembro pelviano. Vista medial (fig. 162).
- 166 Topografía esquelética con las arterias de la pierna y extremo distal del miembro pelviano. Vista medial. (Según una radiografía.) (fig. 163).
- 167 Casco. A la izquierda, casco intacto, superficie plantar. A la derecha, vista lateral del dedo sin casco (fig. 164).
- 167 Sección sagital de la porción distal del miembro torácico. (Según Zietschmann.) (fig. 165).

#### PERRO

- 168 Esqueleto del miembro torácico. Vista medial (fig. 166).
- 169 Esqueleto del extremo distal del miembro torácico. Vista dorsal (fig. 167).
- 170 Músculos del miembro torácico. Vista medial (fig. 168).
- 171 Músculos del miembro torácico. Vista lateral (fig. 169).
- 172 Disección del hombro y brazo. Vista medial (fig. 170).
- 173 Secciones transversales del brazo (A) y antebrazo (B, C). Los niveles de las secciones se muestran en las figuras 170 y 172 (fig. 171).
- 174 Disección del antebrazo. Vista medial (fig. 172).
- 175 Disección del antebrazo. Vista lateral (fig. 173).
- 176 Disección de la porción distal del miembro torácico izquierdo. Vista dorsal (fig. 174).
- 177 Disección de la porción distal del miembro torácico derecho. Vista palmar (fig. 175).
- 178 Esqueleto del miembro pelviano. Vista medial (fig. 176).
- 179 Músculos del miembro pelviano. Vista medial (fig. 177).
- 180 Músculos de la pelvis y miembro pelviano. Vista lateral (fig. 178).
- 181 Disección de la superficie lateral de la grupa y muslo (fig. 179).
- 182 Disección de la superficie medial de la pelvis y muslo (fig. 180).
- 183 Secciones transversales del muslo (A) y pierna (B). Los niveles de las secciones se muestran en las figuras 180 y 185 (fig. 181).
- 184 Órganos sexuales *in situ*, desde la izquierda. Se ha extirpado el miembro pelviano izquierdo (fig. 182).
- 185 Perra. Órganos sexuales *in situ*, desde la izquierda. Se han extirpado el miembro pelviano y la mitad izquierda de la pelvis (fig. 183).
- 186 Disección de la superficie lateral de la pierna (fig. 184).

- 187 Disección de la superficie medial de la pierna (fig. 185).
- 188 Disección de la porción distal del miembro pelviano izquierdo. Vista dorsal (fig. 186).
- 189 Disección de la porción distal del miembro pelviano derecho. Vista plantar (fig. 187).

**GATO**

- 190 Esqueleto del miembro torácico. Vista medial (fig. 188).
- 191 Músculos del miembro torácico. Vista medial (fig. 189).
- 192 Disección de la superficie lateral del hombro y del brazo (fig. 190).
- 193 Esqueleto del miembro pelviano. Vista medial (fig. 191).
- 194 Órganos pelvianos *in situ*, desde la izquierda. Se han extirpado el miembro pelviano izquierdo y la mitad izquierda de la pelvis (fig. 192).
- 195 Gata. Órganos pelvianos *in situ*, desde la izquierda. Se han extirpado el miembro pelviano izquierdo y la mitad izquierda de la pelvis (fig. 193).
- 196 Disección de la porción dorsal de la cavidad pelviana después de haber extirpado los órga-

nos pelvianos. Se ha separado la sínfisis pelviana. Vista ventral (fig. 194).

- 197 Músculos de la porción distal del miembro pelviano. Vista lateral (fig. 195).

**CONEJO**

- 198 Esqueleto del miembro torácico. Vista medial (fig. 196).
- 199 Músculos del miembro torácico. Vista medial (fig. 197).
- 200 Disección de la superficie medial del hombro y del brazo (fig. 198).
- 201 Esqueleto del miembro pelviano. Vista medial (fig. 199).
- 202 Músculos del miembro pelviano. Vista medial (fig. 200).
- 203 Disección de la superficie medial de la pelvis y del muslo (fig. 201).
- 204 Órganos sexuales externos y región inguinal desde el lado izquierdo. Se ha extirpado el miembro pelviano izquierdo (fig. 202).
- 205 Coneja. Órganos pelvianos *in situ*, desde el lado izquierdo. Se han extirpado la mitad izquierda de la pelvis y el miembro pelviano izquierdo (fig. 203).

# Introducción

El tomo III del ATLAS es una parte integrante del trabajo completo; comprende los miembros y las regiones pelvianas de los mismos animales vistos en los tomos anteriores.

El material ha sido preparado según los métodos anatómicos habituales utilizando muestras frescas o fijadas, según el más adecuado. Las partes distales de los miembros han sido muestras frescas; las proximales han sido muestras embalsamadas. Las preparaciones esqueléticas han sido dibujadas a partir de estereorradiografías realizadas después de inyectar los vasos con un medio de contraste basado en el minio (tetróxido de plomo), seguido de la disección para confirmar los hallazgos radiológicos.

La terminología de esta nueva edición se adhiere a la nomenclatura de la NAV (Nómina Anatómica Veterinaria, 1983) con una excepción: para los vasos y nervios de los dedos en los rumiantes se han utilizado los términos *medial* y *lateral*, en lugar de *axial* y *abaxial*, para indicar la posición en el dedo.

Las traducciones respetan en todo detalle las exigencias específicas de los autores y redactores de la lengua original. Sin embargo, las diferencias que puedan existir no son relevantes y acontecen por la adaptación a las terminologías de las respectivas lenguas.

En el tomo III, al igual que en los volúmenes precedentes, la mayoría de las figuras son trabajo del propio autor, desde la preparación de las muestras hasta los dibujos terminados. El material para algunas muestras, sobre todo esqueletos, exteriores y algunas preparaciones de ganado fue preparado por varios colaboradores. De las 203 figuras, 33 fueron preparadas por los siguientes colaboradores: Dr. V. Rajtová, C.Sc., quien dibujó las figuras 1, 3, 4, 21, 37 y 44; Dr. M. Vrzgulová, C.Sc., que preparó las figuras 14, 53 y 54; Dr. B. Hájovská, C.Sc., que dibujó las figuras 8, 18 y 33; Ing. M. Ščasný, que aportó las figuras 22, 23, 28, 65, 75, 85, 86, 95, 96, 145, 146 (en parte), 147, 148, 149, 166 y 176, y la señora L. Šuttová, que preparó las figuras 38, 121, 125, 126 y 134.

En muchos casos, la inclusión de todas las estructuras que se encuentran en una determinada región habría oscurecido los detalles precisos que se pretendía ilustrar. El autor lo ha tenido en cuenta y ha omitido estructuras no muy importantes cuando lo ha considerado necesario. Se han incluido algunos dibujos anatómicos generalizados de esqueletos y de músculos para mantener la orientación adecuada. El lector puede obtener una representación más detallada de estas estructuras a partir de otras figuras.

Prof. M.V.Dr. PETER POPESKO, Dr.Sc.

Slušovice

Tomo III  
**PELVIS Y MIEMBROS**

---

Toro, carnero, cabra, cerdo  
caballo, perro, gato, conejo

# TORO

## Esqueleto del miembro torácico. Vista medial

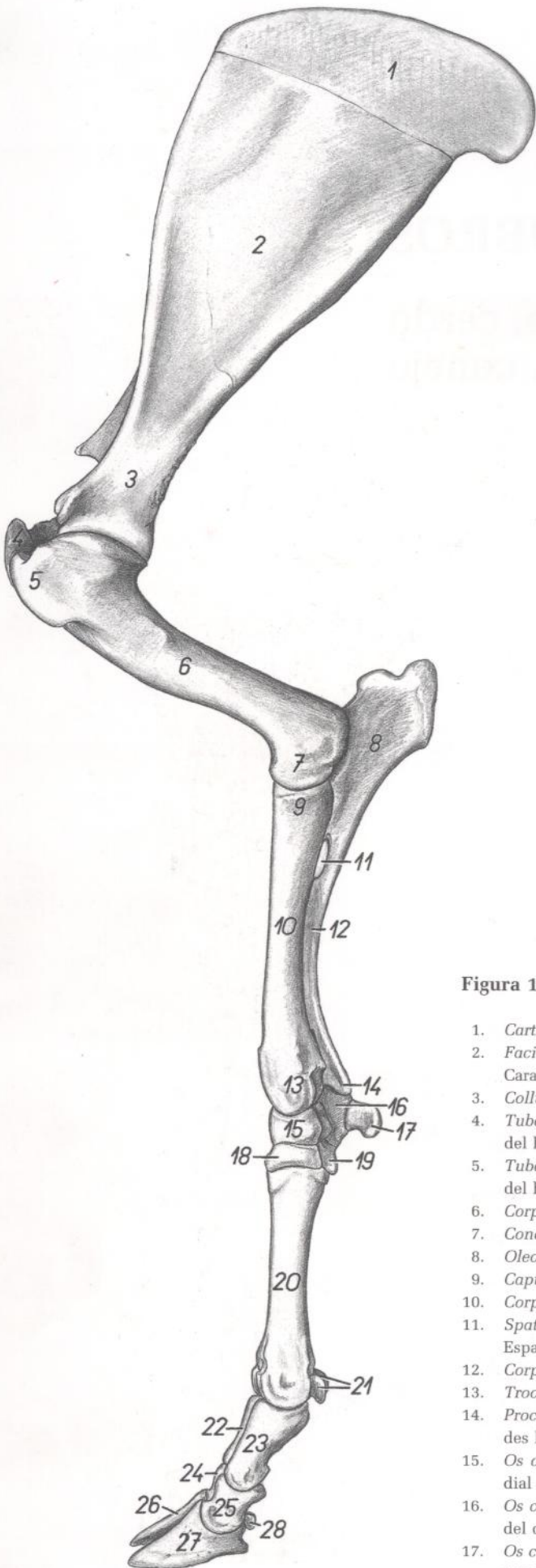


Figura 1

1. *Cartilago scapulae*: Cartilago de la escápula
2. *Facies costalis scapulae (fossa subscapularis)*: Cara costal de la escápula (fosa subescapular)
3. *Collum scapulae*: Cuello de la escápula
4. *Tuberculum majus humeri*: Tubérculo mayor del húmero
5. *Tuberculum minus humeri*: Tubérculo menor del húmero
6. *Corpus humeri*: Cuerpo del húmero
7. *Condylus humeri*: Cóndilo del húmero
8. *Olecranon*: Olécranon
9. *Caput radii*: Cabeza del radio
10. *Corpus radii*: Cuerpo del radio
11. *Spatium interosseum antebrachii proximale*: Espacio interóseo proximal del antebrazo
12. *Corpus ulnae*: Cuerpo del cúbito
13. *Trochlea radii*: Tróclea del radio
14. *Processus styloideus lateralis*: Apófisis estiloides lateral
15. *Os carpi radiale (os scaphoideum)*: Hueso radial del carpo (hueso escafoides)
16. *Os carpi ulnare (os triquetrum)*: Hueso cubital del carpo (hueso piramidal)
17. *Os carpi accessorium (os pisiforme)*: Hueso accesorio del carpo (hueso pisiforme)
18. *Os carpale II et III (os trapezoideocapitatum)*: Segundo y tercer huesos carpianos (hueso trapezoideocapitado)
19. *Os carpale IV (os hamatum)*: Cuarto hueso carpiano (hueso ganchoso)
20. *Os metacarpale III et IV*: Tercer y cuarto huesos metacarpianos
21. *Ossa sesamoidea proximalia*: Huesos sesamoides proximales
22. *Phalanx proximalis digiti IV*: Falange proximal del cuarto dedo
23. *Phalanx proximalis digiti III*: Falange proximal del tercer dedo
24. *Phalanx media digiti IV*: Falange media del cuarto dedo
25. *Phalanx media digiti III*: Falange media del tercer dedo
26. *Phalanx distalis digiti IV*: Falange distal del cuarto dedo
27. *Phalanx distalis digiti III*: Falange distal del tercer dedo
28. *Os sesamoideum distale*: Hueso sesamoideo distal



## Músculos del miembro torácico. Vista medial

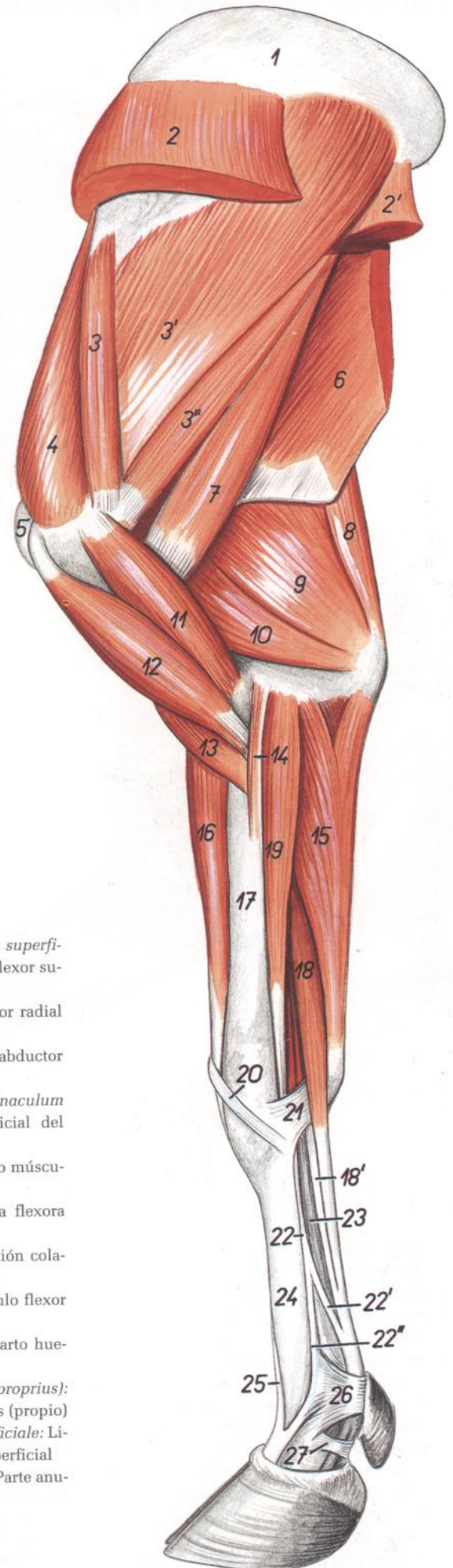
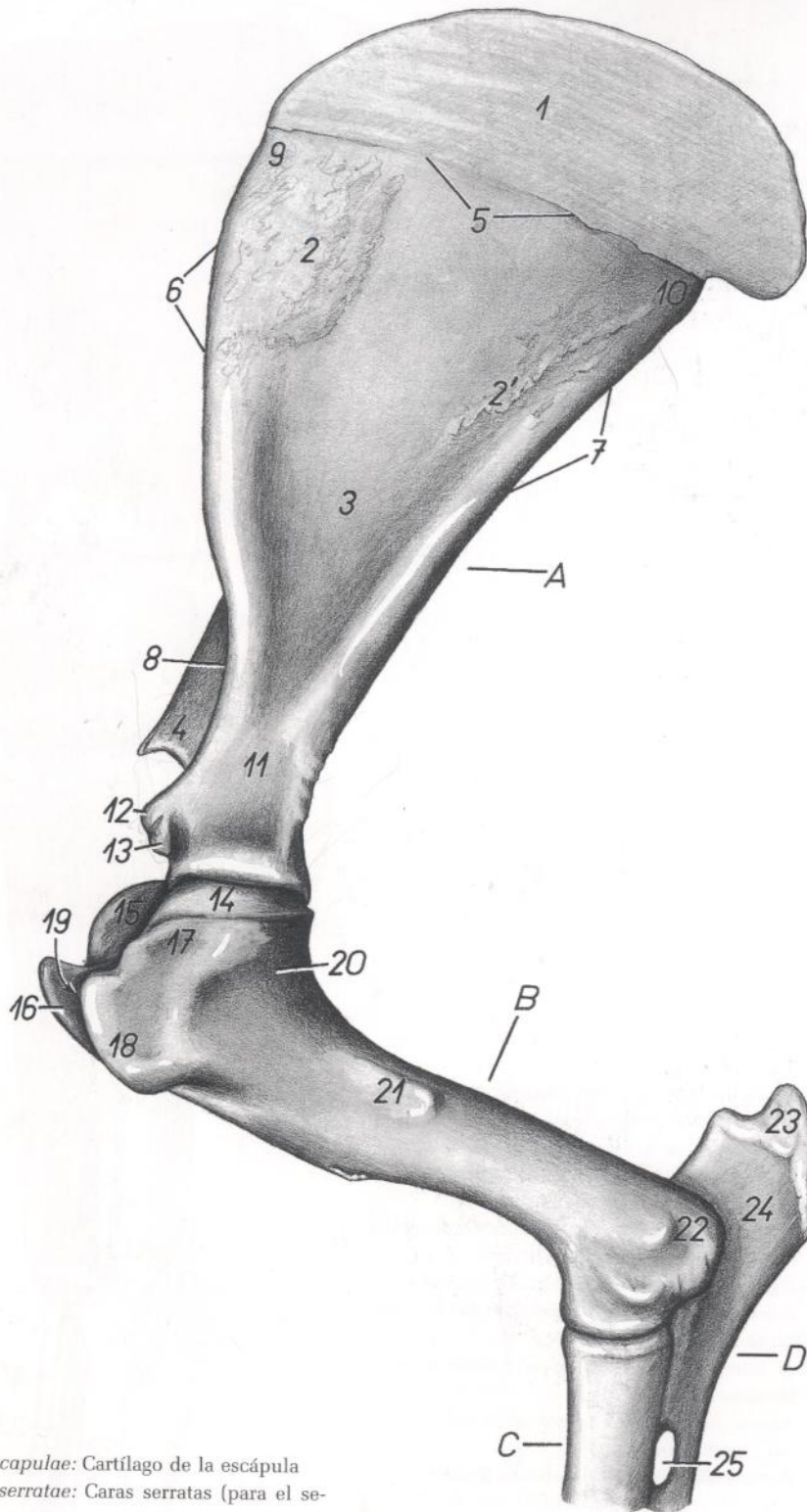


Figura 2

1. *Cartilago scapulae*: Cartilago de la escápula
2. *M. serratus ventralis cervicis*: Músculo serrato ventral del cuello
- 2'. *M. serratus ventralis thoracis*: Músculo serrato ventral del tórax
- 3, 3', 3''. *M. subscapularis*: Músculo subescapular
4. *M. supraspinatus*: Músculo supraespinoso
5. *Tuberculum majus humeri*: Tubérculo mayor del húmero
6. *M. latissimus dorsi*: Músculo dorsal ancho
7. *M. teres major*: Músculo redondo mayor
8. *M. tensor fasciae antebrachii*: Músculo tensor de la fascia del antebrazo
9. *Caput longum mi. tricipitis brachii*: Cabeza larga del músculo tríceps braquial
10. *Caput mediale mi. tricipitis brachii*: Cabeza medial del músculo tríceps braquial
11. *M. coracobrachialis*: Músculo coracobraquial
12. *M. biceps brachii*: Músculo bíceps braquial
13. *M. brachialis*: Músculo braquial
14. *M. pronator teres*: Músculo pronador redondo
15. *M. flexor carpi ulnaris*: Músculo flexor cubital del carpo
16. *M. extensor carpi radialis*: Músculo extensor radial del carpo
17. *Radius*: Radio
18. *Portio superficialis mi. flexoris digitorum superficialis*: Porción superficial del músculo flexor superficial de los dedos
- 18'. *Portio profunda mi. flexoris digitorum superficialis*: Porción profunda del músculo flexor superficial de los dedos
19. *M. flexor carpi radialis*: Músculo flexor radial del carpo
20. *M. abductor digiti I longus*: Músculo abductor largo del primer dedo
21. *Lig. carpi palmare superficiale (retinaculum flexorum)*: Ligamento palmar superficial del carpo (retináculo flexor)
22. *M. interosseus III et IV*: Tercer y cuarto músculos interóseos
- 22'. *Ramus flexorius mi. interossei*: Rama flexora del músculo interóseo
- 22''. *Portio collateralis mi. interossei*: Porción colateral del músculo interóseo
23. *M. flexor digitorum profundus*: Músculo flexor profundo de los dedos
24. *Os metacarpale III et IV*: Tercer y cuarto huesos metacarpianos
25. *M. extensor digitorum communis (proprius)*: Músculo extensor común de los dedos (propio)
26. *Lig. metacarpeum transversum superficiale*: Ligamento metacarpiano transversal superficial
27. *Pars annularis vaginae fibrosae digiti*: Parte anular de la vaina fibrosa de los dedos

## Esqueleto de la porción proximal del miembro torácico. Vista medial



**Figura 3**

1. *Cartilago scapulae*: Cartílago de la escápula
- 2, 2'. *Facies serratae*: Caras serratas (para el serrato)
3. *Fossa subscapularis*: Fosa subescapular
4. *Acromion*: Acromion
5. *Margo dorsalis*: Borde dorsal
6. *Margo cranialis*: Borde craneal
7. *Margo caudalis*: Borde caudal
8. *Incisura scapulae*: Incisura de la escápula
9. *Angulus cranialis*: Ángulo craneal
10. *Angulus caudalis*: Ángulo caudal
11. *Collum scapulae*: Cuello de la escápula
12. *Tuberculum supraglenoidale*: Tubérculo supraglenoideo
13. *Processus coracoideus*: Apófisis coracoides

14. *Caput humeri*: Cabeza del húmero
15. *Pars caudalis tuberculi majoris*: Parte caudal del tubérculo mayor
16. *Pars cranialis tuberculi majoris*: Parte craneal del tubérculo mayor
17. *Pars caudalis tuberculi minoris*: Parte caudal del tubérculo menor
18. *Pars cranialis tuberculi minoris*: Parte craneal del tubérculo menor
19. *Sulcus intertubercularis*: Surco intertubercular
20. *Collum humeri*: Cuello del húmero

21. *Tuberositas teres major*: Tuberosidad del redondo mayor
  22. *Epicondylus medialis*: Epicóndilo medial
  23. *Tuber olecrani*: Tuberosidad del olécranon
  24. *Olecranon*: Olécranon
  25. *Spatium interosseum antebrachii proximale*: Espacio interóseo del antebrazo
- A. *Scapula*: Escápula  
 B. *Humerus*: Húmero  
 C. *Radius*: Radio  
 D. *Ulna*: Cúbito

## Esqueleto de la porción proximal del miembro torácico. Vista lateral

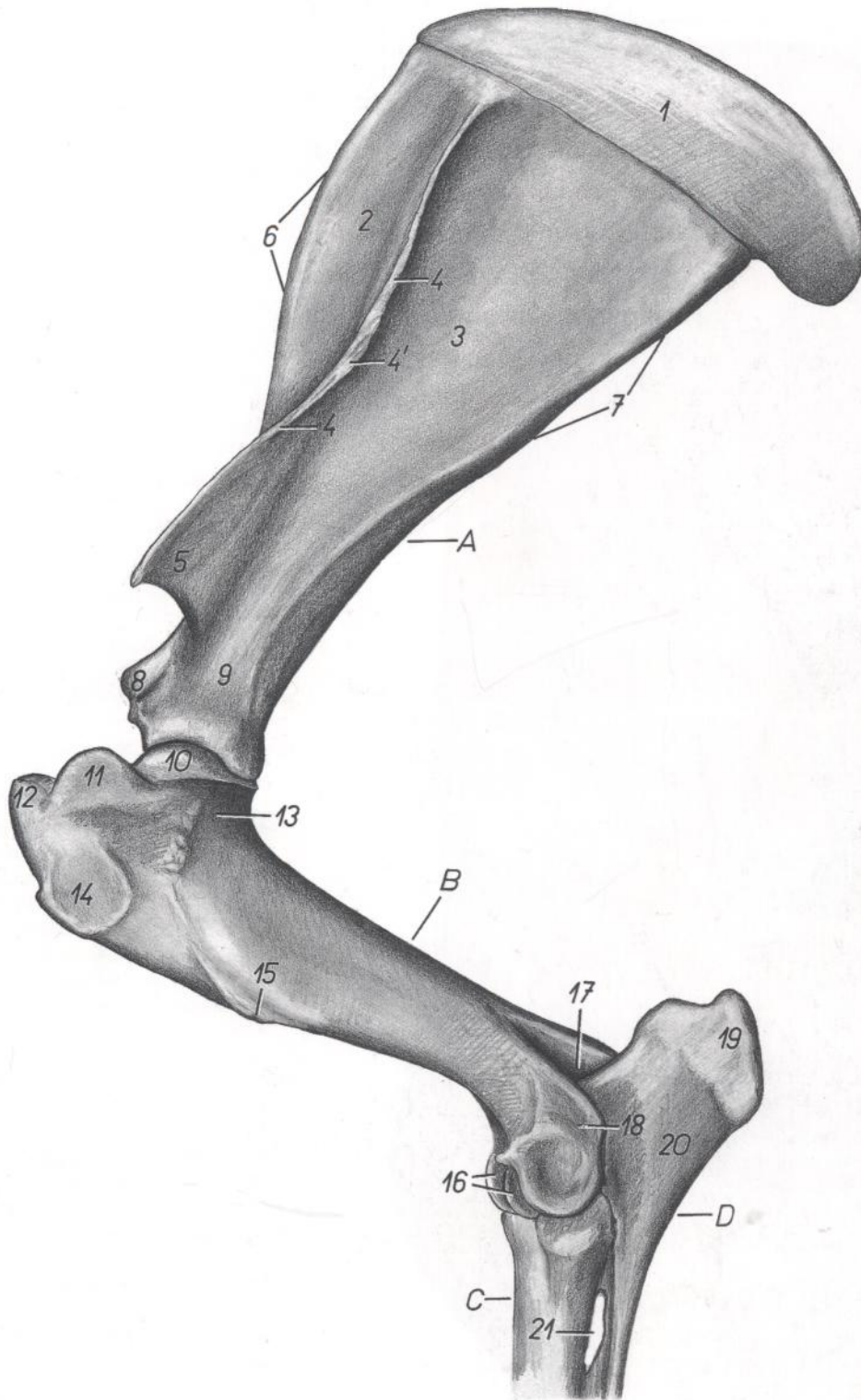


Figura 4

- |  |   |   |
|--|---|---|
| 1. <i>Cartilago scapulae</i> : Cartílago de la escápula                    | 9. <i>Collum scapulae</i> : Cuello de la escápula                               | 17. <i>Fossa olecrani</i> : Fosa del olécranon  |
| 2. <i>Fossa supraspinata</i> : Fosa supraespinosa                          | 10. <i>Caput humeri</i> : Cabeza del húmero                                     | 18. <i>Epicondylus lateralis</i> : Epicóndilo lateral   |
| 3. <i>Fossa infraspinata</i> : Fosa infraespinosa                          | 11. <i>Pars caudalis tuberculi majoris</i> : Parte caudal del tubérculo mayor   | 19. <i>Tuber olecrani</i> : Tuberosidad del olécranon   |
| 4. <i>Spina scapulae</i> : Espina de la escápula                           | 12. <i>Pars cranialis tuberculi majoris</i> : Parte craneal del tubérculo mayor | 20. <i>Olecranon</i> : Olécranon  |
| 4'. <i>Tuber spinae scapulae</i> : Tuberosidad de la espina de la escápula | 13. <i>Collum humeri</i> : Cuello del húmero                                    | 21. <i>Spatium interosseum antebrachii proximale</i> : Espacio interóseo proximal del antebrazo |
| 5. <i>Acromion</i> : Acromion  | 14. <i>Facies mi. infraspinati</i> : Cara para el músculo infraespinoso         | A. <i>Scapula</i> : Escápula  |
| 6. <i>Margo cranialis</i> : Borde craneal                                  | 15. <i>Tuberositas deltoidea</i> : Tuberosidad deltoidea                        | B. <i>Humerus</i> : Húmero  |
| 7. <i>Margo caudalis</i> : Borde caudal                                    | 16. <i>Trochlea humeri</i> : Tróclea del húmero                                 | C. <i>Radius</i> : Radio  |
| 8. <i>Tuberculum supraglenoidale</i> : Tubérculo supra-glenoideo           |   | D. <i>Ulna</i> : Cúbito   |

*Diseción del hombro y brazo desde la superficie medial. Primer plano*

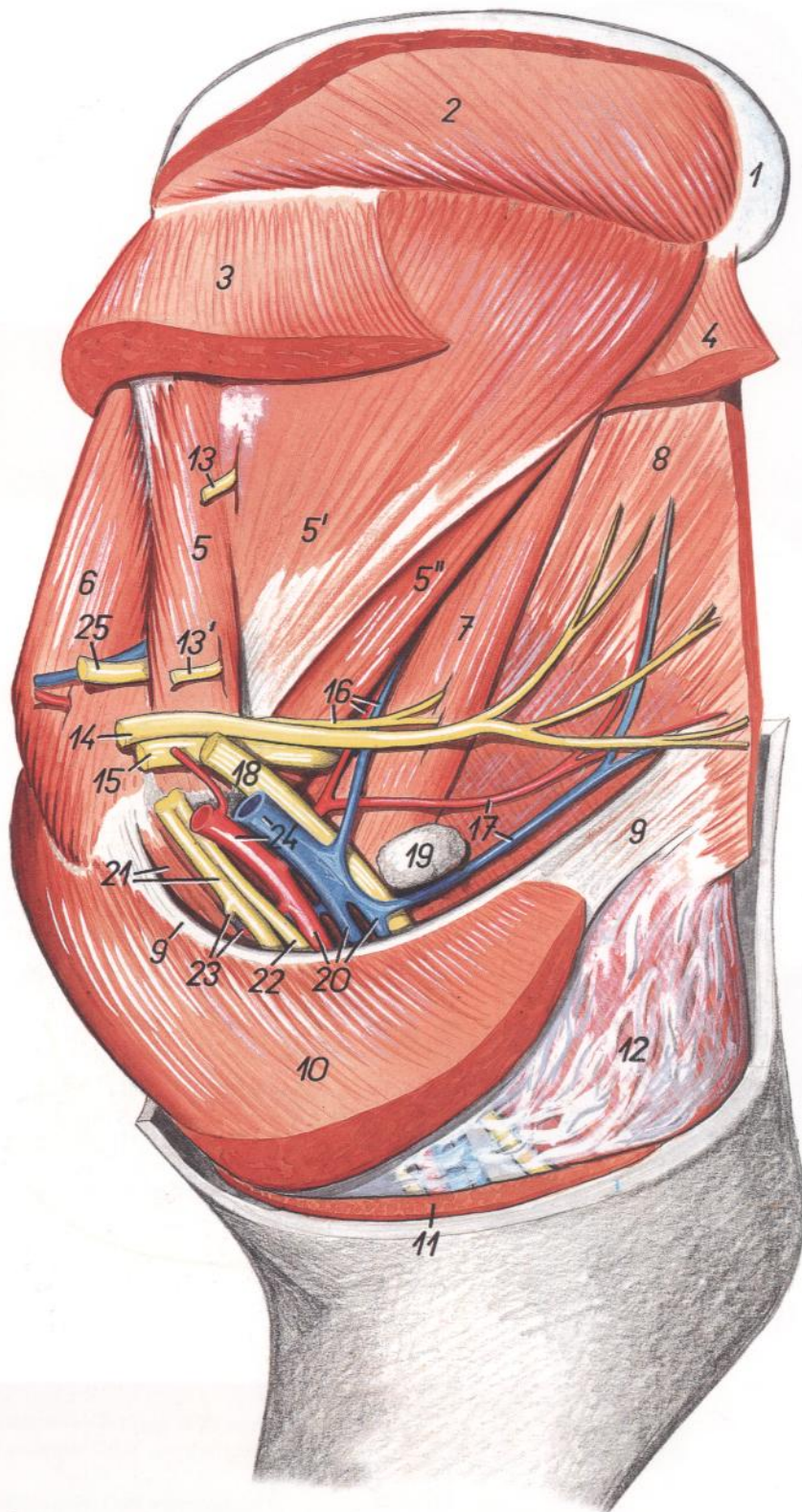


Figura 5

1. *Cartilago scapulae*: Cartílago de la escápula
2. *M. rhomboideus*: Músculo romboides
3. *M. serratus ventralis cervicis*: Músculo serrato ventral del cuello
4. *M. serratus ventralis thoracis*: Músculo serrato ventral del tórax
- 5, 5', 5". *M. subscapularis*: Músculo subescapular
6. *M. supraspinatus*: Músculo supraespinoso
7. *M. teres major*: Músculo redondo mayor

8. *M. latissimus dorsi*: Músculo dorsal ancho
9. *Lacertus axillaris*: Lacertus axilar
10. *M. pectoralis profundus (ascendens)*: Músculo pectoral profundo (ascendente)
11. *M. pectoralis transversus*: Músculo pectoral transverso
12. *M. tensor fasciae antebrachii*: Músculo tensor de la fascia del antebrazo
13. *N. subscapularis*: Nervio subescapular

- 13'. *Ramus subscapularis ni. axillaris*: Ramo subescapular del nervio axilar
14. *N. thoracodorsalis*: Nervio toracodorsal
15. *N. axillaris*: Nervio axilar
16. *A. et v. subscapularis, ramus ni. axillaris*: Arteria y vena subescapulares, ramo del nervio axilar
17. *A. et v. thoracodorsalis*: Arteria y vena toracodorsales
18. *N. radialis*: Nervio radial
19. *Ln. axillaris*: Linfonódulo axilar
20. *A. brachialis et vv. brachiales*: Arteria y venas braquiales
21. *M. coracobrachialis, n. medianus et n. musculocutaneus*: Músculo coracobraquial, nervio mediano y nervio musculocutáneo
22. *N. ulnaris*: Nervio cubital
23. *Ramus muscularis proximalis ni. musculocutanei, a. et v. circumflexa humeri cranialis*: Ramo muscular proximal del nervio musculocutáneo, arteria y vena circunflejas humerales craneales
24. *A. et v. axillaris*: Arteria y vena axilares
25. *N. suprascapularis*: Nervio supraescapular

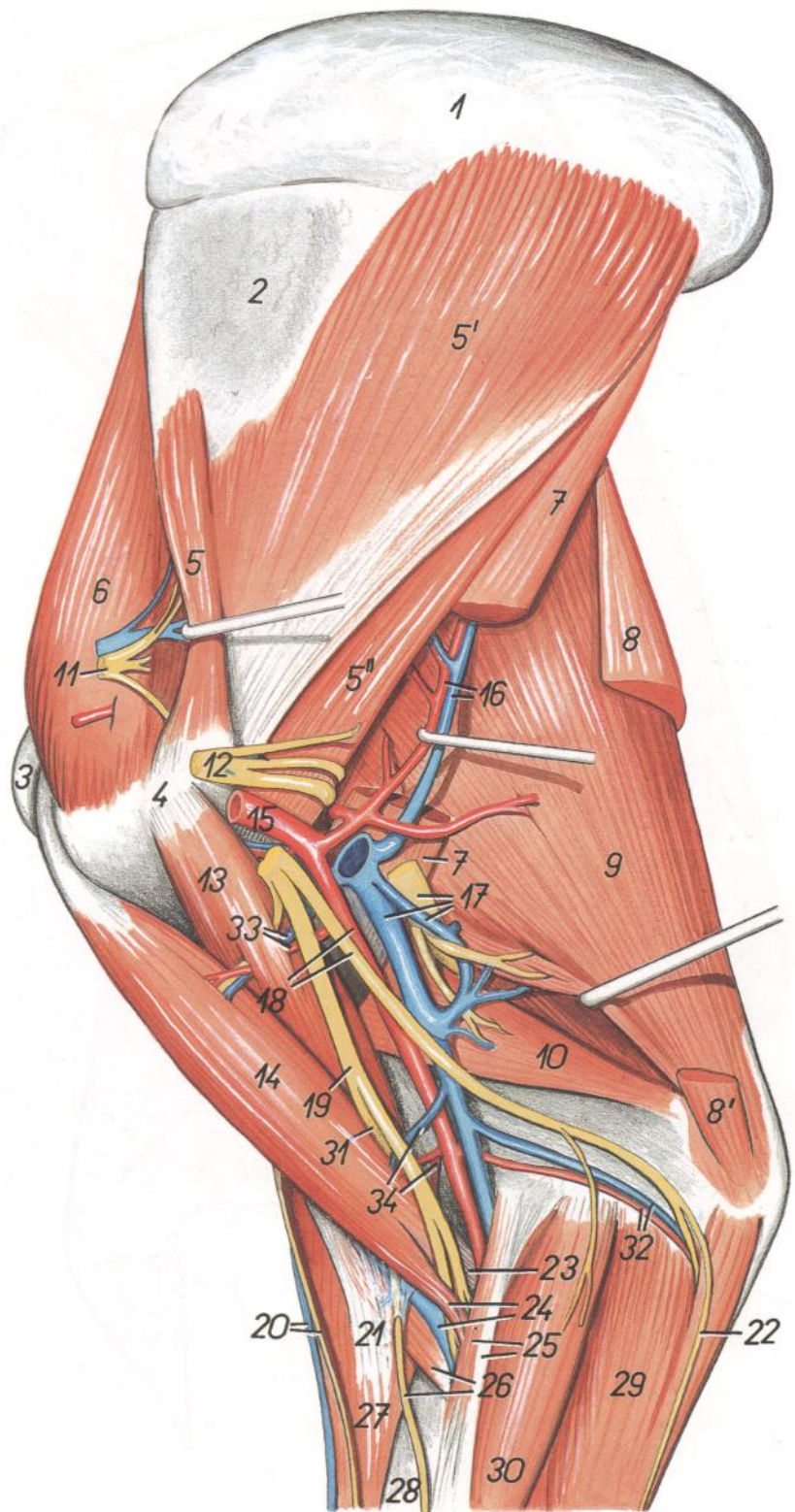
## Disección del hombro y brazo desde la superficie medial. Segundo plano

Figura 6

1. *Cartilago scapulae*: Cartílago de la escápula
2. *Scapula*: Escápula
3. *Tuberculum majus humeri*: Tubérculo mayor del húmero
4. *Tuberculum minus humeri*: Tubérculo menor del húmero
- 5, 5', 5''. *M. subscapularis*: Músculo subescapular
6. *M. supraspinatus*: Músculo supraespinoso
7. *M. teres major*: Músculo redondo mayor
8. *M. tensor fasciae antebrachii*: Músculo tensor de la fascia del antebrazo
- 8'. *Insertio anconeae mi. tensoris fasciae antebrachii*: Inserción ancónea del músculo tensor de la fascia del antebrazo
9. *Caput longum mi. tricipitis brachii*: Cabeza larga del músculo tríceps braquial
10. *Caput mediale mi. tricipitis brachii*: Cabeza medial del músculo tríceps braquial
11. *N. suprascapularis*: Nervio supraescapular
12. *N. axillaris*: Nervio axilar
13. *M. coracobrachialis*: Músculo coracobraquial
14. *M. biceps brachii*: Músculo bíceps braquial
15. *A. axillaris*: Arteria axilar
16. *A. et v. subscapularis*: Arteria y vena subescapulares
17. *Vv. brachiales, n. radialis*: Venas braquiales, nervio radial
18. *A. brachialis, n. ulnaris*: Arteria braquial, nervio cubital
19. *N. medianus*: Nervio mediano
20. *V. cephalica accessoria, n. cutaneus antebrachii cranialis*: Vena cefálica accesoria, nervio cutáneo craneal del antebrazo
21. *Lacertus fibrosus*: Lacertus fibrosus
22. *N. cutaneus antebrachii caudalis*: Nervio cutáneo caudal del antebrazo
23. *Cauda tendinea mi. bicipitis*: Tendón (cola tendinosa) del músculo bíceps
24. *Cauda carnea mi. bicipitis, v. cephalica*: Cola carnosa del músculo bíceps, vena cefálica
25. *Lig. collaterale mediale, m. pronator teres*: Ligamento colateral interno, músculo pronador redondo
26. *M. brachialis, n. cutaneus antebrachii medialis*: Músculo braquial, nervio cutáneo medial del antebrazo

27. *M. extensor carpi radialis*: Músculo extensor radial del carpo
28. *Radius*: Radio
29. *M. flexor carpi ulnaris*: Músculo flexor cubital del carpo
30. *M. flexor carpi radialis*: Músculo flexor radial del carpo

31. *N. musculocutaneus*: Nervio musculocutáneo
32. *A. et v. collateralis ulnaris*: Arteria y vena colaterales cubitales
33. *A. et v. circumflexa humeri cranialis*: Arteria y vena circunflejas humerales craneales
34. *A. et v. transversa cubiti*: Arteria y vena transversas del codo



*Disección de la superficie lateral del hombro y del brazo después de haber extirpado los músculos cutáneos y los de la cintura escapular*

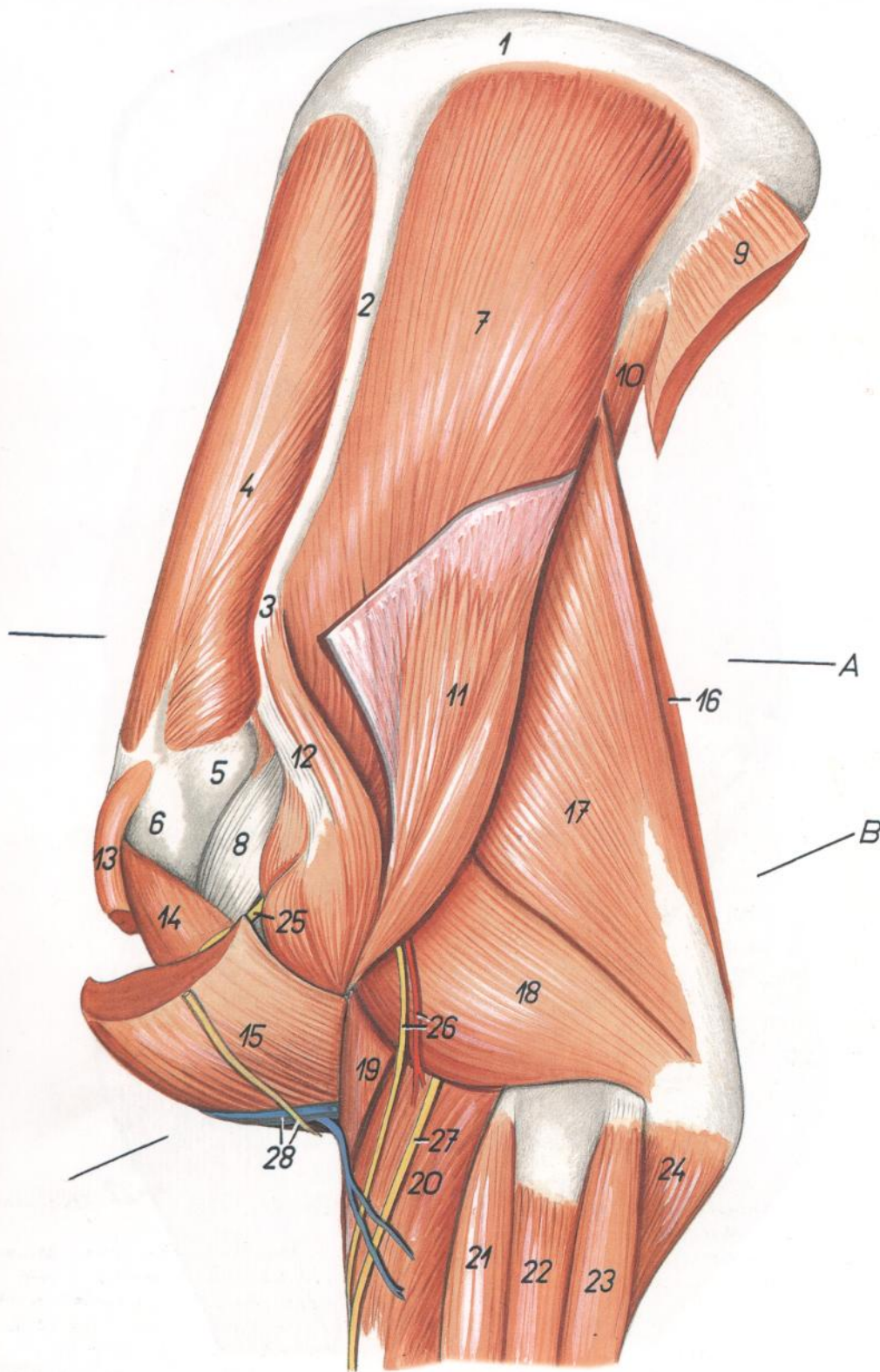


Figura 7

1. *Cartilago scapulae*: Cartílago de la escápula
2. *Spina scapulae*: Espina de la escápula
3. *Acromion*: Acromion
4. *M. supraspinatus*: Músculo supraespinoso
5. *Pars caudalis tuberculi majoris*: Parte caudal del tubérculo mayor
6. *Pars cranialis tuberculi majoris*: Parte craneal del tubérculo mayor

7. *M. infraspinatus*: Músculo infraespinoso
8. *Tendo mi. infraspinati*: Tendón del músculo infraespinoso
9. *M. latissimus dorsi (portio scapularis)*: Músculo dorsal ancho (porción escapular)
10. *M. teres major*: Músculo redondo mayor
11. *Pars scapularis mi. deltoidei*: Parte escapular del músculo deltoideo

12. *Pars acromialis mi. deltoidei*: Parte acromial del músculo deltoideo
13. *M. pectoralis profundus (s. ascendens)*: Músculo pectoral profundo (ascendente)
14. *M. biceps brachii*: Músculo bíceps braquial
15. *M. brachiocephalicus*: Músculo braquiocefálico
16. *M. tensor fasciae antebrachii*: Músculo tensor de la fascia del antebrazo
17. *Caput longum mi. tricipitis brachii*: Cabeza larga del músculo tríceps braquial
18. *Caput laterale mi. tricipitis brachii*: Cabeza lateral del músculo tríceps braquial
19. *M. brachialis*: Músculo braquial
20. *M. extensor carpi radialis*: Músculo extensor radial del carpo
21. *M. extensor digitorum communis*: Músculo extensor común de los dedos
22. *M. extensor digitalis lateralis*: Músculo extensor digital lateral
23. *M. extensor carpi ulnaris*: Músculo extensor cubital del carpo
24. *Caput ulnare mi. flexoris digitorum profundi*: Cabeza cubital del músculo flexor profundo de los dedos
25. *Ramus muscularis ni. axillaris (ad. m. brachiocephalicum)*: Rama muscular del nervio axilar (al músculo braquiocefálico)
26. *N. cutaneus antebrachii cranialis (ni. axillaris), ramus a. circumflexae humeri caudalis*: Nervio cutáneo craneal del antebrazo (nervio axilar), rama de la arteria circunfleja humeral caudal
27. *Ramus superficialis ni. radialis*: Rama superficial del nervio radial
28. *V. cephalica, n. supraclavicularis ventralis*: Vena cefálica, nervio supraclavicular ventral

# TORO

Sección transversal de: A) hombro y B) brazo. El nivel de la sección se muestra en la figura 7

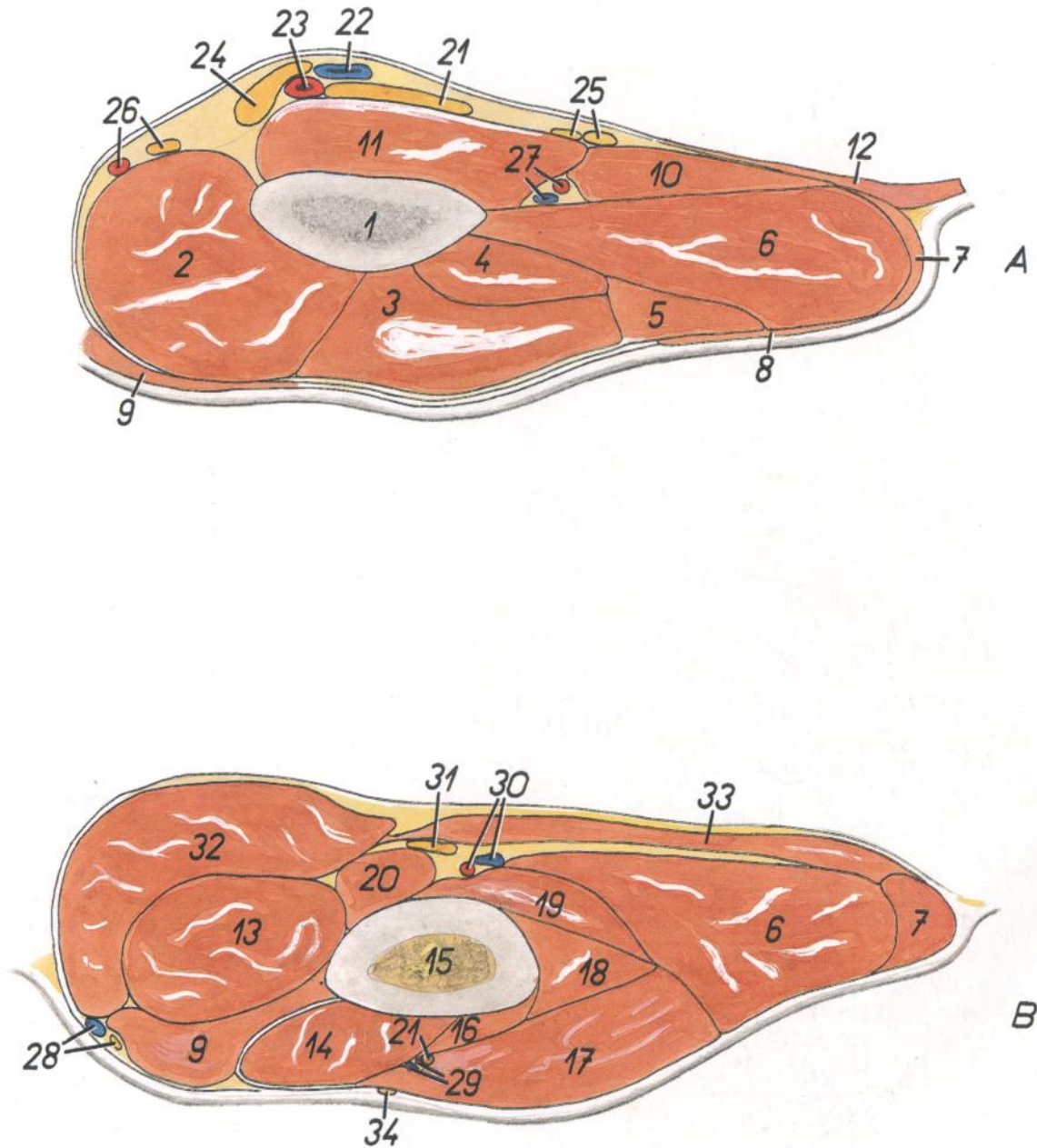


Figura 8

- |   |  |  |
|---|--|--|
| 1. <i>Collum scapulae</i> : Cuello de la escápula   | 16. <i>M. extensor carpi radialis</i> : Músculo extensor radial del carpo                            | 27. <i>A. et v. subscapularis</i> : Arteria y vena subescapulares  |
| 2. <i>M. supraspinatus</i> : Músculo supraespinoso  | 17. <i>Caput laterale mi. tricipitis brachii</i> : Cabeza lateral del músculo tríceps braquial       | 28. <i>V. cephalica, n. supraclavicularis ventralis</i> : Vena cefálica, nervio supraclavicular ventral                                  |
| 3. <i>M. infraspinatus</i> : Músculo infraespinoso  | 18. <i>M. anconeus</i> : Músculo ancóneo   | 29. <i>Rami musculares a. et v. circumflexae humeri caudalis</i> : Ramas musculares de la arteria y vena circunflejas humerales caudales |
| 4. <i>M. teres minor</i> : Músculo redondo menor  | 19. <i>Caput mediale mi. tricipitis brachii</i> : Cabeza medial del músculo tríceps braquial         | 30. <i>A. et v. brachialis</i> : Arteria y vena braquiales   |
| 5. <i>M. deltoideus</i> : Músculo deltoides   | 20. <i>M. coracobrachialis</i> : Músculo coracobraquial  | 31. <i>N. medianus et ulnaris</i> : Nervio mediano y cubital   |
| 6. <i>Caput longum mi. tricipitis brachii</i> : Cabeza larga del músculo tríceps braquial | 21. <i>N. radialis</i> : Nervio radial   | 32. <i>M. pectoralis profundus (ascendens)</i> : Músculo pectoral profundo (ascendente)  |
| 7. <i>M. tensor fasciae antebrachii</i> : Músculo tensor de la fascia del antebrazo       | 22. <i>V. axillaris</i> : Vena axilar  | 33. <i>M. pectoralis transversus</i> : Músculo pectoral transverso   |
| 8. <i>M. cutaneus omobrachialis</i> : Músculo cutáneo omobraquial                         | 23. <i>A. axillaris</i> : Arteria axilar   | 34. <i>N. cutaneus antebrachii cranialis</i> : Nervio cutáneo craneal del antebrazo  |
| 9. <i>M. brachiocephalicus</i> : Músculo braquiocéfálico                                  | 24. <i>N. medianus, n. ulnaris et n. musculocutaneus</i> : Nervios mediano, cubital y musculocutáneo |  |
| 10. <i>M. teres major</i> : Músculo redondo mayor   | 25. <i>N. axillaris, n. thoracodorsalis</i> : Nervio axilar, nervio toracodorsal                     |  |
| 11. <i>M. subscapularis</i> : Músculo subescapular  | 26. <i>A. suprascapularis, n. suprascapularis</i> : Arteria supraescapular, nervio supraescapular    |  |
| 12. <i>M. latissimus dorsi</i> : Músculo dorsal ancho                                     |  |  |
| 13. <i>M. biceps brachii</i> : Músculo bíceps braquial                                    |  |  |
| 14. <i>M. brachialis</i> : Músculo braquial   |  |  |
| 15. <i>Corpus humeri</i> : Cuerpo del húmero  |  |  |

Disección de la superficie lateral del hombro y brazo. Plano profundo

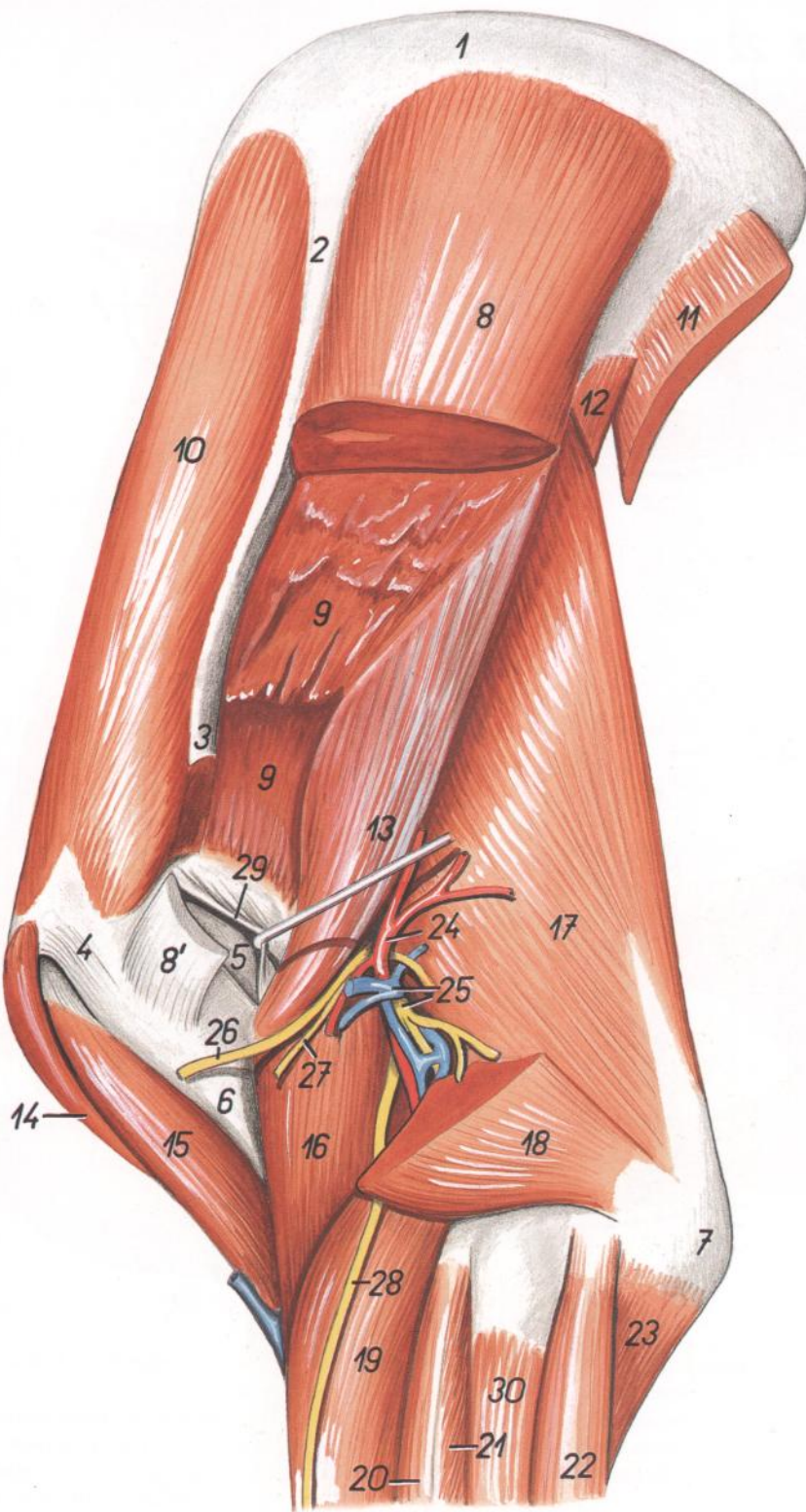


Figura 9

1. *Cartilago scapulae*: Cartilago de la escápula
2. *Spina scapulae*: Espina de la escápula
3. *Acromion*: Acromion
4. *Pars cranialis tuberculi majoris*: Parte craneal del tubérculo mayor
5. *Pars caudalis tuberculi majoris*: Parte caudal del tubérculo mayor
6. *Tuberositas deltoidea*: Tuberosidad deltoidea

7. *Olecranon*: Olécranon
- 8, 9. *M. infraspinatus*: Músculo infraespinoso
- 8'. *Insertio portionis superficialis mi. infraspinati*: Inserción de la porción superficial del músculo infraespinoso
9. *Portio profunda mi. infraspinati*: Porción profunda del músculo infraespinoso
10. *M. supraspinatus*: Músculo supraespinoso

11. *M. latissimus dorsi (portio scapularis)*: Músculo dorsal ancho (porción escapular)
12. *M. teres major*: Músculo redondo mayor
13. *M. teres minor*: Músculo redondo menor
14. *M. pectoralis profundus (ascendens)*: Músculo pectoral profundo (ascendente)
15. *M. biceps brachii*: Músculo bíceps braquial
16. *M. brachialis*: Músculo braquial
17. *Caput longum mi. tricipitis brachii*: Cabeza larga del músculo tríceps braquial
18. *Caput laterale mi. tricipitis brachii*: Cabeza lateral del músculo tríceps braquial
19. *M. extensor carpi radialis*: Músculo extensor radial del carpo
- 20, 21. *M. extensor digitorum communis*: Músculo extensor común de los dedos
20. *M. extensor digiti III*: Músculo extensor del tercer dedo
22. *M. extensor carpi ulnaris*: Músculo extensor cubital del carpo
23. *Caput ulnare mi. flexoris digitorum profundi*: Cabeza cubital del músculo flexor profundo de los dedos
24. *A. circumflexa humeri caudalis*: Arteria circunfleja humeral caudal
25. *N. radialis, v. circumflexa humeri caudalis*: Nervio radial, vena circunfleja humeral caudal
26. *Ramus muscularis ni. axillaris (ad m. brachiocephalicum)*: Ramo muscular del nervio axilar (al músculo braquiocefálico)
27. *N. cutaneus antebrachii cranialis (ni. axillaris)*: Nervio cutáneo craneal del antebrazo (n. axilar)
28. *Ramus superficialis ni. radialis*: Ramo superficial del nervio radial
29. *Bursa subtendinea mi. infraspinati*: Bolsa subtendinosa del músculo infraespinoso
30. *M. extensor digitalis lateralis*: Músculo extensor digital lateral



*Topografía esquelética con las arterias del hombro y brazo. Vista medial. Reconstrucción a partir de una radiografía*

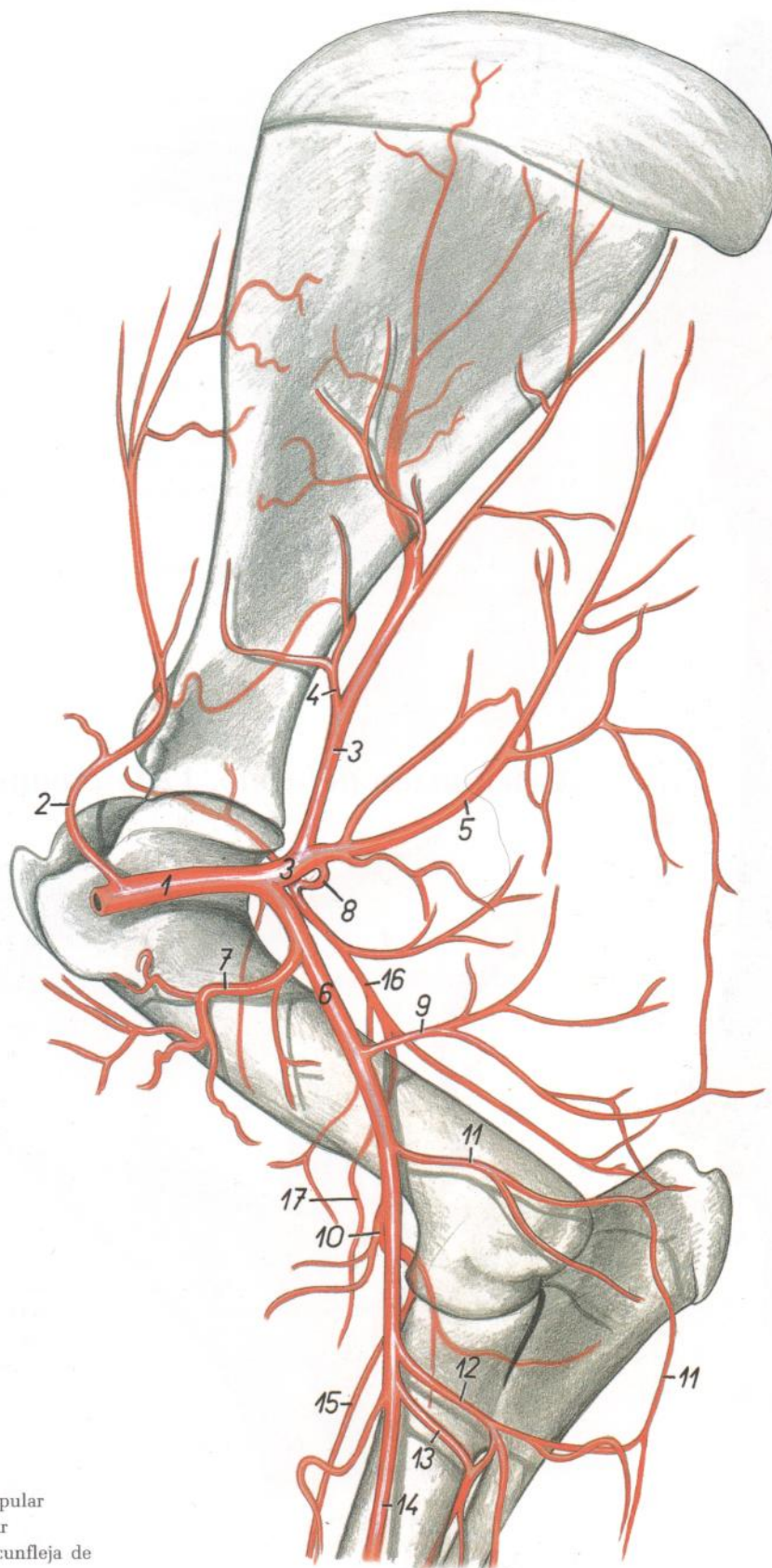


Figura 10

- |   |  |   |
|---|--|---|
| 1. <i>A. axillaris</i> : Arteria axilar   | 10. <i>A. transversa cubiti</i> : Arteria transversa del codo      | 14. <i>A. mediana</i> : Arteria mediana   |
| 2. <i>A. suprascapularis</i> : Arteria supraescapular                           | 11. <i>A. collateralis ulnaris</i> : Arteria colateral cubital     | 15. <i>Ramus distalis a. transversae cubiti</i> : Rama distal de la arteria transversa del codo |
| 3. <i>A. subscapularis</i> : Arteria subescapular                               | 12. <i>A. profunda antebrachii</i> : Arteria antebraquial profunda | 16. <i>A. collateralis radialis</i> : Arteria colateral radial                                  |
| 4. <i>A. circumflexa scapulae</i> : Arteria circunfleja de la escápula          | 13. <i>A. interossea communis</i> : Arteria interósea común        | 17. <i>A. antebrachialis superficialis cranialis</i> : Arteria antebraquial superficial craneal |
| 5. <i>A. thoracodorsalis</i> : Arteria toracodorsal                             |  |   |
| 6. <i>A. brachialis</i> : Arteria braquial                                      |  |   |
| 7. <i>A. circumflexa humeri cranialis</i> : Arteria circunfleja humeral craneal |  |   |
| 8. <i>A. circumflexa humeri caudalis</i> : Arteria circunfleja humeral caudal   |  |   |
| 9. <i>A. profunda brachii</i> : Arteria braquial profunda                       |  |   |

Esqueleto de la porción distal del miembro torácico. Vista dorsolateral

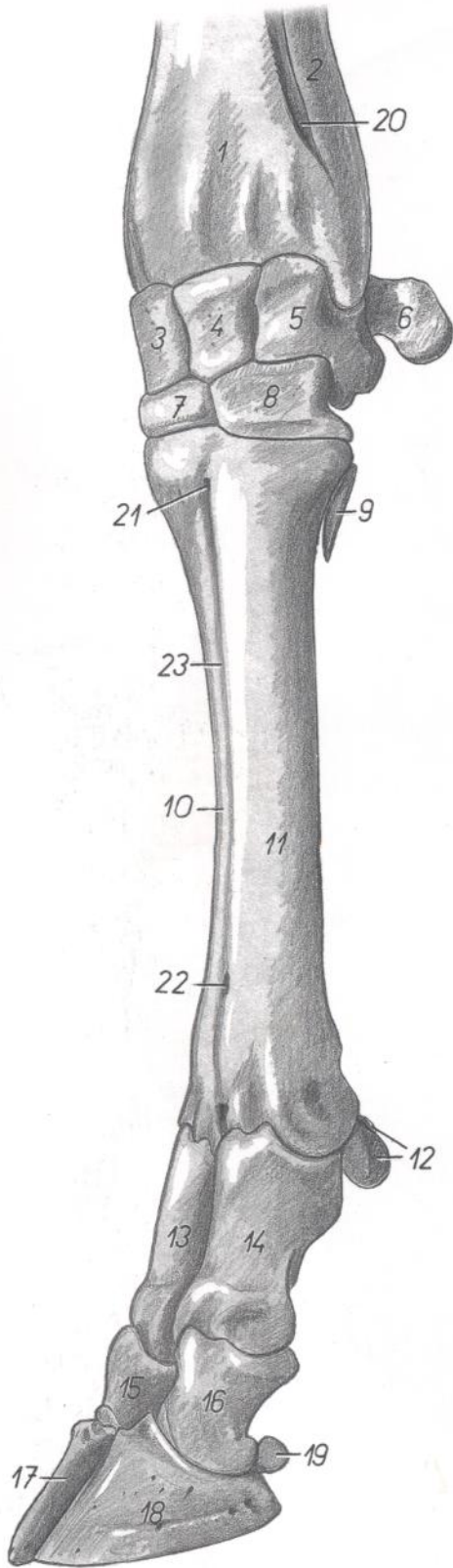


Figura 11

1. *Radius*: Radio
2. *Ulna*: Cúbito
3. *Os carpi radiale (os scaphoideum)*: Hueso radial del carpo (hueso escafoides)
4. *Os carpi intermedium (os lunatum)*: Hueso intermedio del carpo (hueso semilunar)
5. *Os carpi ulnari (os triquetrum)*: Hueso cubital del carpo (hueso piramidal)
6. *Os carpi accessorium (os pisiforme)*: Hueso accesorio del carpo (hueso pisiforme)
7. *Os carpale II et III (os trapezoideocapitatum)*: Segundo y tercer huesos del carpo (huesos trapezoideocapitado)
8. *Os carpale IV (os hamatum)*: Cuarto hueso carpiano (hueso ganchoso)
9. *Os metacarpale V*: Quinto hueso metacarpiano
10. *Os metacarpale III*: Tercer hueso metacarpiano
11. *Os metacarpale IV*: Cuarto hueso metacarpiano
12. *Ossa sesamoidea proximalia*: Huesos sesamoides proximales
13. *Phalanx proximalis digiti III*: Falange proximal del tercer dedo
14. *Phalanx proximalis digiti IV*: Falange proximal del cuarto dedo
15. *Phalanx media digiti III*: Falange media del tercer dedo
16. *Phalanx media digiti IV*: Falange media del cuarto dedo
17. *Phalanx distalis digiti III*: Falange distal del tercer dedo
18. *Phalanx distalis digiti IV*: Falange distal del cuarto dedo
19. *Os sesamoideum distale*: Hueso sesamoideo distal
20. *Spatium interosseum antebrachii distale*: Espacio interóseo distal del antebrazo
21. *Canalis metacarpi proximalis*: Canal proximal del metacarpo
22. *Canalis metacarpi distalis*: Canal distal del metacarpo
23. *Sulcus longitudinalis dorsalis*: Surco longitudinal dorsal

TORO

Articulación del codo. Vista medial

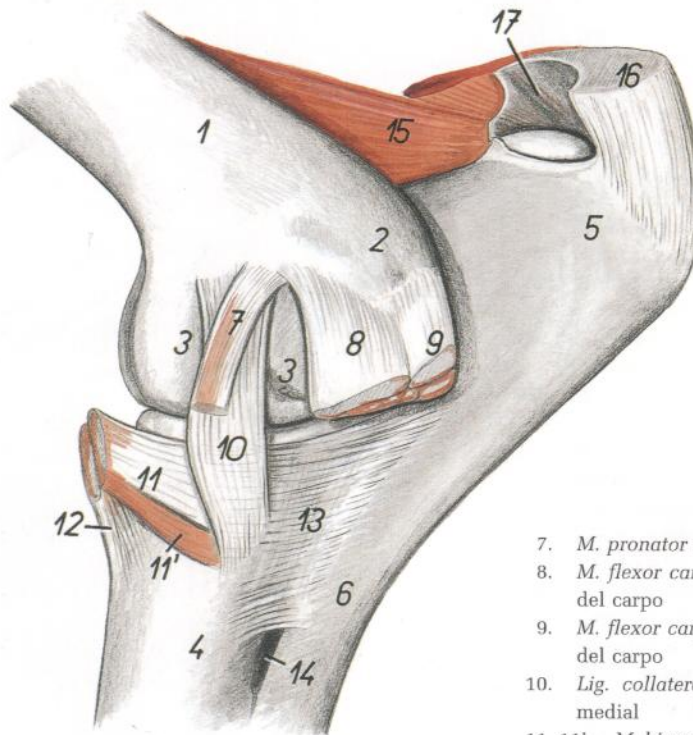


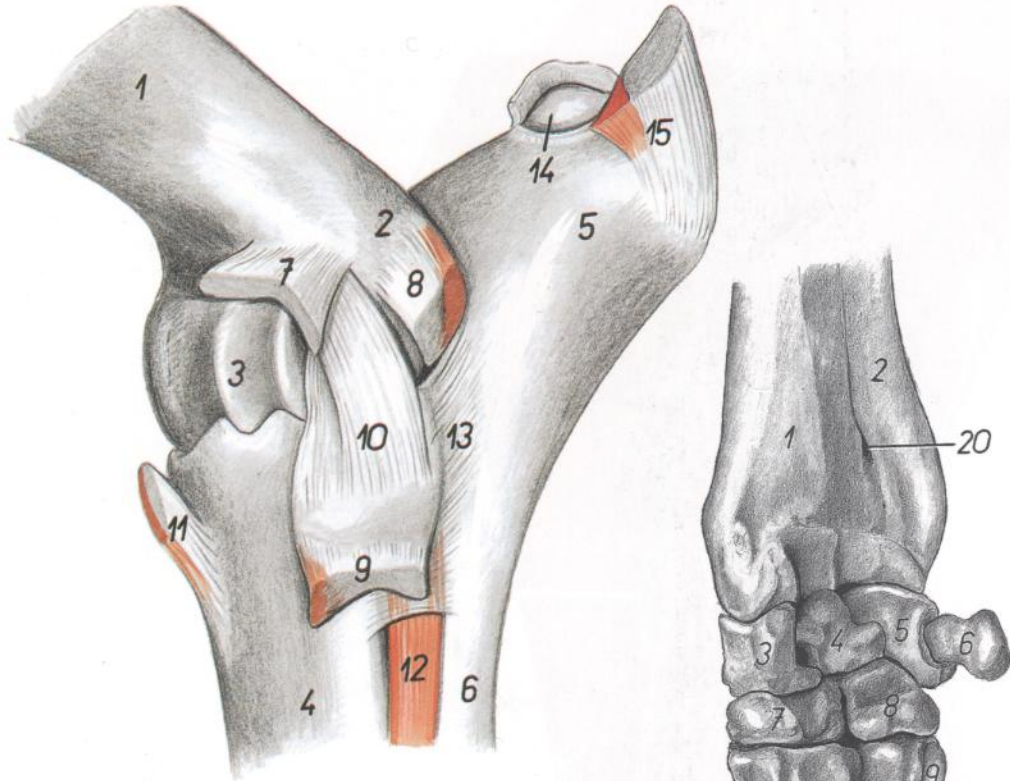
Figura 12

1. *Corpus humeri*: Cuerpo del húmero
2. *Epicondylus medialis humeri*: Epicóndilo medial del húmero
3. *Condylus humeri*: Cóndilo del húmero
4. *Corpus radii*: Cuerpo del radio
5. *Olecranon*: Olécranon
6. *Corpus ulnae*: Cuerpo del cúbito
7. *M. pronator teres*: Músculo pronador redondo
8. *M. flexor carpi radialis*: Músculo flexor radial del carpo
9. *M. flexor carpi ulnaris*: Músculo flexor cubital del carpo
10. *Lig. collaterale mediale*: Ligamento colateral medial
- 11, 11'. *M. biceps brachii*: Músculo bíceps braquial
12. *M. brachialis*: Músculo braquial
13. *Lig. radioulnare proximale mediale*: Ligamento radiocubital proximal medial
14. *Spatium interosseum antebrachii proximale*: Espacio interóseo proximal del antebrazo
15. *M. anconeus*: Músculo ancóneo
16. *M. triceps brachii (insertio)*: Músculo tríceps braquial (inserción)
17. *Bursa subtendinea mi. tricipitis brachii*: Bolsa subtendinosa del músculo tríceps braquial

## Articulación del codo. Vista lateral

Figura 13

1. *Corpus humeri*: Cuerpo del húmero
2. *Epicondylus lateralis humeri*: Epicóndilo lateral del húmero
3. *Trochlea humeri*: Tróclea del húmero
4. *Corpus radii*: Cuerpo del radio
5. *Olecranon*: Olécranon
6. *Corpus ulnae*: Cuerpo del cúbito
7. *Origo mi. extensoris digitorum communis*: Origen del músculo extensor común de los dedos
8. *Origo mi. extensoris carpi ulnaris*: Origen del músculo extensor cubital del carpo
9. *Origo mi. extensoris digitalis lateralis*: Origen del músculo extensor digital lateral
10. *Lig. collaterale laterale*: Ligamento colateral lateral
11. *M. brachialis*: Músculo braquial
12. *Caput ulnare mi. extensoris digitorum communis (m. extensor digiti II)*: Cabeza cubital del músculo extensor común de los dedos (músculo extensor del segundo dedo)
13. *Lig. radioulnare proximale laterale*: Ligamento radiocubital proximal lateral
14. *Bursa subtendinea mi. tricipitis brachii*: Bolsa subtendinosa del músculo tríceps braquial
15. *M. triceps brachii*: Músculo tríceps braquial

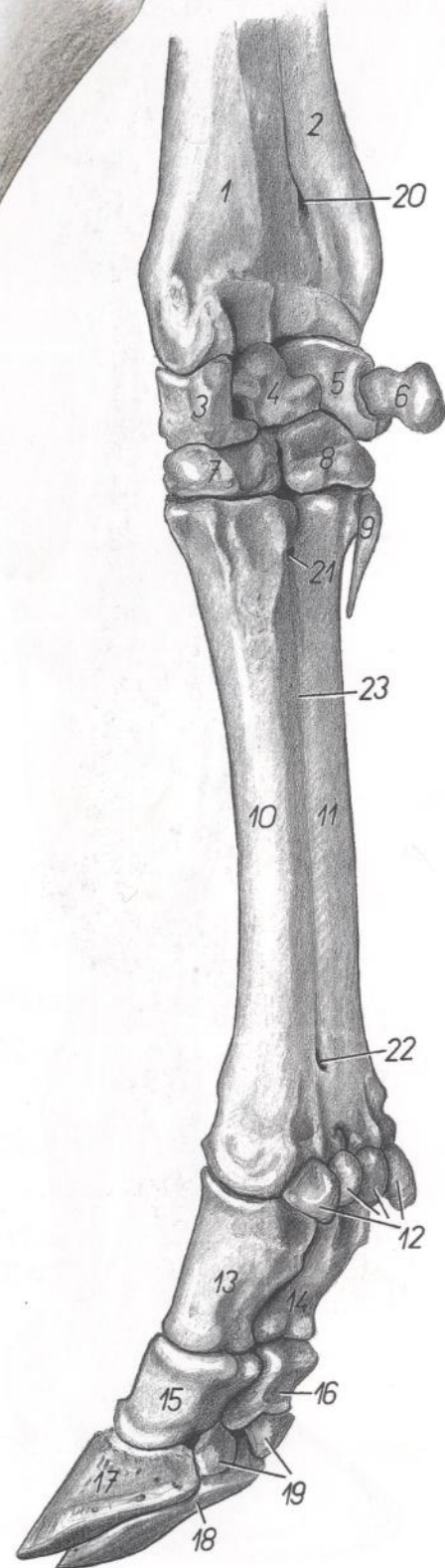


# TORO

## Esqueleto de la porción distal del miembro torácico. Vista mediopalmar

Figura 14

1. *Radius*: Radio
2. *Ulna*: Cúbito
3. *Os carpi radiale (os scaphoideum)*: Hueso radial del carpo (hueso escafoides)
4. *Os carpi intermedium (os lunatum)*: Hueso intermedio del carpo (hueso semilunar)
5. *Os carpi ulnare (os triquetrum)*: Hueso cubital del carpo (hueso piramidal)
6. *Os carpi accesorium (os pisiforme)*: Hueso accesorio del carpo (hueso pisiforme)
7. *Os carpale II et III (os trapezoidocapitatum)*: Segundo y tercer huesos del carpo (hueso trapezoidocapitado)
8. *Os carpale IV (os hamatum)*: Cuarto hueso del carpo (hueso ganchoso)
9. *Os metacarpale V*: Quinto hueso metacarpiano
10. *Os metacarpale III*: Tercer hueso metacarpiano
11. *Os metacarpale IV*: Cuarto hueso metacarpiano
12. *Ossa sesamoidea proximalia*: Huesos sesamoideos proximales
13. *Phalanx proximalis digiti III*: Falange proximal del tercer dedo
14. *Phalanx proximalis digiti IV*: Falange proximal del cuarto dedo
15. *Phalanx media digiti III*: Falange media del tercer dedo
16. *Phalanx media digiti IV*: Falange media del cuarto dedo
17. *Phalanx distalis digiti III*: Falange distal del tercer dedo
18. *Phalanx distalis digiti IV*: Falange distal del cuarto dedo
19. *Ossa sesamoidea distalia*: Huesos sesamoideos distales
20. *Spatium interosseum antebrachii distale*: Espacio interóseo distal del antebrazo
21. *Canalis metacarpi proximalis*: Canal proximal del metacarpo
22. *Canalis metacarpi distalis*: Canal distal del metacarpo
23. *Sulcus longitudinalis palmaris*: Surco longitudinal palmar



*Disección de la superficie medial del antebrazo y de la porción distal del miembro torácico. Plano superficial*

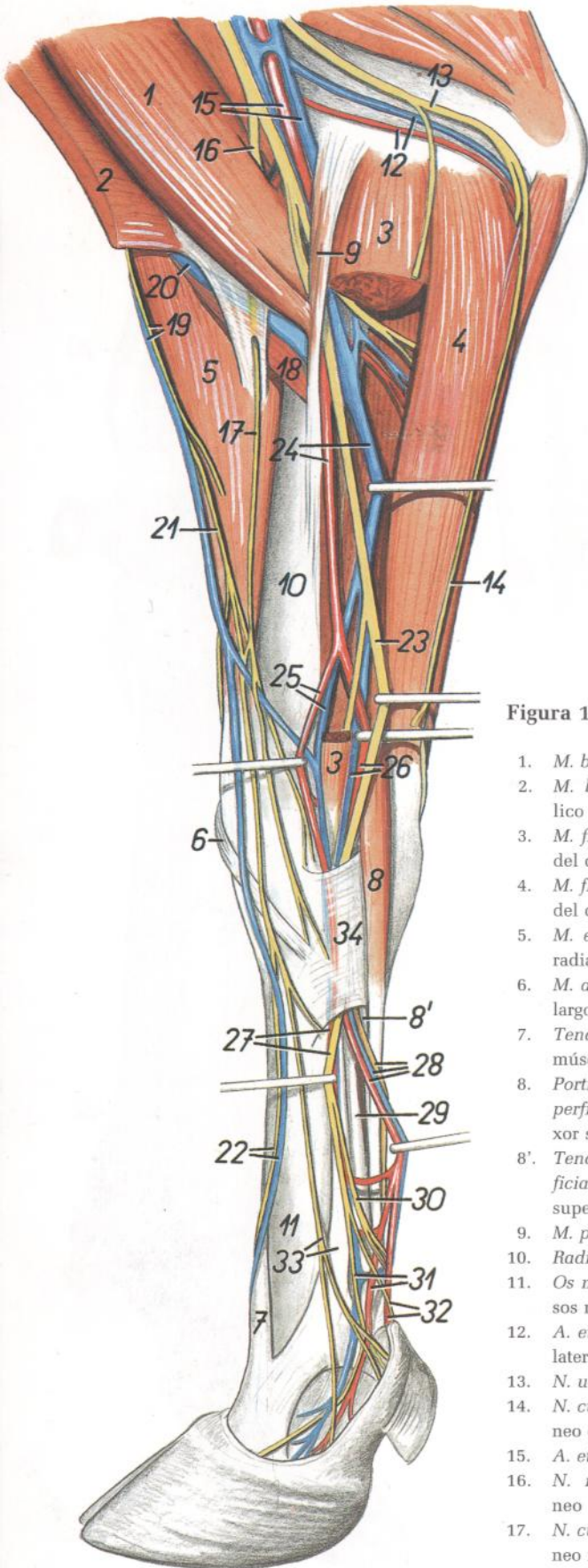


Figura 15

1. *M. biceps brachii*: Músculo bíceps braquial
2. *M. brachiocephalicus*: Músculo braquiocefálico
3. *M. flexor carpi radialis*: Músculo flexor radial del carpo
4. *M. flexor carpi ulnaris*: Músculo flexor cubital del carpo
5. *M. extensor carpi radialis*: Músculo extensor radial del carpo
6. *M. abductor digiti I longus*: Músculo abductor largo del primer dedo
7. *Tendo mi. extensoris digiti III*: Tendón del músculo extensor del tercer dedo
8. *Portio superficialis mi. flexoris digitorum superficialis*: Porción superficial del músculo flexor superficial de los dedos
- 8'. *Tendo profundus mi. flexoris digitorum superficialis*: Tendón profundo del músculo flexor superficial de los dedos
9. *M. pronator teres*: Músculo pronador redondo
10. *Radius*: Radio
11. *Os metacarpale III et IV*: Tercer y cuarto huesos metacarpianos
12. *A. et v. collateralis ulnaris*: Arteria y vena colaterales cubitales
13. *N. ulnaris*: Nervio cubital
14. *N. cutaneus antebrachii caudalis*: Nervio cutáneo caudal del antebrazo
15. *A. et v. brachialis*: Arteria y vena braquiales
16. *N. musculocutaneus*: Nervio musculocutáneo
17. *N. cutaneus antebrachii medialis*: Nervio cutáneo medial del antebrazo
18. *M. brachialis*: Músculo braquial
19. *N. cutaneus antebrachii cranialis, v. cephalica accesoria*: Nervio cutáneo craneal del antebrazo, vena cefálica accesoria
20. *V. cephalica*: Vena cefálica
21. *Ramus superficialis ni. radialis*: Rama superficial del nervio radial
22. *V. digitalis dorsalis communis III, n. digitalis dorsalis communis III*: Tercera vena y tercer nervio digitales dorsales comunes
23. *N. medianus*: Nervio mediano
24. *A. et v. mediana*: Arteria y vena medianas
25. *A. et v. radialis*: Arteria y vena radiales
26. *A. et v. mediana*: Arteria y vena medianas
27. *N. palmaris medialis, a. radialis*: Nervio palmar medial, arteria radial
28. *N. palmaris lateralis, a. et v. mediana*: Nervio palmar lateral, arteria y vena medianas
29. *M. flexor digitorum profundus (tendo)*: Músculo flexor profundo de los dedos (tendón)
30. *N. digitalis palmaris proprius III lateralis*: Tercer nervio digital palmar propio lateral
31. *N. digitalis palmaris proprius III medialis, a. digitalis palmaris communis II*: Tercer nervio digital palmar propio medial, segunda arteria digital palmar común
32. *N. digitalis palmaris proprius II, a. digitalis palmaris communis III*: Segundo nervio digital palmar propio, tercera arteria digital palmar común
33. *N. digitalis dorsalis communis II, m. interosseus*: Segundo nervio digital dorsal común, músculo interóseo
34. *Lig. carpi palmare superficiale (retinaculum flexorum)*: Ligamento palmar superficial del carpo (retináculo flexor)

**Disección de la superficie medial del antebrazo y porción distal del miembro torácico. Plano profundo**

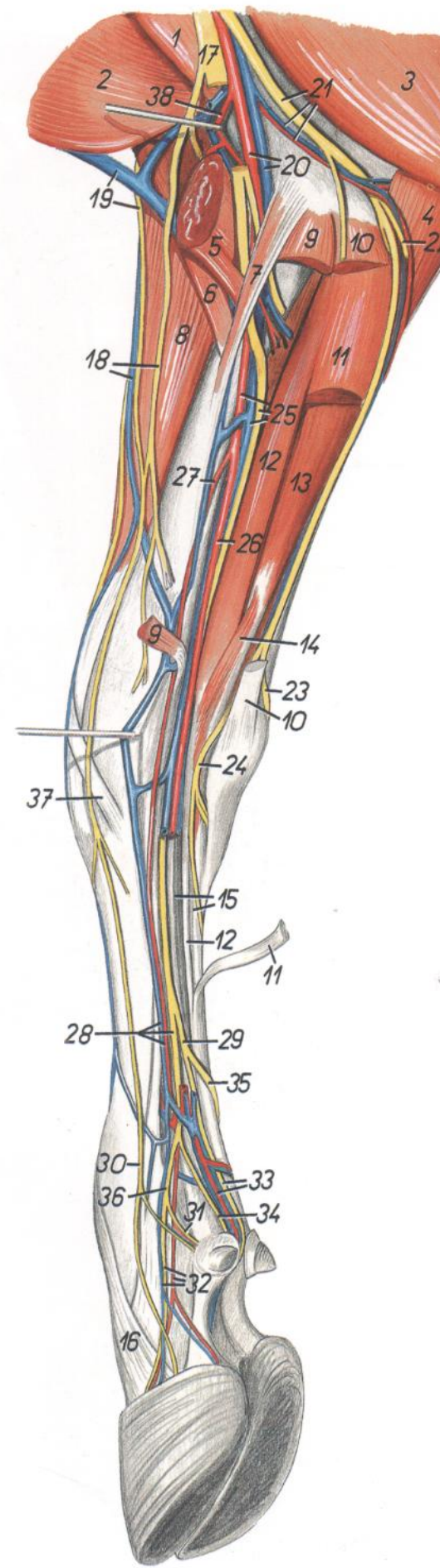


Figura 16

- |   |  |
|---|--|
| <p>1. <i>M. coracobrachialis</i>: Músculo coracobraquial</p> <p>2. <i>M. brachiocephalicus</i>: Músculo braquiocefálico</p> <p>3. <i>M. triceps brachii</i>: Músculo tríceps braquial</p> <p>4. <i>Caput ulnare mi. flexoris digitorum profundus</i>: Cabeza cubital del músculo flexor profundo de los dedos</p> <p>5. <i>M. biceps brachii</i>: Músculo bíceps braquial</p> <p>6. <i>M. brachialis</i>: Músculo braquial</p> <p>7. <i>M. pronator teres</i>: Músculo pronador redondo</p> <p>8. <i>M. extensor carpi radialis</i>: Músculo extensor radial del carpo</p> <p>9. <i>M. flexor carpi radialis (origo et insertio)</i>: Músculo flexor radial del carpo (origen e inserción)</p> <p>10. <i>M. flexor carpi ulnaris (origo et insertio)</i>: Músculo flexor cubital del carpo (origen e inserción)</p> <p>11. <i>Portio superficialis mi. flexoris digitorum superficialis</i>: Porción superficial del músculo flexor superficial de los dedos</p> <p>12. <i>Portio profunda mi. flexoris digitorum superficialis</i>: Porción profunda del músculo flexor superficial de los dedos</p> <p>13. <i>Caput humerale mi. flexoris digitorum profundus</i>: Cabeza humeral del músculo flexor profundo de los dedos</p> <p>14. <i>M. interflexorius distalis</i>: Músculo interflexor distal</p> <p>15. <i>Tendo mi. flexoris digitorum profundus</i>: Tendón del músculo flexor profundo de los dedos</p> <p>16. <i>Tendo mi. extensoris digiti III</i>: Tendón del músculo extensor del tercer dedo</p> <p>17. <i>N. medianus et n. musculocutaneus</i>: Nervio mediano y nervio musculocutáneo</p> <p>18. <i>V. cephalica accessoria, n. cutaneus antebrachii medialis</i>: Vena cefálica accesoria, nervio cutáneo medial del antebrazo</p> <p>19. <i>V. cephalica, n. cutaneus antebrachii cranialis</i>: Vena cefálica, nervio cutáneo craneal del antebrazo</p> | <p>20. <i>A. et v. brachialis</i>: Arteria y vena braquiales</p> <p>21. <i>N. ulnaris, a. et v. collateralis ulnaris</i>: Nervio cubital, arteria y vena colaterales cubitales</p> <p>22. <i>N. cutaneus antebrachii caudalis</i>: Nervio cutáneo caudal del antebrazo</p> <p>23. <i>Ramus dorsalis ni. ulnaris</i>: Ramo dorsal del nervio cubital</p> <p>24. <i>Ramus palmaris ni. ulnaris</i>: Ramo palmar del nervio cubital</p> <p>25. <i>A. et v. mediana, n. medianus</i>: Arteria y vena medianas, nervio mediano</p> <p>26. <i>A. mediana</i>: Arteria mediana</p> <p>27. <i>A. radialis</i>: Arteria radial</p> <p>28. <i>A. et v. radialis, n. palmaris radialis</i>: Arteria y vena radiales, nervio palmar radial</p> <p>29. <i>N. palmaris lateralis</i>: Nervio palmar lateral</p> <p>30. <i>N. digitalis dorsalis communis II</i>: Segundo nervio digital dorsal común</p> <p>31. <i>N. digitalis palmaris proprius II</i>: Segundo nervio digital palmar propio</p> <p>32. <i>A. et v. digitalis palmaris propria III medialis, n. digitalis palmaris proprius III medialis</i>: Tercera arteria y vena digitales palmares propias mediales, tercer nervio digital palmar propio medial</p> <p>33. <i>N. digitalis palmaris proprius IV medialis, a. digitalis palmaris communis III</i>: Cuarto nervio digital palmar propio medial, tercera arteria digital palmar común</p> <p>34. <i>N. digitalis palmaris proprius III lateralis</i>: Tercer nervio digital palmar propio lateral</p> <p>35. <i>N. digitalis palmaris communis IV</i>: Cuarto nervio digital palmar común</p> <p>36. <i>N. digitalis palmaris communis II</i>: Segundo nervio digital palmar común</p> <p>37. <i>M. abductor digiti I longus</i>: Músculo abductor largo del primer dedo</p> <p>38. <i>A. transversa cubiti</i>: Arteria transversa del codo</p> |
|---|--|

*Disección del antebrazo y de la porción distal del miembro torácico. Vista lateral. Primer plano después de haber extirpado la fascia de la extremidad*

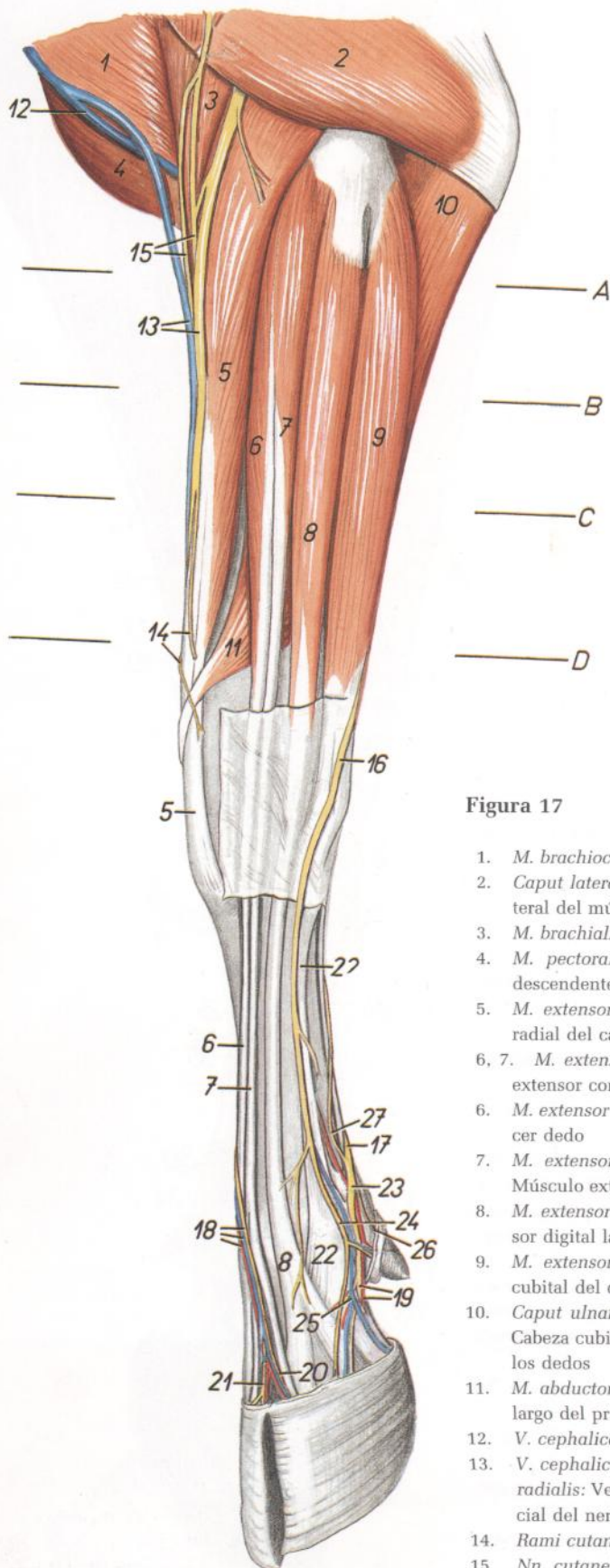


Figura 17

1. *M. brachiocephalicus*: Músculo braquiocefálico
2. *Caput laterale mi. tricipitis brachii*: Cabeza lateral del músculo tríceps braquial
3. *M. brachialis*: Músculo braquial
4. *M. pectoralis descendens*: Músculo pectoral descendente
5. *M. extensor carpi radialis*: Músculo extensor radial del carpo
- 6, 7. *M. extensor digitorum communis*: Músculo extensor común de los dedos
6. *M. extensor digiti III*: Músculo extensor del tercer dedo
7. *M. extensor digitorum communis (proprius)*: Músculo extensor común de los dedos (propio)
8. *M. extensor digitalis lateralis*: Músculo extensor digital lateral
9. *M. extensor carpi ulnaris*: Músculo extensor cubital del carpo
10. *Caput ulnare mi. flexoris digitorum profundi*: Cabeza cubital del músculo flexor profundo de los dedos
11. *M. abductor digiti I longus*: Músculo abductor largo del primer dedo
12. *V. cephalica*: Vena cefálica
13. *V. cephalica accesoria, ramus superficialis ni. radialis*: Vena cefálica accesoria, ramo superficial del nervio radial
14. *Rami cutanei*: Ramos cutáneos
15. *Nn. cutanei antebrachii craneales*: Nervios cutáneos craneales del antebrazo
16. *Ramus dorsalis ni. ulnaris*: Ramo dorsal del nervio cubital
17. *N. digitalis palmaris communis IV*: Cuarto nervio digital palmar común
18. *N. digitalis dorsalis communis III, a. et v. digitalis dorsalis communis III*: Tercer nervio digital dorsal común, tercera arteria y vena digitales dorsales comunes
19. *N. digitalis palmaris proprius IV lateralis, a. digitalis palmaris propria IV lateralis*: Cuarto nervio digital palmar propio lateral, cuarta arteria digital palmar propia lateral
20. *N. digitalis dorsalis proprius IV medialis*: Cuarto nervio digital dorsal propio medial
21. *N. digitalis dorsalis proprius III lateralis*: Tercer nervio digital dorsal propio lateral
22. *M. interosseus*: Músculo interóseo
23. *N. digitalis palmaris communis IV*: Cuarto nervio digital palmar común
24. *N. digitalis dorsalis communis IV*: Cuarto nervio digital dorsal común
25. *V. digitalis palmaris propria IV lateralis*: Cuarta vena digital palmar propia lateral
26. *N. digitalis palmaris proprius V*: Quinto nervio digital palmar propio
27. *Ramus superficialis rami palmaris ni. ulnaris*: Ramo superficial del ramo palmar del nervio cubital

Sección transversal del antebrazo. Los niveles de las secciones transversales se muestran en la figura 17

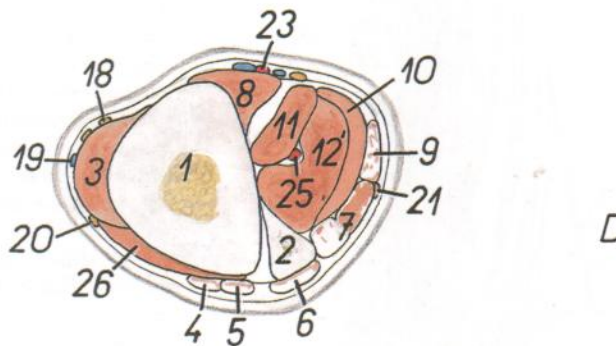
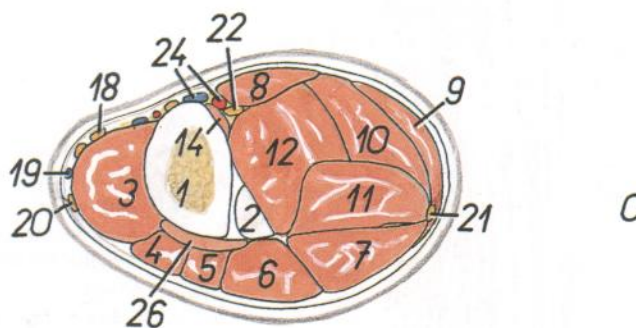
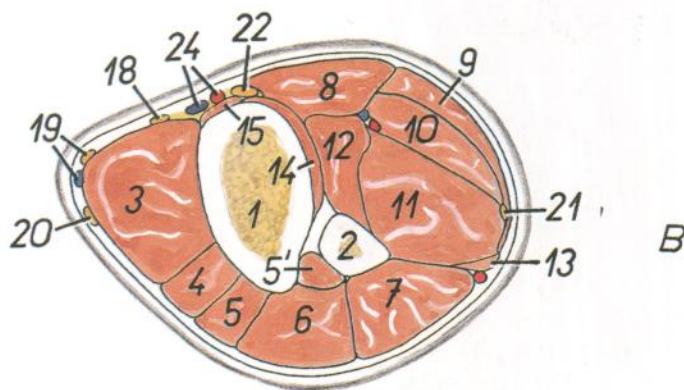
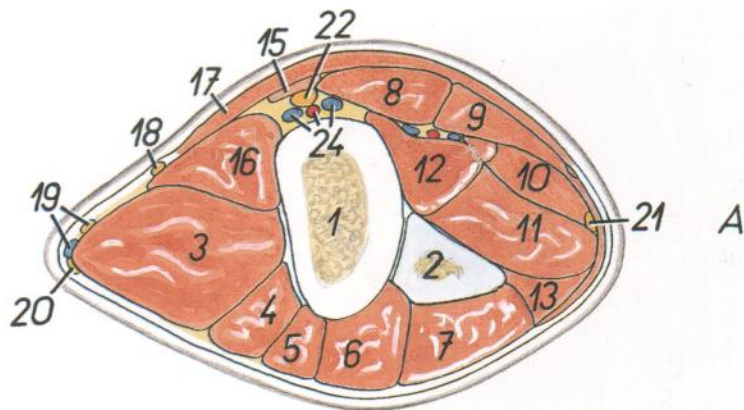


Figura 18

1. *Radius*: Radio
2. *Ulna*: Cúbito
3. *M. extensor carpi radialis*: Músculo extensor radial del carpo
- 4, 5, 5'. *M. extensor digitorum communis*: Músculo extensor común de los dedos
4. *M. extensor digiti III*: Músculo extensor del tercer dedo
5. *M. extensor digitorum communis (proprius)*: Músculo extensor común de los dedos (propio)
- 5'. *M. extensor digiti II (caput ulnare mi. extensoris digitorum communis)*: Músculo extensor del segundo dedo (cabeza cubital del músculo extensor común de los dedos)
6. *M. extensor digitalis lateralis*: Músculo extensor digital lateral
7. *M. extensor carpi ulnaris*: Músculo extensor cubital del carpo
8. *M. flexor carpi radialis*: Músculo flexor radial del carpo
9. *M. flexor carpi ulnaris*: Músculo flexor cubital del carpo
10. *Portio superficialis mi. flexoris digitorum superficialis*: Porción superficial del músculo flexor superficial de los dedos
11. *Portio profunda mi. flexoris digitorum superficialis*: Porción profunda del músculo flexor superficial de los dedos
12. *Caput humerale mi. flexoris digitorum profundi*: Cabeza humeral del músculo flexor profundo de los dedos
- 12'. *M. flexor digitorum profundus*: Músculo flexor profundo de los dedos
13. *Caput ulnare mi. flexoris digitorum profundi*: Cabeza cubital del músculo flexor profundo de los dedos
14. *Caput radiale mi. flexoris digitorum profundi*: Cabeza radial del músculo flexor profundo de los dedos
15. *M. pronator teres*: Músculo pronador redondo
16. *M. brachialis*: Músculo braquial
17. *M. pectoralis transversus*: Músculo pectoral transverso
18. *N. cutaneus antebraichii medialis*: Nervio cutáneo medial del antebrazo

19. *N. cutaneus antebraichii cranialis, v. cephalica accessoria*: Nervio cutáneo craneal del antebrazo, vena cefálica accesoria
20. *Ramus superficialis ni. radialis*: Ramo superficial del nervio radial
21. *N. ulnaris*: Nervio cubital
22. *N. medianus*: Nervio mediano
23. *A. radialis*: Arteria radial
24. *A. et v. mediana*: Arteria y vena medianas
25. *A. mediana*: Arteria mediana
26. *M. abductor digiti I longus*: Músculo abductor largo del primer dedo

*Disección del antebrazo y mano. Vista de la superficie lateral. Segundo plano*

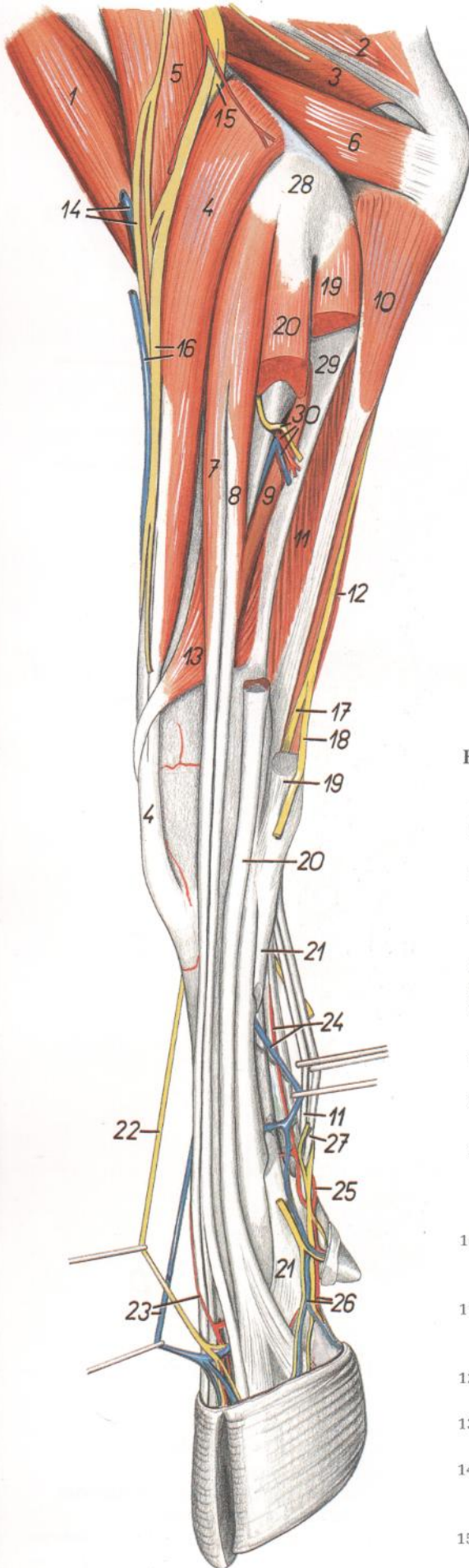


Figura 19

1. *M. biceps brachii*: Músculo bíceps braquial
2. *Caput longum mi. tricipitis brachii*: Cabeza larga del músculo tríceps braquial
3. *Caput mediale mi. tricipitis brachii*: Cabeza medial del músculo tríceps braquial
4. *M. extensor carpi radialis*: Músculo extensor radial del carpo
5. *M. brachialis*: Músculo braquial
6. *M. anconeus*: Músculo ancóneo
- 7, 8, 9. *M. extensor digitorum communis*: Músculo extensor común de los dedos
7. *M. extensor digiti III*: Músculo extensor del tercer dedo
8. *M. extensor digitorum communis (proprius)*: Músculo extensor común de los dedos (propio)
9. *Caput ulnare mi. extensoris digitorum communis (m. extensor digiti II)*: Cabeza cubital del músculo extensor común de los dedos (músculo extensor del segundo dedo)
10. *Caput ulnare mi. flexoris digitorum profundi*: Cabeza cubital del músculo flexor profundo de los dedos
11. *Portio profunda mi. flexoris digitorum superficialis*: Porción profunda del músculo flexor superficial de los dedos
12. *M. flexor carpi ulnaris*: Músculo flexor cubital del carpo
13. *M. abductor digiti I longus*: Músculo abductor largo del primer dedo
14. *V. cephalica, n. cutaneus antebrachii cranialis*: Vena cefálica, nervio cutáneo craneal del antebrazo
15. *Ramus profundus ni. radialis*: Ramo profundo del nervio radial
16. *V. cephalica accessoria, ramus superficialis ni. radialis*: Vena cefálica accesoria, rama superficial del nervio radial
17. *Ramus palmaris ni. ulnaris*: Rama palmar del nervio cubital
18. *Ramus dorsalis ni. ulnaris*: Rama dorsal del nervio cubital
19. *M. extensor carpi ulnaris*: Músculo extensor cubital del carpo
20. *M. extensor digitalis lateralis*: Músculo extensor digital lateral
21. *M. interosseus*: Músculo interóseo
22. *N. digitalis dorsalis communis III*: Tercer nervio digital dorsal común
23. *A. digitalis dorsalis communis III*: Tercera arteria digital dorsal común
24. *A. mediana, v. metacarpea palmaris III*: Arteria mediana, tercera vena metacarpiana palmar
25. *Arcus palmaris superficialis*: Arco palmar superficial
26. *A. et v. digitalis palmaris propria IV lateralis*: Cuarta arteria y vena digitales palmares propias laterales
27. *Portio superficialis mi. flexoris digitorum superficialis*: Porción superficial del músculo flexor superficial de los dedos
28. *Epicondylus lateralis humeri*: Epicóndilo lateral del húmero
29. *Ulna*: Cúbito
30. *A. et v. interossea cranialis, n. interosseus*: Arteria y vena interóseas craneales, nervio interóseo



Topografía esquelética con las arterias del antebrazo y de la porción distal del miembro torácico. (De una radiografía.)

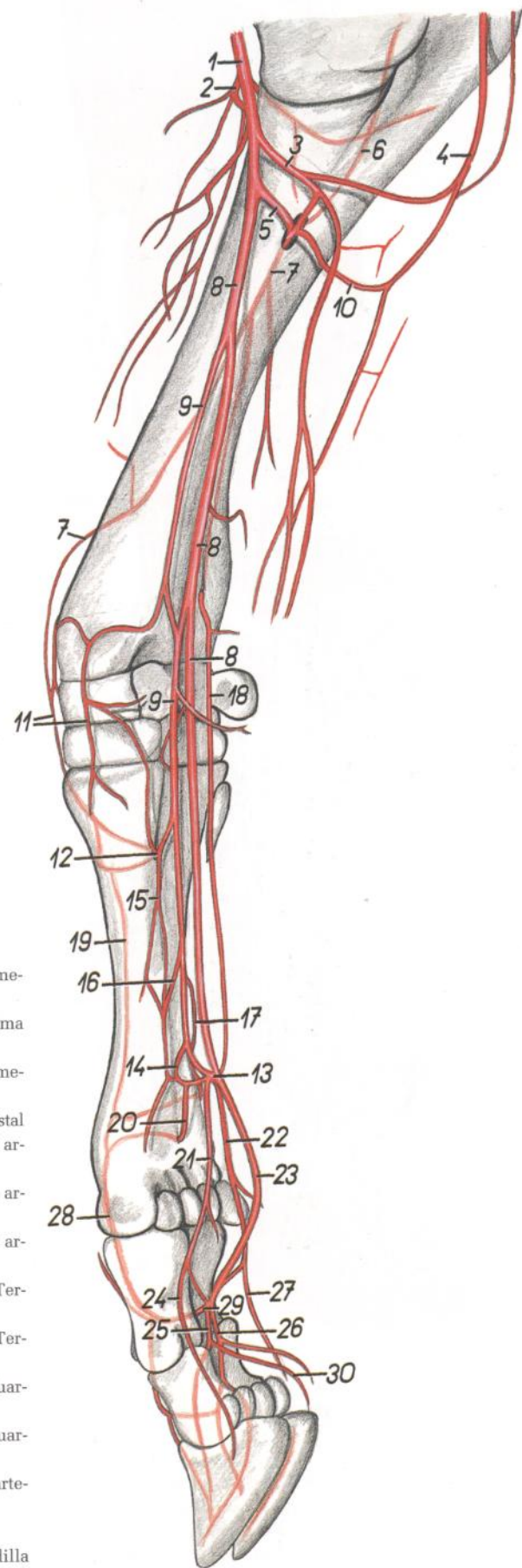
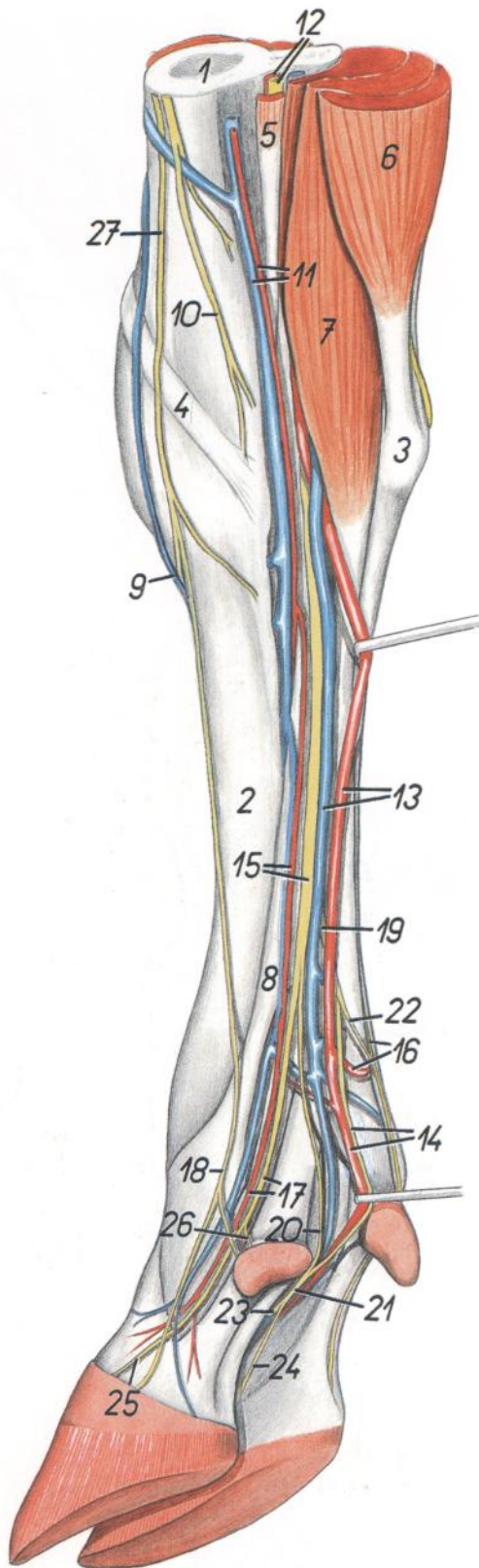


Figura 20

- |   |   |
|---|---|
| <ol style="list-style-type: none"> <li>1. <i>A. brachialis</i>: Arteria braquial</li> <li>2. <i>A. transversa cubiti</i>: Arteria transversa del codo</li> <li>3. <i>A. profunda antebrachii</i>: Arteria antebraquial profunda</li> <li>4. <i>A. collateralis ulnaris</i>: Arteria colateral cubital</li> <li>5. <i>A. interossea communis</i>: Arteria interósea común</li> <li>6. <i>A. interossea recurrens</i>: Arteria interósea recurrente</li> <li>7. <i>A. interossea cranialis</i>: Arteria interósea craneal</li> <li>8. <i>A. mediana</i>: Arteria mediana</li> <li>9. <i>A. radialis</i>: Arteria radial</li> <li>10. <i>A. interossea caudalis</i>: Arteria interósea caudal</li> <li>11. <i>Rete carpi dorsale</i>: Red dorsal del carpo</li> <li>12. <i>Ramus perforans proximalis</i>: Rama perforante proximal</li> <li>13. <i>Arcus palmaris superficialis</i>: Arco palmar superficial</li> <li>14. <i>Arcus palmaris profundus</i>: Arco palmar profundo</li> <li>15. <i>A. metacarpea palmaris II</i>: Segunda arteria metacarpiana palmar</li> <li>16. <i>A. metacarpea palmaris III</i>: Tercera arteria metacarpiana palmar</li> </ol> | <ol style="list-style-type: none"> <li>17. <i>A. metacarpea palmaris IV</i>: Cuarta arteria metacarpiana palmar</li> <li>18. <i>Ramus palmaris a. interossea caudalis</i>: Rama palmar de la arteria interósea caudal</li> <li>19. <i>A. metacarpea dorsalis III</i>: Tercera arteria metacarpiana dorsal</li> <li>20. <i>Ramus perforans distalis</i>: Rama perforante distal</li> <li>21. <i>A. digitalis palmaris communis II</i>: Segunda arteria digital palmar común</li> <li>22. <i>A. digitalis palmaris communis IV</i>: Cuarta arteria digital palmar común</li> <li>23. <i>A. digitalis palmaris communis III</i>: Tercera arteria digital palmar común</li> <li>24. <i>A. digitalis palmaris propria III medialis</i>: Tercera arteria digital palmar propia medial</li> <li>25. <i>A. digitalis palmaris propria III lateralis</i>: Tercera arteria digital palmar propia lateral</li> <li>26. <i>A. digitalis palmaris propria IV medialis</i>: Cuarta arteria digital palmar propia medial</li> <li>27. <i>A. digitalis palmaris propria IV lateralis</i>: Cuarta arteria digital palmar propia lateral</li> <li>28. <i>A. digitalis dorsalis communis III</i>: Tercera arteria digital dorsal común</li> <li>29. <i>A. interdigitalis</i>: Arteria interdigital</li> <li>30. <i>Ramus tori digitalis</i>: Rama de la almohadilla digital</li> </ol> |
|---|---|

*Disección de la porción distal del miembro torácico. Vista mediopalmar*



**Figura 21**

- 1. *Radius*: Radio
- 2. *Os metacarpale III*: Tercer hueso metacarpiano
- 3. *Os carpi accessorium (os pisiforme)*: Hueso accesorio del carpo (hueso pisiforme)
- 4. *M. abductor digiti I longus*: Músculo abductor largo del primer dedo

- 5. *M. flexor carpi radialis*: Músculo flexor radial del carpo
- 6. *M. flexor carpi ulnaris*: Músculo flexor cubital del carpo
- 7. *Portio superficialis mi. flexoris digitorum superficialis*: Porción superficial del músculo flexor superficial de los dedos
- 8. *M. interosseus*: Músculo interóseo
- 9. *V. digitalis dorsalis communis III*: Tercera vena digital dorsal común
- 10. *N. cutaneus antebrachii medialis*: Nervio cutáneo medial del antebrazo
- 11. *A. et v. radialis*: Arteria y vena radiales
- 12. *N. medianus et a. mediana*: Nervio y arteria medianos
- 13. *A. et v. mediana*: Arteria y venas medianas
- 14. *A. digitalis palmaris communis III, n. digitalis palmaris IV medialis*: Tercera arteria digital palmar común, cuarto nervio digital palmar medial
- 15. *A. radialis, n. palmaris medialis*: Arteria radial, nervio palmar medial
- 16. *Arcus palmaris superficialis, ramus superficialis rami palmaris ni. ulnaris*: Arco palmar superficial, ramo superficial del ramo palmar del nervio cubital

- 17. *A. digitalis palmaris propria III medialis, n. digitalis palmaris communis II*: Tercera arteria digital palmar propia medial, segundo nervio digital palmar común
- 18. *N. digitalis dorsalis communis II*: Segundo nervio digital dorsal común
- 19. *N. palmaris lateralis*: Nervio palmar lateral
- 20. *N. digitalis palmaris III lateralis*: Tercer nervio digital palmar lateral
- 21. *N. digitalis palmaris communis III*: Tercer nervio digital palmar común
- 22. *N. digitalis palmaris communis IV*: Cuarto nervio digital palmar común
- 23. *N. digitalis palmaris proprius III lateralis*: Tercer nervio digital palmar propio lateral
- 24. *N. digitalis palmaris proprius IV medialis*: Cuarto nervio digital palmar propio medial
- 25. *N. digitalis palmaris proprius III medialis*: Tercer nervio digital palmar propio medial
- 26. *N. digitalis palmaris proprius II*: Segundo nervio digital palmar propio
- 27. *Ramus superficialis ni. radialis*: Ramo superficial del nervio radial

*Bolsas y vainas sinoviales de los dedos del miembro torácico. Vista dorsal*

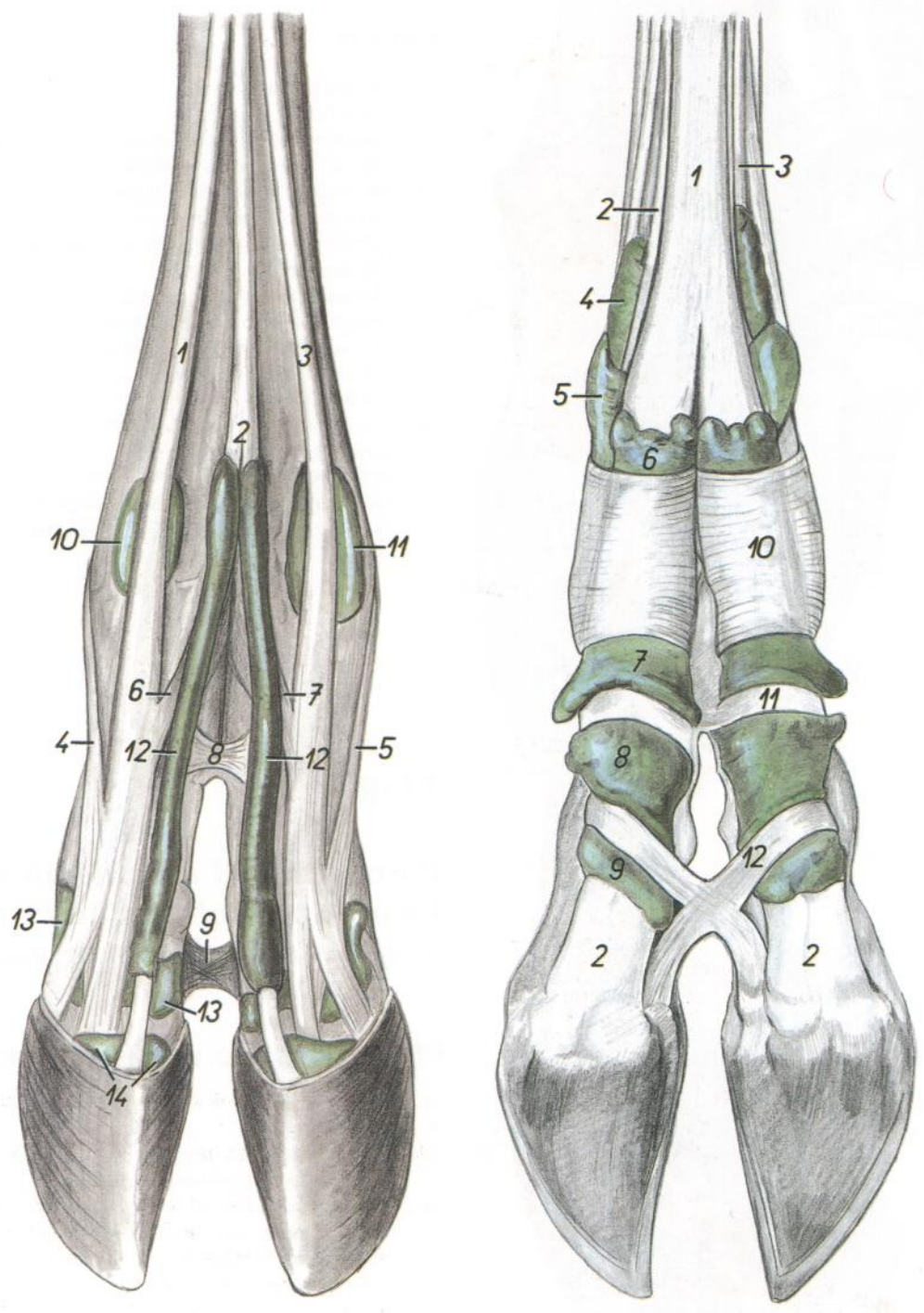


Figura 22

1. *M. extensor digiti III*: Músculo extensor del tercer dedo
2. *M. extensor digitorum communis (proprius)*: Músculo extensor común de los dedos (propio)
3. *M. extensor digitalis lateralis*: Músculo extensor digital lateral
4. *Portio collateralis mi. interossei ad digitum III*: Porción colateral del músculo interóseo al tercer dedo
5. *Portio collateralis mi. interossei ad digitum IV*: Porción colateral del músculo interóseo al cuarto dedo
6. *Portio interdigitalis mi. interossei ad digitum III*: Porción interdigital del músculo interóseo al tercer dedo
7. *Portio interdigitalis mi. interossei ad digitum IV*: Porción interdigital del músculo interóseo al cuarto dedo
8. *Lig. interdigitale proximale*: Ligamento interdigital proximal
9. *Lig. interdigitale distale*: Ligamento interdigital distal
10. *Bursa subtendinea mi. extensoris digiti III*: Bolsa subtendinosa del músculo extensor del tercer dedo
11. *Bursa subtendinea mi. extensoris digitalis lateralis*: Bolsa subtendinosa del músculo extensor digital lateral
12. *Vaginae distales tendinum mi. extensoris digitorum communis*: Vainas tendinosas distales del músculo extensor común de los dedos
13. *Recessus dorsalis capsulae articulationis interphalangeae proximalis*: Receso dorsal de la cápsula de la articulación interfalángica proximal
14. *Recessus dorsalis capsulae articulationis interphalangeae distalis*: Receso dorsal de la cápsula de la articulación interfalángica distal

*Bolsas y vainas sinoviales de los dedos del miembro torácico. Vista palmar*

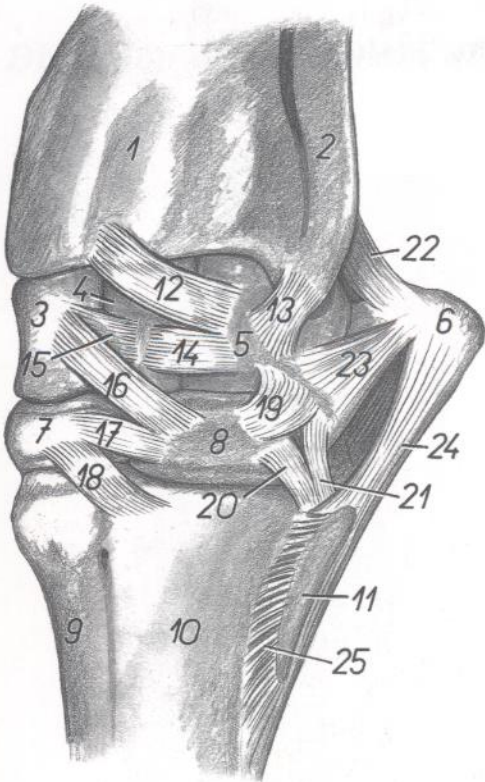
Figura 23

1. *M. flexor digitorum superficialis*: Músculo flexor superficial de los dedos
2. *M. flexor digitorum profundus*: Músculo flexor profundo de los dedos
3. *M. interosseus*: Músculo interóseo
- 4-9. *Bursae subtendinae et vaginae synoviales mi. flexoris digitorum superficialis et profundi*: Bolsas subtendinosas y vainas sinoviales de los músculos flexores superficial y profundo de los dedos
10. *Lig. metacarpeum transversum superficiale*: Ligamento metacarpiano transverso superficial
11. *Pars annularis vaginae fibrosae digiti*: Porción anular de la vaina fibrosa de los dedos
12. *Lig. interdigitale distale*: Ligamento interdigital distal

# TORO

## Articulación carpiana. Vista dorsolateral

Figura 24

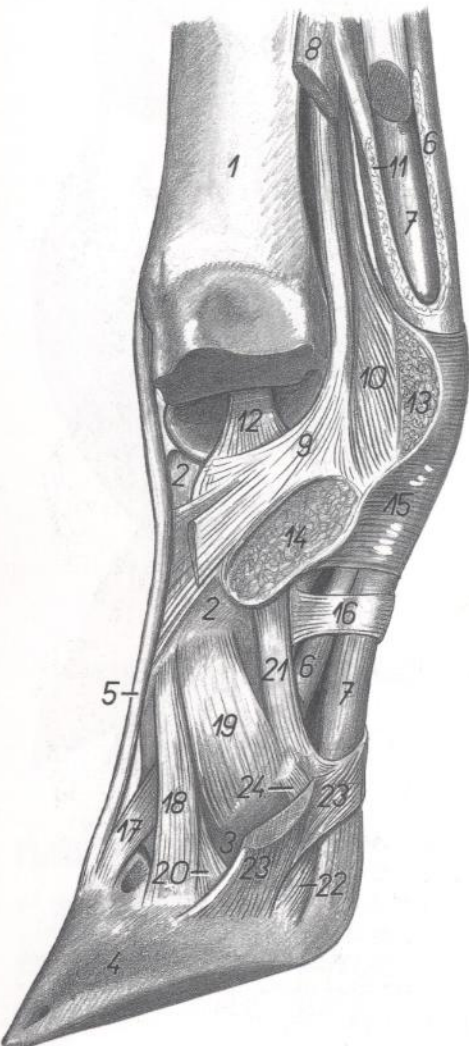


1. *Radius*: Radio
2. *Ulna*: Cúbito
3. *Os carpi radiale (os scaphoideum)*: Hueso radial del carpo (hueso escafoides)
4. *Os carpi intermedium (os lunatum)*: Hueso intermedio del carpo (hueso semilunar)
5. *Os carpi ulnare (os triquetrum)*: Hueso cubital del carpo (hueso triangular)
6. *Os carpi accessorium (os pisiforme)*: Hueso accesorio del carpo (hueso pisiforme)
7. *Os carpale II et III (os trapezoidocapitum)*: Huesos segundo y tercero del carpo (hueso trapezoidecapitado)
8. *Os carpale IV (os hamatum)*: Cuarto hueso del carpo (hueso ganchoso)
9. *Os metacarpale III*: Tercer hueso metacarpiano
10. *Os metacarpale IV*: Cuarto hueso metacarpiano
11. *Os metacarpale V*: Quinto hueso metacarpiano
12. *Lig. radiocarpeum dorsale*: Ligamento radio-carpiano dorsal
- 13, 19, 20, 21. *Lig. collateralia brevia carpi*: Ligamentos colaterales cortos del carpo
- 14, 15, 17. *Lig. intercarpea dorsalia*: Ligamentos intercarpianos dorsales
16. *Lig. mediocarpeum dorsale*: Ligamento medio-carpiano dorsal
18. *Lig. carpometacarpeum dorsale*: Ligamento carpometacarpiano dorsal
22. *Lig. accessoriulnare*: Ligamento accesoriocubital
23. *Lig. accessoriocarpoulnare*: Ligamento acceso-riocarpocubital
24. *Lig. accessoriometacarpeum*: Ligamento accesorimetacarpiano
25. *Lig. metacarpeum interosseum*: Ligamento metacarpiano interóseo

# TORO

## Porción distal del miembro torácico izquierdo. Ligamentos interdigitales del tercer dedo después de haber extirpado el cuarto dedo

Figura 25



1. *Os metacarpale III et IV*: Tercer y cuarto huesos metacarpianos
2. *Phalanx proximalis digiti III (os compedale)*: Falange proximal del tercer dedo (cuartilla)
3. *Phalanx media digiti III (os coronale)*: Falange media del tercer dedo (corona)
4. *Phalanx distalis digiti III (os unguare)*: Falange distal del tercer dedo (hueso ungular)
5. *M. extensor digitorum communis (proprius)*: Músculo extensor común de los dedos (propio)
6. *M. flexor digitorum superficialis*: Músculo flexor superficial de los dedos
7. *M. flexor digitorum profundus*: Músculo flexor profundo de los dedos
- 8, 9, 10, 11. *M. interosseus*: Músculo interóseo
8. *Portio collateralis*: Porción colateral
9. *Portio interdigitalis*: Porción interdigital
10. *Ramus sesamoideus*: Rama sesamoidea
11. *Ramus flexorius*: Rama flexora
12. *Lig. collateralis interdigitale articulationis metacarpophalangeae*: Ligamento colateral interdigital de la articulación metacarpofalángica
13. *Lig. intersesamoideum interdigitale*: Ligamento intersesamoideo interdigital
14. *Lig. interdigitale proximale*: Ligamento interdigital proximal
15. *Lig. metacarpeum transversum superficiale*: Ligamento metacarpiano transverso superficial
16. *Pars annularis vaginae fibrosae digiti*: Porción anular de la vaina fibrosa de los dedos
17. *Lig. dorsale digiti*: Ligamento digital dorsal
18. *Lig. collateralis interdigitale commune*: Ligamento colateral interdigital común
19. *Lig. collateralis interdigitale articulationis interphalangeae proximalis*: Ligamento colateral interdigital de la articulación interfalángica proximal
20. *Lig. collateralis interdigitale articulationis interphalangeae distalis*: Ligamento colateral interdigital de la articulación interfalángica distal
21. *Lig. palmare articulationis interphalangeae proximalis*: Ligamento palmar de la articulación interfalángica proximal
22. *Lig. unguilosesamoideum axiale*: Ligamento unguilosesamoideo axial
23. *Lig. interdigitale distale*: Ligamento interdigital distal
24. *Lig. sesamoideum collateralis interdigitale*: Ligamento sesamoideo colateral interdigital

# TORO

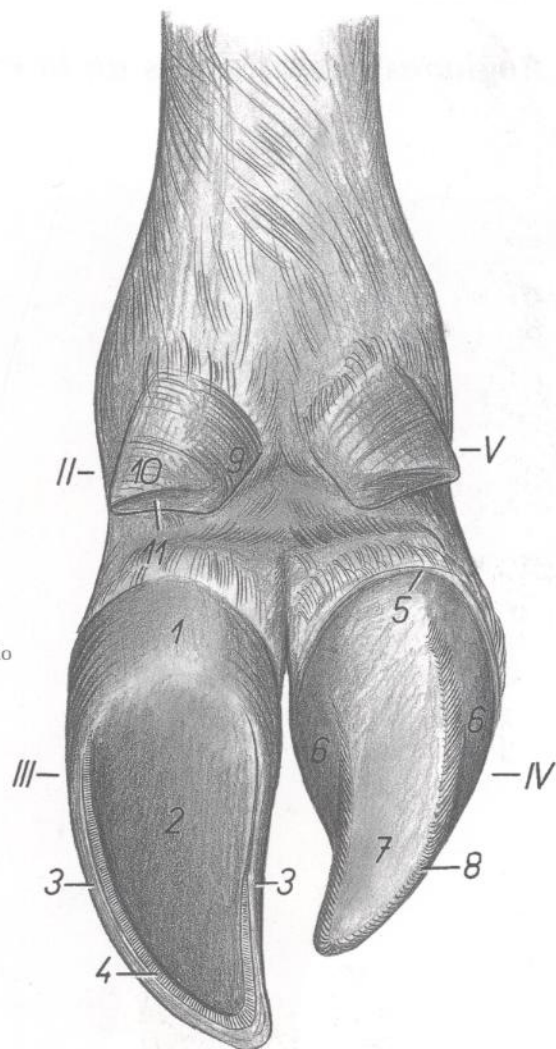
**Dedos del miembro pelviano derecho.**  
**Se ha extirpado la pezuña del cuarto dedo**

**Figura 26**

II-V. *Digitus II-V*: Segundo-quinto dedos

1. *Torus unguiae*: Almohadilla ungular
2. *Solea unguiae*: Suela ungular
3. *Parietis unguiae*: Pared ungular
4. *Zona alba*: Zona alba
5. *Corium limbi*: Corion del limbo (perióplico)

6. *Corium coronae*: Corion de la corona
7. *Corium soleae*: Corion de la suela
8. *Corium parietis*: Corion de la pared
9. *Torus digiti II*: Almohadilla del segundo dedo
10. *Parietis digiti II*: Pared del segundo dedo
11. *Solea digiti II*: Suela del segundo dedo



# TORO

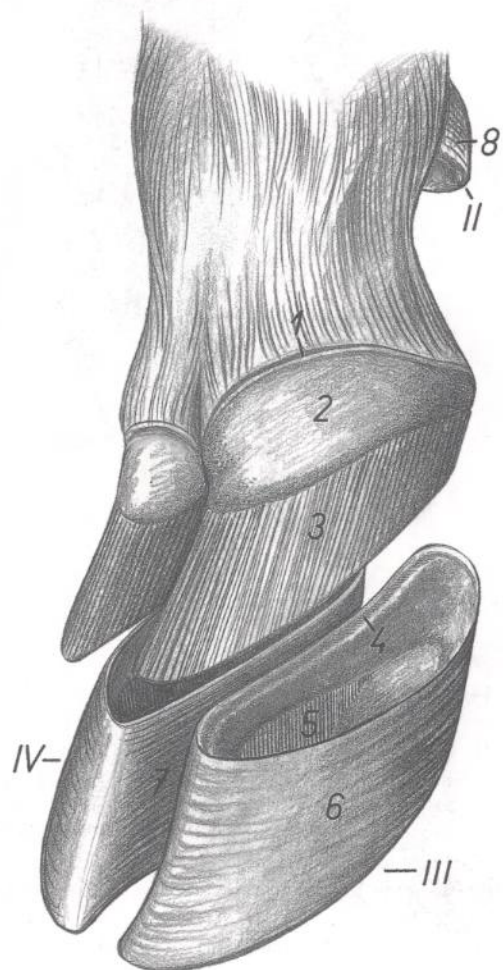
**Dedos del miembro torácico derecho. Vista dorsomedial.**  
**Se ha extirpado la pezuña**

**Figura 27**

II-IV. *Digitus II-IV*: Segundo-cuarto dedos

1. *Corium limbi*: Corion del limbo (perióplico)
2. *Corium coronae*: Corion de la corona
3. *Corium parietalis*: Corion de la pared
4. *Sulcus coronalis capsulae*: Surco coronario de la cápsula
5. *Lamellae epidermales parietis unguiae*: Laminitas epidérmicas de la pared ungular

- 6, 7. *Facies externa parietis unguiae*: Cara externa de la pared ungular
6. *Pars collateralis abaxialis parietis unguiae*: Parte colateral abaxial de la pared ungular
7. *Pars collateralis axialis parietis unguiae*: Parte colateral axial de la pared ungular
8. *Capsula digiti II*: Cápsula del segundo dedo



Regiones superficiaales de la pelvis y del miembro pelviano



Figura 28

- |  |   |  |
|--|---|--|
| 1. <i>Regio glutea</i> : Región glútea                           | 8. <i>Anus</i> : Ano  | 13. <i>Plica paraanal</i> : Pliegue paraanal         |
| 2. <i>Regio femoris</i> : Región del muslo                       | 9. <i>Pudendum femininum</i> : Pudendo femenino (vulva)                   | 14. <i>Plica lateralis</i> : Pliegue lateral         |
| 3. <i>Regio cruris</i> : Región de la pierna                     | 10. <i>Uber</i> : Ubre  | 15. <i>Regio calcanea</i> : Región calcánea          |
| 4. <i>Regio tarsi</i> : Región del tarso                         | 11. <i>Regio tuberis ischiadici</i> : Región de la tuberosidad isquiática | 16. <i>Regio poplitea</i> : Región poplíteea         |
| 5. <i>Regio metatarsi</i> : Región del metatarso                 | 12. <i>Regio tuberis coxae</i> : Región de la tuberosidad coxal           | 17. <i>Regio genus</i> : Región de la rodilla        |
| 6. <i>Regiones digitorum pedis</i> : Región de los dedos del pie |   | 18. <i>Regio clunis</i> : Región clúnea (nalga)      |
| 7. <i>Regio caudalis (cauda)</i> : Región caudal (cola)          |   | 19. <i>Regio sacralis</i> : Región sacra             |
|  |   | 20. <i>Regio trochanterica</i> : Región trocantérica |

Músculos de la pelvis y del miembro pelviano

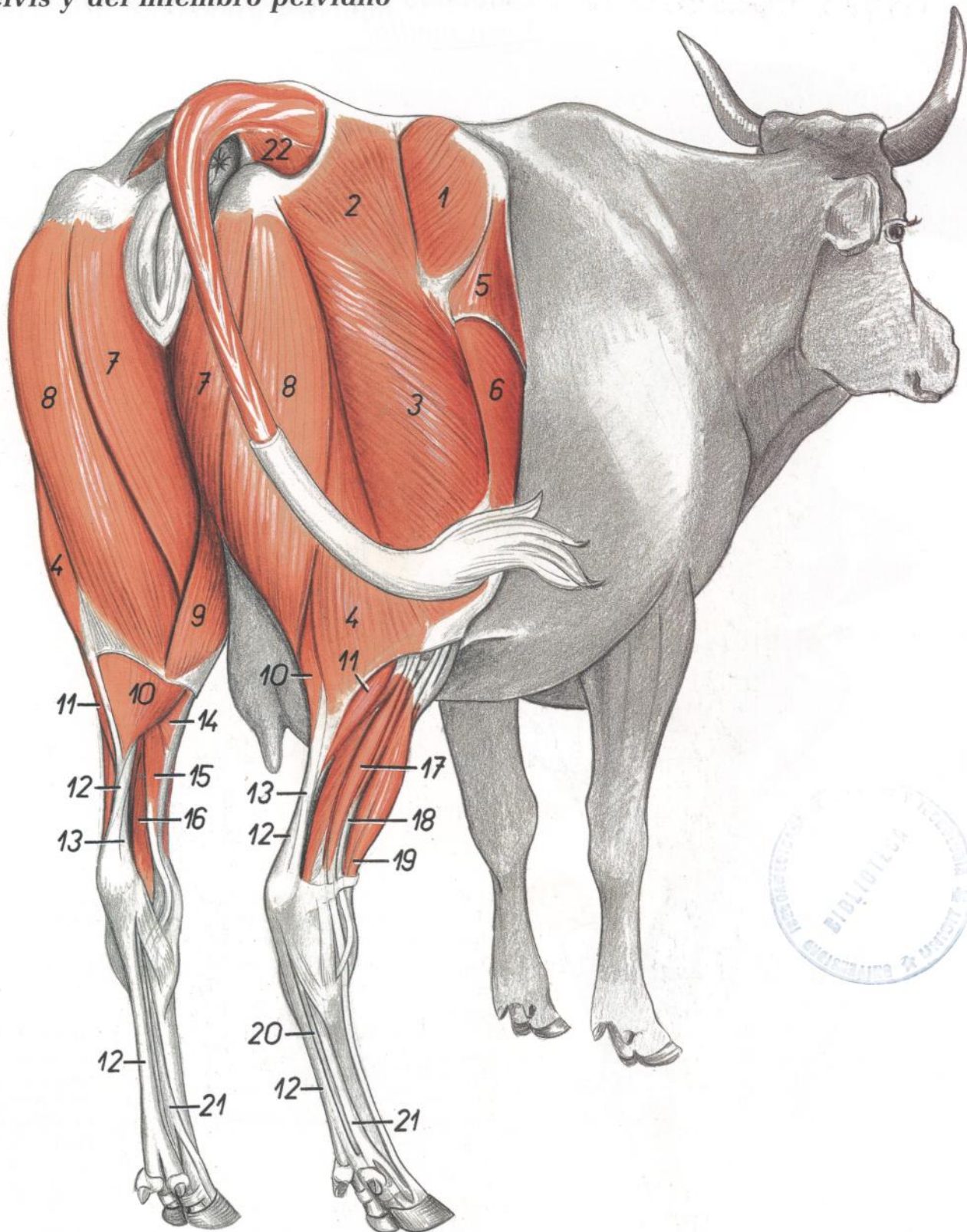


Figura 29

- |  |   |  |
|--|---|--|
| <p>1. <i>M. gluteus medius</i>: Músculo glúteo medio<br/>                 2, 3, 4. <i>M. gluteobiceps</i>: Músculo gluteobíceps<br/>                 2. <i>M. gluteus superficialis</i>: Músculo glúteo superficial<br/>                 3. <i>Portio cranialis mi. bicipitis femoris</i>: Porción craneal del músculo bíceps femoral<br/>                 4. <i>Portio caudalis mi. bicipitis femoris</i>: Porción caudal del músculo bíceps femoral<br/>                 5. <i>M. tensor fasciae latae</i>: Músculo tensor de la fascia lata<br/>                 6. <i>M. vastus lateralis</i>: Músculo vasto lateral<br/>                 7. <i>M. semimembranosus</i>: Músculo semimembranoso<br/>                 8. <i>M. semitendinosus</i>: Músculo semitendinoso</p> | <p>9. <i>M. gracilis</i>: Músculo grácil<br/>                 10. <i>Caput mediale mi. gastrocnemii</i>: Cabeza medial del músculo gastrocnemio<br/>                 11. <i>Caput laterale mi. gastrocnemii</i>: Cabeza lateral del músculo gastrocnemio<br/>                 12, 13. <i>Tendo calcaneus communis</i>: Tendón calcáneo común<br/>                 12. <i>Tendo mi. flexoris digitorum superficialis</i>: Tendón del músculo flexor superficial de los dedos<br/>                 13. <i>Tendo mi. tricipitis surae</i>: Tendón del músculo tríceps sural<br/>                 14. <i>M. popliteus</i>: Músculo poplíteo<br/>                 15. <i>M. flexor digitorum longus</i>: Músculo flexor largo de los dedos</p> | <p>16. <i>M. flexor digiti I longus</i>: Músculo flexor largo del primer dedo<br/>                 17. <i>M. extensor digitorum lateralis</i>: Músculo extensor lateral de los dedos<br/>                 18. <i>M. peroneus longus</i>: Músculo peroneo largo<br/>                 19. <i>M. peroneus tertius et m. extensor digitorum longus</i>: Músculos tercer peroneo y extensor largo de los dedos<br/>                 20. <i>Tendo mi. flexoris digitorum profundus</i>: Tendón del músculo flexor profundo de los dedos<br/>                 21. <i>M. interosseus</i>: Músculo interóseo<br/>                 22. <i>M. coccygeus</i>: Músculo coccígeo</p> |
|--|---|--|

# TORO

## Esqueleto del hueso coxal y del miembro pelviano. Vista medial

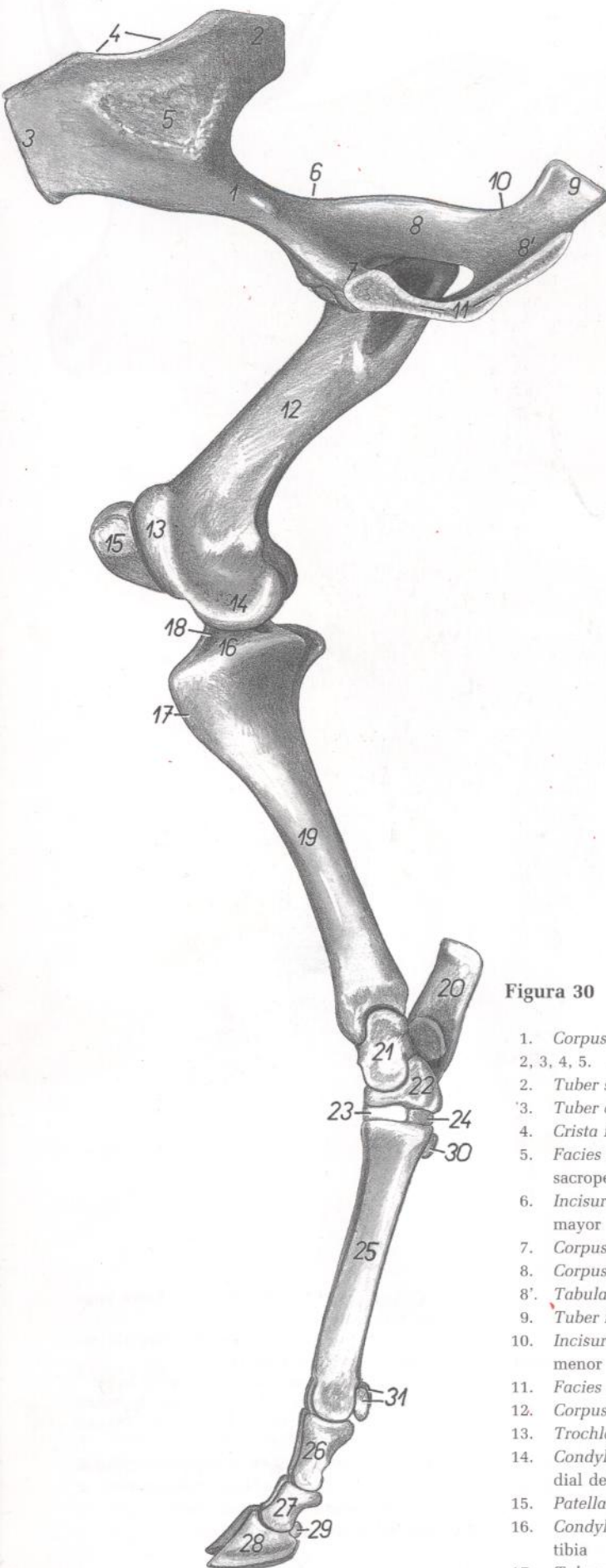


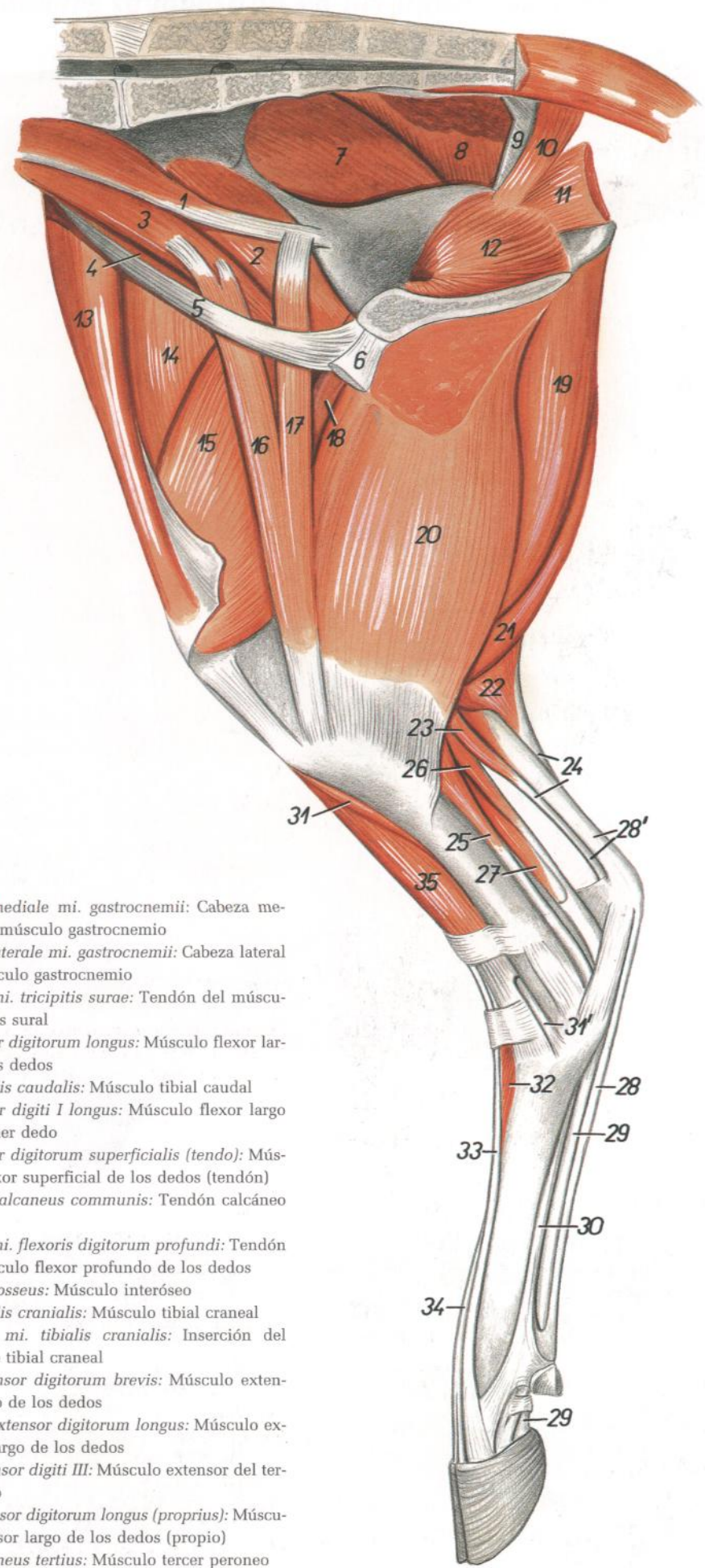
Figura 30

1. *Corpus ossis ilium*: Cuerpo del ilion
- 2, 3, 4, 5. *Ala ossis ilium*: Ala del ilion
2. *Tuber sacrale*: Tuberosidad sacra
3. *Tuber coxae*: Tuberosidad coxal
4. *Crista iliaca*: Cresta ilíaca
5. *Facies sacropelviana (facies auricularis)*: Cara sacropelviana (auricular)
6. *Incisura ischiadica major*: Incisura isquiática mayor
7. *Corpus ossis pubis*: Cuerpo del pubis
8. *Corpus ossis ischii*: Cuerpo del isquion
- 8'. *Tabula ossis ischii*: Tabla del isquion
9. *Tuber ischiadicum*: Tuberosidad isquiática
10. *Incisura ischiadica minor*: Incisura isquiática menor
11. *Facies symphysialis*: Cara sinfisaria
12. *Corpus ossis femoris*: Cuerpo del fémur
13. *Trochlea ossis femoris*: Tróclea del fémur
14. *Condylus medialis ossis femoris*: Cóndilo medial del fémur
15. *Patella*: Rótula
16. *Condylus medialis tibiae*: Cóndilo medial de la tibia
17. *Tuberositas tibiae*: Tuberosidad de la tibia

18. *Eminentia intercondylaris*: Eminencia intercondílea
19. *Corpus tibiae*: Cuerpo de la tibia
20. *Calcaneus*: Calcáneo
21. *Talus*: Astrágalo
22. *Os centroquartale (os naviculocuboideum)*: Hueso centrocuartal (hueso naviculocuboideo)
23. *Os tarsale II et III (os cuneiforme intermediolaterale)*: Segundo y tercer huesos tarsianos (hueso cuneiforme intermedio lateral)
24. *Os tarsale I (os cuneiforme mediale)*: Primer hueso tarsiano (hueso cuneiforme medial)
25. *Os metatarsale III et IV*: Tercer y cuarto metatarsianos
26. *Phalanx proximalis*: Falange proximal
27. *Phalanx media*: Falange media
28. *Phalanx distalis*: Falange distal
29. *Os sesamoideum distale*: Hueso sesamoideo distal
30. *Os sesamoideum metatarsale*: Hueso sesamoideo metatarsiano
31. *Ossa sesamoidea proximalia*: Huesos sesamoideos proximales



**Músculos de la pelvis y del miembro pelviano.**  
**Vista medial**



**Figura 31**

1. *M. psoas minor*: Músculo psoas menor
2. *Portio medialis mi. iliaci*: Porción medial del músculo iliaco
3. *M. psoas major*: Músculo psoas mayor
4. *Portio lateralis mi. iliaci*: Porción lateral del músculo iliaco
5. *Lig. inguinale*: Ligamento inguinal
6. *Insertio mi. recti abdominis*: Inserción del músculo recto del abdomen
7. *M. gluteus medius*: Músculo glúteo medio
8. *M. gluteobiceps*: Músculo gluteobíceps
9. *Lig. sacrotuberale latum*: Ligamento sacrotuberoso ancho
10. *M. coccygeus*: Músculo coccígeo
11. *M. levator ani*: Músculo elevador del ano
12. *Pars intrapelvina mi. obturatorii externi*: Porción intrapelviana del músculo obturador externo
13. *M. tensor fasciae latae*: Músculo tensor de la fascia lata
14. *M. rectus femoris*: Músculo recto femoral
15. *M. vastus medialis*: Músculo vasto medial
16. *Portio cranialis mi. sartorii*: Porción craneal del músculo sartorio
17. *Portio caudalis mi. sartorii*: Porción caudal del músculo sartorio
18. *M. pectineus*: Músculo pectíneo
19. *M. semimembranosus*: Músculo semimembranoso
20. *M. gracilis*: Músculo grácil
21. *M. semitendinosus*: Músculo semitendinoso

22. *Caput mediale mi. gastrocnemii*: Cabeza medial del músculo gastrocnemio
23. *Caput laterale mi. gastrocnemii*: Cabeza lateral del músculo gastrocnemio
24. *Tendo mi. tricipitis surae*: Tendón del músculo tríceps sural
25. *M. flexor digitorum longus*: Músculo flexor largo de los dedos
26. *M. tibialis caudalis*: Músculo tibial caudal
27. *M. flexor digiti I longus*: Músculo flexor largo del primer dedo
28. *M. flexor digitorum superficialis (tendo)*: Músculo flexor superficial de los dedos (tendón)
- 28'. *Tendo calcaneus communis*: Tendón calcáneo común
29. *Tendo mi. flexoris digitorum profundi*: Tendón del músculo flexor profundo de los dedos
30. *M. interosseus*: Músculo interóseo
31. *M. tibialis cranialis*: Músculo tibial craneal
- 31'. *Insertio mi. tibialis cranialis*: Inserción del músculo tibial craneal
32. *M. extensor digitorum brevis*: Músculo extensor corto de los dedos
- 33, 34. *M. extensor digitorum longus*: Músculo extensor largo de los dedos
33. *M. extensor digiti III*: Músculo extensor del tercer dedo
34. *M. extensor digitorum longus (proprius)*: Músculo extensor largo de los dedos (propio)
35. *M. peroneus tertius*: Músculo tercer peroneo

*Disección de la superficie lateral de la grupa y muslo. Plano superficial*

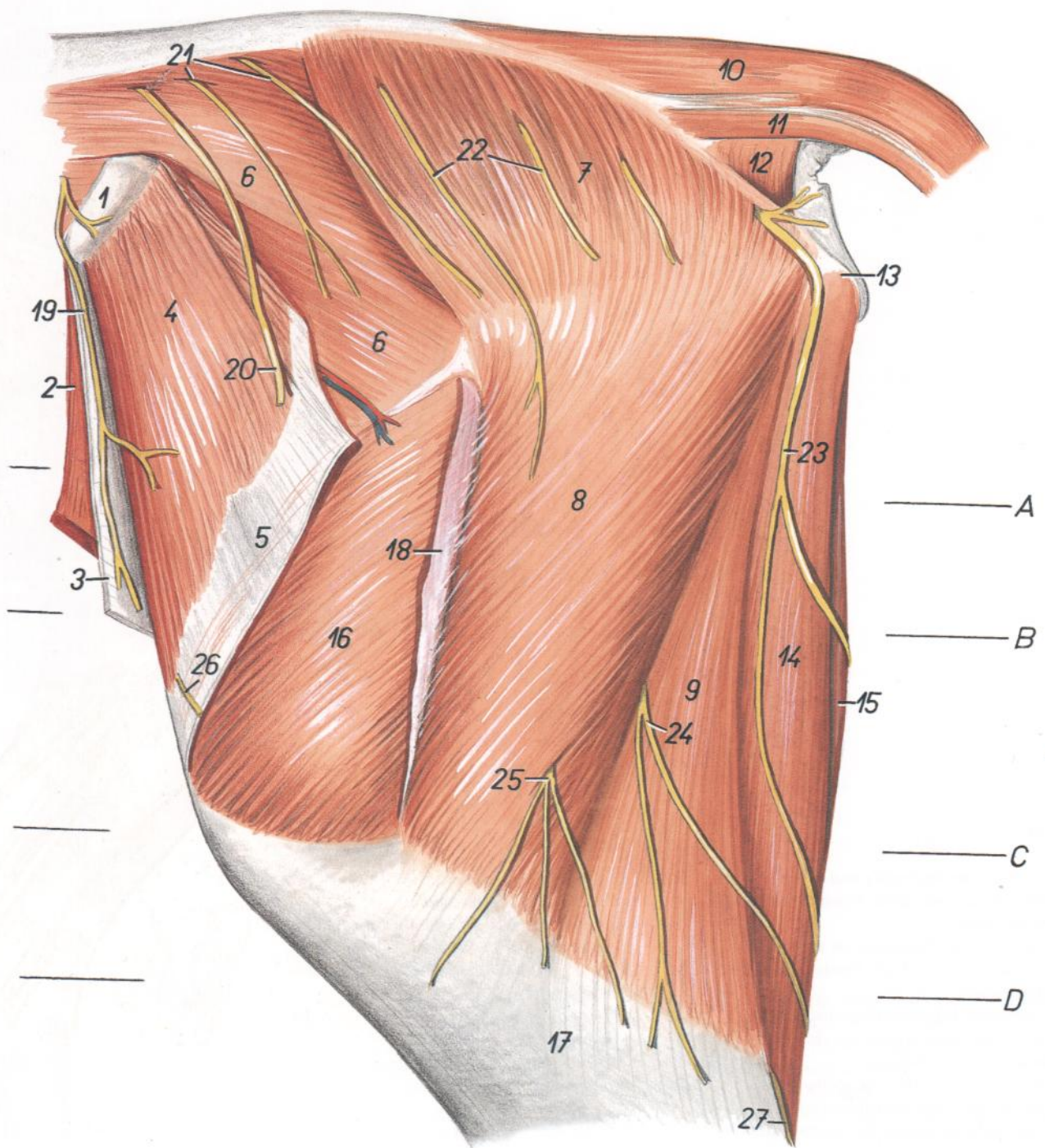


Figura 32

- |   |   |  |
|---|---|--|
| <p>1. <i>Tuber coxae</i>: Tuberosidad coxal</p> <p>2. <i>M. obliquus internus abdominis</i>: Músculo oblicuo interno del abdomen</p> <p>3. <i>Aponeurosis mi. obliqui externi abdominis</i>: Aponeurosis del músculo oblicuo externo del abdomen</p> <p>4. <i>M. tensor fasciae latae</i>: Músculo tensor de la fascia lata</p> <p>5. <i>Fascia lata femoris</i>: Fascia lata femoral</p> <p>6. <i>M. gluteus medius</i>: Músculo glúteo medio</p> <p>7, 8, 9. <i>M. gluteobiceps</i>: Músculo gluteobíceps</p> <p>7. <i>M. gluteus superficialis</i>: Músculo glúteo superficial</p> <p>8. <i>Portio cranialis mi. bicipitis femoris</i>: Porción craneal del músculo bíceps femoral</p> | <p>9. <i>Portio caudalis mi. bicipitis femoris</i>: Porción caudal del músculo bíceps femoral</p> <p>10. <i>M. sacrocaudalis dorsalis lateralis</i>: Músculo sacrocaudal dorsal lateral</p> <p>11. <i>M. sacrocaudalis ventralis lateralis</i>: Músculo sacrocaudal ventral lateral</p> <p>12. <i>M. coccygeus</i>: Músculo coccígeo</p> <p>13. <i>Tuber ischiadicum</i>: Tuberosidad isquiática</p> <p>14. <i>M. semitendinosus</i>: Músculo semitendinoso</p> <p>15. <i>M. semimembranosus</i>: Músculo sermimembranoso</p> <p>16. <i>M. vastus lateralis</i>: Músculo vasto lateral</p> <p>17. <i>Fascia cruris</i>: Fascia de la pierna</p> <p>18. <i>Insertio fasciae latae</i>: Inserción de la fascia lata</p> | <p>19. <i>Ramus cutaneus lateralis ni. ilioinguinalis</i>: Ramo cutáneo lateral del nervio ilioinguinal</p> <p>20, 21, 22. <i>Nn. clunium medii</i>: Nervios clúneos medios</p> <p>23. <i>Ramus cutaneus proximalis ni. pudendi</i>: Ramo cutáneo proximal del nervio pudendo</p> <p>24, 25. <i>Rami cutanei femorales caudales (ni. ischiadici)</i>: Ramos cutáneos femorales caudales (nervio ciático)</p> <p>26. <i>M. cutaneus femoris lateralis</i>: Nervio cutáneo femoral lateral</p> <p>27. <i>N. cutaneus surae caudalis</i>: Nervio cutáneo sural caudal</p> |
|---|---|--|

Sección transversal del muslo. Las secciones A y B están tomadas de la parte proximal del muslo. Sus niveles se muestran en las figuras 32 y 34

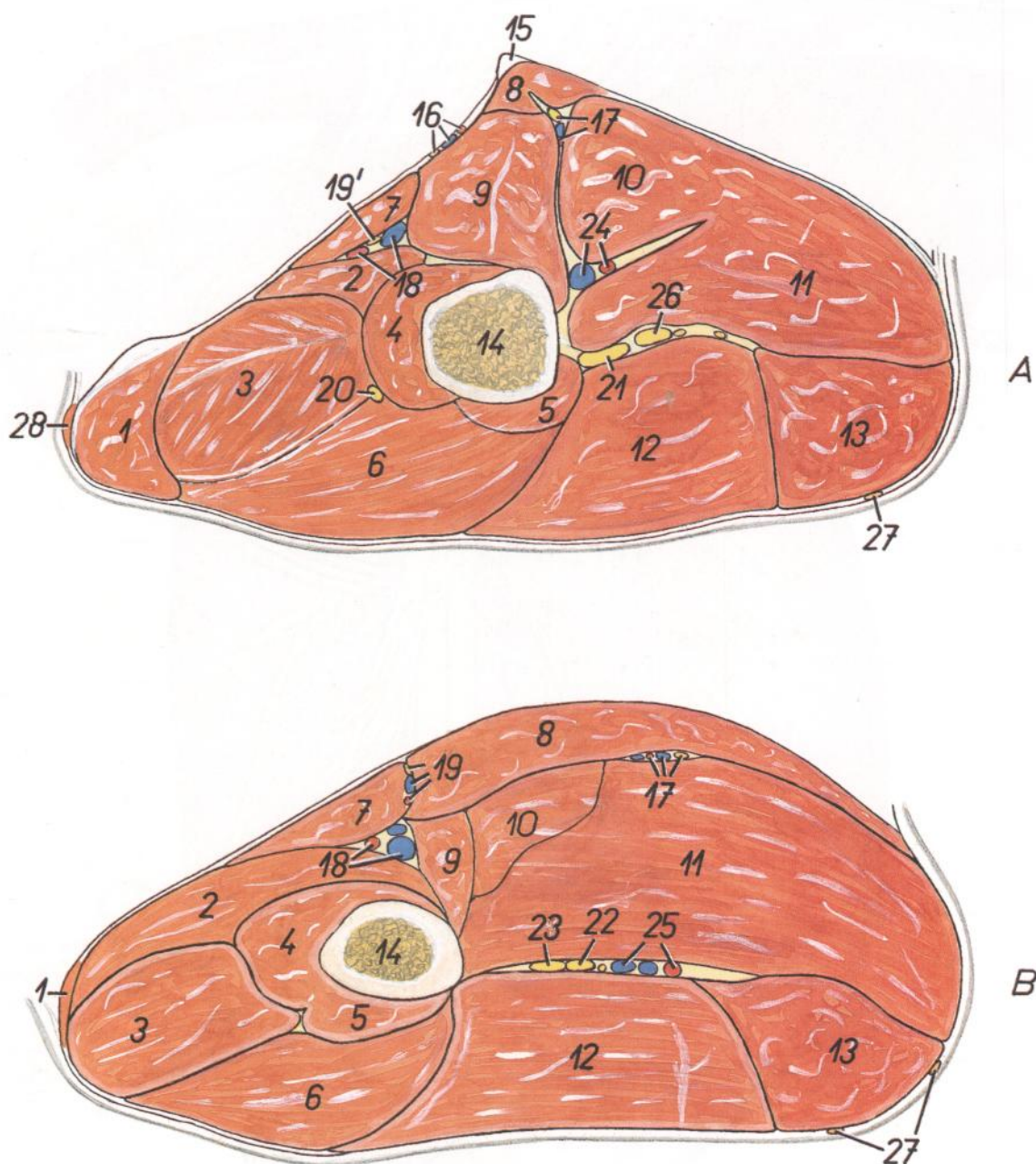
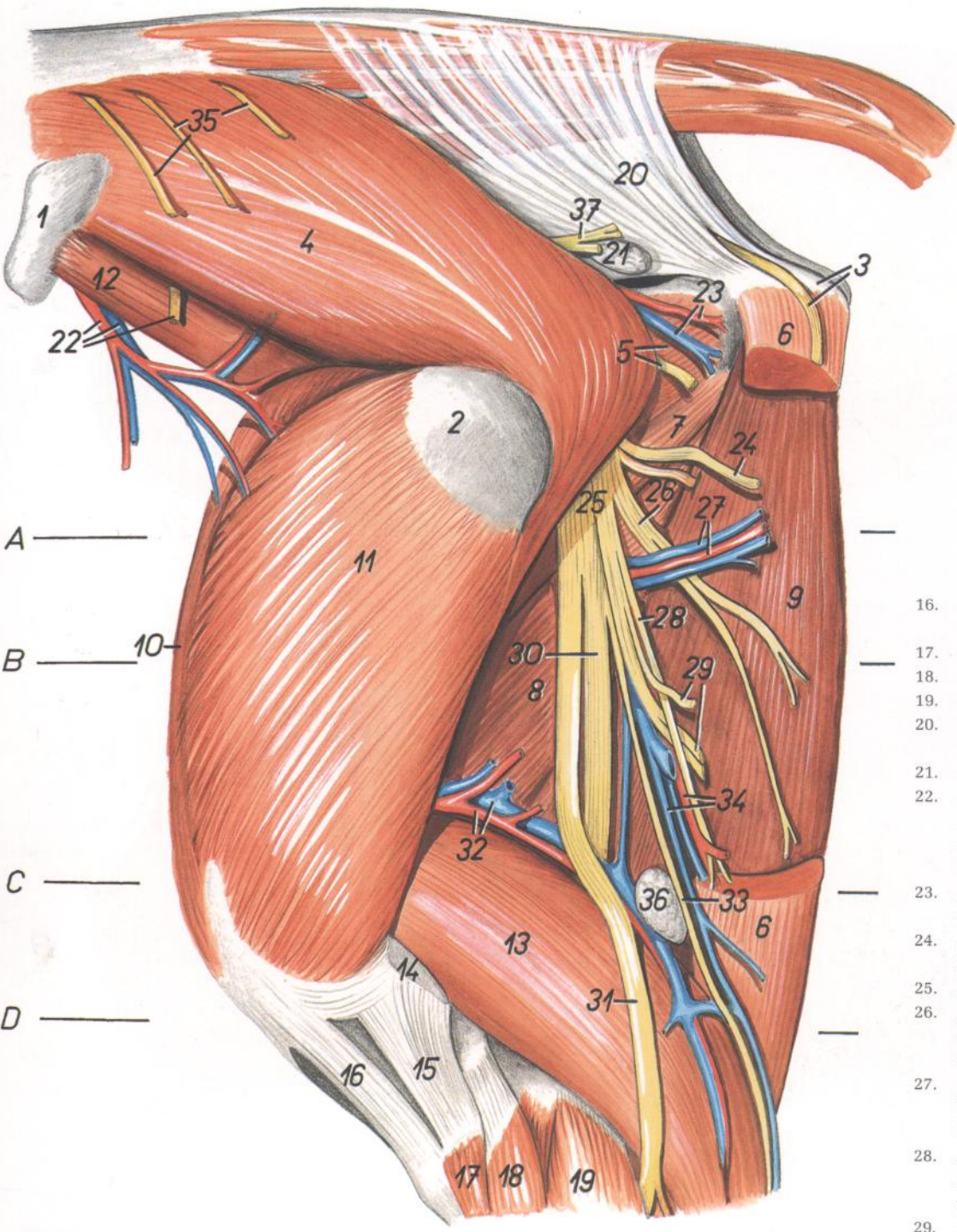


Figura 33

- |  |  |   |
|--|--|---|
| 1. <i>M. tensor fasciae latae</i> : Músculo tensor de la fascia lata                           | 11. <i>M. semimembranosus</i> : Músculo semimembranoso   | 19'. <i>N. saphenus</i> : Nervio safeno   |
| 2-6. <i>M. quadriceps femoris</i> : Músculo cuádriceps femoral                                 | 12. <i>M. gluteobiceps</i> : Músculo gluteobíceps  | 20. <i>N. femoralis</i> : Nervio femoral  |
| 2. <i>M. vastus medialis</i> : Músculo vasto medial  | 13. <i>M. semitendinosus</i> : Músculo semitendinoso   | 21. <i>N. ischiadicus</i> : Nervio ciático  |
| 3. <i>M. rectus femoris</i> : Músculo recto femoral  | 14. <i>Os femoris</i> : Fémur  | 22. <i>N. tibialis</i> : Nervio tibial  |
| 4. <i>Portio medialis mi. vasti intermedii</i> : Porción medial del músculo vasto intermedio   | 15. <i>Tendo mi. recti abdominis</i> : Tendón del músculo recto del abdomen  | 23. <i>N. peroneus communis</i> : Nervio peroneo común  |
| 5. <i>Portio lateralis mi. vasti intermedii</i> : Porción lateral del músculo vasto intermedio | 16. <i>A. et v. pudenda externa, n. genitofemoralis</i> : Arteria y vena pudendas externas, nervio genitofemoral                                     | 24. <i>A. et v. profunda femoris</i> : Arteria y vena femorales profundas                         |
| 6. <i>M. vastus lateralis</i> : Músculo vasto lateral  | 17. <i>N. obturatorius, rami musculares a. et v. profundae femoris</i> : Nervio obturador, ramas musculares de la arteria y vena femorales profundas | 25. <i>A. et v. circumflexa femoris medialis</i> : Arteria y vena circunflejas femorales mediales |
| 7. <i>M. sartorius</i> : Músculo sartorio  | 18. <i>A. et v. femorales</i> : Arteria y vena femorales   | 26. <i>Ramus muscularis ni. ischiadici</i> : Rama muscular del nervio ciático                     |
| 8. <i>M. gracilis</i> : Músculo grácil   | 19. <i>A. saphena et n. saphenus, v. saphena medialis</i> : Arteria y nervio safenos, vena safena medial   | 27. <i>Ramus cutaneus proximalis ni. pudendi</i> : Ramo cutáneo proximal del nervio pudendo       |
| 9. <i>M. pectineus</i> : Músculo pectíneo  |  | 28. <i>M. cutaneus trunci</i> : Músculo cutáneo del tronco  |
| 10. <i>M. adductor</i> : Músculo aductor   |  |   |

*Disección de la superficie lateral de la grupa y muslo. Segundo plano*



A —  
B — 10 —  
C —  
D —

- 16. *Lig. patellae intermedium*: Ligamento rotuliano intermedio
- 17. *M. tibialis cranialis*: Músculo tibial craneal
- 18. *M. peroneus tertius*: Músculo tercer peroneo
- 19. *M. peroneus longus*: Músculo peroneo largo
- 20. *Lig. sacrotuberale latum*: Ligamento sacrotuberoso ancho
- 21. *Ln. ischiadicus*: Linfonódulo isquiático
- 22. *A. et v. circumflexa ilium profunda, n. cutaneus femoris lateralis*: Arteria y vena circunflejas ilíacas profundas, nervio cutáneo femoral lateral
- 23. *A. et v. glutea caudalis*: Arteria y vena glúteas caudales
- 24. *Ramus muscularis ad m. semitendinosum*: Ramo muscular para el músculo semitendinoso
- 25. *M. ischiadicus*: Nervio ciático
- 26. *Ramus muscularis ad m. semimembranosum*: Ramo muscular para el músculo semimembranoso
- 27. *Rami musculares a. et v. profundae femoris*: Ramas musculares de la arteria y vena femorales profundas
- 28. *Ramus muscularis distalis ad m. semitendinosum*: Ramo muscular distal para el músculo semitendinoso
- 29. *Rami musculares (ad m. bicipitem) et rami cutanei*: Ramos musculares (para el músculo bíceps) y ramos cutáneos
- 30. *N. tibialis*: Nervio tibial
- 31. *N. peroneus communis*: Nervio peroneo común
- 32. *A. et v. caudalis femoris*: Arteria y vena femorales caudales
- 33. *N. cutaneus surae caudalis*: Nervio cutáneo sural caudal
- 34. *A. circumflexa femoris medialis (ramus ad m. semitendinosum), v. saphena lateralis*: Arteria circunfleja femoral medial (rama al músculo semitendinoso), vena safena lateral
- 35. *Nn. clunium medii*: Nervios clúneos medios
- 36. *Ln. popliteus*: Linfonódulo poplíteo
- 37. *N. gluteus caudalis*: Nervio glúteo caudal

Figura 34

- 1. *Tuber coxae*: Tuberosidad coxal
- 2. *Trochanter major femoris*: Trocánter mayor del fémur
- 3. *Tuber ischiadicum, ramus cutaneus proximalis ni. pudendi*: Tuberosidad isquiática, ramo cutáneo proximal del nervio pudendo
- 4. *M. gluteus medius*: Músculo glúteo medio
- 5. *Mm. gemelli, ramus muscularis ad m. bicipitem*: Músculos gemelos, ramo muscular para el músculo bíceps
- 6. *M. semitendinosus*: Músculo semitendinoso
- 7. *M. quadratus femoris*: Músculo cuadrado femoral

- 8. *M. adductor*: Músculo aductor
- 9. *M. semimembranosus*: Músculo semimembranoso
- 10. *M. rectus femoris*: Músculo recto femoral
- 11. *M. vastus lateralis*: Músculo vasto lateral
- 12. *Portio lateralis mi. iliaci*: Porción lateral del músculo ilíaco
- 13. *Caput laterale mi. gastrocnemii*: Cabeza lateral del músculo gastrocnemio
- 14. *Insertio mi. bicipitis femoris*: Inserción del músculo bíceps femoral
- 15. *Lig. patellae laterale*: Ligamento rotuliano lateral

## Secciones transversales del muslo. Los niveles de las secciones C y D se muestran en las figuras 32 y 34

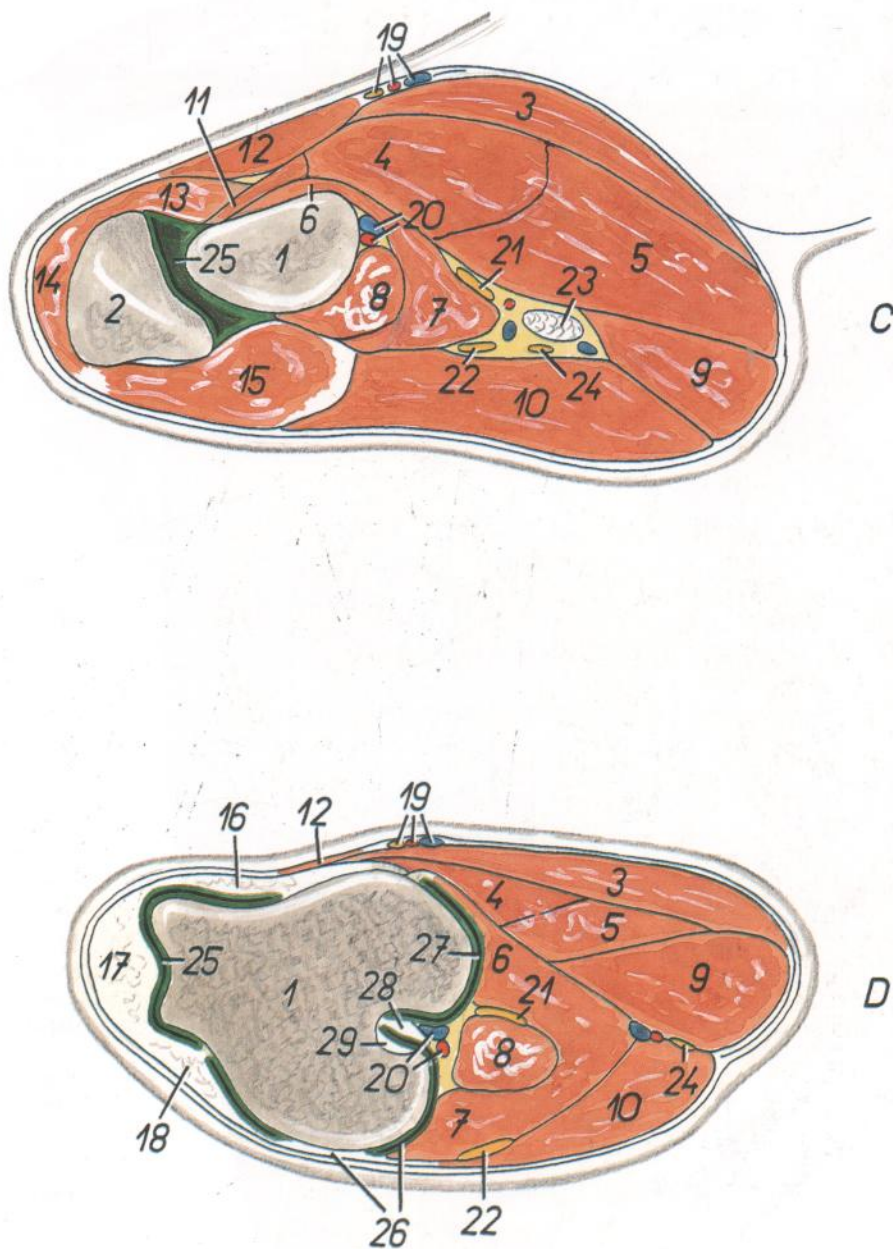


Figura 35

- |   |  |  |
|---|--|--|
| 1. <i>Os femoris</i> : Fémur  | 13. <i>M. vastus medialis</i> : Músculo vasto medial   | 23. <i>Ln. popliteus</i> : Linfonódulo poplíteo  |
| 2. <i>Patella</i> : Rótula  | 14. <i>M. rectus femoris</i> : Músculo recto femoral   | 24. <i>N. cutaneus surae caudalis</i> : Nervio cutáneo sural caudal  |
| 3. <i>M. gracilis</i> : Músculo grácil  | 15. <i>M. vastus lateralis</i> : Músculo vasto lateral   | 25. <i>Cavum articulationis femoropatellaris</i> : Cavidad de la articulación femororrotuliana   |
| 4. <i>M. adductor</i> : Músculo aductor   | 16. <i>Lig. patellae mediale</i> : Ligamento rotuliano medial  | 26. <i>Lig. collaterale laterale genus, cavum articulationis femorotibialis lateralis</i> : Ligamento colateral lateral de la rodilla, cavidad lateral de la articulación femorotibial |
| 5. <i>M. semimembranosus</i> : Músculo semimembranoso                                 | 17. <i>Lig. patellae intermedium</i> : Ligamento rotuliano intermedio                                    | 27. <i>Cavum articulationis femorotibialis medialis</i> : Cavidad medial de la articulación femorotibial   |
| 6. <i>Caput mediale mi. gastrocnemii</i> : Cabeza medial del músculo gastrocnemio     | 18. <i>Lig. patellae laterale</i> : Ligamento rotuliano lateral  | 28. <i>Lig. cruciatum caudale</i> : Ligamento cruzado caudal   |
| 7. <i>Caput laterale mi. gastrocnemii</i> : Cabeza lateral del músculo gastrocnemio   | 19. <i>A. saphena et n. saphenus, v. saphena medialis</i> : Arteria y nervio safenos, vena safena medial | 29. <i>Lig. cruciatum craniale</i> : Ligamento cruzado craneal   |
| 8. <i>M. flexor digitorum superficialis</i> : Músculo flexor superficial de los dedos | 20. <i>A. et v. poplitea</i> : Arteria y vena poplíteas  |  |
| 9. <i>M. semitendinosus</i> : Músculo semitendinoso                                   | 21. <i>N. tibialis</i> : Nervio tibial   |  |
| 10. <i>M. biceps femoris</i> : Músculo bíceps femoral                                 | 22. <i>N. peroneus communis</i> : Nervio peroneo común   |  |
| 11. <i>M. pectineus</i> : Músculo pectíneo  |  |  |
| 12. <i>M. sartorius</i> : Músculo sartorio  |  |  |

Disección de la superficie lateral de la grupa y muslo. Tercer plano

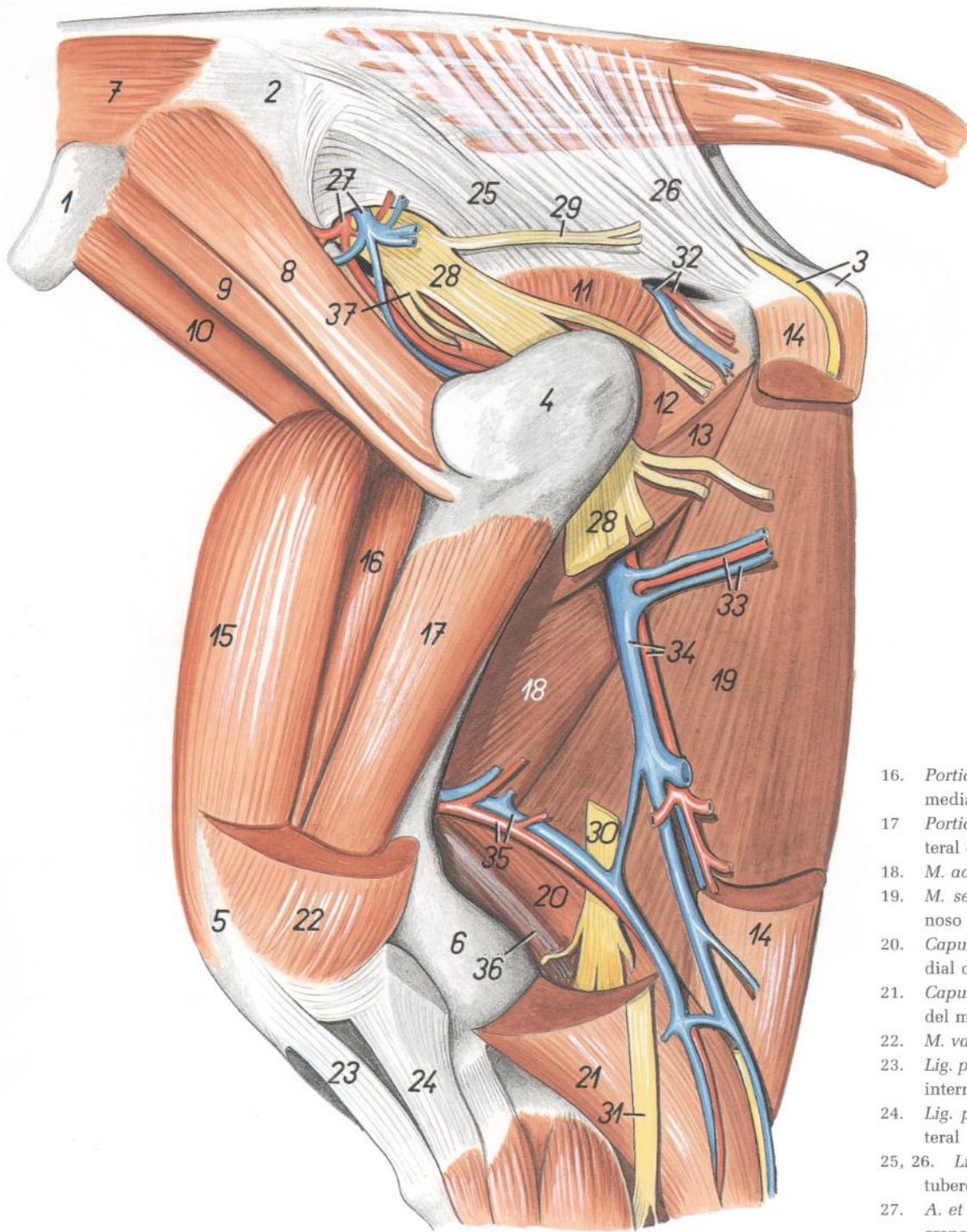


Figura 36

1. *Tuber coxae*: Tuberosidad coxal
2. *Ala ossis ilium*: Ala del ilion
3. *Tuber ischiadicum, ramus cutaneus proximalis ni. pudendi*: Tuberosidad isquiática, ramo cutáneo proximal del nervio pudendo
4. *Trochanter major ossis femoris*: Trocánter mayor del fémur
5. *Patella*: Rótula
6. *Condylus lateralis ossis femoris*: Cóndilo lateral del fémur
7. *M. longissimus lumborum*: Músculo longísimo lumbar

8. *M. gluteus accessorius major*: Músculo glúteo accesorio mayor
9. *M. gluteus accessorius minor*: Músculo glúteo accesorio menor
10. *Portio lateralis mi. iliaci*: Porción lateral del músculo iliaco
11. *M. gluteus profundus*: Músculo glúteo profundo
12. *Mm. gemelli*: Músculos gemelos
13. *M. quadratus femoris*: Músculo cuadrado femoral
14. *M. semitendinosus*: Músculo semitendinoso
15. *M. rectus femoris*: Músculo recto femoral

16. *Portio medialis mi. vasti intermedii*: Porción medial del músculo vasto intermedio
17. *Portio lateralis mi. vasti intermedii*: Porción lateral del músculo vasto intermedio
18. *M. adductor*: Músculo aductor
19. *M. semimembranosus*: Músculo semimembranoso
20. *Caput mediale mi. gastrocnemii*: Cabeza medial del músculo gastrocnemio
21. *Caput laterale mi. gastrocnemii*: Cabeza lateral del músculo gastrocnemio
22. *M. vastus lateralis*: Músculo vasto lateral
23. *Lig. patellae intermedium*: Ligamento rotuliano intermedio
24. *Lig. patellae laterale*: Ligamento rotuliano lateral
- 25, 26. *Lig. sacrotuberale latum*: Ligamento sacrotuberoso ancho
27. *A. et v. glutea cranialis*: Arteria y vena glúteas craneales
28. *N. ischiadicus*: Nervio ciático
29. *N. gluteus caudalis*: Nervio glúteo caudal
30. *N. tibialis*: Nervio tibial
31. *N. peroneus communis*: Nervio peroneo común
32. *A. et v. glutea caudalis*: Arteria y vena glúteas caudales
33. *Rami musculares*: Ramas musculares
34. *A. et v. circumflexa femoris medialis*: Arteria y vena circunflejas femorales mediales
35. *A. et v. caudalis femoris*: Arteria y vena femorales caudales
36. *M. flexor digitorum superficialis*: Músculo flexor superficial de los dedos
37. *N. gluteus cranialis*: Nervio glúteo craneal

Ligamentos de la pelvis

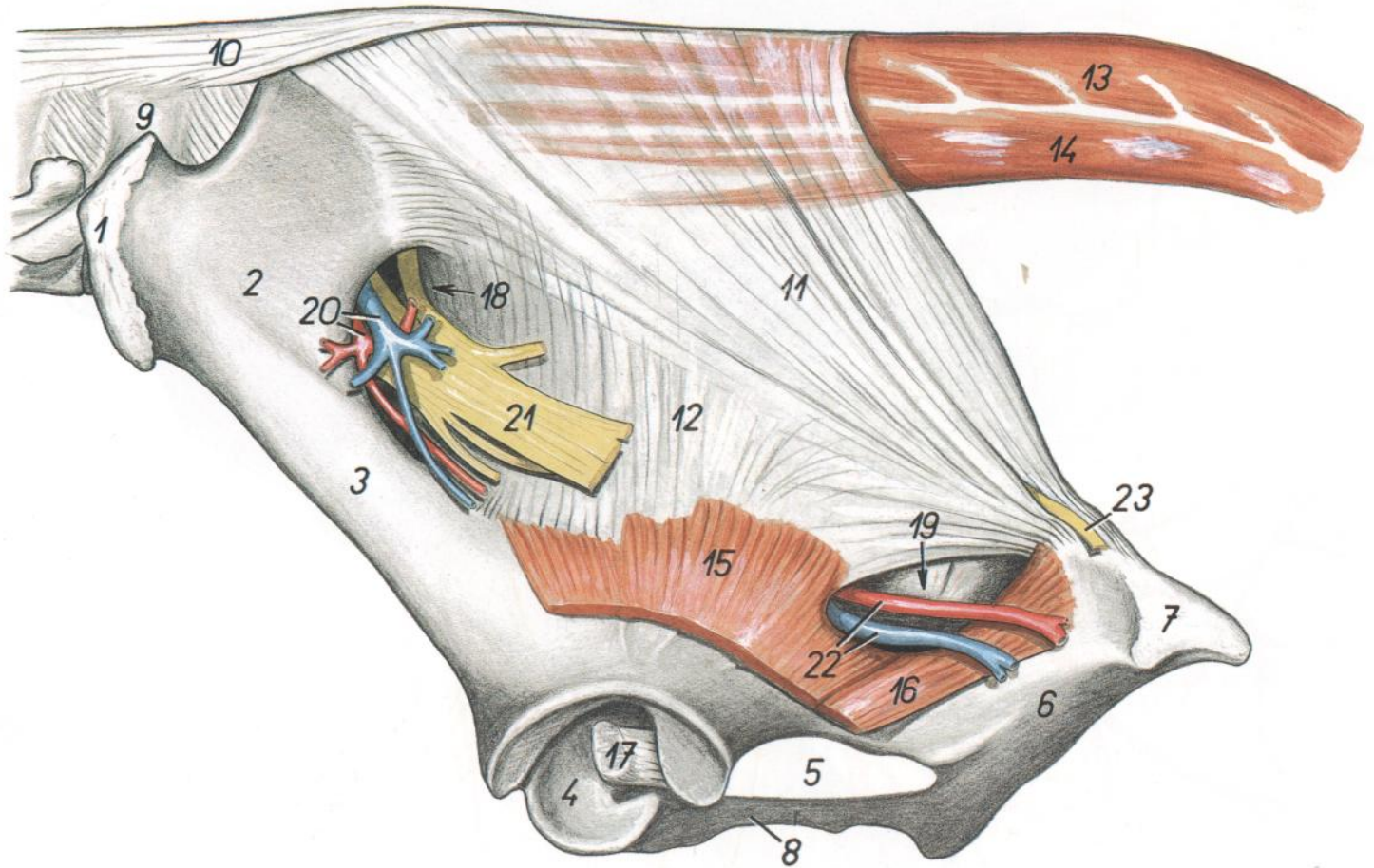
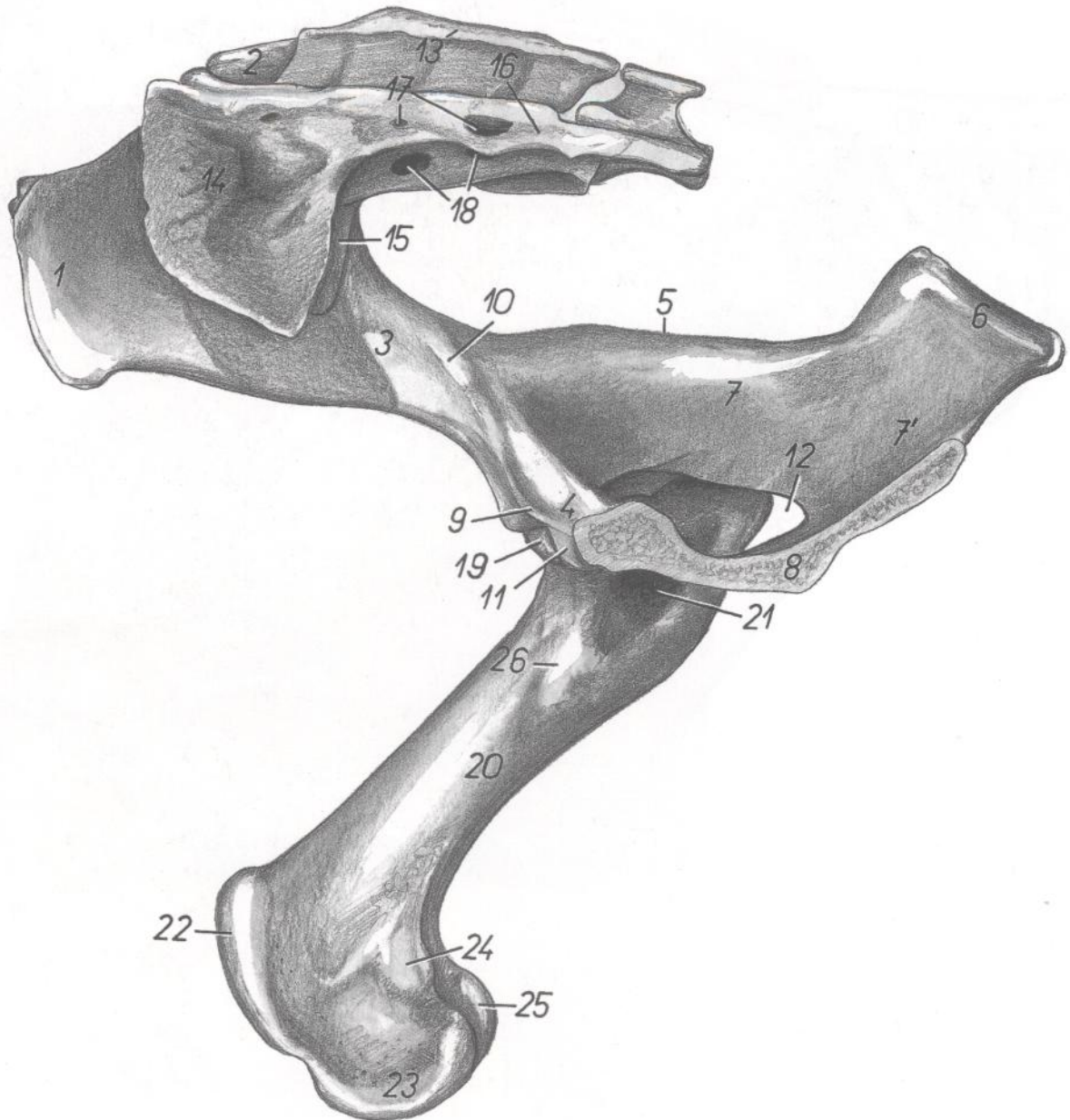


Figura 37

- |  |  |  |
|--|--|--|
| <p>1. <i>Tuber coxae</i>: Tuberosidad coxal</p> <p>2. <i>Ala ossis ilium</i>: Ala del ilion</p> <p>3. <i>Corpus ossis ilium</i>: Cuerpo del ilion</p> <p>4. <i>Acetabulum</i>: Acetábulo</p> <p>5. <i>Foramen obturatum</i>: Agujero obturado</p> <p>6. <i>Corpus ossis ischii</i>: Cuerpo del isquion</p> <p>7. <i>Tuber ischiadicum</i>: Tuberosidad isquiática</p> <p>8. <i>Ramus caudalis ossis pubis</i>: Rama caudal del pubis</p> <p>9. <i>Vertebra lumbalis VI</i>: Sexta vértebra lumbar</p> <p>10. <i>Lig. supraspinale</i>: Ligamento supraespinoso</p> | <p>11, 12. <i>Lig. sacrotuberale latum</i>: Ligamento sacrotuberoso ancho</p> <p>13. <i>M. sacrocaudalis dorsalis lateralis</i>: Músculo sacrocaudal dorsal lateral</p> <p>14. <i>M. sacrocaudalis ventralis lateralis</i>: Músculo sacrocaudal ventral lateral</p> <p>15. <i>M. gluteus profundus</i>: Músculo glúteo profundo</p> <p>16. <i>Mm. gemelli</i>: Músculos gemelos</p> <p>17. <i>Lig. capitis ossis femoralis</i>: Ligamento de la cabeza del fémur</p> | <p>18. <i>Foramen ischiadicum majus</i>: Agujero isquiático mayor</p> <p>19. <i>Foramen ischiadicum minus</i>: Agujero isquiático menor</p> <p>20. <i>A. et v. glutea cranialis</i>: Arteria y vena glúteas craneales</p> <p>21. <i>N. ischiadicus</i>: Nervio ciático</p> <p>22. <i>A. et V. glutea caudalis</i>: Arteria y vena glúteas caudales</p> <p>23. <i>Ramus cutaneus proximalis ni. pudendi</i>: Ramo cutáneo proximal del nervio pudendo</p> |
|--|--|--|

# TORO

*Esqueleto de la pelvis y muslo. Vista medial. Se ha extirpado la mitad izquierda de la pelvis*



**Figura 38**

- |   |   |   |
|---|---|---|
| 1. <i>Tuber coxae</i> : Tuberosidad coxal                                   | 11. <i>Eminentia iliopubica</i> : Eminencia iliopúbica            | 20. <i>Corpus ossis femoris</i> : Cuerpo del fémur                      |
| 2. <i>Tuber sacrale</i> : Tuberosidad sacra                                 | 12. <i>Foramen obturatum</i> : Agujero obturado                   | 21. <i>Fossa trochanterica</i> : Fosa trocantérica                      |
| 3. <i>Corpus ossis ilium</i> : Cuerpo del ilion                             | 13. <i>Crista sacralis mediana</i> : Cresta sacra media           | 22. <i>Trochlea ossis femoris</i> : Tróclea del fémur                   |
| 4. <i>Corpus ossis pubis</i> : Cuerpo del pubis                             | 14. <i>Ala ossis sacri (sinistra)</i> : Ala del sacro (izquierda) | 23. <i>Condylus medialis ossis femoris</i> : Cóndilo medial del fémur   |
| 5. <i>Spina ischiadica</i> : Espina isquiática                              | 15. <i>Ala ossis sacri (dextra)</i> : Ala del sacro (derecha)     | 24. <i>Epicondylus medialis</i> : Epicóndilo medial                     |
| 6. <i>Tuber ischiadicum</i> : Tuberosidad isquiática                        | 16. <i>Pars lateralis ossis sacri</i> : Parte lateral del sacro   | 25. <i>Condylus lateralis ossis femoris</i> : Cóndilo lateral del fémur |
| 7. <i>Corpus ossis ischii</i> : Cuerpo del isquion                          | 17. <i>Foramina sacralia dorsalia</i> : Agujeros sacros dorsales  | 26. <i>Trochanter minus ossis femoris</i> : Trocánter menor del fémur   |
| 8. <i>Facies symphysialis ossis coxae</i> : Cara sinfisaria del hueso coxal | 18. <i>Foramina sacralia pelvina</i> : Agujeros sacros pelvianos  |   |
| 9. <i>Pecten ossis pubis</i> : Pecten del pubis                             | 19. <i>Caput ossis femoris</i> : Cabeza del fémur                 |   |
| 10. <i>Tuberculum mi. psoas minoris</i> : Tubérculo del músculo psoas menor |   |   |



*Topografía esquelética con las arterias de la pelvis (mitad derecha) y muslo. Vista medial*

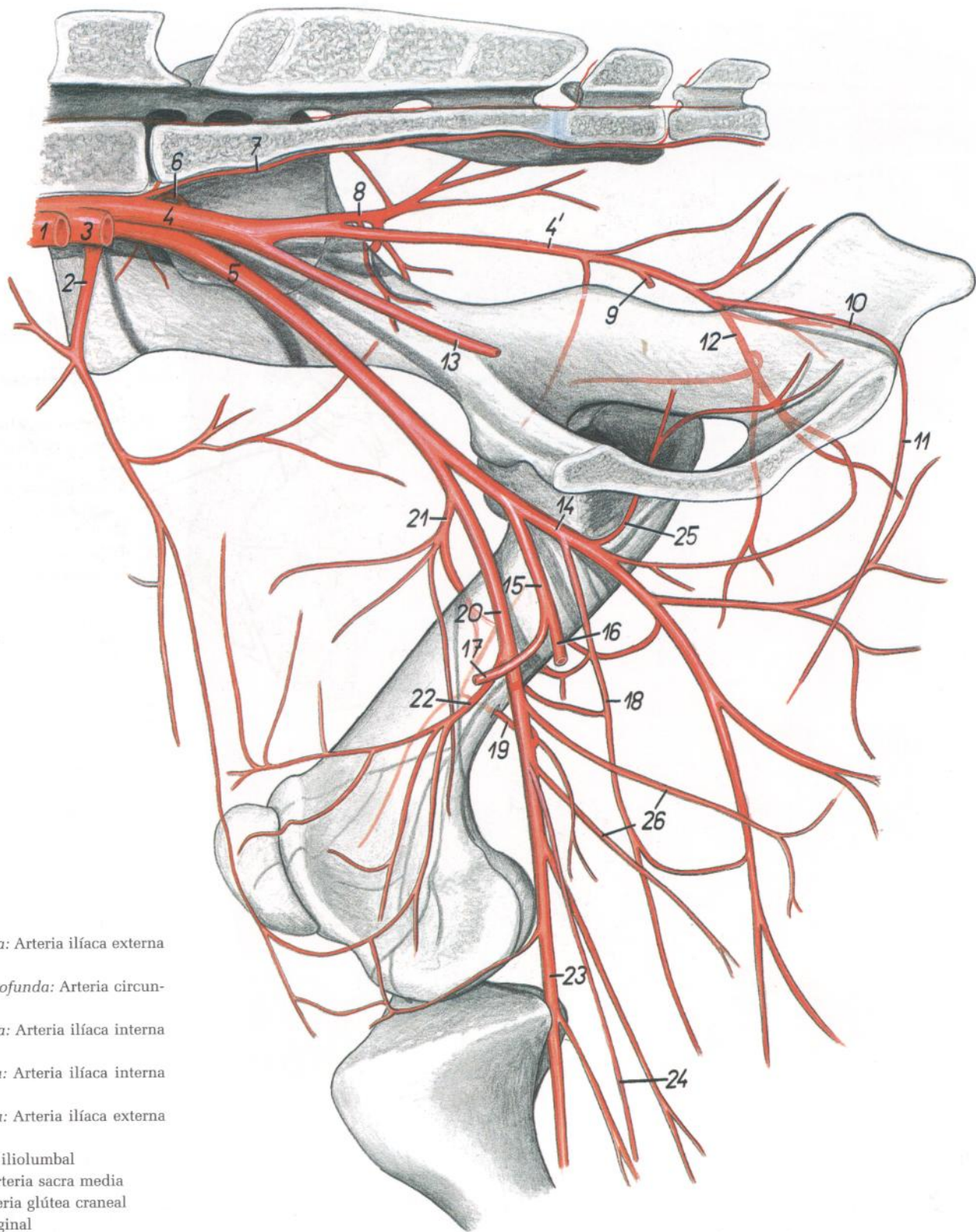


Figura 39

- |   |   |   |
|---|---|---|
| <p>1. <i>A. iliaca externa sinistra</i>: Arteria iliaca externa izquierda</p> <p>2. <i>A. circumflexa ilium profunda</i>: Arteria circunfleja iliaca profunda</p> <p>3. <i>A. iliaca interna sinistra</i>: Arteria iliaca interna izquierda</p> <p>4. <i>A. iliaca interna dextra</i>: Arteria iliaca interna derecha</p> <p>5. <i>A. iliaca externa dextra</i>: Arteria iliaca externa derecha</p> <p>6. <i>A. iliolumbalis</i>: Arteria iliolumbal</p> <p>7. <i>A. sacralis mediana</i>: Arteria sacra media</p> <p>8. <i>A. glutea cranialis</i>: Arteria glútea craneal</p> <p>9. <i>A. vaginalis</i>: Arteria vaginal</p> <p>10. <i>A. pudenda interna</i>: Arteria pudenda interna</p> <p>11. <i>A. perinealis ventralis</i>: Arteria perineal ventral</p> <p>12. <i>A. glutea caudalis</i>: Arteria glútea caudal</p> <p>13. <i>A. umbilicalis</i>: Arteria umbilical</p> <p>14. <i>A. profunda femoris</i>: Arteria femoral profunda</p> <p>15. <i>Truncus pudendoepigastricus</i>: Tronco pudendoepigástrico</p> <p>16. <i>A. pudenda externa</i>: Arteria pudenda externa</p> <p>17. <i>A. epigastrica caudalis</i>: Arteria epigástrica caudal</p> | <p>18. <i>A. circumflexa femoris medialis</i>: Arteria circunfleja femoral medial</p> <p>19. <i>A. nutricia ossis femoris</i>: Arteria nutricia del fémur</p> <p>20. <i>A. femoralis</i>: Arteria femoral</p> <p>21. <i>A. circumflexa femoris lateralis</i>: Arteria circunfleja femoral lateral</p> | <p>22. <i>A. genus descendens</i>: Arteria descendente de la rodilla</p> <p>23. <i>A. poplitea</i>: Arteria poplítea</p> <p>24. <i>A. saphena</i>: Arteria safena</p> <p>25. <i>Ramus obturatorius</i>: Rama obturatriz</p> <p>26. <i>Aa. caudales femoris</i>: Arterias femorales caudales</p> |
|---|---|---|

*Disección de la pelvis y del muslo desde la superficie medial. Primer plano*

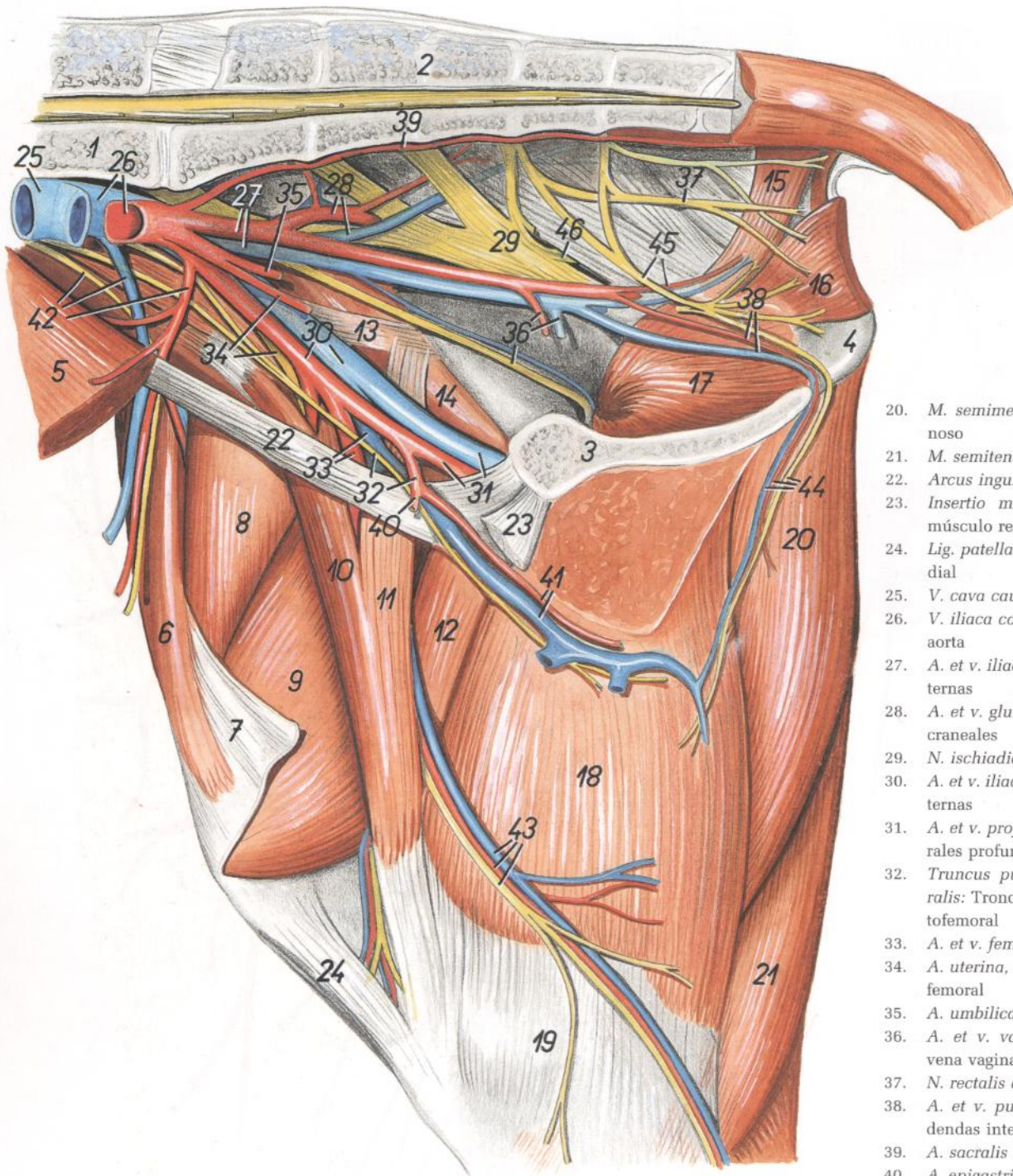


Figura 40

- 1. *Vertebra lumbalis VI*: Sexta vértebra lumbar
- 2. *Os sacrum*: Hueso sacro
- 3. *Facies symphyialis ossis coxae*: Cara sinfisaria del hueso coxal
- 4. *Tuber ischiadicum*: Tuberosidad isquiática
- 5. *M. obliquus internus abdominis*: Músculo oblicuo interno del abdomen
- 6. *M. tensor fasciae latae*: Músculo tensor de la fascia lata
- 7. *Fascia lata femoris*: Fascia lata femoral
- 8. *M. rectus femoris*: Músculo recto femoral
- 9. *M. vastus medialis*: Músculo vasto medial
- 10. *Portio cranialis m. sartorii*: Porción craneal del músculo sartorio

- 11. *Portio caudalis m. sartorii*: Porción caudal del músculo sartorio
- 12. *M. pectineus*: Músculo pectíneo
- 13. *M. psoas minor (insertio)*: Músculo psoas menor (inserción)
- 14. *M. iliacus (portio medialis)*: Músculo iliaco (porción medial)
- 15. *M. coccygeus*: Músculo coccígeo
- 16. *M. levator ani*: Músculo elevador del ano
- 17. *Pars intrapelvina m. obturatorii externi*: Parte intrapelviana del músculo obturador externo
- 18. *M. gracilis*: Músculo grácil
- 19. *Fascia cruris*: Fascia de la pierna

- 20. *M. semimembranosus*: Músculo semimembranoso
- 21. *M. semitendinosus*: Músculo semitendinoso
- 22. *Arcus inguinalis*: Arco inguinal
- 23. *Insertio m. recti abdominis*: Inserción del músculo recto del abdomen
- 24. *Lig. patellae mediale*: Ligamento rotuliano medial
- 25. *V. cava caudalis*: Vena cava caudal
- 26. *V. iliaca communis, aorta*: Vena ilíaca común, aorta
- 27. *A. et v. iliaca interna*: Arteria y vena ilíacas internas
- 28. *A. et v. glutea cranialis*: Arteria y vena glúteas craneales
- 29. *N. ischiadicus*: Nervio ciático
- 30. *A. et v. iliaca externa*: Arteria y vena ilíacas externas
- 31. *A. et v. profunda femoris*: Arteria y vena femorales profundas
- 32. *Truncus pudendoepigastricus, n. genitofemoralis*: Tronco pudendoepigástrico, nervio genitofemoral
- 33. *A. et v. femoralis*: Arteria y vena femorales
- 34. *A. uterina, n. femoralis*: Arteria uterina, nervio femoral
- 35. *A. umbilicalis*: Arteria umbilical
- 36. *A. et v. vaginalis, n. obturatorius*: Arteria y vena vaginales, nervio obturador
- 37. *N. rectalis caudalis*: Nervio rectal caudal
- 38. *A. et v. pudenda interna*: Arteria y vena pudendas internas
- 39. *A. sacralis mediana*: Arteria sacra media
- 40. *A. epigastrica caudalis*: Arteria epigástrica caudal
- 41. *A. et v. pudenda externa*: Arteria y vena pudendas externas
- 42. *A. et v. circumflexa ilium profunda, n. cutaneus femoralis lateralis*: Arteria y vena circunflejas ilíacas profundas, nervio cutáneo femoral lateral
- 43. *A. saphena et n. saphenus, v. saphena medialis*: Arteria y nervio safenos, vena safena medial
- 44. *A. et v. perinealis ventralis, n. perinealis profundus*: Arteria y vena perineales ventrales, nervio perineal profundo
- 45. *N. pudendus, ramus ad m. coccygeum*: Nervio pudendo, rama al músculo coccígeo
- 46. *N. gluteus caudalis*: Nervio glúteo caudal

Disección de la pelvis y muslo desde la superficie medial. Segundo plano

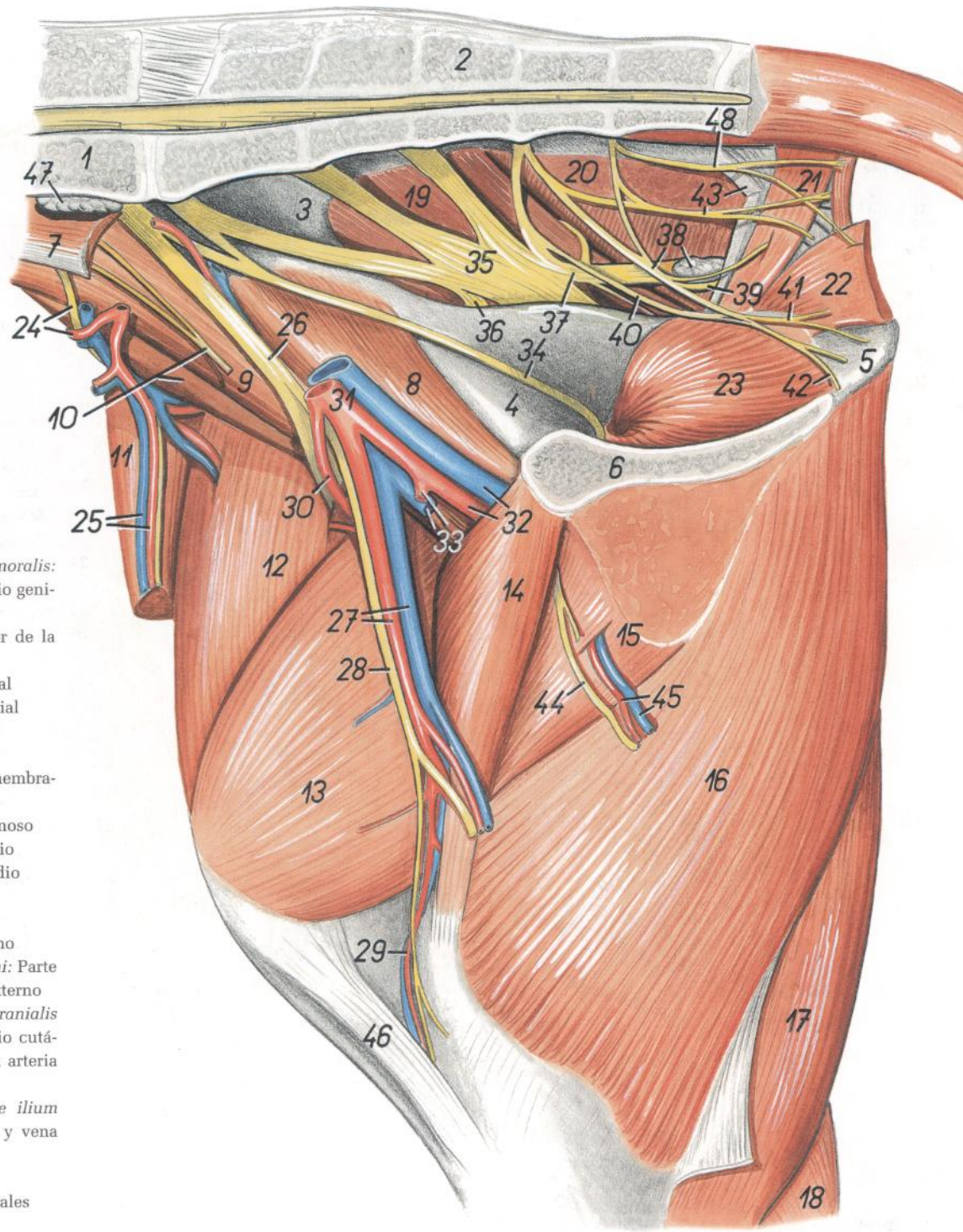


Figura 41

1. *Vertebra lumbalis VI*: Sexta vértebra lumbar
2. *Os sacrum*: Hueso sacro
3. *Ala ossis ilium*: Ala del ilion
4. *Os pubis*: Pubis
5. *Tuber ischiadicum*: Tuberosidad isquiática
6. *Facies symphyialis ossis coxae*: Cara sinfisaria del hueso coxal
7. *M. psoas minor*: Músculo psoas menor
8. *Portio medialis mi. iliaci*: Porción medial del músculo iliáco
9. *M. psoas major*: Músculo psoas mayor
10. *Portio lateralis mi. iliaci, n. genitofemoralis*: Porción lateral del músculo iliáco, nervio genitofemoral
11. *M. tensor fasciae latae*: Músculo tensor de la fascia lata
12. *M. rectus femoris*: Músculo recto femoral
13. *M. vastus medialis*: Músculo vasto medial
14. *M. pectineus*: Músculo pectíneo
15. *M. adductor*: Músculo aductor
16. *M. semimembranosus*: Músculo semimembranoso
17. *M. semitendinosus*: Músculo semitendinoso
18. *M. gastrocnemius*: Músculo gastrocnemio
19. *M. gluteus medius*: Músculo glúteo medio
20. *M. gluteobiceps*: Músculo gluteobíceps
21. *M. coccygeus*: Músculo coccígeo
22. *M. levator ani*: Músculo elevador del ano
23. *Pars intrapelvina mi. obturatorii externi*: Parte intrapelviana del músculo obturador externo
24. *N. cutaneus femoris lateralis, ramus cranialis a. circumflexae ilium profundae*: Nervio cutáneo femoral lateral, rama craneal de la arteria circunfleja ilíaca profunda
25. *Ramus caudalis a. et v. circumflexae ilium profundae*: Rama caudal de la arteria y vena circunflejas ilíacas profundas
26. *N. femoralis*: Nervio femoral
27. *A. et v. femoralis*: Arteria y vena femorales
28. *N. saphenus*: Nervio safeno
29. *A. et v. genus descendens*: Arteria y vena descendentes de la rodilla
30. *A. circumflexa femoris lateralis*: Arteria circunfleja femoral lateral
31. *A. et v. iliaca externa*: Arteria y vena ilíacas externas
32. *A. et v. profunda femoris*: Arteria y vena femorales profundas
33. *V. pudendoepigastrica, truncus pudendoepigastricus*: Vena pudendoepigástrica, tronco pudendoepigástrico
34. *N. obturatorius*: Nervio obturador
35. *N. ischiadicus*: Nervio ciático
36. *N. gluteus cranialis*: Nervio glúteo craneal
37. *N. gluteus caudalis*: Nervio glúteo caudal

38. *N. pudendus, ln. ischiadicus*: Nervio pudendo, linfonódulo isquiático
39. *Ramus cutaneus ni. pudendi*: Ramo cutáneo del nervio pudendo
40. *Ramus communicans inter n. ischiadicum et n. pudendum*: Ramo comunicante entre los nervios ciático y pudendo
41. *N. dorsalis clitoridis*: Nervio dorsal del clítoris
42. *N. perinealis profundus*: Nervio perineal profundo
43. *Lig. sacrotuberale latum, n. rectalis caudalis*: Ligamento sacrotuberoso ancho, nervio rectal caudal
44. *Ramus ni. obturatorii*: Ramo del nervio obturador
45. *Rami musculares a. et v. profundae femoris*: Ramas musculares de la arteria y vena femorales profundas
46. *Lig. patellae mediale*: Ligamento rotuliano medial
47. *Ln. iliacus medialis*: Linfonódulo ilíaco medial
48. *N. rectalis caudalis (ramus ad m. levator ani)*: Nervio rectal caudal (ramo al músculo elevador del ano)

*Diseción de los genitales y región inguinal después de haber extirpado el miembro pelviano izquierdo*

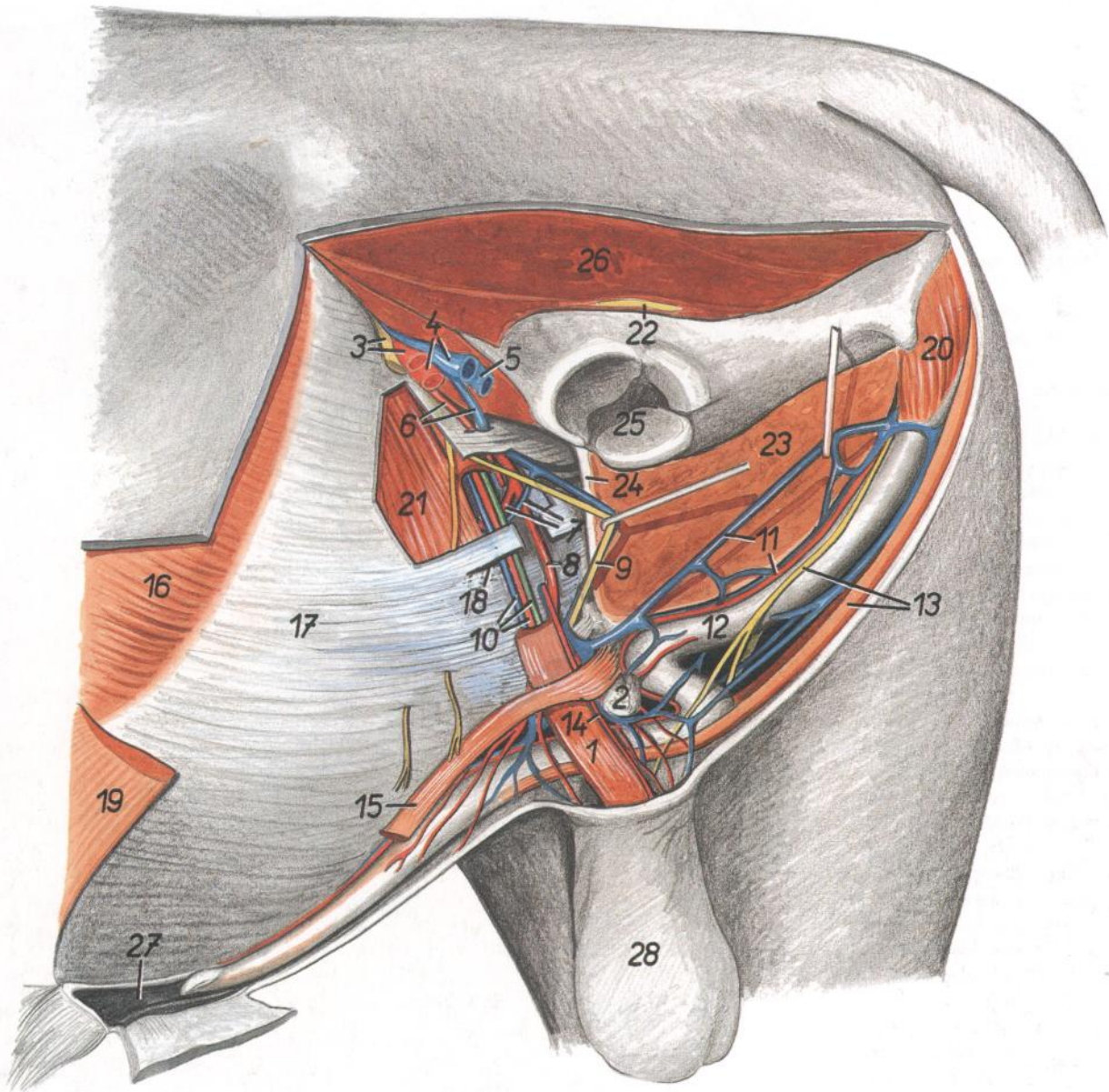


Figura 42

- |   |   |   |
|---|---|---|
| <p>1. <i>M. cremaster</i>: Músculo cremáster</p> <p>2. <i>Ln. inguinalis superficialis</i>: Linfonódulo inguinal superficial</p> <p>3. <i>A. et n. femoralis</i>: Arteria y nervio femorales</p> <p>4. <i>V. femoralis, a. profunda femoris</i>: Vena femoral, arteria femoral profunda</p> <p>5. <i>V. profunda femoris</i>: Vena femoral profunda</p> <p>6. <i>V. pudendoepigastrica, truncus pudendoepigastricus</i>: Vena pudendoepigástrica, tronco pudendoepigástrico</p> <p>7. <i>A. et v. epigastrica caudalis</i>: Arteria y vena epigástricas caudales</p> <p>8. <i>A. pudenda externa</i>: Arteria pudenda externa</p> <p>9. <i>N. genitofemoralis</i>: Nervio genitofemoral</p> <p>10. <i>A. et v. testicularis, ductus deferens</i>: Arteria y vena testiculares, conducto deferente</p> | <p>11. <i>A. et v. dorsalis penis</i>: Arteria y vena dorsales del pene</p> <p>12. <i>Penis</i>: Pene</p> <p>13. <i>N. dorsalis penis (ramus ni. pudendi), m. retractor penis</i>: Nervio dorsal del pene (ramo del nervio pudendo), músculo retractor del pene</p> <p>14. <i>A. et v. ductus deferentis</i>: Arteria y vena del conducto deferente</p> <p>15. <i>M. preputialis caudalis</i>: Músculo prepuccial caudal</p> <p>16. <i>M. obliquus externus abdominis</i>: Músculo oblicuo externo del abdomen</p> <p>17. <i>Aponeurosis mi. obliqui externi abdominis</i>: Aponeurosis del músculo oblicuo externo del abdomen</p> | <p>18. <i>Anulus inguinalis superficialis</i>: Anillo inguinal superficial</p> <p>19. <i>M. cutaneus trunci</i>: Músculo cutáneo del tronco</p> <p>20. <i>M. ischiocavernosus</i>: Músculo isquiocavernoso</p> <p>21. <i>M. obliquus internus abdominis</i>: Músculo oblicuo interno del abdomen</p> <p>22. <i>N. ischiadicus</i>: Nervio ciático</p> <p>23. <i>M. adductor et m. semimembranosus</i>: Músculo aductor y músculo semimembranoso</p> <p>24. <i>Lamina tendinea impar mi. gracilis</i>: Lámina tendinosa impar del músculo grácil</p> <p>25. <i>Acetabulum</i>: Acetábulo</p> <p>26. <i>Mm. glutei</i>: Músculos glúteos</p> <p>27. <i>Preputium</i>: Prepucio</p> <p>28. <i>Scrotum</i>: Escroto</p> |
|---|---|---|

Órganos pelvianos y genitales in situ. Se han extirpado la pared abdominal, la pelvis y el miembro pelviano izquierdo

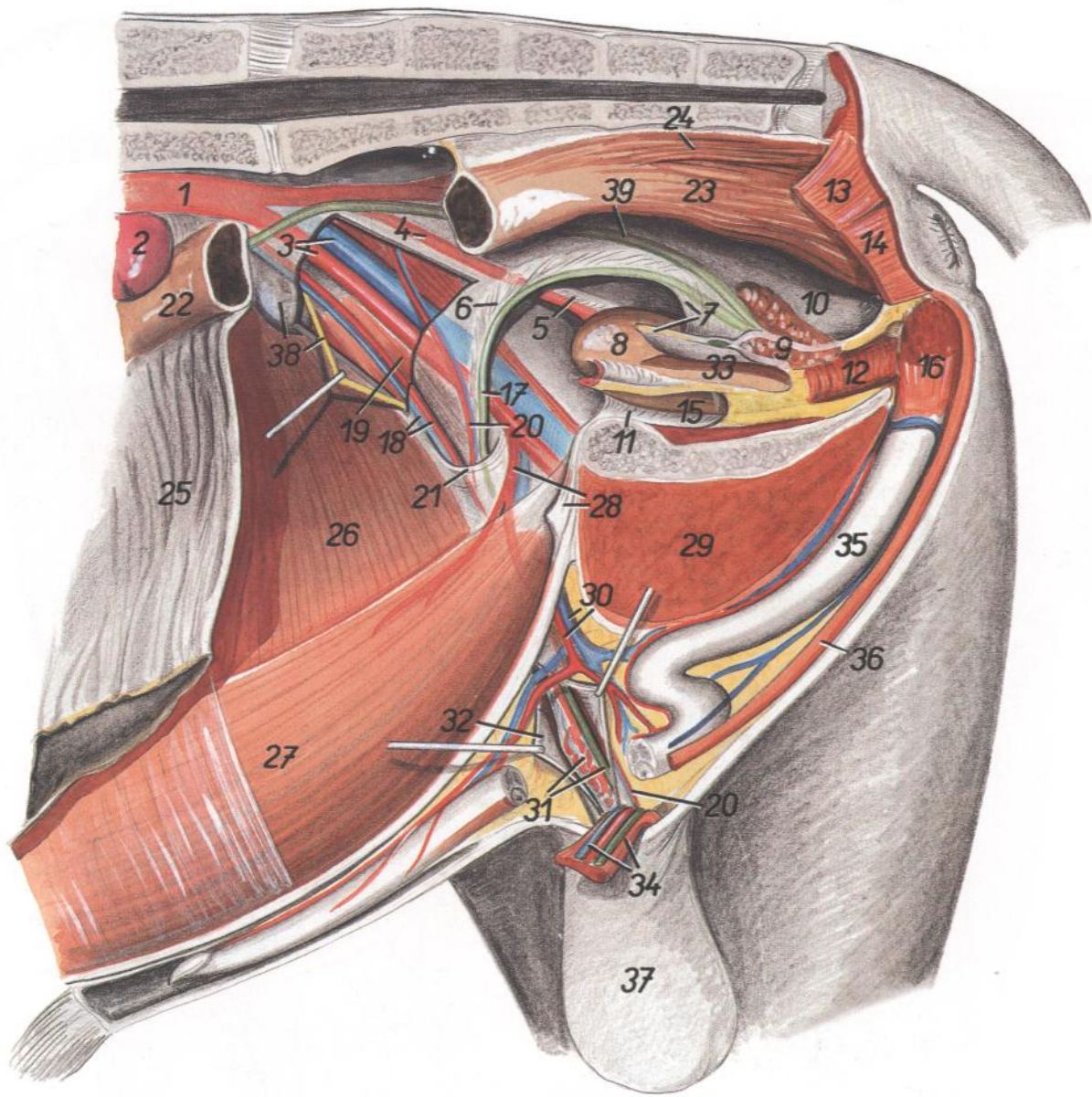


Figura 43

- |  |  |  |
|--|--|--|
| <p>1. <i>Aorta</i>: Aorta</p> <p>2. <i>Ren sinister</i>: Riñón izquierdo</p> <p>3. <i>A. et v. iliaca externa</i>: Arteria y vena ilíacas externas</p> <p>4. <i>A. umbilicalis</i>: Arteria umbilical</p> <p>5. <i>Lig. laterale vesicae</i>: Ligamento lateral de la vejiga</p> <p>6. <i>Mesoductus deferens</i>: Mesoducto deferente</p> <p>7. <i>Plica urogenitalis</i>: Pliegue urogenital</p> <p>8. <i>Vesica urinaria</i>: Vejiga urinaria</p> <p>9. <i>Glandula vesicularis</i>: Glándula vesicular</p> <p>10. <i>Excavatio rectogenitalis</i>: Excavación rectogenital</p> <p>11. <i>Lig. vesicae medianum</i>: Ligamento medio de la vejiga</p> <p>12. <i>Pars pelvina urethrae et m. urethralis</i>: Parte pelviana de la uretra y músculo uretral</p> <p>13. <i>M. coccygeus</i>: Músculo coccígeo</p> <p>14. <i>M. levator ani</i>: Músculo elevador del ano</p> <p>15. <i>Excavatio pubovesicalis</i>: Excavación pubovesical</p> | <p>16. <i>M. ischiocavernosus</i>: Músculo isquiocavernoso</p> <p>17. <i>Ductus deferens</i>: Conducto deferente</p> <p>18. <i>A. et v. testicularis</i>: Arteria y vena testiculares</p> <p>19. <i>M. cremaster</i>: Músculo cremáster</p> <p>20. <i>A. et v. ductus deferentis</i>: Arteria y vena del conducto deferente</p> <p>21. <i>Anulus inguinalis profundus</i>: Anillo inguinal profundo</p> <p>22. <i>Colon descendens</i>: Colon descendente</p> <p>23. <i>Ampulla recti</i>: Ampolla del recto</p> <p>24. <i>M. rectococcygeus</i>: Músculo rectococcígeo</p> <p>25. <i>Omentum majus</i>: Omento mayor</p> <p>26. <i>M. obliquus internus abdominis</i>: Músculo oblicuo interno del abdomen</p> <p>27. <i>M. rectus abdominis</i>: Músculo recto del abdomen</p> <p>28. <i>Truncus pudendoepigastricus, lig. vesicae medianum</i>: Tronco pudendoepigástrico, ligamento medio de la vejiga</p> | <p>29. <i>M. adductor, m. semimembranosus et m. gracilis</i>: Músculos aductor, semimembranoso y grácil</p> <p>30. <i>A. et v. pudenda externa</i>: Arteria y vena pudendas externas</p> <p>31. <i>Funiculus spermaticus dexter</i>: Cordón espermático derecho</p> <p>32. <i>Tunica funiculi spermatici et testis</i>: Túnica del cordón espermático y testículo</p> <p>33. <i>Excavatio vesicogenitalis</i>: Excavación vesicogenital</p> <p>34. <i>Funiculus spermaticus sinister</i>: Cordón espermático izquierdo</p> <p>35. <i>Penis</i>: Pene</p> <p>36. <i>M. retractor penis</i>: Músculo retractor del pene</p> <p>37. <i>Scrotum</i>: Escroto</p> <p>38. <i>Ln. iliacus medialis, n. genitofemoralis</i>: Linfonódulo ilíaco medial, nervio genitofemoral</p> <p>39. <i>Ureter dexter</i>: Uréter derecho</p> |
|--|--|--|

*Glándula mamaria in situ. Vista desde el lado izquierdo después de haber extirpado el miembro pelviano izquierdo*

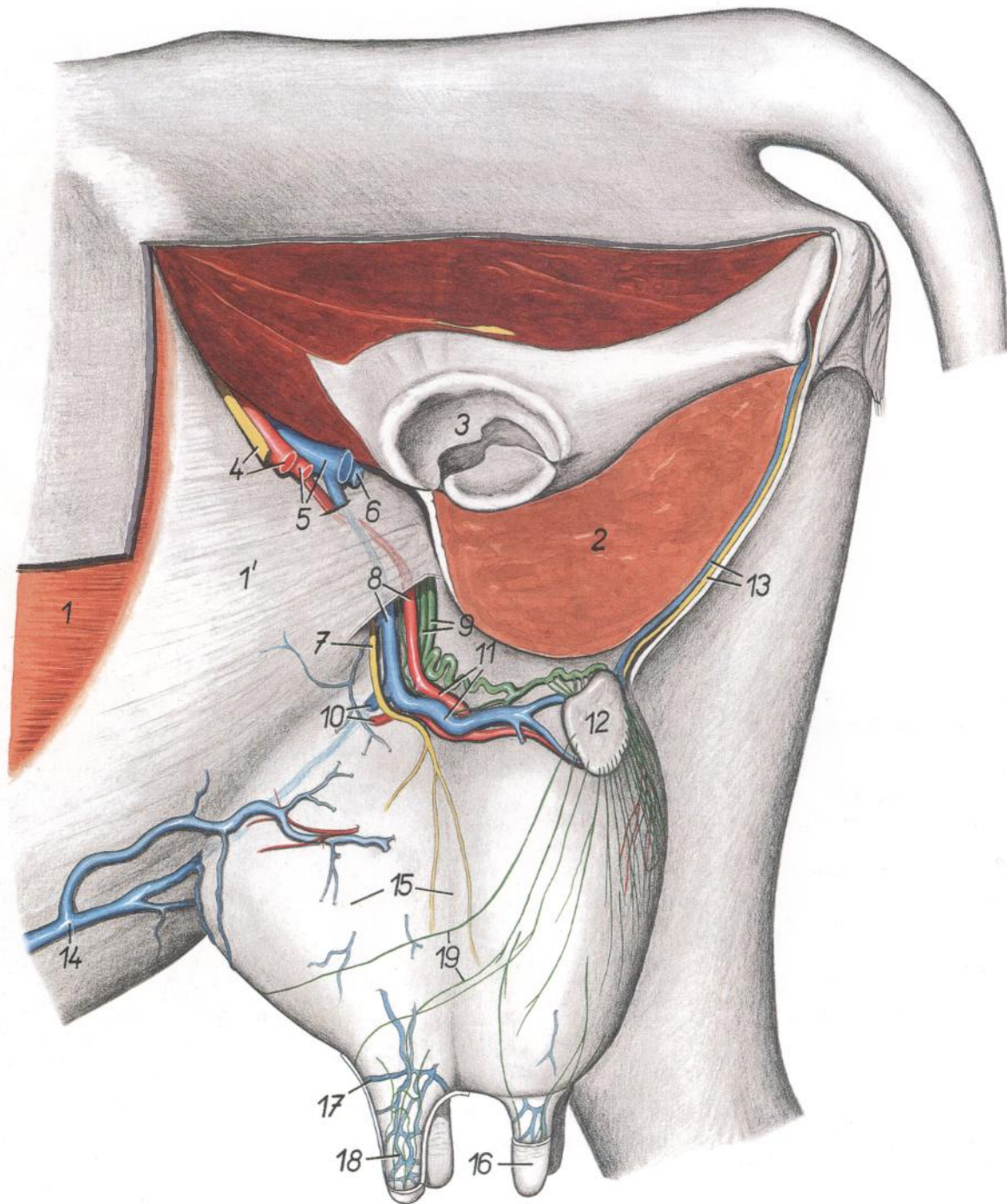
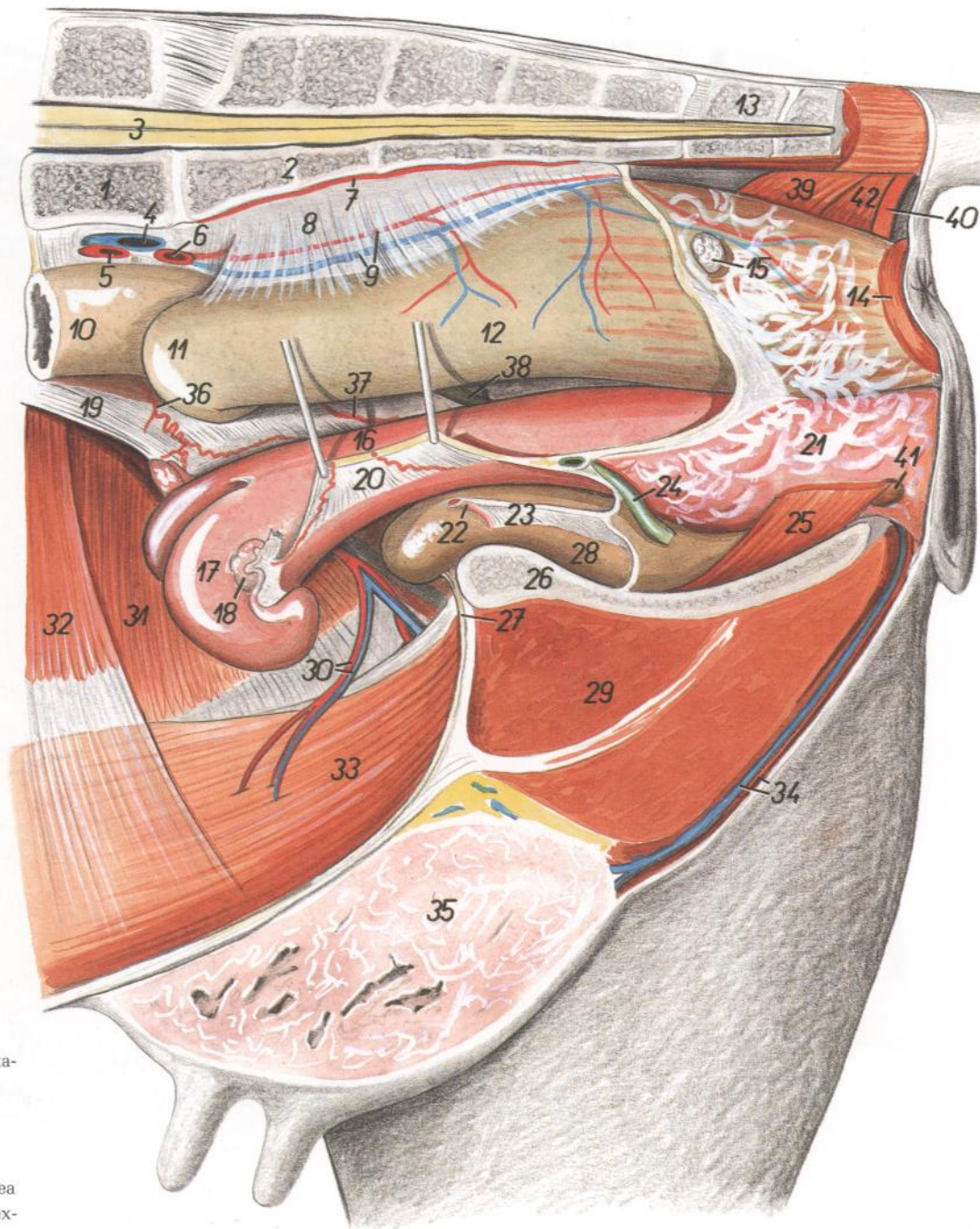


Figura 44

- |  |   |   |
|--|---|---|
| 1. <i>M. obliquus externus abdominis</i> : Músculo oblicuo externo del abdomen                             | 7. <i>N. genitofemoralis</i> : Nervio genitofemoral   | 14. <i>V. epigastrica cranialis superficialis</i> : Vena epigástrica craneal superficial    |
| 1'. <i>Aponeurosis mi. obliqui externi abdominis</i> : Aponeurosis del músculo oblicuo externo del abdomen | 8. <i>A. et v. pudenda externa</i> : Arteria y vena pudendas externas   | 15. <i>Corpus uberis</i> : Cuerpo de la ubre  |
| 2. <i>M. gracilis, m. adductor et m. semimembranosus</i> : Músculos grácil, aductor y semimembranoso       | 9. <i>Vasa lymphatica efferentia uberis</i> : Vasos linfáticos eferentes de la ubre                           | 16. <i>Papilla mammae</i> : Papila de la mama   |
| 3. <i>Acetabulum</i> : Acetábulo   | 10. <i>A. et v. mammaria cranialis</i> : Arteria y vena mamarias craneales                                    | 17. <i>Circulus venosus papillae mammae</i> : Círculo venoso de la papila de la mama        |
| 4. <i>N. et a. femoralis</i> : Nervio y arteria femorales  | 11. <i>A. et v. mammaria caudalis</i> : Arteria y vena mamarias caudales                                      | 18. <i>Plexus venosus papillae mammae</i> : Plexo venoso de la papila de la mama            |
| 5. <i>A. profunda femoris, v. femoralis</i> : Arteria femoral profunda, vena femoral                       | 12. <i>Ln. mamarius</i> : Linfonódulo mamario   | 19. <i>Vasa lymphatica superficialis uberis</i> : Vasos linfáticos superficiales de la ubre |
| 6. <i>V. profunda femoris</i> : Vena femoral profunda  | 13. <i>V. perinealis ventralis, n. perinealis profundus</i> : Vena perineal ventral, nervio perineal profundo |   |

**Órganos pelvianos in situ. Vista desde el lado izquierdo. Se han extirpado el miembro pelviano izquierdo y la mitad izquierda de la pelvis**



**Figura 45**

1. *Vertebra lumbalis VI*: Sexta vértebra lumbar
2. *Os sacrum*: Hueso sacro
3. *Medulla spinalis*: Médula espinal
4. *V. iliaca communis sinistra*: Vena iliaca común izquierda
5. *A. iliaca externa sinistra*: Arteria iliaca externa izquierda
6. *A. iliaca interna sinistra*: Arteria iliaca interna izquierda
7. *A. sacralis mediana*: Arteria sacra media
8. *Mesorectum*: Mesorrecto
9. *A. et v. rectalis cranealis*: Arteria y vena rectales craneales
10. *Colon descendens*: Colon descendente
11. *Colon sigmoideum*: Colon sigmoide
12. *Rectum*: Recto
13. *Vertebra coccygea I*: Primera vértebra coccígea
14. *M. sphincter ani externus*: Músculo esfínter externo del ano
15. *Ln. anorectalis*: Linfonódulo anorrectal
16. *Corpus uteri*: Cuerpo del útero
17. *Cornu uteri sinistrum*: Cuerpo uterino izquierdo
18. *Ovarium sinistrum*: Ovario izquierdo
19. *Lig. latum uteri dextrum*: Ligamento ancho derecho del útero
20. *Lig. latum uteri sinistrum*: Ligamento ancho izquierdo del útero
21. *Vagina*: Vagina
22. *A. umbilicalis*: Arteria umbilical
23. *Lig. vesicae laterale*: Ligamento lateral de la vejiga
24. *Ureter sinister*: Uréter izquierdo
25. *M. constrictor vestibuli*: Músculo constrictor del vestíbulo
26. *Facies symphysialis ossis coxae*: Cara sinfisaria del hueso coxal
27. *Lig. vesicae medianum*: Ligamento medio de la vejiga
28. *Vesica urinaria*: Vejiga urinaria
29. *M. gracilis et m. adductor*: Músculos grácil y aductor
30. *A. et v. epigastrica caudalis*: Arteria y vena epigástricas caudales
31. *M. obliquus internus abdominis*: Músculo oblicuo interno del abdomen
32. *M. transversus abdominis*: Músculo transverso del abdomen
33. *M. rectus abdominis*: Músculo recto del abdomen
34. *A. et v. perinealis ventralis*: Arteria y vena perineales ventrales
35. *Corpus uberis*: Cuerpo de la ubre
36. *A. ovarica*: Arteria ovárica
37. *A. uterina*: Arteria uterina
38. *Ureter dexter*: Uréter derecho
39. *M. coccygeus dexter*: Músculo coccígeo derecho
40. *M. retractor clitoridis*: Músculo retractor del clítoris
41. *Glandula vestibularis major*: Glándula vestibular mayor
42. *M. levator ani*: Músculo elevador del ano

Órganos pelvianos del ternero recién nacido. Lado izquierdo. Se han extirpado el miembro pelviano izquierdo e intestinos

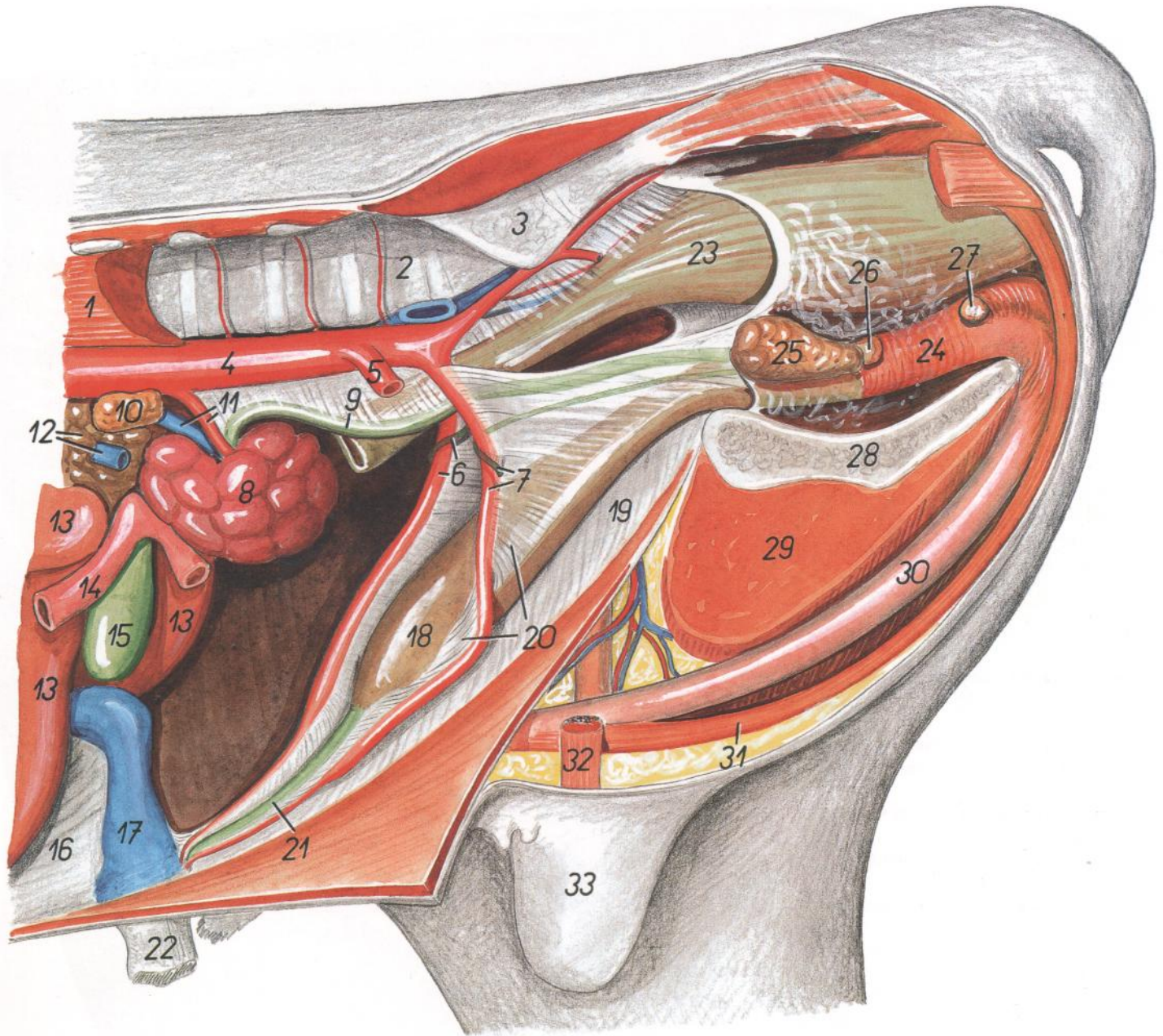


Figura 46

- |   |  |   |
|---|--|---|
| 1. <i>Mm. psoas</i> : Músculos psoas  | 11. <i>A. et v. renalis sinistra</i> : Arteria y vena renales izquierdas | 23. <i>Rectum</i> : Recto   |
| 2. <i>Vertebra lumbalis VI</i> : Sexta vértebra lumbar  | 12. <i>V. portae, pancreas</i> : Vena porta, páncreas                    | 24. <i>Pars pelvina urethrae (m. urethralis)</i> : Parte pélvica de la uretra (músculo uretral) |
| 3. <i>Ala ossis sacri</i> : Ala del sacro   | 13. <i>Hepar</i> : Hígado  | 25. <i>Glandula vesicularis</i> : Glándula vesicular  |
| 4. <i>Aorta</i> : Aorta   | 14. <i>Duodenum</i> : Duodeno  | 26. <i>Prostata</i> : Próstata  |
| 5. <i>A. iliaca externa sinistra</i> : Arteria ilíaca externa izquierda   | 15. <i>Vesica fellea</i> : Vesícula biliar                               | 27. <i>Glandula bulbourethralis</i> : Glándula bulbouretral                                     |
| 6. <i>Ductus deferens dexter, a. umbilicalis dextra</i> : Conducto deferente derecho, arteria umbilical derecha         | 16. <i>Lig. falciforme hepatis</i> : Ligamento falciforme del hígado     | 28. <i>Facies symphysialis ossis coxae</i> : Cara sinfisaria del hueso coxal                    |
| 7. <i>Ductus deferens sinister, a. umbilicalis sinistra</i> : Conducto deferente izquierdo, arteria umbilical izquierda | 17. <i>V. umbilicalis</i> : Vena umbilical                               | 29. <i>M. gracilis et m. adductor</i> : Músculos grácil y aductor                               |
| 8. <i>Ren sinister</i> : Riñón izquierdo  | 18. <i>Vesica urinaria</i> : Vejiga urinaria                             | 30. <i>Penis</i> : Pene   |
| 9. <i>Ureter sinister</i> : Uréter izquierdo  | 19. <i>Lig. vesicae medianum</i> : Ligamento medio de la vejiga          | 31. <i>M. retractor penis</i> : Músculo retractor del pene                                      |
| 10. <i>Glandula suprarenalis sinistra</i> : Glándula suprarrenal izquierda  | 20. <i>Lig. vesicae laterale</i> : Ligamento lateral de la vejiga        | 32. <i>Funiculus spermaticus</i> : Cordón espermático   |
|   | 21. <i>Urachus</i> : Uraco   | 33. <i>Scrotum</i> : Escroto  |
|   | 22. <i>Umbilicus</i> : Ombligo   |   |



# VACA

Órganos pelvianos de la ternera recién nacida, desde la izquierda. Se han extirpado el miembro pelviano izquierdo e intestinos

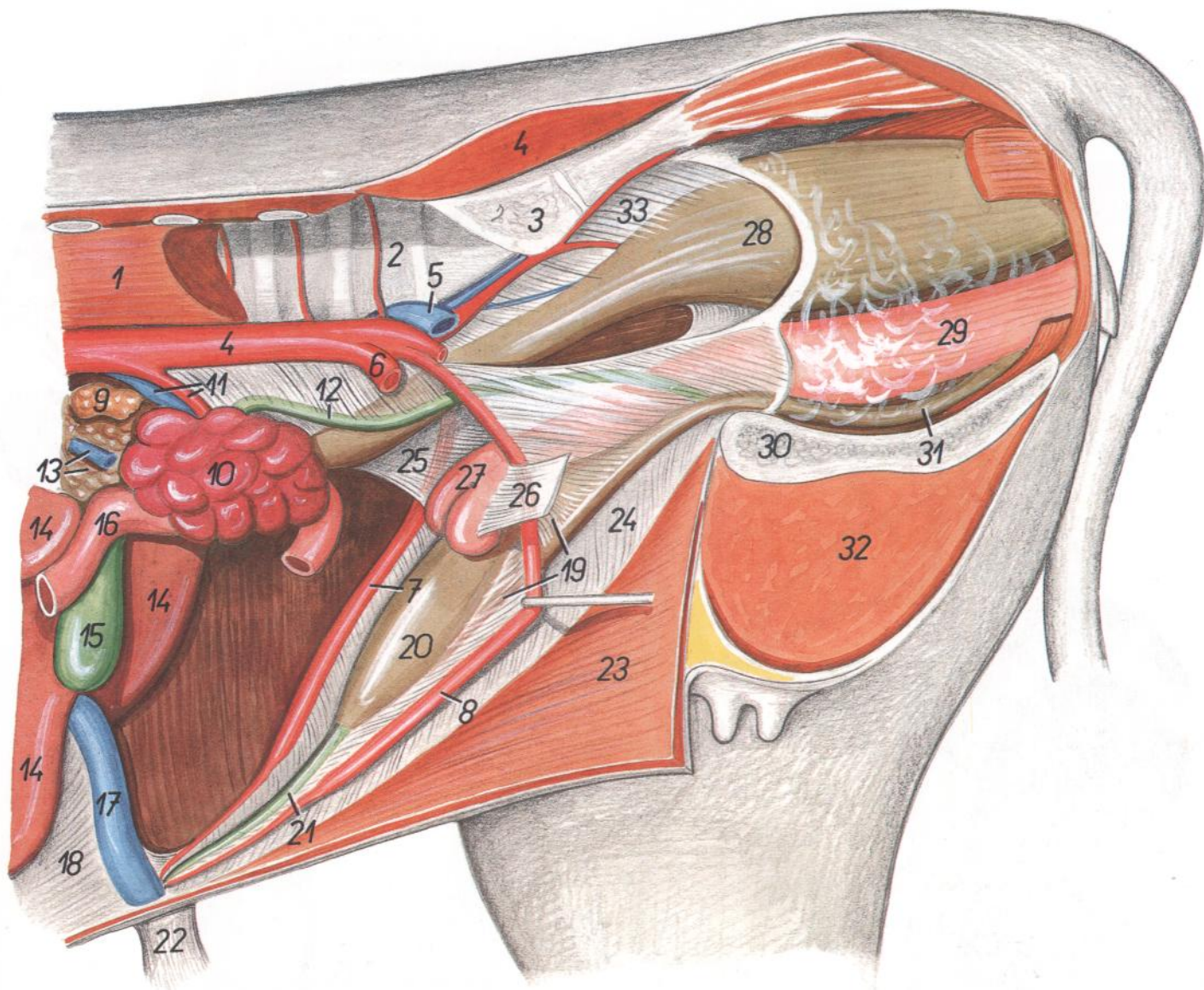


Figura 47

- |   |  |  |
|---|--|--|
| 1. <i>Mm. psoas</i> : Músculos psoas                                      | 12. <i>Ureter sinister</i> : Uréter izquierdo                        | 25. <i>Lig. latum uteri dextrum</i> : Ligamento ancho derecho del útero      |
| 2. <i>Vertebra lumbalis VI</i> : Sexta vértebra lumbar                    | 13. <i>V. portae, pancreas</i> : Vena porta, páncreas                | 26. <i>Lig. latum uteri sinistrum</i> : Ligamento ancho izquierdo del útero  |
| 3. <i>Ala ossis sacri</i> : Ala del hueso sacro                           | 14. <i>Hepar</i> : Hígado  | 27. <i>Uterus</i> : Útero  |
| 4. <i>Aorta</i> : Aorta   | 15. <i>Vesica fellea</i> : Vesícula biliar                           | 28. <i>Rectum</i> : Recto  |
| 5. <i>V. iliaca communis sinistra</i> : Vena ilíaca común izquierda       | 16. <i>Duodenum</i> : Duodeno  | 29. <i>Vagina</i> : Vagina   |
| 6. <i>A. iliaca externa sinistra</i> : Arteria ilíaca externa izquierda   | 17. <i>V. umbilicalis</i> : Vena umbilical                           | 30. <i>Facies symphysialis ossis coxae</i> : Cara sinfisaria del hueso coxal |
| 7. <i>A. umbilicalis dextra</i> : Arteria umbilical derecha               | 18. <i>Lig. falciforme hepatis</i> : Ligamento falciforme del hígado | 31. <i>Urethra</i> : Uretra  |
| 8. <i>A. umbilicalis sinistra</i> : Arteria umbilical izquierda           | 19. <i>Lig. vesicae laterale</i> : Ligamento lateral de la vejiga    | 32. <i>M. gracilis et m. adductor</i> : Músculos grácil y aductor            |
| 9. <i>Glandula suprarenalis sinistra</i> : Glándula suprarrenal izquierda | 20. <i>Vesica urinaria</i> : Vejiga urinaria                         | 33. <i>Mesorectum</i> : Mesorrecto   |
| 10. <i>Ren sinister</i> : Riñón izquierdo                                 | 21. <i>Urachus</i> : Uraco   |  |
| 11. <i>A. et v. renalis sinistra</i> : Arteria y vena renales izquierdas  | 22. <i>Umbilicus</i> : Ombligo                                       |  |
|   | 23. <i>Paries abdominis</i> : Pared del abdomen                      |  |
|   | 24. <i>Lig. vesicae medianum</i> : Ligamento medio de la vejiga      |  |

*Testículo izquierdo y epidídimo. Vista lateral*

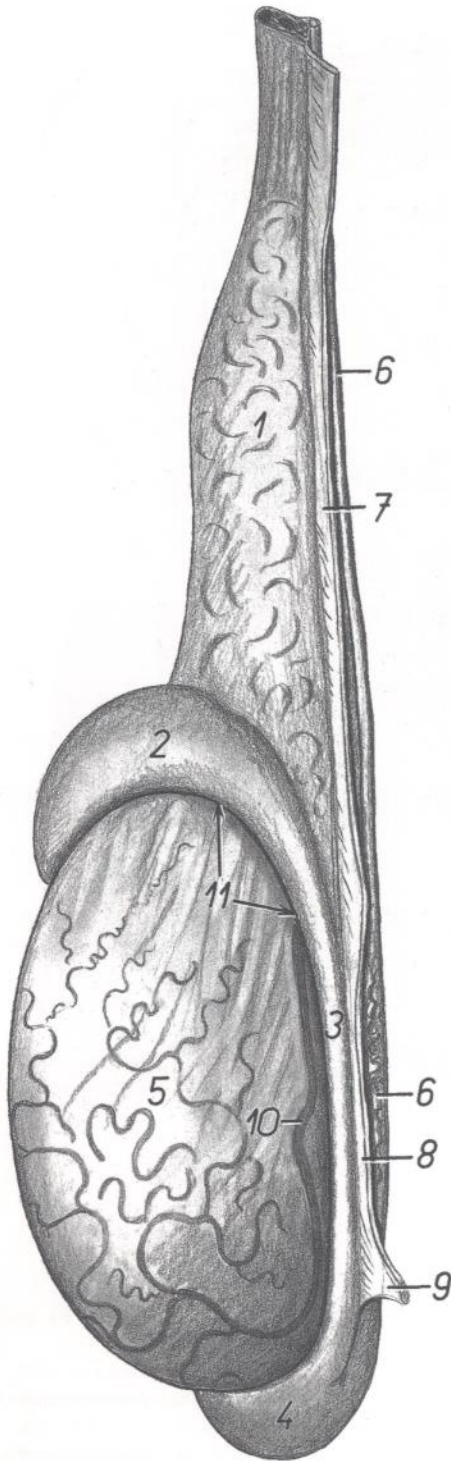


Figura 48

1. *Funiculus spermaticus*: Cordón espermático
2. *Caput epididymidis*: Cabeza del epidídimo
3. *Corpus epididymidis*: Cuerpo del epidídimo
4. *Cauda epididymidis*: Cola del epidídimo
5. *Testis*: Testículo
6. *Ductus deferens*: Conducto deferente
7. *Mesorchium proximale*: Mesorquio proximal
8. *Mesorchium distale*: Mesorquio distal
9. *Lig. caudae epididymidis*: Ligamento de la cola del epidídimo
10. *Pars marginalis a. testicularis*: Parte marginal de la arteria testicular
11. *Bursa testicularis*: Bolsa testicular

*Órganos sexuales accesorios y vejiga urinaria. Vista dorsal*

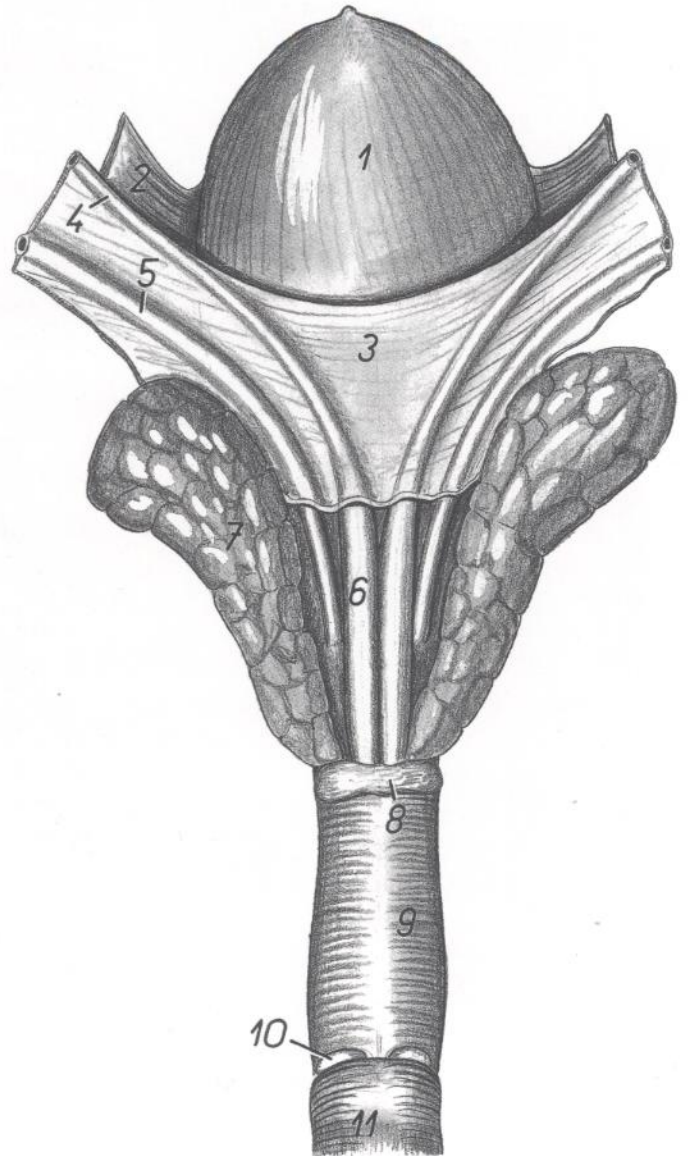
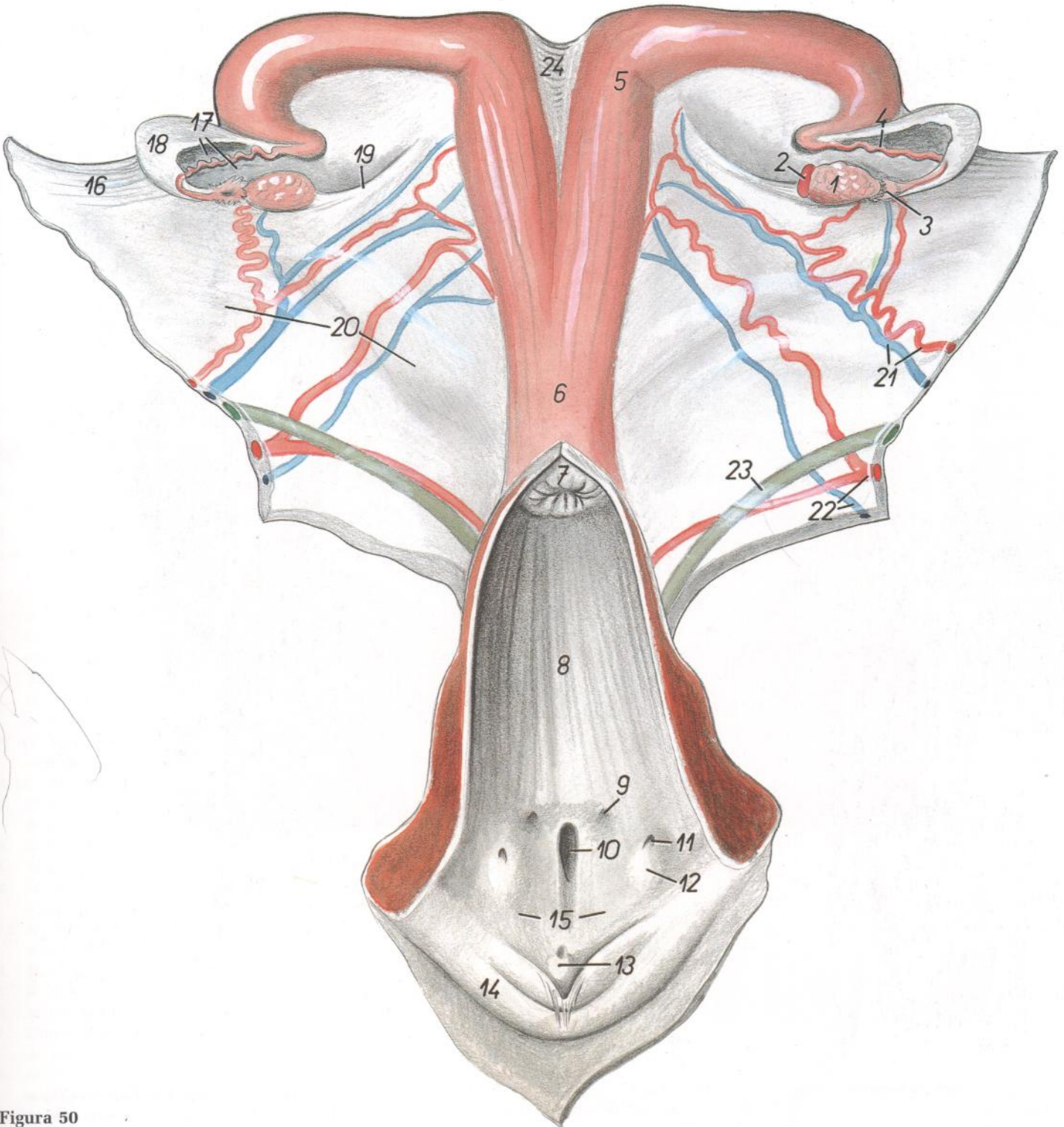


Figura 49

1. *Vesica urinaria*: Vejiga urinaria
2. *Lig. vesicae laterale*: Ligamento lateral de la vejiga
3. *Plica urogenitalis*: Pliegue urogenital
4. *Ductus deferens*: Conducto deferente
5. *Ureter*: Uréter
6. *Ampulla ductus deferentis*: Ampolla del conducto deferente
7. *Glandula vesicularis*: Glándula vesicular
8. *Prostata*: Próstata
9. *Pars pelvina urethrae et m. urethralis*: Parte pélvica de la uretra y músculo uretral
10. *Glandula bulbourethralis*: Glándula bulbouretral
11. *M. bulbospongiosus*: Músculo bulboesponjoso

*Genitales. Vista dorsal. Se han cortado la vagina y vulva y se ha extirpado la superficie dorsal*



**Figura 50**

- |   |  |   |
|---|--|---|
| <p>1. <i>Ovarium</i>: Ovario<br/>                 2. <i>Corpus luteum (periodicum)</i>: Cuerpo lúteo (periódico)<br/>                 3. <i>Infundibulum tubae uterinae</i>: Infundíbulo de la trompa uterina<br/>                 4. <i>Tuba uterina</i>: Trompa uterina<br/>                 5. <i>Cornu uteri</i>: Cuerno uterino<br/>                 6. <i>Corpus uteri</i>: Cuerpo del útero<br/>                 7. <i>Portio vaginalis cervicis</i>: Porción vaginal del cuello<br/>                 8. <i>Cavum vaginae</i>: Cavidad vaginal</p> | <p>9. <i>Ductus epoophori longitudinalis</i>: Conducto longitudinal del epoóforo<br/>                 10. <i>Orificium urethrae externum et diverticulum suburethrale</i>: Orificio externo de la uretra y divertículo suburetral<br/>                 11. <i>Orificium glandulae vestibularis majoris</i>: Orificio de la glándula vestibular mayor<br/>                 12. <i>Eminentia glandulae vestibularis majoris</i>: Eminencia de la glándula vestibular mayor<br/>                 13. <i>Clitoris</i>: Clítoris<br/>                 14. <i>Labium pudendi</i>: Labios de la vulva</p> | <p>15. <i>Vestibulum vaginae</i>: Vestíbulo de la vagina<br/>                 16. <i>Mesovarium</i>: Mesoovario<br/>                 17. <i>Mesosalpinx</i>: Mesosalpinx<br/>                 18. <i>Bursa ovarica</i>: Bolsa ovárica<br/>                 19. <i>Lig. ovarii proprium</i>: Ligamento propio del ovario<br/>                 20. <i>Lig. latum uteri</i>: Ligamento ancho del útero<br/>                 21. <i>A. et v. ovarica</i>: Arteria y vena ováricas<br/>                 22. <i>A. et v. uterina</i>: Arteria y vena uterinas<br/>                 23. <i>Ureter</i>: Uréter<br/>                 24. <i>Lig. intercornuale</i>: Ligamento intercornual</p> |
|---|--|---|

Sección transversal de la pelvis a nivel del estrecho inferior. Vista caudal

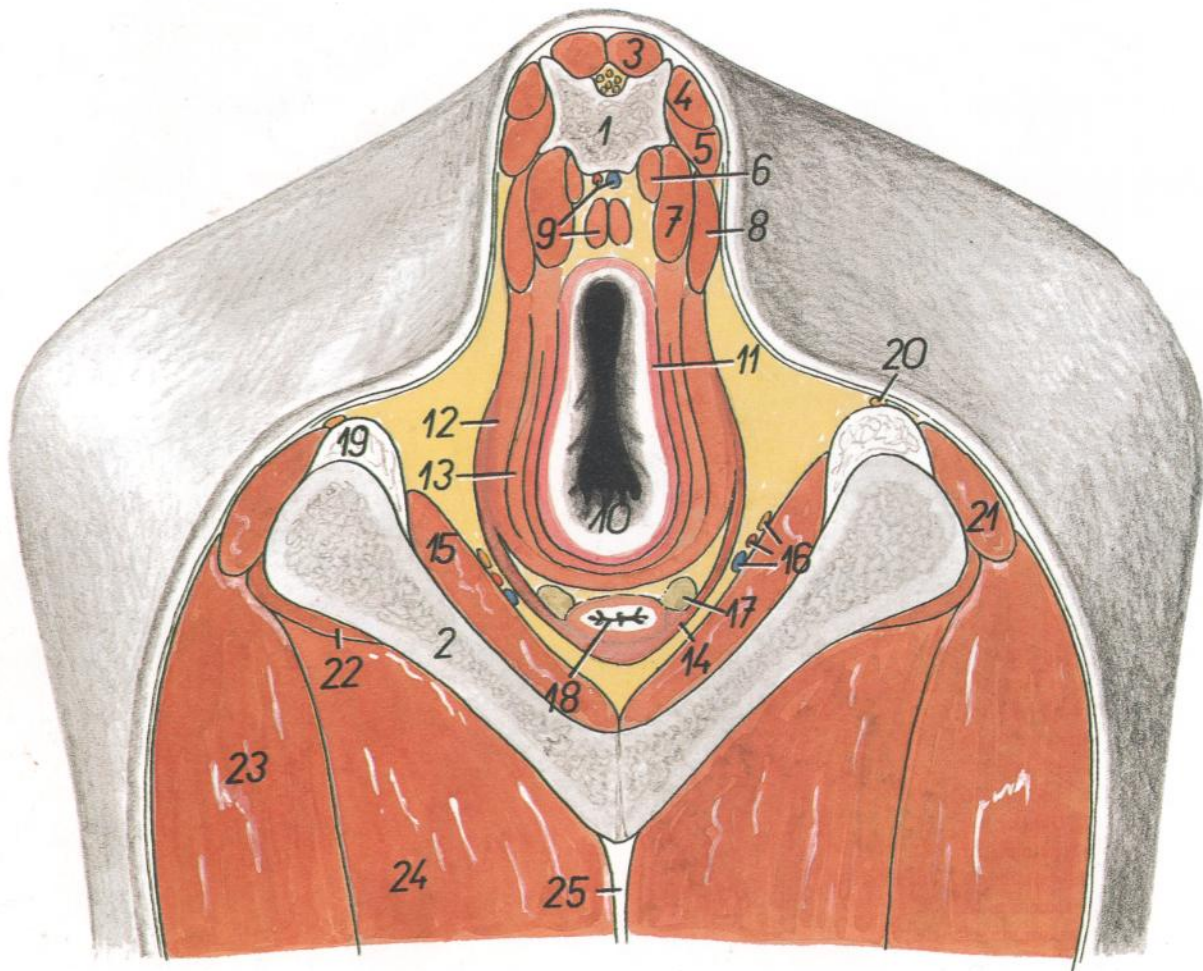


Figura 51

- |  |  |  |
|--|--|--|
| <p>1. <i>Vertebra coccygea II</i>: Segunda vértebra coccígea</p> <p>2. <i>Os ischii</i>: Hueso isquion</p> <p>3. <i>M. sacrocaudalis dorsalis medialis</i>: Músculo sacrocaudal dorsal medial</p> <p>4, 5. <i>M. sacrocaudalis dorsalis lateralis</i>: Músculo sacrocaudal dorsal lateral</p> <p>6. <i>M. sacrocaudalis ventralis medialis</i>: Músculo sacrocaudal ventral medial</p> <p>7. <i>M. sacrocaudalis ventralis lateralis</i>: Músculo sacrocaudal ventral lateral</p> <p>8. <i>M. coccygeus</i>: Músculo coccígeo</p> <p>9. <i>M. rectococcygeus, a. et v. sacralis mediana</i>: Músculo rectococcígeo, arteria y vena sacras medias</p> | <p>10. <i>Anus</i>: Ano</p> <p>11. <i>M. sphincter ani internus</i>: Músculo esfínter interno del ano</p> <p>12. <i>M. levator ani</i>: Músculo elevador del ano</p> <p>13. <i>M. sphincter ani externus</i>: Músculo esfínter externo del ano</p> <p>14. <i>M. bulbospongiosus</i>: Músculo bulboesponjoso</p> <p>15. <i>Pars intrapelvina m. obturatorii externi</i>: Parte intrapelviana del músculo obturador externo</p> <p>16. <i>A. et v. pudenda interna, n. pudendus</i>: Arteria y vena pudendas internas, nervio pudendo</p> <p>17. <i>Glandula vestibularis major</i>: Glándula vestibular mayor</p> | <p>18. <i>Vestibulum vaginae</i>: Vestíbulo de la vagina</p> <p>19. <i>Lig. sacrotuberale latum</i>: Ligamento sacrotuberoso ancho</p> <p>20. <i>Ramus cutaneus proximalis ni. pudendi</i>: Ramo cutáneo proximal del nervio pudendo</p> <p>21. <i>M. biceps femoris</i>: Músculo bíceps femoral</p> <p>22. <i>M. quadratus femoris</i>: Músculo cuadrado femoral</p> <p>23. <i>M. semitendinosus</i>: Músculo semitendinoso</p> <p>24. <i>M. adductor et m. semimembranosus</i>: Músculos aductor y semimembranoso</p> <p>25. <i>Lamina tendinea impar m. gracilis</i>: Lámina tendinosa impar del músculo grácil</p> |
|--|--|--|

Sección transversal de la pelvis a nivel de la cuarta vértebra sacra. Vista caudal

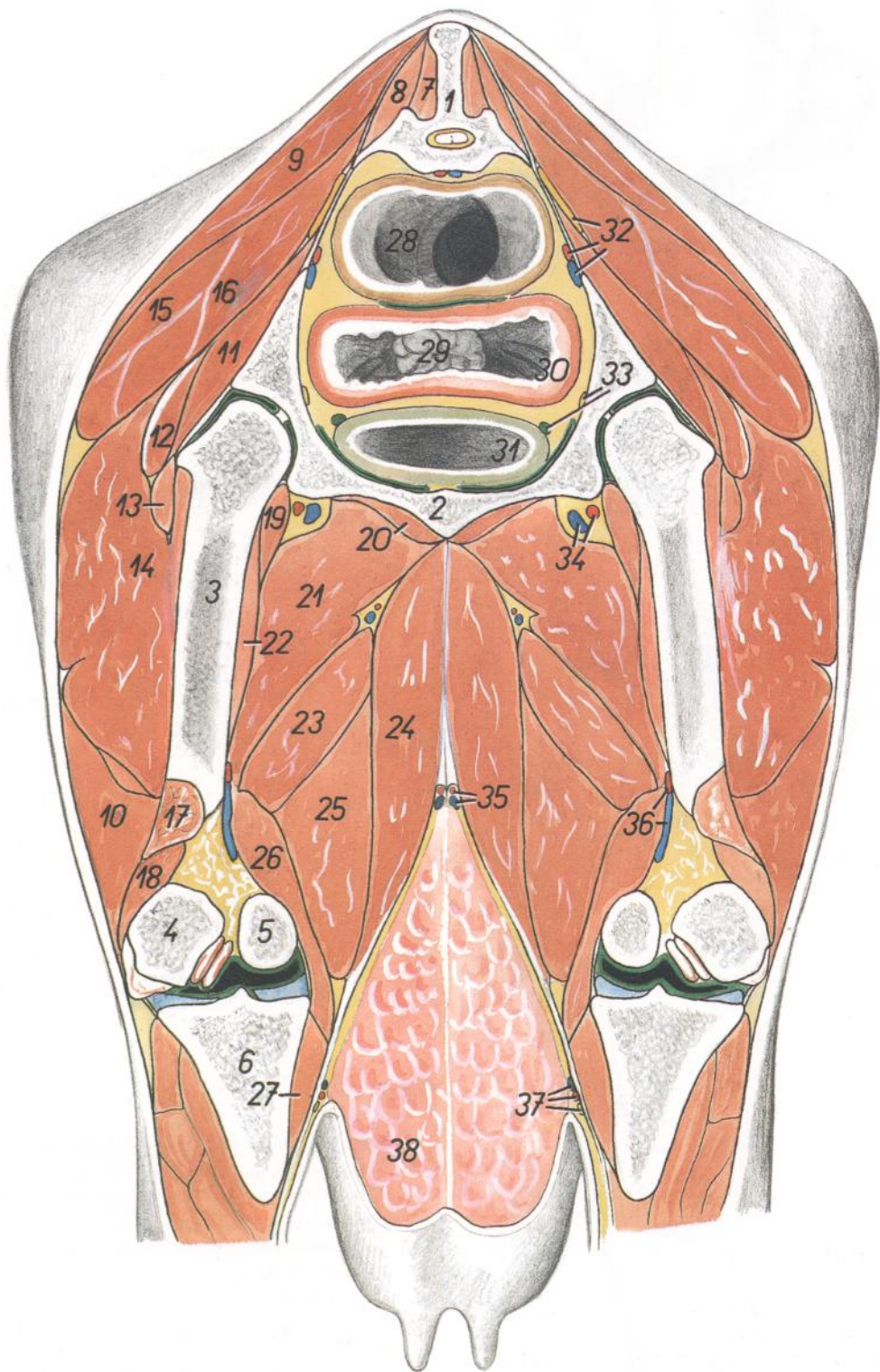


Figura 52

1. *Os sacrum (vertebra sacralis IV)*: Hueso sacro (cuarta vértebra sacra)
2. *Os pubis*: Hueso pubis
- 3, 4, 5. *Os femoris*: Fémur
3. *Corpus ossis femoris*: Cuerpo del fémur
4. *Condylus lateralis ossis femoris*: Cóndilo lateral del fémur
5. *Condylus medialis ossis femoris*: Cóndilo medial del fémur
6. *Tibia*: Tibia
7. *M. sacrocaudalis dorsalis medialis*: Músculo sacrocaudal dorsal medial
8. *M. sacrocaudalis dorsalis lateralis*: Músculo sacrocaudal dorsal lateral
- 9, 10. *M. gluteobiceps*: Músculo gluteobíceps
9. *M. gluteus superficialis*: Músculo glúteo superficial
10. *M. biceps femoris*: Músculo bíceps femoral
11. *M. gluteus profundus*: Músculo glúteo profundo
12. *M. gluteus accessorius major*: Músculo glúteo accesorio mayor
13. *M. gluteus accessorius minor*: Músculo glúteo accesorio menor
14. *M. vastus lateralis*: Músculo vasto lateral
15. *M. gluteus medius*: Músculo glúteo medio
16. *M. piriformis*: Músculo piriforme
17. *Caput laterale mi. gastrocnemi*: Cabeza lateral del músculo gastrocnemio
18. *M. flexor digitorum superficialis*: Músculo flexor superficial de los dedos
19. *M. iliopsoas*: Músculo iliopsoas
20. *M. obturatorius externus*: Músculo obturador externo
21. *M. pectineus*: Músculo pectíneo
22. *M. vastus intermedius*: Músculo vasto intermedio
23. *M. adductor*: Músculo aductor
24. *M. gracilis*: Músculo grácil
25. *M. semimembranosus*: Músculo semimembranoso
26. *Caput mediale mi. gastrocnemii*: Cabeza medial del músculo gastrocnemio
27. *M. popliteus*: Músculo poplíteo

28. *Rectum*: Recto
29. *Portio vaginalis cervicis*: Porción vaginal del cuello
30. *Vagina*: Vagina
31. *Vesica urinaria*: Vejiga urinaria
32. *N. ischiadicus, a. et v. iliaca interna*: Nervio ciático, arteria y vena ilíacas internas
33. *N. obturatorius, ureter dexter*: Nervio obturador, uréter derecho

34. *A. et v. profunda femoralis*: Arteria y vena femorales profundas
35. *A. et v. pudenda externa*: Arteria y vena pudendas externas
36. *A. et v. poplitea*: Arteria y vena poplíteas
37. *A. saphena et n. saphenus, v. saphena medialis*: Arteria y nervio safenos, vena safena medial
38. *Uter*: Ubre

Esqueleto de la pierna y porción distal del miembro pelviano. Vista medial

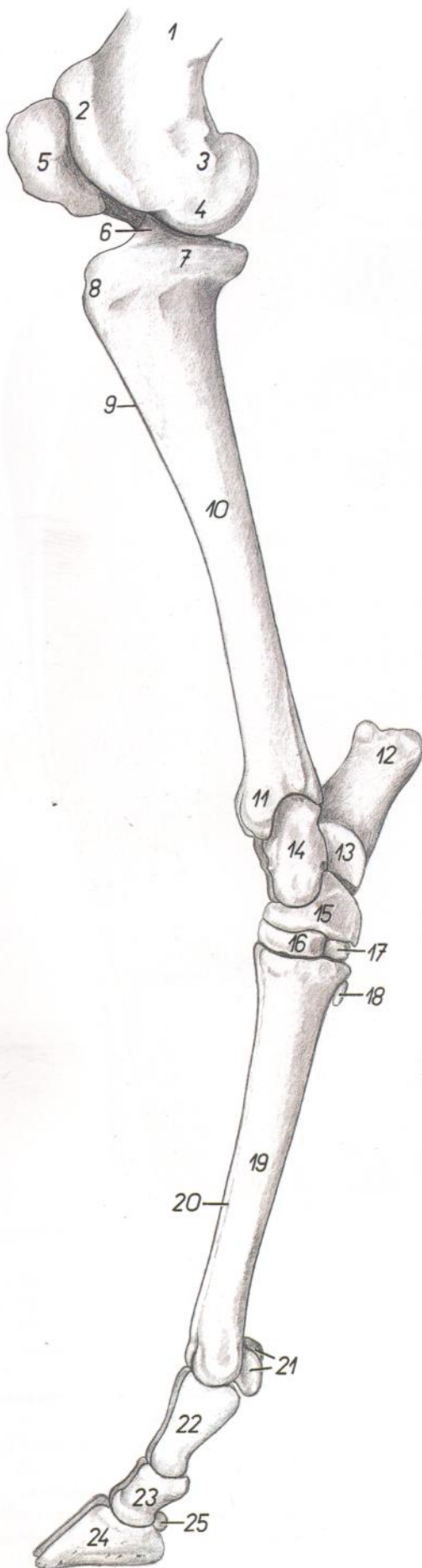


Figura 53

- |  |   |
|--|---|
| <p>1. <i>Corpus ossis femoris</i>: Cuerpo del fémur</p> <p>2. <i>Trochlea ossis femoris</i>: Tróclea del fémur</p> <p>3. <i>Epicondylus medialis ossis femoris</i>: Epicóndilo medial del fémur</p> <p>4. <i>Condylus medialis ossis femoris</i>: Cóndilo medial del fémur</p> <p>5. <i>Patella</i>: Rótula</p> <p>6. <i>Eminentia intercondylaris</i>: Eminencia intercondílea</p> <p>7. <i>Condylus medialis tibiae</i>: Cóndilo medial de la tibia</p> <p>8. <i>Tuberositas tibiae</i>: Tuberosidad de la tibia</p> <p>9. <i>Marco cranialis tibiae</i>: Borde craneal de la tibia</p> <p>10. <i>Corpus tibiae</i>: Cuerpo de la tibia</p> <p>11. <i>Malleolus medialis</i>: Maléolo medial</p> <p>12. <i>Tuber calcanei</i>: Tuberosidad del calcáneo</p> <p>13. <i>Sustentaculum tali</i>: Sustentáculo del astrágalo</p> <p>14. <i>Talus</i>: Astrágalo</p> <p>15. <i>Os centroquartale (os naviculocuboideum)</i>: Hueso centrocuartal (hueso naviculocuboideo)</p> | <p>16. <i>Os tarsale II et III (os cuneiforme intermediolaterale)</i>: Segundo y tercer huesos tarsianos (hueso cuneiforme intermedio lateral)</p> <p>17. <i>Os tarsale I (os cuneiforme mediale)</i>: Primer hueso tarsiano (hueso cuneiforme medial)</p> <p>18. <i>Os sesamoideum metatarsale</i>: Hueso sesamoideo metatarsiano</p> <p>19. <i>Os metatarsale III et IV</i>: Tercer y cuarto huesos metatarsianos</p> <p>20. <i>Sulcus longitudinalis dorsalis</i>: Surco longitudinal dorsal</p> <p>21. <i>Ossa sesamoidea proximalia</i>: Huesos sesamoideos proximales</p> <p>22. <i>Phalanx proximalis (os compedale)</i>: Falange proximal (cuartilla)</p> <p>23. <i>Phalanx media (os coronale)</i>: Falange media (corona)</p> <p>24. <i>Phalanx distalis (os unguare)</i>: Falange distal (hueso ungular)</p> <p>25. <i>Os sesamoideum distale</i>: Hueso sesamoideo distal</p> |
|--|---|

*Esqueleto de la pierna y de la porción distal del miembro pelviano. Vista lateral*

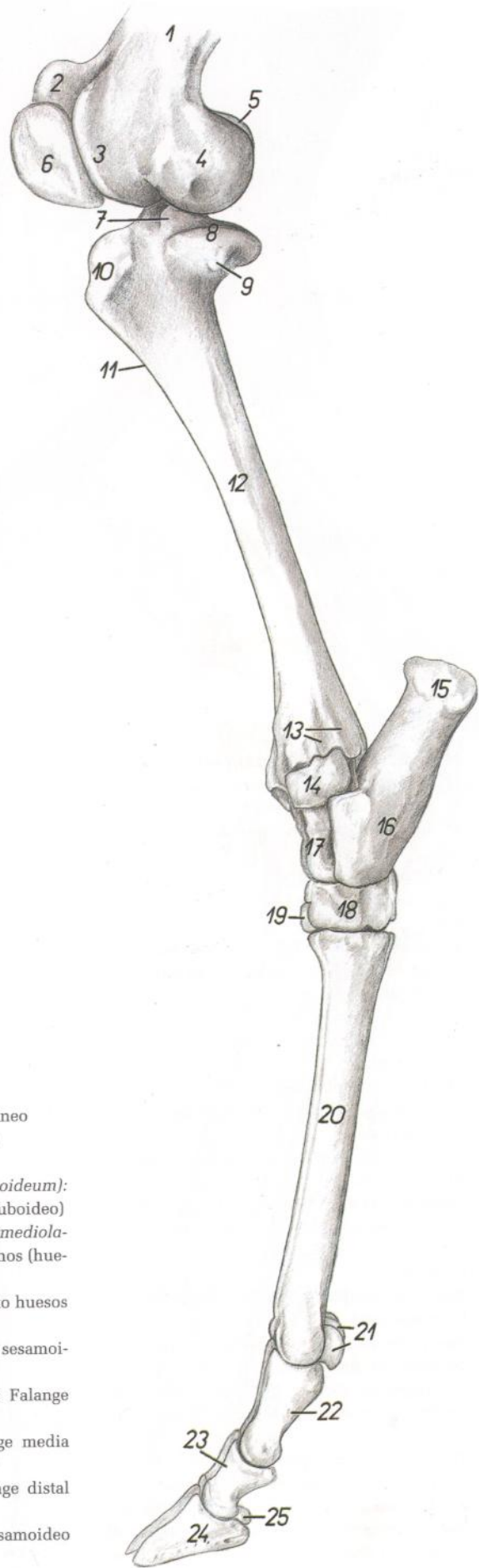


Figura 54

- 1. *Corpus ossis femoris*: Cuerpo del fémur
- 2. *Crista medialis trochleae ossis femoris*: Cresta medial de la tróclea del fémur
- 3. *Crista lateralis trochleae ossis femoris*: Cresta lateral de la tróclea del fémur
- 4. *Condylus lateralis ossis femoris*: Cóndilo lateral del fémur
- 5. *Condylus medialis ossis femoris*: Cóndilo medial del fémur
- 6. *Patella*: Rótula
- 7. *Eminentia intercondylaris*: Eminencia intercondílea
- 8. *Condylus lateralis tibiae*: Cóndilo lateral de la tibia
- 9. *Caput fibulae*: Cabeza del peroné
- 10. *Tuberositas tibiae*: Tuberosidad de la tibia
- 11. *Margo cranialis tibiae*: Borde craneal de la tibia
- 12. *Corpus tibiae*: Cuerpo de la tibia
- 13. *Sulci tendinei*: Surcos tendinosos
- 14. *Malleolus lateralis (os malleolare)*: Maléolo lateral (hueso maleolar)

- 15. *Tuber calcanei*: Tuberosidad del calcáneo
- 16. *Corpus calcanei*: Cuerpo del calcáneo
- 17. *Talus*: Astrágalo
- 18. *Os centroquartale (os naviculocuboideum)*: Hueso centrocuartal (hueso naviculocuboideo)
- 19. *Os tarsale II et III (os cuneiforme intermediolaterale)*: Segundo y tercer huesos tarsianos (hueso cuneiforme intermedio lateral)
- 20. *Os metatarsale III et IV*: Tercer y cuarto huesos metatarsianos
- 21. *Ossa sesamoidea proximalia*: Huesos sesamoideos proximales
- 22. *Phalanx proximalis (os compedale)*: Falange proximal (cuartilla)
- 23. *Phalanx media (os coronale)*: Falange media (corona)
- 24. *Phalanx distalis (os ungulare)*: Falange distal (hueso ungular)
- 25. *Os sesamoideum distale*: Hueso sesamoideo distal

*Diseción de la pierna y de la porción distal del miembro pelviano. Vista medial. Primer plano*

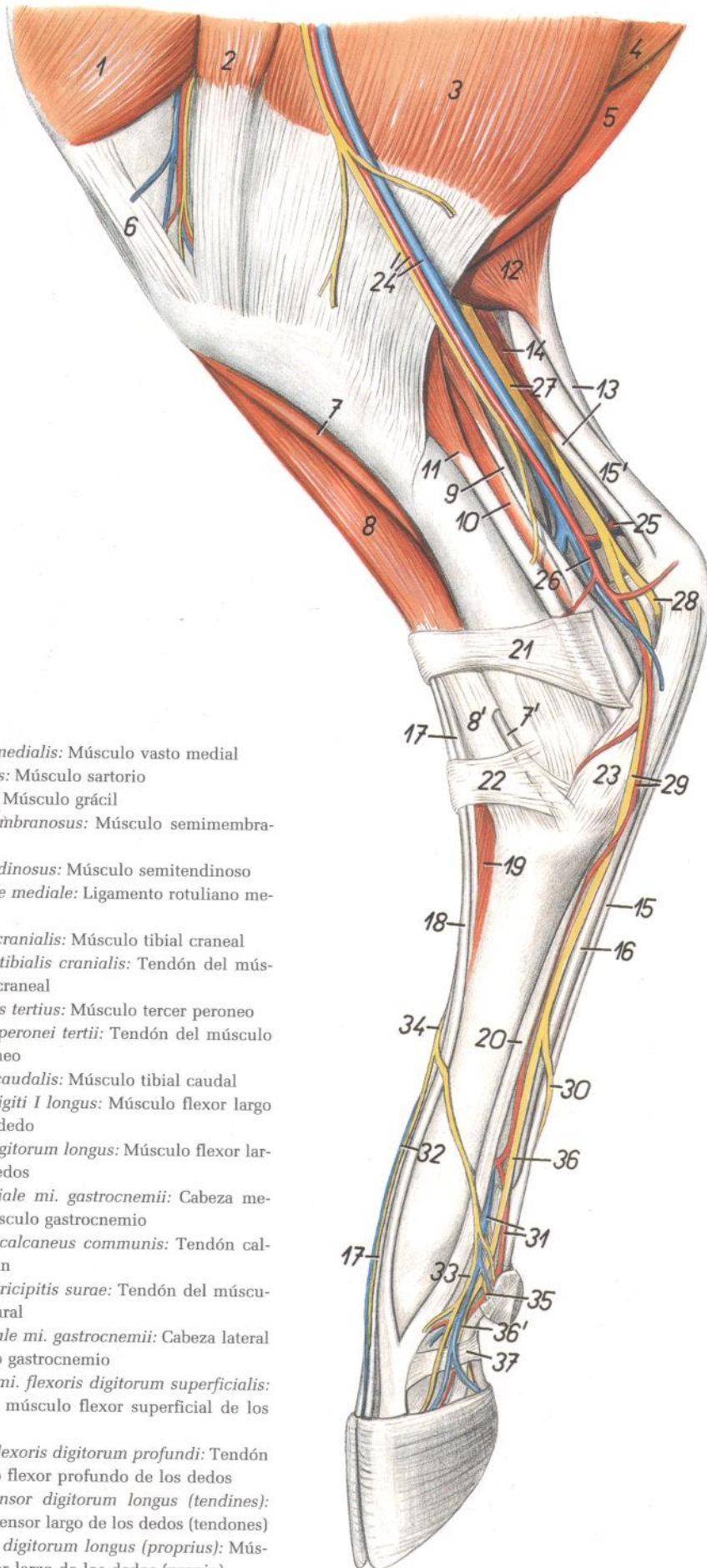


Figura 55

1. *M. vastus medialis*: Músculo vasto medial
2. *M. sartorius*: Músculo sartorio
3. *M. gracilis*: Músculo grácil
4. *M. semimembranosus*: Músculo semimembranoso
5. *M. semitendinosus*: Músculo semitendinoso
6. *Lig. patellae mediale*: Ligamento rotuliano medial
7. *M. tibialis cranialis*: Músculo tibial craneal
- 7'. *Tendo mi. tibialis cranialis*: Tendón del músculo tibial craneal
8. *M. peroneus tertius*: Músculo tercer peroneo
- 8'. *Tendo mi. peronei tertii*: Tendón del músculo tercer peroneo
9. *M. tibialis caudalis*: Músculo tibial caudal
10. *M. flexor digiti I longus*: Músculo flexor largo del primer dedo
11. *M. flexor digitorum longus*: Músculo flexor largo de los dedos
12. *Caput mediale mi. gastrocnemii*: Cabeza medial del músculo gastrocnemio
- 13, 15'. *Tendo calcaneus communis*: Tendón calcáneo común
13. *Tendo mi. tricipitis surae*: Tendón del músculo tríceps sural
14. *Caput laterale mi. gastrocnemii*: Cabeza lateral del músculo gastrocnemio
- 15, 15'. *Tendo mi. flexoris digitorum superficialis*: Tendón del músculo flexor superficial de los dedos
16. *Tendo mi. flexoris digitorum profundus*: Tendón del músculo flexor profundo de los dedos
- 17, 18. *M. extensor digitorum longus (tendines)*: Músculo extensor largo de los dedos (tendones)
17. *M. extensor digitorum longus (proprius)*: Músculo extensor largo de los dedos (propio)

18. *M. extensor digiti III*: Músculo extensor del tercer dedo
19. *M. extensor digitorum brevis*: Músculo extensor corto de los dedos
20. *M. interosseus*: Músculo interóseo
21. *Retinaculum extensorum crurale*: Retináculo extensor de la pierna
22. *Retinaculum extensorum metatarsale*: Retináculo extensor del metatarso
23. *Lig. plantare longum*: Ligamento plantar largo
24. *A. et n. saphenus, v. saphena medialis*: Arteria y nervio safenos, vena safena medial
25. *Ramus calcaneus*: Rama calcánea
26. *A. saphena*: Arteria safena
27. *N. tibialis*: Nervio tibial
28. *N. plantaris lateralis*: Nervio plantar lateral
29. *N. plantaris medialis, a. plantaris medialis*: Nervio plantar medial, arteria plantar medial
30. *N. digitalis plantaris communis III*: Tercer nervio digital plantar común
31. *A. et v. digitalis plantaris communis III*: Tercera arteria y vena digitales plantares comunes
32. *V. digitalis dorsalis communis III*: Tercera vena digital dorsal común
33. *N. digitalis dorsalis proprius III medialis*: Tercer nervio digital dorsal propio medial
34. *N. digitalis dorsalis communis III*: Tercer nervio digital dorsal común
35. *N. digitalis plantaris proprius II medialis*: Segundo nervio digital plantar propio medial
36. *N. digitalis plantaris communis II*: Segundo nervio digital plantar común
- 36'. *N. digitalis plantaris proprius III medialis*: Tercer nervio digital plantar propio medial
37. *Pars anularis vaginae fibrosae digiti*: Parte anular de la vaina fibrosa de los dedos



*Disección de la pierna y de la porción distal del miembro pelviano. Superficie medial. Segundo plano*

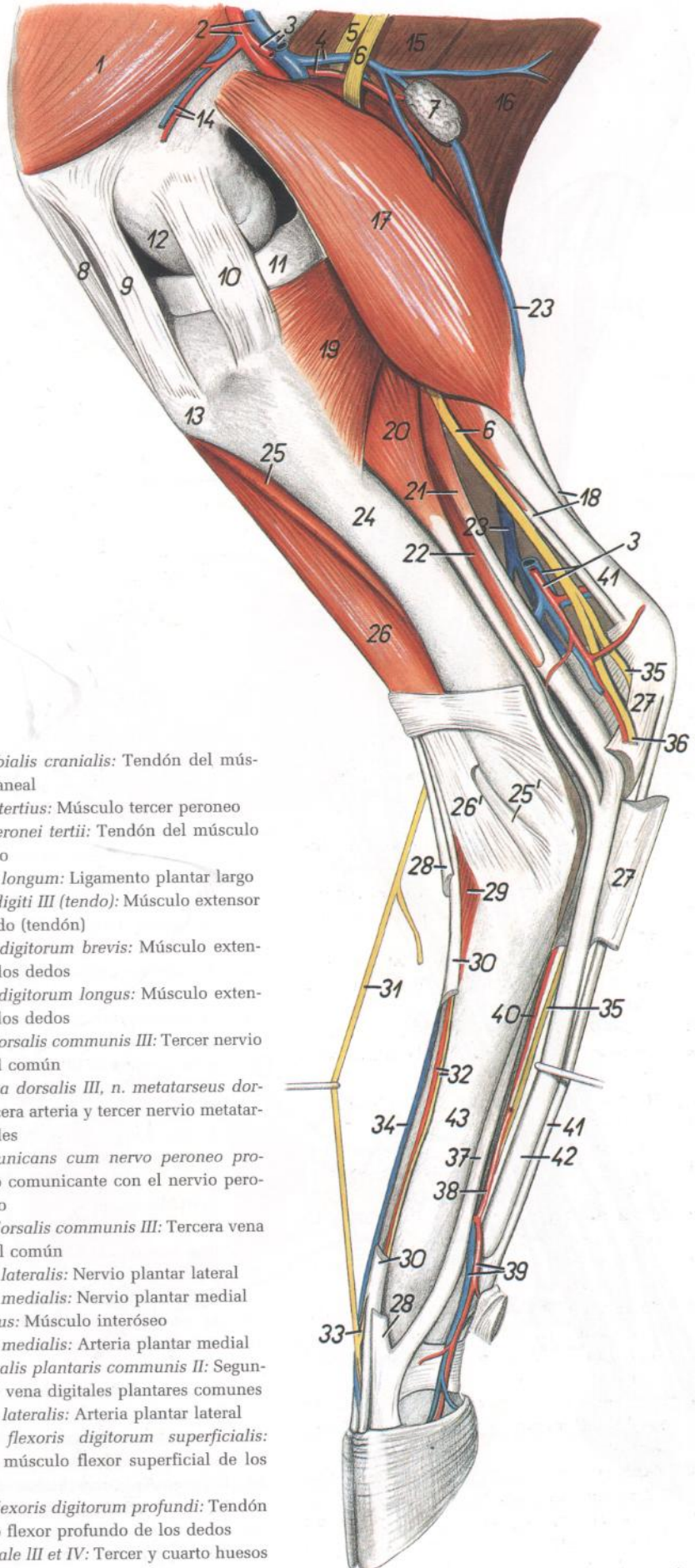


Figura 56

- |   |   |
|---|---|
| <ol style="list-style-type: none"> <li>1. <i>M. vastus medialis</i>: Músculo vasto medial</li> <li>2. <i>A. et v. femoralis</i>: Arteria y vena femorales</li> <li>3. <i>A. saphena, v. saphena medialis</i>: Arteria safena, vena safena medial</li> <li>4. <i>A. et v. caudalis femoris</i>: Arteria y vena femorales caudales</li> <li>5. <i>N. peroneus communis</i>: Nervio peroneo común</li> <li>6. <i>N. tibialis</i>: Nervio tibial</li> <li>7. <i>Ln. popliteus</i>: Linfonódulo poplíteo</li> <li>8. <i>Lig. patellae intermedium</i>: Ligamento rotuliano intermedio</li> <li>9. <i>Lig. patellae mediale</i>: Ligamento rotuliano medial</li> <li>10. <i>Lig. collaterale mediale</i>: Ligamento colateral medial</li> <li>11. <i>Meniscus medialis</i>: Menisco medial</li> <li>12. <i>Condylus medialis ossis femoris</i>: Cóndilo medial del fémur</li> <li>13. <i>Tuberositas tibiae</i>: Tuberosidad de la tibia</li> <li>14. <i>A. et v. genus descendens</i>: Arteria y vena descendentes de la rodilla</li> <li>15, 16. <i>M. gluteobiceps</i>: Músculo gluteobíceps</li> <li>17. <i>Caput mediale mi. gastrocnemii</i>: Cabeza medial del músculo gastrocnemio</li> <li>18. <i>Tendo mi. tricipitis surae</i>: Tendón del músculo tríceps sural</li> <li>19. <i>M. popliteus</i>: Músculo poplíteo</li> <li>20. <i>M. flexor digitorum longus</i>: Músculo flexor largo de los dedos</li> <li>21. <i>M. tibialis caudalis</i>: Músculo tibial caudal</li> <li>22. <i>M. flexor digiti I longus</i>: Músculo flexor largo del primer dedo</li> <li>23. <i>V. saphena lateralis</i>: Vena safena lateral</li> <li>24. <i>Corpus tibiae</i>: Cuerpo de la tibia</li> <li>25. <i>M. tibialis cranialis</i>: Músculo tibial craneal</li> </ol> | <ol style="list-style-type: none"> <li>25'. <i>Tendo mi. tibialis cranialis</i>: Tendón del músculo tibial craneal</li> <li>26. <i>M. peroneus tertius</i>: Músculo tercer peroneo</li> <li>26'. <i>Tendo mi. peronei tertii</i>: Tendón del músculo tercer peroneo</li> <li>27. <i>Lig. plantare longum</i>: Ligamento plantar largo</li> <li>28. <i>M. extensor digiti III (tendo)</i>: Músculo extensor del tercer dedo (tendón)</li> <li>29. <i>M. extensor digitorum brevis</i>: Músculo extensor corto de los dedos</li> <li>30. <i>M. extensor digitorum longus</i>: Músculo extensor largo de los dedos</li> <li>31. <i>N. digitalis dorsalis communis III</i>: Tercer nervio digital dorsal común</li> <li>32. <i>A. metatarsae dorsalis III, n. metatarsus dorsalis III</i>: Tercera arteria y tercer nervio metatarsianos dorsales</li> <li>33. <i>Ramus comunicans cum nervo peroneo profundo</i>: Ramo comunicante con el nervio peroneo profundo</li> <li>34. <i>V. digitalis dorsalis communis III</i>: Tercera vena digital dorsal común</li> <li>35. <i>N. plantaris lateralis</i>: Nervio plantar lateral</li> <li>36. <i>N. plantaris medialis</i>: Nervio plantar medial</li> <li>37. <i>M. interosseus</i>: Músculo interóseo</li> <li>38. <i>A. plantaris medialis</i>: Arteria plantar medial</li> <li>39. <i>A. et v. digitalis plantaris communis II</i>: Segundas arteria y vena digitales plantares comunes</li> <li>40. <i>A. plantaris lateralis</i>: Arteria plantar lateral</li> <li>41. <i>Tendo mi. flexoris digitorum superficialis</i>: Tendón del músculo flexor superficial de los dedos</li> <li>42. <i>Tendo mi. flexoris digitorum profundus</i>: Tendón del músculo flexor profundo de los dedos</li> <li>43. <i>Os metatarsale III et IV</i>: Tercer y cuarto huesos metatarsianos</li> </ol> |
|---|---|

*Disección de la pierna y de la porción distal del miembro pelviano. Vista lateral. Primer plano*

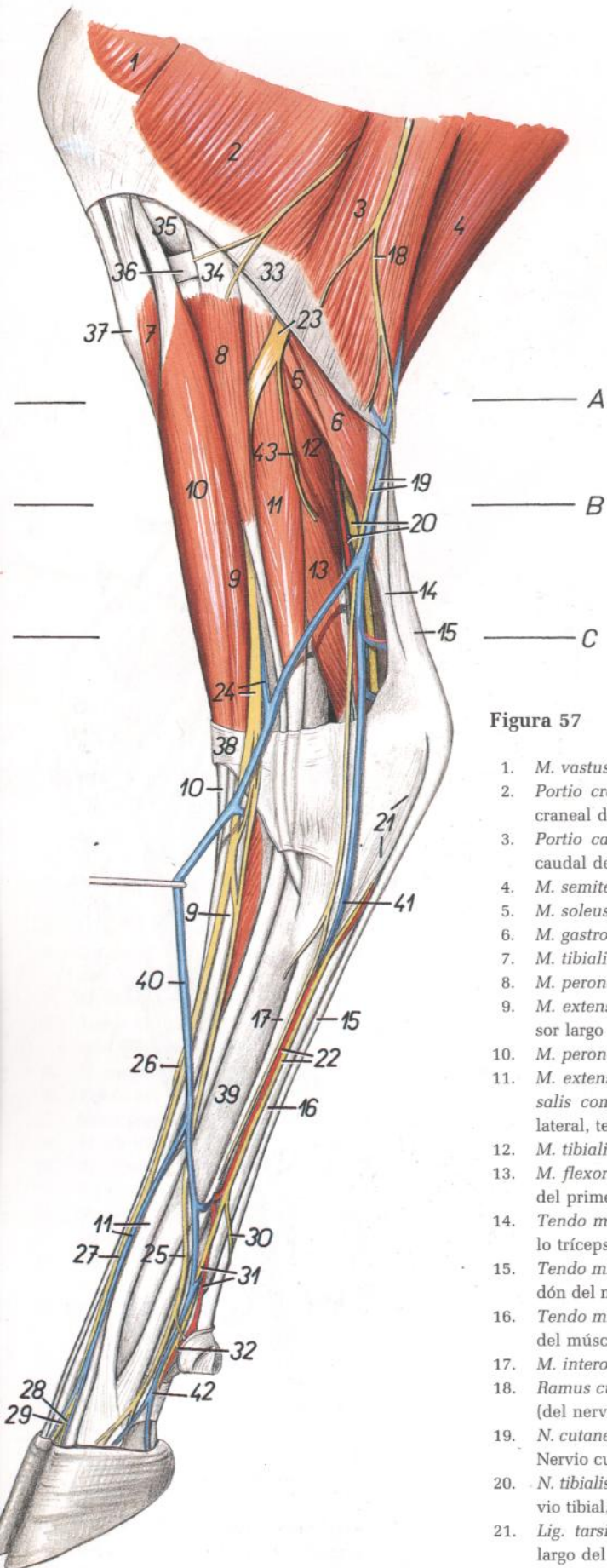


Figura 57

1. *M. vastus lateralis*: Músculo vasto lateral
2. *Portio cranialis mi. bicipitis femoris*: Porción craneal del músculo bíceps femoral
3. *Portio caudalis mi. bicipitis femoris*: Porción caudal del músculo bíceps femoral
4. *M. semitendinosus*: Músculo semitendinoso
5. *M. soleus*: Músculo sóleo
6. *M. gastrocnemius*: Músculo gastrocnemio
7. *M. tibialis cranialis*: Músculo tibial craneal
8. *M. peroneus longus*: Músculo peroneo largo
9. *M. extensor digitorum longus*: Músculo extensor largo de los dedos
10. *M. peroneus tertius*: Músculo tercer peroneo
11. *M. extensor digitalis lateralis, v. digitalis dorsalis communis III*: Músculo extensor digital lateral, tercera vena digital dorsal común
12. *M. tibialis caudalis*: Músculo tibial caudal
13. *M. flexor digiti I longus*: Músculo flexor largo del primer dedo
14. *Tendo mi. tricipitis surae*: Tendón del músculo tríceps sural
15. *Tendo mi. flexoris digitorum superficialis*: Tendón del músculo flexor superficial de los dedos
16. *Tendo mi. flexoris digitorum profundi*: Tendón del músculo flexor profundo de los dedos
17. *M. interosseus*: Músculo interóseo
18. *Ramus cutaneus (ni. ischiadici)*: Ramo cutáneo (del nervio ciático)
19. *N. cutaneus surae caudalis, v. saphena lateralis*: Nervio cutáneo sural caudal, vena safena lateral
20. *N. tibialis, a. saphena, v. saphena medialis*: Nervio tibial, arteria safena, vena safena medial
21. *Lig. tarsi plantare longus*: Ligamento plantar largo del tarso
22. *N. plantaris lateralis, a. plantaris lateralis*: Nervio plantar lateral, arteria plantar lateral
23. *N. peroneus communis*: Nervio peroneo común
24. *N. peroneus superficialis, v. tibialis cranialis*: Nervio peroneo superficial, vena tibial craneal
25. *N. digitalis dorsalis communis IV*: Cuarto nervio digital dorsal común
26. *N. digitalis dorsalis communis II*: Segundo nervio digital dorsal común
27. *N. digitalis dorsalis communis III*: Tercer nervio digital dorsal común
28. *N. digitalis dorsalis proprius IV medialis*: Cuarto nervio digital dorsal propio medial
29. *N. digitalis dorsalis proprius III lateralis*: Tercer nervio digital dorsal propio lateral
30. *Ramus cutaneus*: Ramo cutáneo
31. *N. et a. digitalis plantaris communis IV*: Cuarto nervio y cuarta arteria digitales plantares comunes
32. *N. digitalis plantaris proprius V lateralis*: Quinto nervio digital plantar propio lateral del quinto dedo
33. *Fascia cruris*: Fascia de la pierna
34. *Lig. collaterale laterale genuis*: Ligamento colateral lateral de la rodilla
35. *Condylus lateralis ossis femoris*: Cóndilo lateral del fémur
36. *Meniscus lateralis*: Menisco lateral
37. *Tuberositas tibiae*: Tuberosidad de la tibia
38. *Retinaculum extensorum proximale*: Retináculo extensor proximal
39. *Os metatarsale III et IV*: Tercer y cuarto huesos metatarsianos
40. *Ramus cranialis v. saphenae lateralis*: Rama craneal de la vena safena lateral
41. *V. plantaris lateralis*: Vena plantar lateral
42. *V. digitalis plantaris propria IV lateralis*: Cuarta vena digital plantar propia lateral
43. *N. cutaneus surae lateralis*: Nervio cutáneo sural lateral

Sección transversal de la pierna. El nivel de la sección se muestra en la figura 57

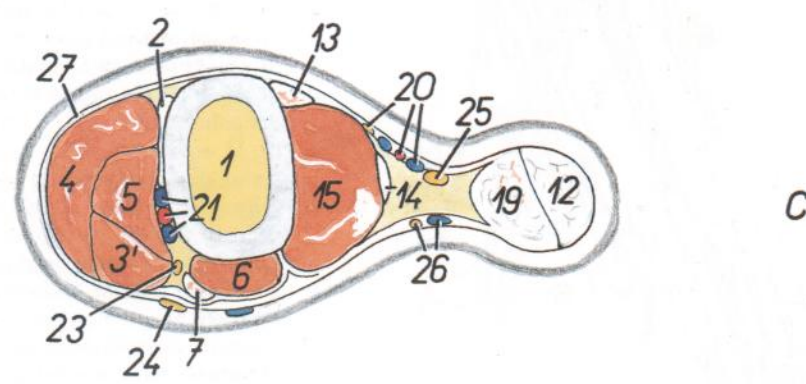
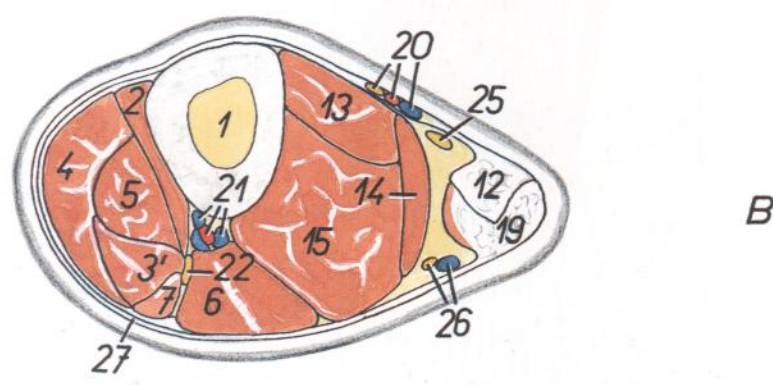
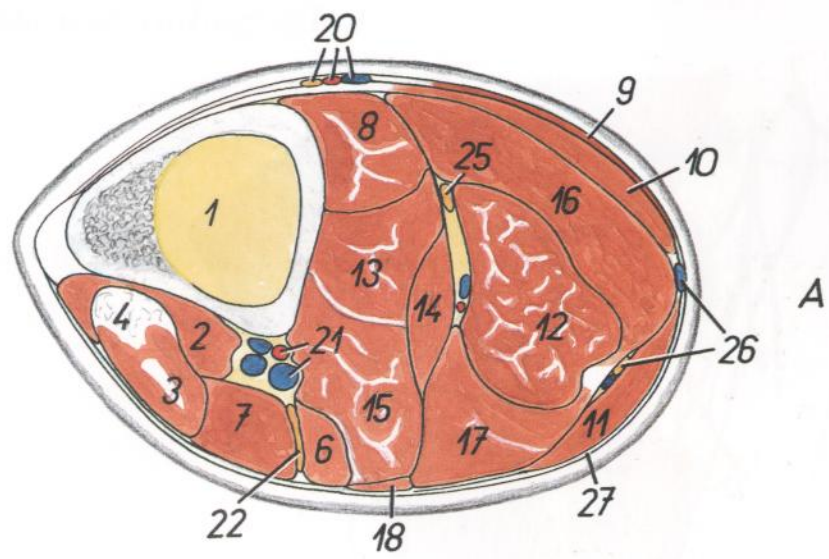


Figura 58

- 1. *Tibia*: Tibia
- 2. *M. tibialis cranialis*: Músculo tibial craneal
- 3, 3', 5. *M. extensor digitorum longus*: Músculo extensor largo de los dedos
- 3. *Pars communis mi. extensoris digitorum longi*: Parte común de los músculos extensores largos de los dedos
- 3'. *M. extensor digitorum longus (proprius)*: Músculo extensor largo de los dedos (propio)
- 4. *M. peroneus tertius*: Músculo tercer peroneo
- 5. *M. extensor digiti III*: Músculo extensor del tercer dedo
- 6. *M. extensor digitalis lateralis*: Músculo extensor digital lateral
- 7. *M. peroneus longus*: Músculo peroneo largo
- 8. *M. popliteus*: Músculo poplíteo
- 9. *M. gracilis*: Músculo grácil
- 10. *M. semitendinosus*: Músculo semitendinoso
- 11. *M. biceps femoris*: Músculo bíceps femoral
- 12. *M. flexor digitorum superficialis*: Músculo flexor superficial de los dedos
- 13. *M. flexor digitorum longus*: Músculo flexor largo de los dedos
- 14. *M. tibialis caudalis*: Músculo tibial caudal
- 15. *M. flexor digiti I longus*: Músculo flexor largo del primer dedo
- 16. *Caput mediale mi. gastrocnemii*: Cabeza medial del músculo gastrocnemio
- 17. *Caput laterale mi. gastrocnemii*: Cabeza lateral del músculo gastrocnemio
- 18. *M. soleus*: Músculo sóleo
- 19. *Tendo mi. tricipitis surae*: Tendón del músculo tríceps sural

- 20. *A. et n. saphenus, v. saphena medialis*: Arteria y nervio safenos, vena safena medial
- 21. *A. tibialis cranialis et vv. tibiales craneales*: Arteria y venas tibiales craneales
- 22. *N. peroneus communis*: Nervio peroneo común
- 23. *N. peroneus profundus*: Nervio peroneo profundo
- 24. *N. peroneus superficialis*: Nervio peroneo superficial
- 25. *N. tibialis*: Nervio tibial
- 26. *N. cutaneus surae caudalis, v. saphena lateralis*: Nervio cutáneo sural caudal, vena safena lateral
- 27. *Fascia cruris*: Fascia de la pierna

*Disección de la pierna y porción distal del miembro pelviano. Vista lateral. Segundo plano*

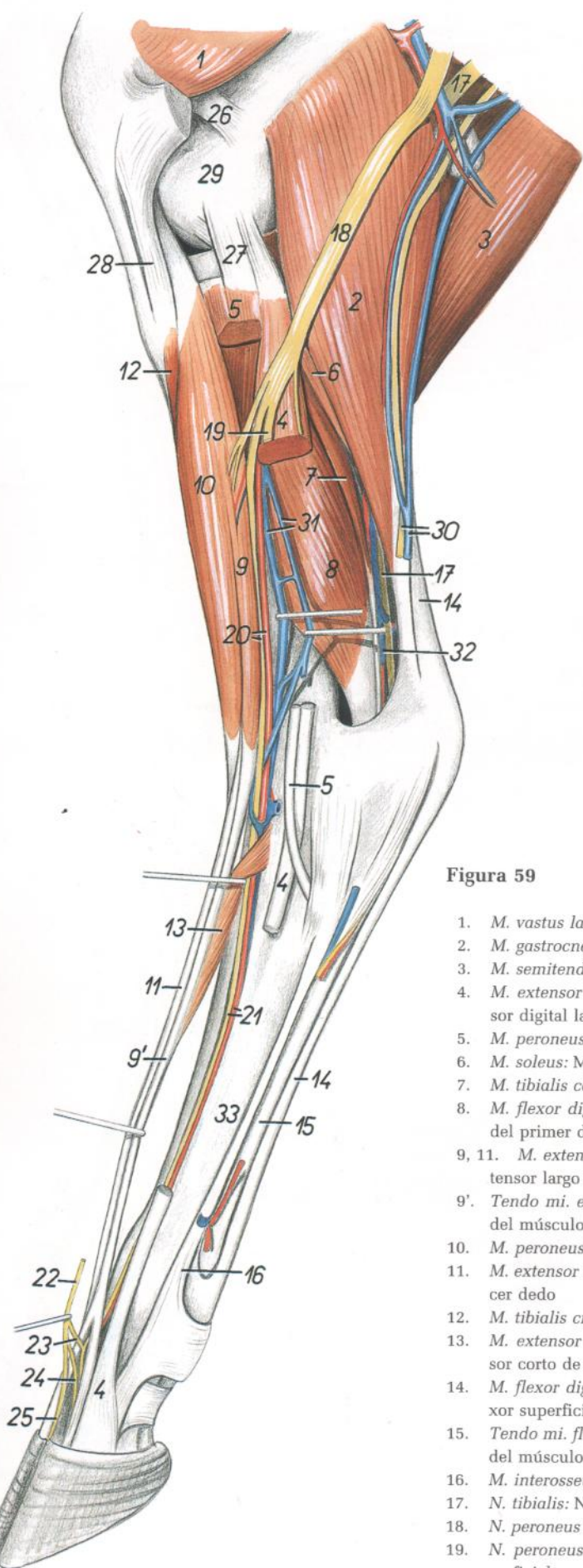


Figura 59

- |   |   |
|---|---|
| <p>1. <i>M. vastus lateralis</i>: Músculo vasto lateral<br/>                 2. <i>M. gastrocnemius</i>: Músculo gastrocnemio<br/>                 3. <i>M. semitendinosus</i>: Músculo semitendinoso<br/>                 4. <i>M. extensor digitalis lateralis</i>: Músculo extensor digital lateral<br/>                 5. <i>M. peroneus longus</i>: Músculo peroneo largo<br/>                 6. <i>M. soleus</i>: Músculo sóleo<br/>                 7. <i>M. tibialis caudalis</i>: Músculo tibial caudal<br/>                 8. <i>M. flexor digiti I longus</i>: Músculo flexor largo del primer dedo<br/>                 9, 11. <i>M. extensor digitorum longus</i>: Músculo extensor largo de los dedos<br/>                 9'. <i>Tendo mi. extensoris digitorum longi</i>: Tendón del músculo extensor largo de los dedos<br/>                 10. <i>M. peroneus tertius</i>: Músculo tercer peroneo<br/>                 11. <i>M. extensor digiti III</i>: Músculo extensor del tercer dedo<br/>                 12. <i>M. tibialis cranialis</i>: Músculo tibial craneal<br/>                 13. <i>M. extensor digitorum brevis</i>: Músculo extensor corto de los dedos<br/>                 14. <i>M. flexor digitorum superficialis</i>: Músculo flexor superficial de los dedos<br/>                 15. <i>Tendo mi. flexoris digitorum profundus</i>: Tendón del músculo flexor profundo de los dedos<br/>                 16. <i>M. interosseus</i>: Músculo interóseo<br/>                 17. <i>N. tibialis</i>: Nervio tibial<br/>                 18. <i>N. peroneus communis</i>: Nervio peroneo común<br/>                 19. <i>N. peroneus superficialis</i>: Nervio peroneo superficial</p> | <p>20. <i>N. peroneus profundus, a. tibialis cranialis</i>: Nervio peroneo profundo, arteria tibial craneal<br/>                 21. <i>A. metatarsae dorsalis III, n. metatarsus dorsalis III</i>: Tercera arteria metatarsiana dorsal, tercer nervio metatarsiano dorsal<br/>                 22. <i>N. digitalis dorsalis communis III</i>: Tercer nervio digital dorsal común<br/>                 23. <i>Ramus communicans cum nervo peroneo profundo</i>: Ramo comunicante con el nervio peroneo profundo<br/>                 24. <i>N. digitalis dorsalis proprius IV medialis</i>: Cuarto nervio digital dorsal propio medial<br/>                 25. <i>N. digitalis dorsalis proprius III lateralis</i>: Tercer nervio digital dorsal propio lateral<br/>                 26. <i>Lig. femoropatellae laterale</i>: Ligamento femorrotuliano lateral<br/>                 27. <i>Lig. collaterale laterale</i>: Ligamento colateral lateral<br/>                 28. <i>Lig. patellae laterale</i>: Ligamento rotuliano lateral<br/>                 29. <i>Condylus lateralis ossis femoris</i>: Cóndilo lateral del fémur<br/>                 30. <i>N. cutaneus surae caudalis, v. saphena lateralis</i>: Nervio cutáneo sural caudal, vena safena lateral<br/>                 31. <i>Vv. tibiales cranialis</i>: Venas tibiales craneales<br/>                 32. <i>V. saphena medialis</i>: Vena safena medial<br/>                 33. <i>Os metatarsale III et IV</i>: Tercer y cuarto huesos metatarsianos</p> |
|---|---|

*Topografía esquelética con las arterias de la pierna y extremidad distal del miembro derecho. Vista medial. (De una radiografía.)*

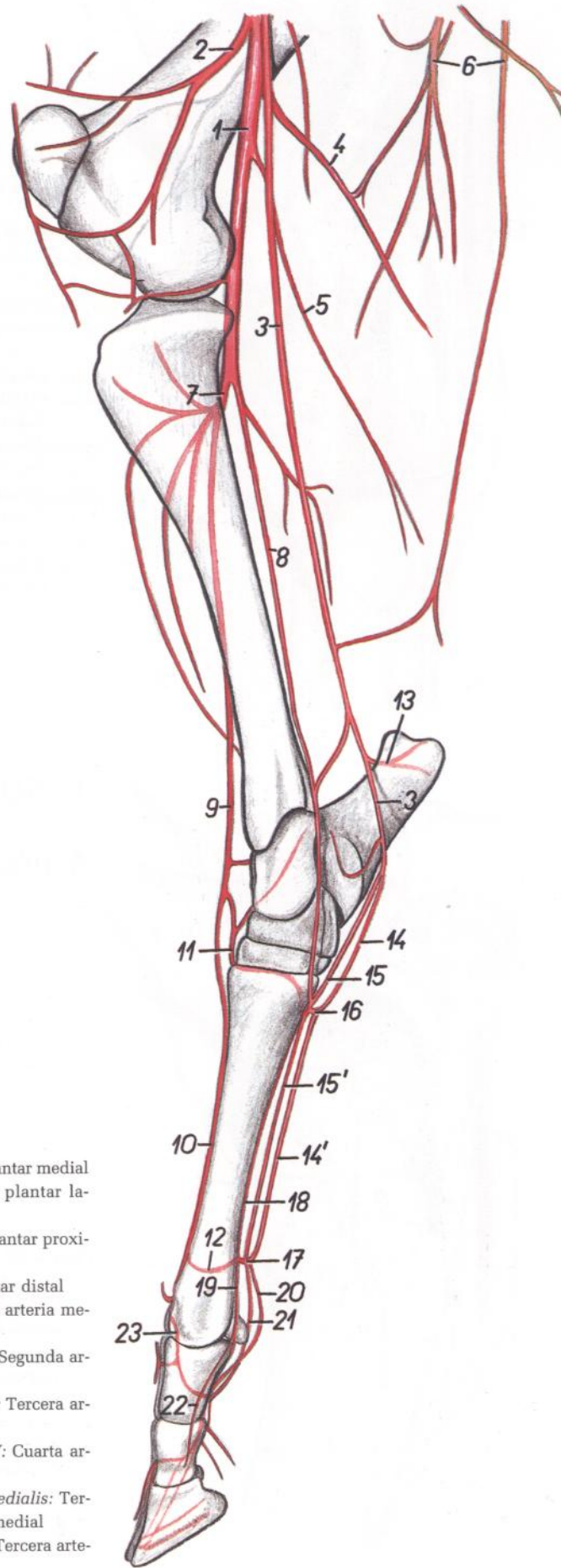


Figura 60

1. *A. poplitea*: Arteria poplítea
2. *A. genus descendens*: Arteria descendente de la rodilla
3. *A. saphena*: Arteria safena
- 4, 5. *A. caudalis femoris*: Arteria femoral caudal
4. *Ramus ascendens*: Rama ascendente
5. *Ramus descendens*: Rama descendente
6. *Rami a. profundae femoris*: Ramas de la arteria femoral profunda
7. *A. tibialis cranialis*: Arteria tibial craneal
8. *A. tibialis caudalis*: Arteria tibial caudal
9. *A. dorsalis pedis*: Arteria dorsal del pie
10. *A. metatarsae dorsalis III*: Tercera arteria metatarsiana dorsal
11. *A. tarsea perforans*: Arteria tarsiana perforante
12. *Ramus perforans distalis III*: Tercera rama perforante distal
13. *Ramus calcaneus*: Rama calcánea

- 14, 14'. *A. plantaris medialis*: Arteria plantar medial
- 15, 15'. *A. plantaris lateralis*: Arteria plantar lateral
16. *Arcus plantaris proximalis*: Arco plantar proximal
17. *Arcus plantaris distalis*: Arco plantar distal
18. *A. metatarsae plantaris III*: Tercera arteria metatarsiana plantar
19. *A. digitalis plantaris communis II*: Segunda arteria digital plantar común
20. *A. digitalis plantaris communis III*: Tercera arteria digital plantar común
21. *A. digitalis plantaris communis IV*: Cuarta arteria digital plantar común
22. *A. digitalis plantaris propria III medialis*: Tercera arteria digital plantar propia medial
23. *A. digitalis dorsalis communis III*: Tercera arteria digital dorsal común

# TORO

## Articulación femorotibiorrotuliana. Vista lateral

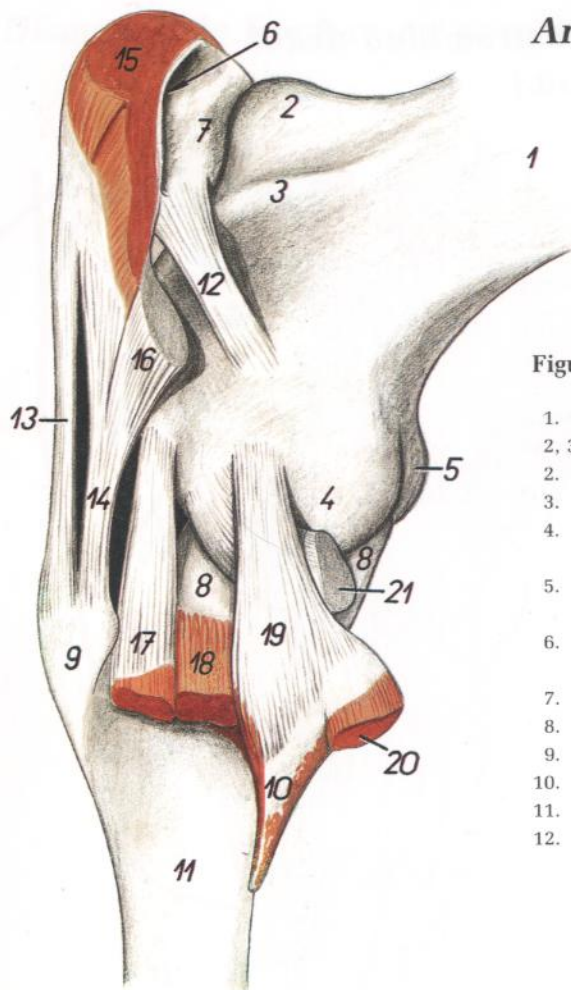


Figura 61

1. *Corpus ossis femoris*: Cuerpo del fémur
- 2, 3. *Trochlea ossis femoris*: Tróclea del fémur
2. *Crista medialis*: Cresta medial
3. *Crista lateralis*: Cresta lateral
4. *Condylus lateralis ossis femoris*: Cóndilo lateral del fémur
5. *Condylus medialis ossis femoris*: Cóndilo medial del fémur
6. *Bursa subtendinea prepatellaris*: Bolsa subtendinosa prerrotuliana
7. *Patella*: Rótula
8. *Meniscus lateralis*: Menisco lateral
9. *Tuberositas tibiae*: Tuberosidad de la tibia
10. *Fibula*: Peroné
11. *Corpus tibiae*: Cuerpo de la tibia
12. *Lig. femoropatellare laterale*: Ligamento femorrotuliano lateral
13. *Lig. patellae intermedium*: Ligamento rotuliano intermedio
14. *Lig. patellae laterale*: Ligamento rotuliano lateral
15. *M. quadriceps femoris*: Músculo cuádriceps femoral
16. *Insertio mi. bicipitis femoris*: Inserción del músculo bíceps femoral
17. *Origo mi. peronei tertii et mi. extensoris digitorum longi*: Origen del músculo tercer peroneo del músculo extensor largo de los dedos
18. *M. peroneus longus*: Músculo peroneo largo
19. *Lig. collaterale laterale*: Ligamento colateral lateral
20. *M. tibialis caudalis*: Músculo tibial caudal
21. *Origo mi. poplitei*: Origen del músculo poplíteo

# TORO

## Articulación femorotibiorrotuliana. Vista medial

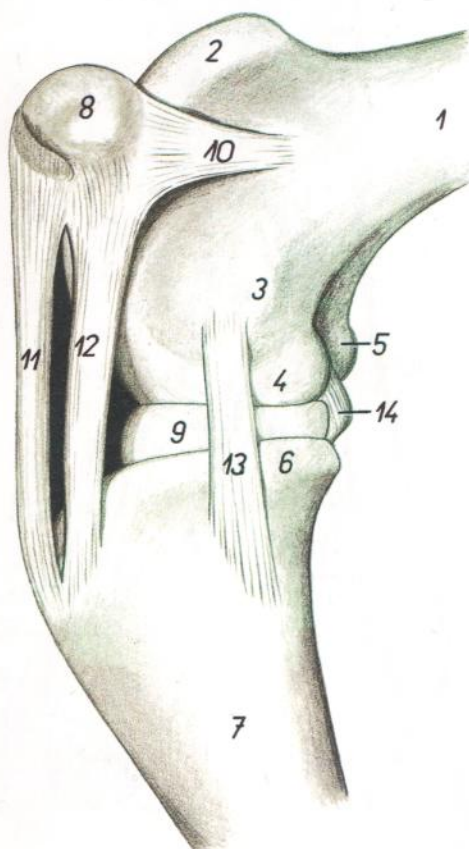


Figura 62

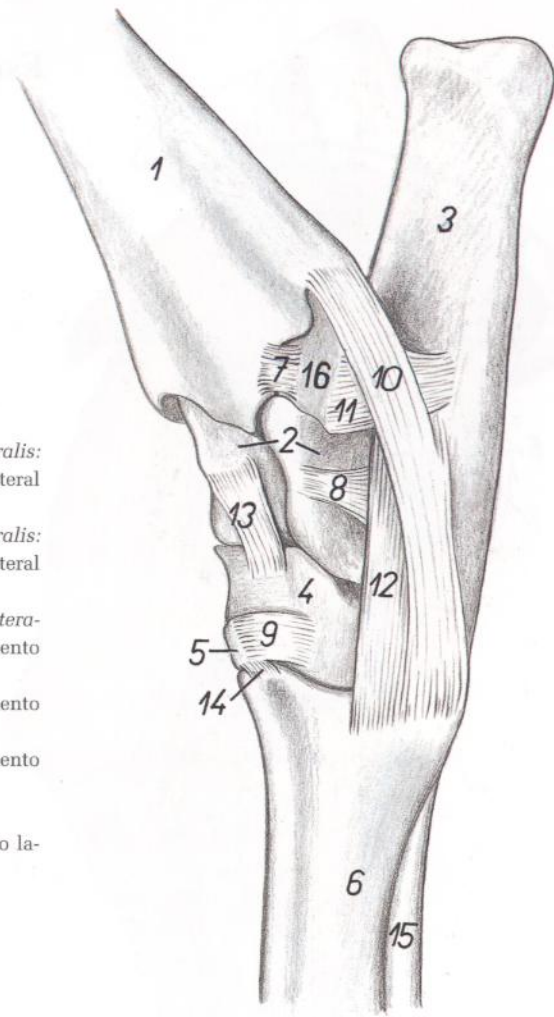
1. *Corpus ossis femoris*: Cuerpo del fémur
2. *Crista medialis trochleae*: Cresta medial de la tróclea
3. *Epicondylus medialis ossis femoris*: Epicóndilo medial del fémur
4. *Condylus medialis ossis femoris*: Cóndilo medial del fémur
5. *Condylus lateralis ossis femoris*: Cóndilo lateral del fémur
6. *Condylus medialis tibiae*: Cóndilo medial de la tibia
7. *Corpus tibiae*: Cuerpo de la tibia
8. *Patella*: Rótula
9. *Meniscus medialis*: Menisco medial
10. *Lig. femoropatellare mediale*: Ligamento femorrotuliano medial
11. *Lig. patellae intermedium*: Ligamento rotuliano intermedio
12. *Lig. patellae mediale*: Ligamento rotuliano medial
13. *Lig. collaterale mediale*: Ligamento colateral medial
14. *Lig. cruciatum caudale*: Ligamento cruzado caudal

## Articulación del tarso. Vista lateral

Figura 63

1. *Corpus tibiae*: Cuerpo de la tibia
2. *Talus*: Astrágalo
3. *Calcaneus*: Calcáneo
4. *Os centroquartale (os naviculocuboideum)*: Hueso centrocuartal (hueso naviculocuboideo)
5. *Os tarsale II et III (os cuneiforme intermediolaterale)*: Segundo y tercer huesos tarsianos (hueso cuneiforme intermediolateral)
6. *Os metatarsale III et IV*: Tercer y cuarto huesos metatarsianos
7. *Lig. tibiofibulare caudale (s. tibiomalleolare)*: Ligamento tibioperoneo caudal (tibiomaleolar)
8. *Lig. talocalcaneum laterale*: Ligamento astragalocalcáneo lateral
9. *Lig. quartodistale interosseum*: Ligamento cuartodistal interóseo

10. *Pars tibiometarsea lig. collateralis lateralis*: Parte tibiometatarsiana del ligamento colateral lateral
11. *Pars calcaneofibularis lig. collateralis lateralis*: Parte calcaneoperonea del ligamento colateral lateral
12. *Pars calcaneometarsea lig. collateralis lateralis*: Parte calcaneometatarsiana del ligamento colateral lateral
13. *Lig. talocentroquartale interosseum*: Ligamento talocentrocuartal interóseo
14. *Lig. tarsometatarseum interosseum*: Ligamento tarsometatarsiano interóseo
15. *M. interosseus*: Músculo interóseo
16. *Malleolus lateralis (os malleolare)*: Maléolo lateral (hueso maleolar)

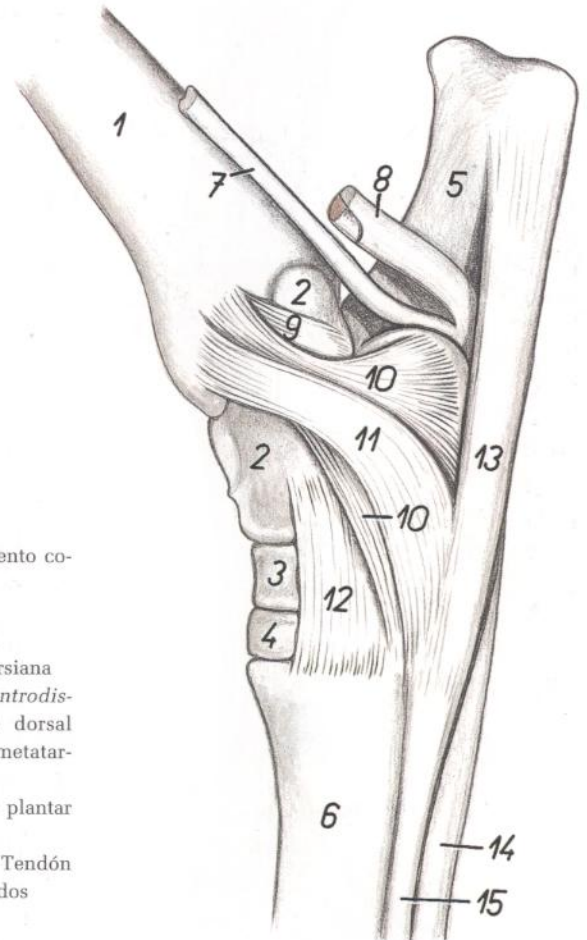


## Articulación del tarso. Vista medial

Figura 64

1. *Corpus tibiae*: Cuerpo de la tibia
2. *Talus*: Astrágalo
3. *Os centroquartale (os naviculocuboideum)*: Hueso centrocuartal (hueso naviculocuboideo)
4. *Os tarsale II et III (os cuneiforme intermediolaterale)*: Segundo y tercer huesos tarsianos (hueso cuneiforme intermediolateral)
5. *Calcaneus*: Calcáneo
6. *Os metatarsale III et IV*: Tercer y cuarto huesos metatarsianos
7. *Tendo mi. flexoris digitorum longi*: Tendón del músculo flexor largo de los dedos
8. *Tendo mi. tibialis caudalis et mi. flexoris digiti I longi*: Tendón del músculo tibial caudal y del músculo flexor largo del primer dedo

- 9, 10, 11. *Lig. collaterale mediale*: Ligamento colateral medial
9. *Pars tibiotalaris*: Parte tibioastragalina
10. *Pars tibiocalcanea*: Parte tibiocalcánea
11. *Pars tibiometarsea*: Parte tibiometatarsiana
12. *Lig. tarsi dorsale obliquum (lig. talocentrodistometatarseum)*: Ligamento oblicuo dorsal del tarso (ligamento talocentrodistometatarsiano)
13. *Lig. tarsi plantare longum*: Ligamento plantar largo del tarso
14. *Tendo mi. flexoris digitorum profundi*: Tendón del músculo flexor profundo de los dedos
15. *M. interosseus*: Músculo interóseo



## Esqueleto del miembro torácico. Vista medial

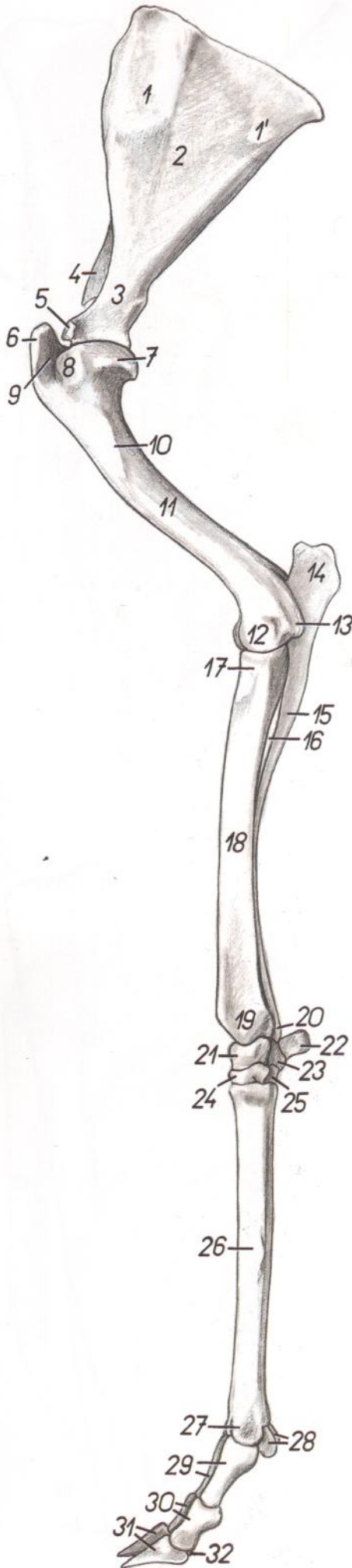


Figura 65

- |   |   |
|---|---|
| 1, 2. <i>Facies costalis</i> : Cara costal  | 20. <i>Processus styloideus lateralis</i> : Apófisis estiloides lateral   |
| 1, 1'. <i>Facies serrata</i> : Cara serrata (para el serrato)                                   | 21. <i>Os carpi radiale (os scaphoideum)</i> : Hueso radial del carpo (hueso escafoides)                                |
| 2. <i>Fossa subscapularis</i> : Fosa subescapular   | 22. <i>Os carpi accessorium (os pisiforme)</i> : Hueso accesorio del carpo (hueso pisiforme)                            |
| 3. <i>Collum scapulae</i> : Cuello de la escápula   | 23. <i>Os carpi ulnare (os triquetrum)</i> : Hueso cúbital del carpo (hueso piramidal)                                  |
| 4. <i>Spina scapulae</i> : Espina de la escápula  | 24. <i>Os carpale II et III (os trapezoidocapitatum)</i> : Segundo y tercer huesos carpianos (hueso trapezoidecapitado) |
| 5. <i>Tuberculum supraglenoidale</i> : Tubérculo supraglenoideo                                 | 25. <i>Os carpale IV (os hamatum)</i> : Cuarto hueso carpiano (hueso ganchoso)  |
| 6. <i>Tuberculum majus humeri</i> : Tubérculo mayor del húmero                                  | 26. <i>Os metacarpale III et IV</i> : Tercer y cuarto huesos metacarpianos  |
| 7. <i>Caput humeri</i> : Cabeza del húmero  | 27. <i>Trochlea metacarpi</i> : Tróclea del metacarpo   |
| 8. <i>Tuberculum minus humeri</i> : Tubérculo menor del húmero                                  | 28. <i>Ossa sesamoidea proximalia</i> : Huesos sesamoides proximales  |
| 9. <i>Sulcus intertubercularis</i> : Surco intertubercular                                      | 29. <i>Phalanges proximales (ossa compedalia)</i> : Falanges proximales (cuartillas)                                    |
| 10. <i>Tuberositas teres major</i> : Tuberosidad del redondo mayor                              | 30. <i>Phalanges mediae (ossa coronalia)</i> : Falanges medias (coronas)  |
| 11. <i>Corpus humeri</i> : Cuerpo del húmero  | 31. <i>Phalanges distales (ossa ungularia)</i> : Falanges distales (huesos ungulares)                                   |
| 12. <i>Trochlea humeri</i> : Tróclea del húmero   | 32. <i>Os sesamoideum distale</i> : Hueso sesamoideo distal   |
| 13. <i>Epicondylus medialis</i> : Epicóndilo medial   |   |
| 14. <i>Olecranon</i> : Olécranon  |   |
| 15. <i>Corpus ulnae</i> : Cuerpo del cúbito   |   |
| 16. <i>Spatium interosseum antebrachii proximale</i> : Espacio interóseo proximal del antebrazo |   |
| 17. <i>Caput radii</i> : Cabeza del radio   |   |
| 18. <i>Corpus radii</i> : Cuerpo del radio  |   |
| 19. <i>Trochlea radii</i> : Tróclea del radio   |   |



## Músculos del miembro torácico. Vista medial

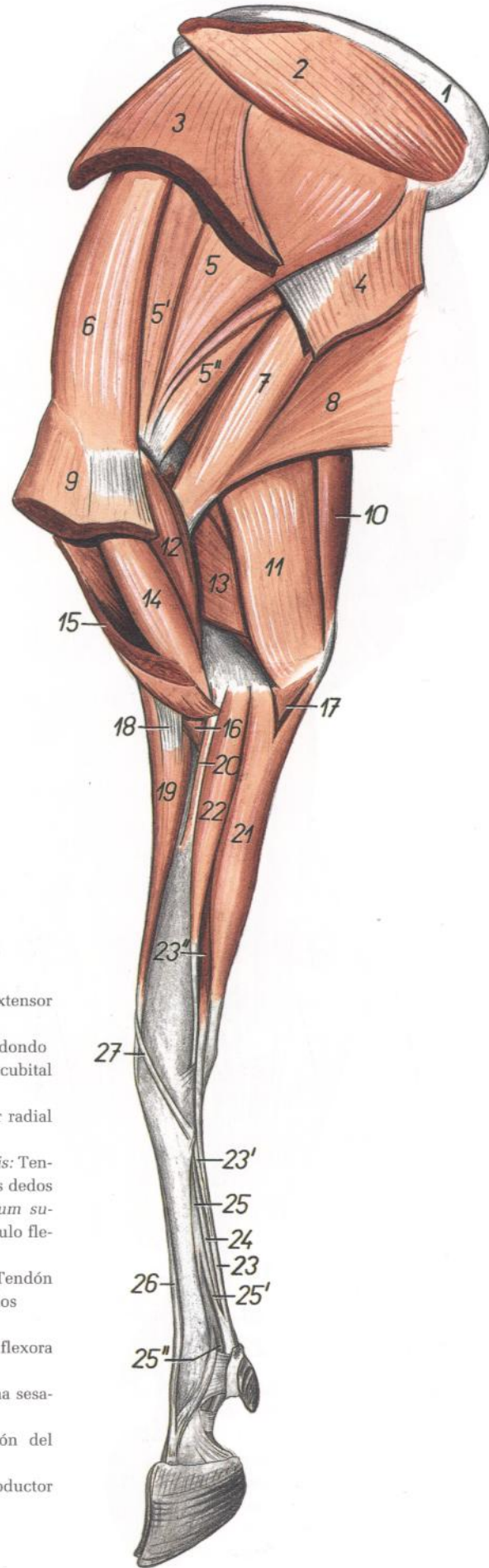


Figura 66

1. *Cartilago scapulae*: Cartílago de la escápula
2. *M. rhomboideus*: Músculo romboides
3. *M. serratus ventralis cervicis*: Músculo serrato ventral del cuello
4. *M. serratus ventralis thoracis*: Músculo serrato ventral del tórax
- 5, 5', 5". *M. subscapularis*: Músculos subescapular
6. *M. supraspinatus*: Músculo supraespinoso
7. *M. teres major*: Músculo redondo mayor
8. *M. latissimus dorsi*: Músculo dorsal ancho
9. *M. pectoralis profundus (s. ascendens)*: Músculo pectoral profundo (ascendente)
10. *M. tensor fasciae antebrachii*: Músculo tensor de la fascia del antebrazo
11. *Caput longum mi. tricipitis brachii*: Cabeza larga del músculo tríceps braquial
12. *M. coracobrachialis*: Músculo coracobraquial
13. *Caput mediale mi. tricipitis brachii*: Cabeza medial del músculo tríceps braquial
14. *M. biceps brachii*: Músculo bíceps braquial
15. *M. pectoralis superficialis (descendens et transversus)*: Músculo pectoral superficial (descendente y transverso)
16. *M. brachialis*: Músculo braquial
17. *Caput ulnare mi. flexoris digitorum profundus*: Cabeza cubital del músculo flexor profundo de los dedos
18. *Lacertus fibrosus*: Lacertus fibrosus
19. *M. extensor carpi radialis*: Músculo extensor radial del carpo
20. *M. pronator teres*: Músculo pronador redondo
21. *M. flexor carpi ulnaris*: Músculo flexor cubital del carpo
22. *M. flexor carpi radialis*: Músculo flexor radial del carpo
23. *Tendo mi. flexoris digitorum superficialis*: Tendón del músculo flexor superficial de los dedos
- 23'. *Portio superficialis mi. flexoris digitorum superficialis*: Porción superficial del músculo flexor superficial de los dedos
24. *Tendo mi. flexoris digitorum profundus*: Tendón del músculo flexor profundo de los dedos
25. *M. interosseus*: Músculo interóseo
- 25'. *Ramus flexorius mi. interossei*: Rama flexora del músculo interóseo
- 25". *Ramus sesamoideus mi. interossei*: Rama sesamoidea del músculo interóseo
26. *Tendo mi. extensoris digiti III*: Tendón del músculo extensor del tercer dedo
27. *M. abductor digiti I longus*: Músculo abductor largo del primer dedo

# CARNERO

## Músculos del miembro torácico. Vista lateral

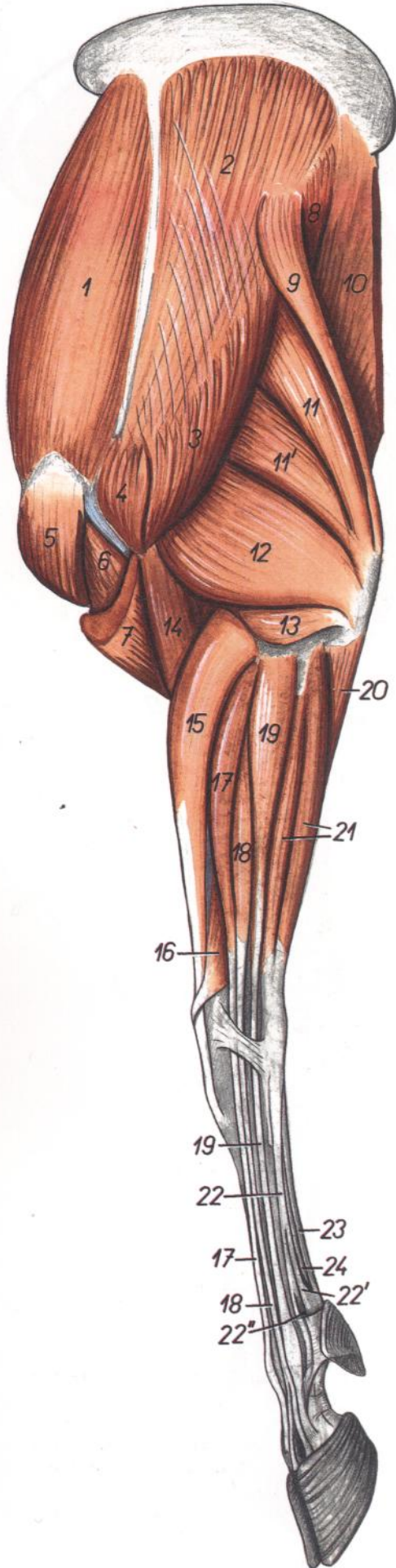


Figura 67

1. *M. supraspinatus*: Músculo supraespinoso
2. *M. infraspinatus*: Músculo infraespinoso
3. *Pars scapularis mi. deltoidei*: Parte escapular del músculo deltoides
4. *Pars acromialis mi. deltoidei*: Parte acromial del músculo deltoides
5. *M. pectoralis profundus (ascendens)*: Músculo pectoral profundo (ascendente)
6. *M. biceps brachii*: Músculo bíceps braquial
7. *M. brachiocephalicus*: Músculo braquiocefálico
8. *M. teres major*: Músculo redondo mayor
9. *M. tensor fasciae antebrachii*: Músculo tensor de la fascia del antebrazo
10. *M. latissimus dorsi*: Músculo dorsal ancho
- 11, 11'. *Caput longum mi. tricipitis brachii*: Cabeza larga del músculo tríceps braquial
12. *Caput laterale mi. tricipitis brachii*: Cabeza lateral del músculo tríceps braquial
13. *M. anconeus*: Músculo ancóneo
14. *M. brachialis*: Músculo braquial
15. *M. extensor carpi radialis*: Músculo extensor radial del carpo
16. *M. abductor digiti I longus*: Músculo abductor largo del primer dedo
- 17, 18. *M. extensor digitorum communis*: Músculo extensor común de los dedos
17. *M. extensor digiti III*: Músculo extensor del tercer dedo
18. *M. extensor digitorum communis (proprius)*: Músculo extensor común de los dedos (propio)
19. *M. extensor digitalis lateralis*: Músculo extensor digital lateral
20. *Caput ulnare mi. flexoris digitorum profundi*: Cabeza cubital del músculo flexor profundo de los dedos
21. *M. extensor carpi ulnaris*: Músculo extensor cubital del carpo
22. *M. interosseus*: Músculo interóseo
- 22'. *Ramus flexorius mi. interossei*: Rama flexora del músculo interóseo
- 22". *Ramus sesamoideus mi. interossei*: Rama sesamoidea del músculo interóseo
23. *M. flexor digitorum superficialis*: Músculo flexor superficial de los dedos
24. *M. flexor digitorum profundus*: Músculo flexor profundo de los dedos

## Disección de la superficie lateral del hombro y brazo

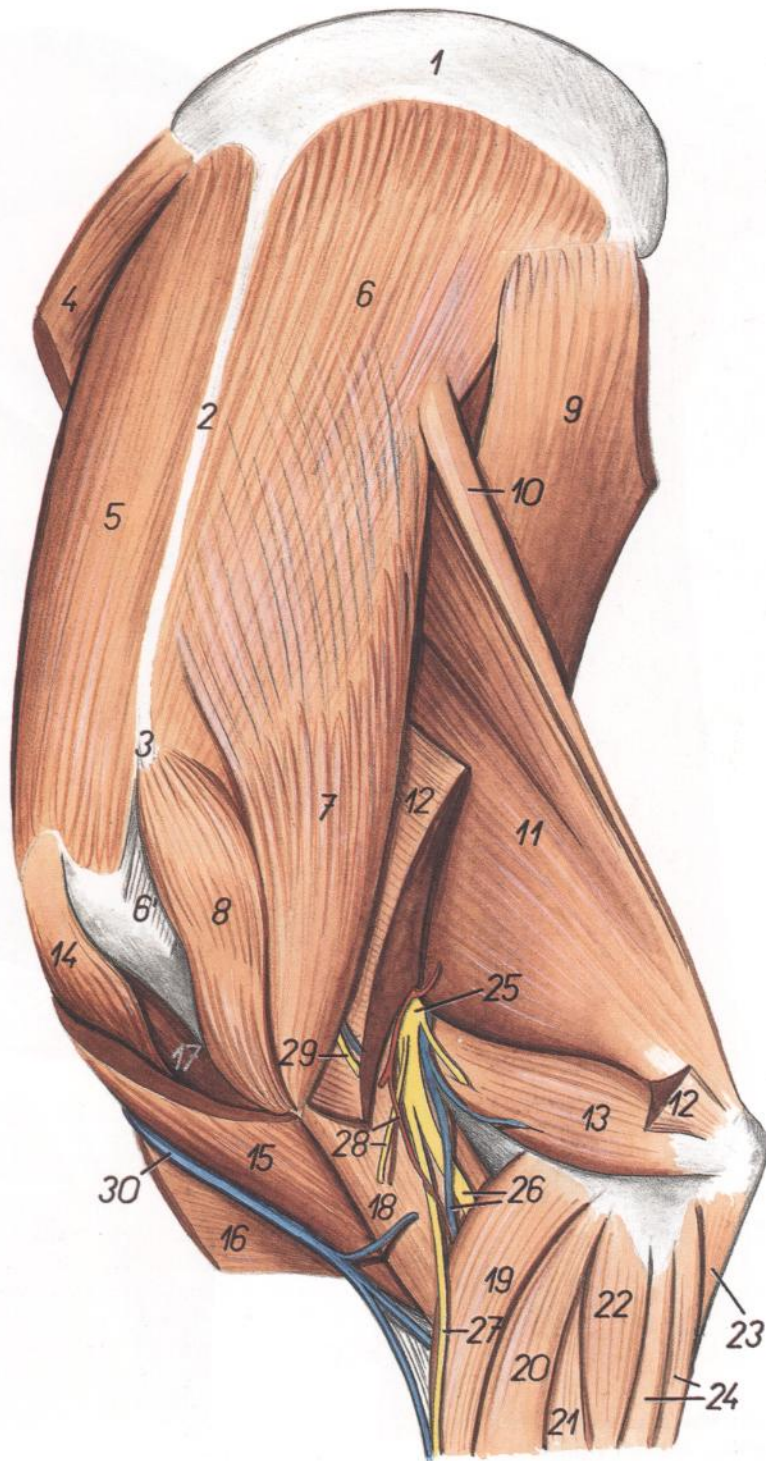


Figura 68

1. *Cartilago scapulae*: Cartilago de la escápula
2. *Spina scapulae*: Espina de la escápula
3. *Acromion*: Acromion
4. *M. serratus ventralis cervicis*: Músculo serrato ventral del cuello
5. *M. supraspinatus*: Músculo supraespinoso
- 6, 6'. *M. infraspinatus*: Músculo infraespinoso
7. *Pars scapularis mi. deltoidei*: Parte escapular del músculo deltoides
8. *Pars acromialis mi. deltoidei*: Parte acromial del músculo deltoides
9. *M. latissimus dorsi*: Músculo dorsal ancho
10. *M. tensor fasciae antebrachii*: Músculo tensor de la fascia del antebrazo
11. *Caput longum mi. tricipitis brachii*: Cabeza larga del músculo tríceps braquial
12. *Caput laterale mi. tricipitis brachii*: Cabeza lateral del músculo tríceps braquial
13. *M. anconeus*: Músculo ancóneo
14. *M. pectoralis profundus (ascendens)*: Músculo pectoral profundo (ascendente)
15. *M. brachiocephalicus*: Músculo braquiocefálico
16. *M. pectoralis descendens*: Músculo pectoral descendente
17. *M. biceps brachii*: Músculo bíceps braquial
18. *M. brachialis*: Músculo braquial
19. *M. extensor carpi radialis*: Músculo extensor radial del carpo
- 20, 21. *M. extensor digitorum communis*: Músculo extensor común de los dedos

20. *M. extensor digiti III*: Músculo extensor del tercer dedo
21. *M. extensor digitorum communis (proprius)*: Músculo extensor común de los dedos (propio)
22. *M. extensor digitalis lateralis*: Músculo extensor digital lateral
23. *Caput ulnare mi. flexoris digitorum profundi*: Cabeza cubital del músculo flexor profundo de los dedos
24. *M. extensor carpi ulnaris*: Músculo extensor cubital del carpo
25. *N. radialis*: Nervio radial

26. *Ramus profundus ni. radialis, ramus v. circumflexae humeri caudalis*: Ramo profundo del nervio radial, rama de la vena circunfleja humeral caudal
27. *Ramus superficialis ni. radialis*: Ramo superficial del nervio radial
28. *Ramus a. circumflexae humeri caudalis, n. cutaneus antebrachii lateralis*: Rama de la arteria circunfleja humeral caudal, nervio cutáneo lateral del antebrazo
29. *N. cutaneus antebrachii cranialis*: Nervio cutáneo craneal del antebrazo
30. *V. cephalica*: Vena cefálica

*Diseción de la superficie medial del hombro y brazo. Primer plano*

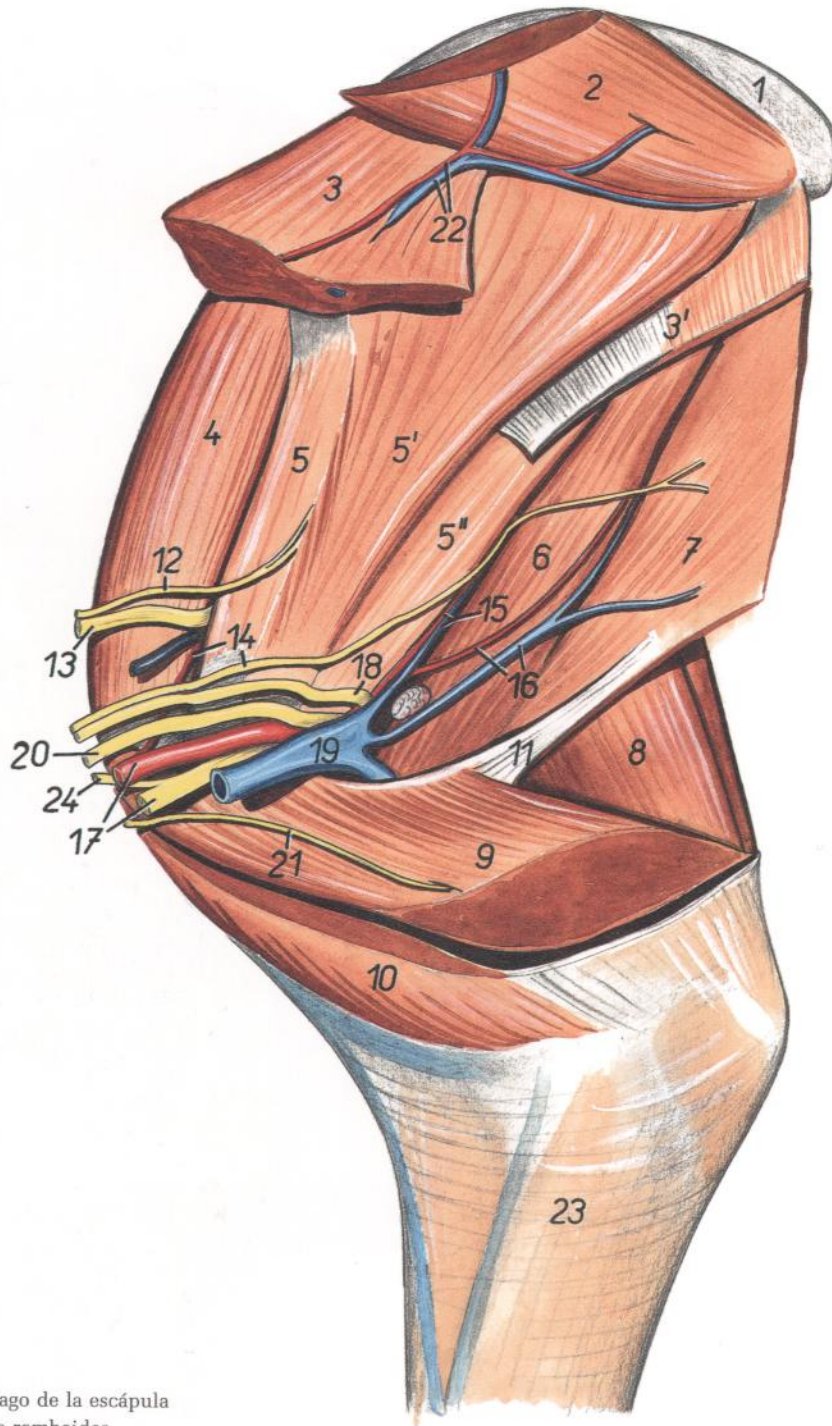


Figura 69

- |  |  |   |
|--|--|---|
| 1. <i>Cartilago scapulae</i> : Cartilago de la escápula                                | 13. <i>N. suprascapularis</i> : Nervio supraescapular  | 18. <i>N. axillaris</i> : Nervio axilar                                       |
| 2. <i>M. rhomboideus</i> : Músculo romboides   | 14. <i>N. thoracodorsalis, a. suprascapularis</i> : Nervio toracodorsal, arteria supraescapular      | 19. <i>V. axillaris</i> : Vena axilar   |
| 3. <i>M. serratus ventralis cervicis</i> : Músculo serrato ventral del cuello          | 15. <i>A. et v. subscapularis</i> : Arteria y vena subescapulares                                    | 20. <i>N. radialis</i> : Nervio radial  |
| 3'. <i>M. serratus ventralis thoracis</i> : Músculo serrato ventral del tórax          | 16. <i>A. et v. thoracodorsalis</i> : Arteria y vena toracodorsales                                  | 21. <i>N. pectoralis caudalis</i> : Nervio pectoral caudal                    |
| 4. <i>M. supraspinatus</i> : Músculo supraespinoso                                     | 17. <i>A. axillaris, n. medianus et n. ulnaris</i> : Arteria axilar, nervio mediano y nervio cubital | 22. <i>A. et v. scapularis dorsalis</i> : Arteria y vena escapulares dorsales |
| 5, 5', 5''. <i>M. subscapularis</i> : Músculo subescapular                             |  | 23. <i>Fascia antebrachii</i> : Fascia del antebrazo                          |
| 6. <i>M. teres major</i> : Músculo redondo mayor                                       |  | 24. <i>N. musculocutaneus</i> : Nervio musculocutáneo                         |
| 7. <i>M. latissimus dorsi</i> : Músculo dorsal ancho                                   |  |   |
| 8. <i>M. triceps brachii</i> : Músculo tríceps braquial                                |  |   |
| 9. <i>M. pectoralis profundus (ascendens)</i> : Músculo pectoral profundo (ascendente) |  |   |
| 10. <i>M. pectoralis transversus</i> : Músculo pectoral transverso                     |  |   |
| 11. <i>Lacertus axillaris</i> : Lacertus axilar  |  |   |
| 12. <i>N. subscapularis</i> : Nervio subescapular                                      |  |   |

Disección de la superficie medial del hombro y brazo. Segundo plano

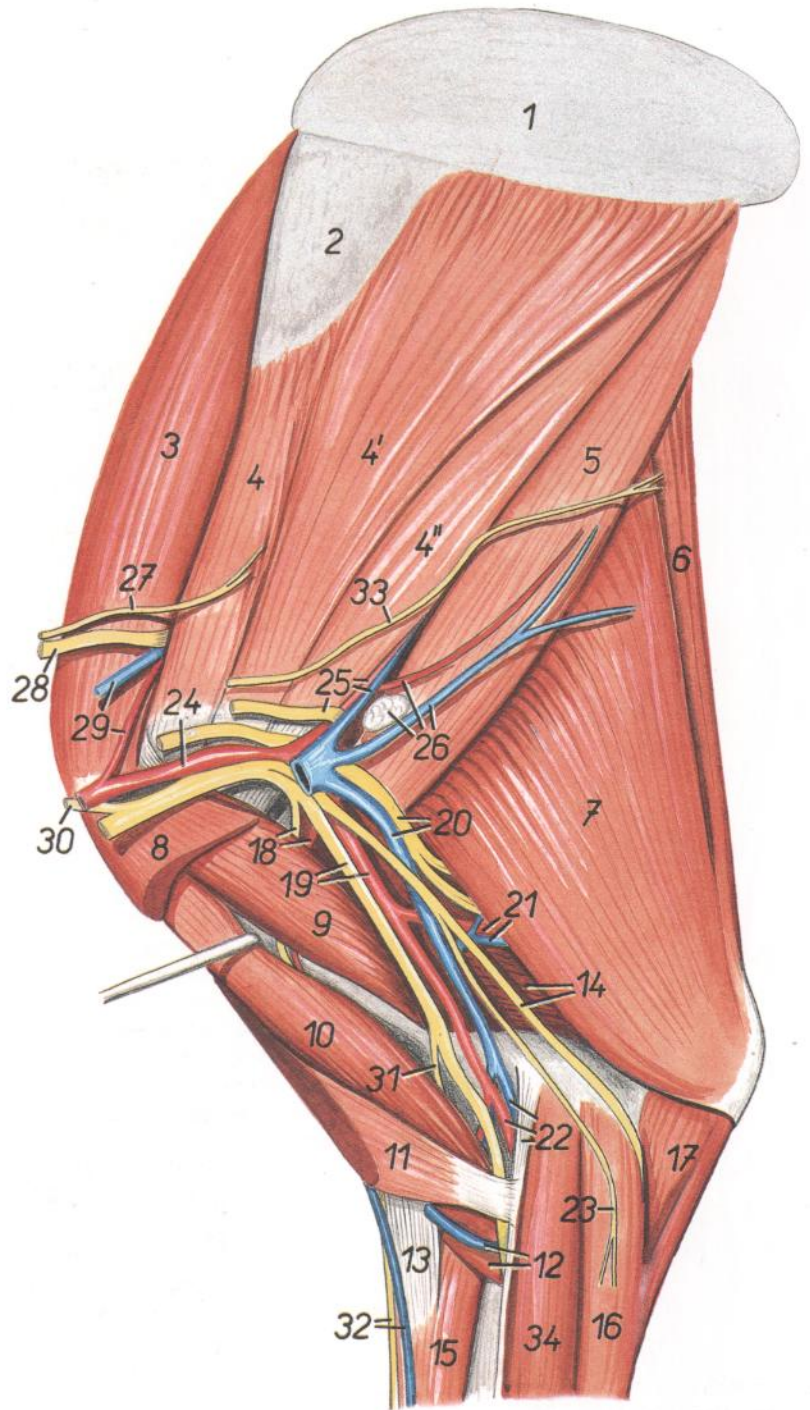


Figura 70

1. *Cartilago scapulae*: Cartilago de la escápula
2. *Facies serrata scapulae*: Cara serrata de la escápula
3. *M. supraspinatus*: Músculo supraespinoso
- 4, 4', 4". *M. subscapularis*: Músculo subescapular
5. *M. teres major*: Músculo redondo mayor
6. *M. tensor fasciae antebrachii*: Músculo tensor de la fascia del antebrazo
7. *Caput longum mi. tricipitis brachii*: Cabeza larga del músculo tríceps braquial
8. *M. pectoralis profundus (ascendens)*: Músculo pectoral profundo (ascendente)
9. *M. coracobrachialis*: Músculo coracobraquial
10. *M. biceps brachii*: Músculo bíceps braquial
11. *Crus radiale mi. pectoralis descendens*: Pilar radial del músculo pectoral descendente
12. *V. cephalica, m. brachialis*: Vena cefálica, músculo braquial
13. *Lacertus fibrosus*: Lacertus fibrosus
14. *Caput mediale mi. tricipitis brachii, n. ulnaris*: Cabeza medial del músculo tríceps braquial, nervio cubital
15. *M. extensor carpi radialis*: Músculo extensor radial del carpo
16. *M. flexor carpi ulnaris*: Músculo flexor cubital del carpo
17. *Caput ulnare mi. flexoris digitorum profundus*: Cabeza cubital del músculo flexor profundo de los dedos
18. *Ramus muscularis proximalis ni. musculocutanei, a. circumflexa humeri cranialis*: Ramo muscular proximal del nervio musculocutáneo, arteria circunfleja humeral craneal
19. *A. brachialis, n. medianus et n. musculocutaneus*: Arteria braquial, nervio mediano y nervio musculocutáneo
20. *V. brachialis, n. radialis*: Vena braquial, nervio radial
21. *A. et v. profunda brachii*: Arteria y vena braquiales profundas
22. *A. et v. mediana, m. pronator teres*: Arteria y vena medianas, músculo pronador redondo
23. *N. cutaneus antebrachii caudalis*: Nervio cutáneo caudal del antebrazo
24. *A. axillaris*: Arteria axilar
25. *N. axillaris, a. et v. subscapularis*: Nervio axilar, arteria y vena subescapulares
26. *A. et v. thoracodorsalis, ln. axillaris*: Arteria y vena toracodorsales, linfonódulo axilar
27. *N. subscapularis*: Nervio subescapular
28. *N. suprascapularis*: Nervio supraescapular
29. *A. et v. suprascapularis*: Arteria y vena supraescapulares
30. *N. musculocutaneus*: Nervio musculocutáneo
31. *Ramus muscularis distalis ni. musculocutanei*: Ramo muscular distal del nervio musculocutáneo
32. *V. cephalica accessoria, n. cutaneus antebrachii cranialis*: Vena cefálica accesoria, nervio cutáneo craneal del antebrazo
33. *N. thoracodorsalis*: Nervio toracodorsal
34. *M. flexor carpi radialis*: Músculo flexor radial del carpo

*Disección de la parte distal del miembro torácico. Vista medial*

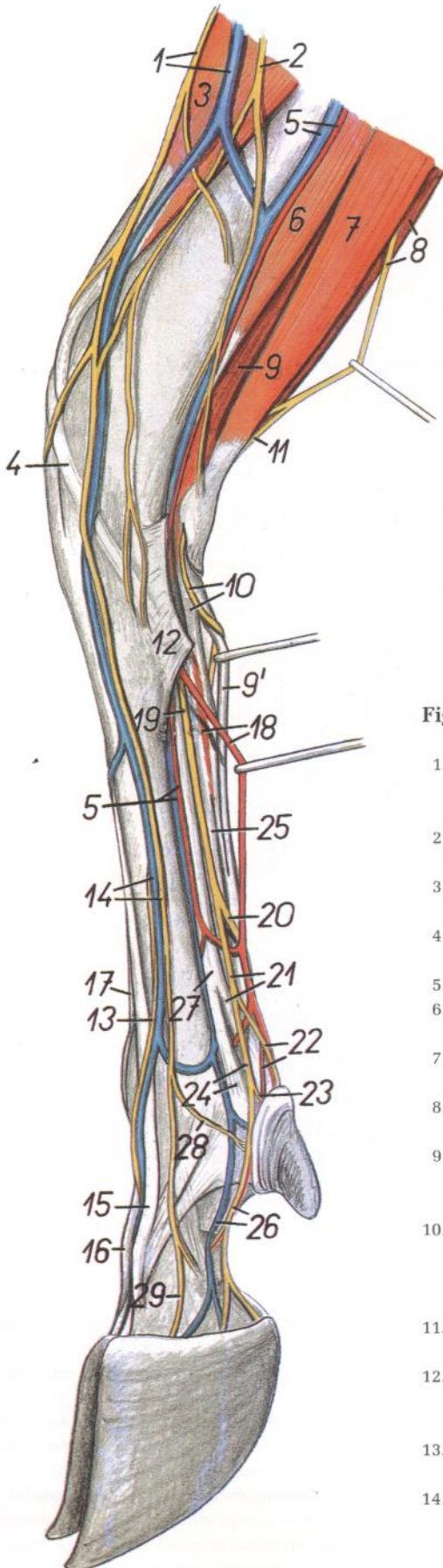


Figura 71

1. *Ramus superficialis ni. radialis, v. cephalica accessoria*: Ramo superficial del nervio radial, vena cefálica accesoria
2. *N. cutaneus antebrachii medialis*: Nervio cutáneo medial del antebrazo
3. *M. extensor carpi radialis*: Músculo extensor radial del carpo
4. *M. abductor digiti I longus*: Músculo abductor largo del primer dedo
5. *A. et v. radialis*: Arteria y vena radiales
6. *M. flexor carpi radialis*: Músculo flexor radial del carpo
7. *M. flexor carpi ulnaris*: Músculo flexor cubital del carpo
8. *N. ulnaris, m. extensor carpi ulnaris*: Nervio cubital, músculo extensor cubital del carpo
- 9, 9'. *Portio superficialis mi. flexoris digitorum superficialis*: Porción superficial del músculo flexor superficial de los dedos
10. *Ramus palmaris ni. ulnaris, portio profunda mi. flexoris digitorum superficialis*: Ramo palmar del nervio cubital, porción profunda del músculo flexor superficial de los dedos
11. *Ramus dorsalis ni. ulnaris*: Ramo dorsal del nervio cubital
12. *Lig. carpi palmare superficiale (retinaculum flexorum)*: Ligamento palmar superficial del carpo (retináculo flexor)
13. *N. digitalis dorsalis communis III*: Tercer nervio digital dorsal común
14. *N. digitalis dorsalis communis II, v. digitalis dorsalis communis III*: Segundo nervio digital dorsal común, tercera vena digital dorsal común
15. *M. extensor digiti III*: Músculo extensor del tercer dedo
16. *M. extensor digitalis lateralis*: Músculo extensor digital lateral
17. *M. extensor digitorum communis (proprius)*: Músculo extensor común de los dedos (propio)
18. *A. mediana, m. interflexorius distalis*: Arteria mediana, músculo interflexor distal
19. *N. medianus*: Nervio mediano
20. *N. palmaris lateralis*: Nervio palmar lateral
21. *N. palmaris medialis, ramus flexorius mi. interossei*: Nervio palmar medial, rama flexora del músculo interóseo
22. *N. digitalis palmaris III lateralis, a. digitalis palmaris communis II*: Tercer nervio digital palmar lateral, segunda arteria digital palmar común
23. *N. digitalis palmaris proprius II medialis*: Segundo nervio digital palmar propio medial
24. *Ramus sesamoideus mi. interossei, n. digitalis palmaris communis II*: Rama sesamoidea del músculo interóseo, segundo nervio digital palmar común
25. *Tendo mi. flexoris digitorum profundus*: Tendón del músculo flexor profundo de los dedos
26. *N. digitalis palmaris proprius III medialis, v. digitalis palmaris propria III medialis*: Tercer nervio digital palmar propio medial, tercera vena digital palmar propia medial
27. *M. interosseus*: Músculo interóseo
28. *N. digitalis dorsalis proprius II*: Segundo nervio digital dorsal propio
29. *N. digitalis dorsalis proprius III medialis*: Tercer nervio digital dorsal propio medial

Disección de la parte distal del miembro torácico. Vista lateral

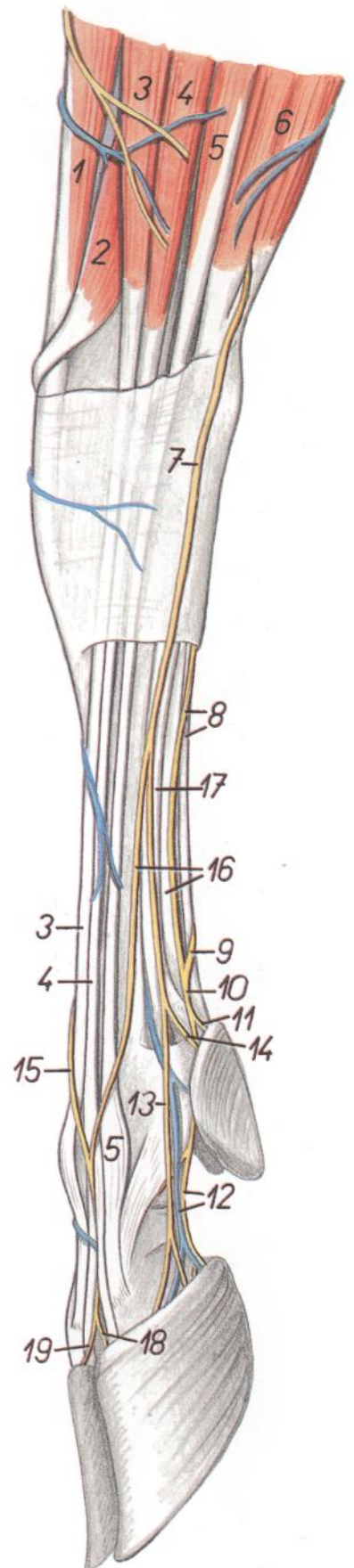


Figura 72

1. *M. extensor carpi radialis*: Músculo extensor radial del carpo
2. *M. abductor digiti I longus*: Músculo abductor largo del primer dedo
- 3, 4. *M. extensor digitorum communis*: Músculo extensor común de los dedos
3. *M. extensor digiti III*: Músculo extensor del tercer dedo
4. *M. extensor digitorum communis (proprius)*: Músculo extensor común de los dedos (propio)
5. *M. extensor digitalis lateralis*: Músculo extensor digital lateral
6. *M. extensor carpi ulnaris*: Músculo extensor cubital del carpo
7. *Ramus dorsalis ni. ulnaris*: Ramo dorsal del nervio cubital
8. *Ramus superficialis rami palmaris ni. ulnaris, m. flexor digitorum superficialis*: Ramo superficial del ramo palmar del nervio cubital, músculo flexor superficial de los dedos
- 9, 10. *N. digitalis palmaris communis IV*: Cuarto nervio digital palmar común
11. *N. digitalis palmaris proprius V lateralis*: Quinto nervio digital palmar propio lateral
12. *V. et n. digitalis palmaris proprius IV lateralis*: Cuarta vena y nervio digitales palmares propios laterales
13. *N. digitalis dorsalis proprius IV lateralis*: Cuarto nervio digital dorsal propio lateral
14. *N. digitalis dorsalis proprius V*: Quinto nervio digital dorsal propio
15. *N. digitalis dorsalis communis III*: Tercer nervio digital dorsal común
16. *Ramus communicans radialis ni. ulnaris, m. flexor digitorum profundus*: Ramo comunicante radial del nervio cubital, músculo flexor profundo de los dedos
17. *M. interosseus*: Músculo interóseo
18. *N. digitalis dorsalis proprius rv medialis*: Cuarto nervio digital dorsal propio medial
19. *N. digitalis dorsalis proprius III lateralis*: Tercer nervio digital dorsal propio lateral

## Disección de la parte distal del miembro torácico derecho. Vista dorsal

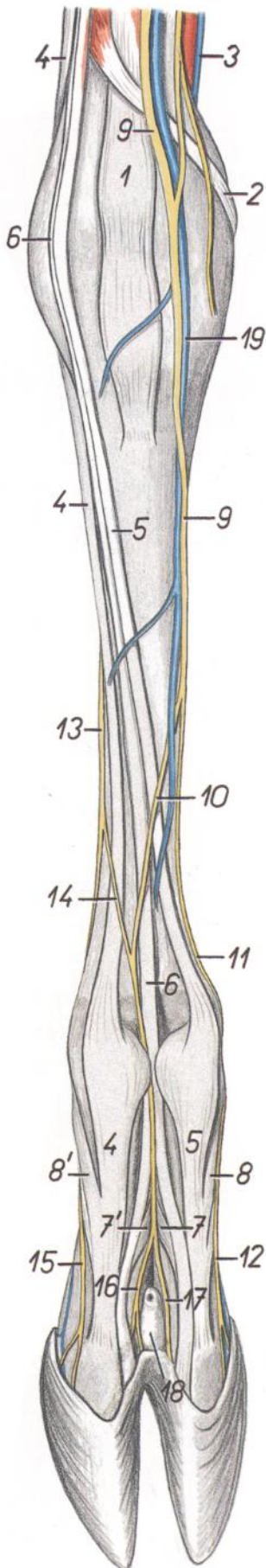


Figura 73

1. *M. extensor carpi radialis*: Músculo extensor radial del carpo
2. *M. abductor digiti I longus*: Músculo abductor largo del primer dedo
3. *V. radialis*: Vena radial
4. *M. extensor digitalis lateralis*: Músculo extensor digital lateral
5. *M. extensor digitorum communis*: Músculo extensor común de los dedos
6. *M. extensor digitorum communis (proprius)*: Músculo extensor común de los dedos (propio)
7. *Portio interdigitalis mi. interossei ad digitum III*: Porción interdigital del músculo interóseo para el tercer dedo
- 7'. *Portio interdigitalis mi. interossei ad digitum IV*: Porción interdigital del músculo interóseo para el cuarto dedo
8. *Portio collateralis mi. interossei ad digitum III*: Porción colateral del músculo interóseo para el tercer dedo
- 8'. *Portio collateralis mi. interossei ad digitum IV*: Porción colateral del músculo interóseo para el cuarto dedo
9. *Ramus superficialis ni. radialis*: Ramo superficial del nervio radial
10. *N. digitalis dorsalis communis III*: Tercer nervio digital dorsal común
11. *N. digitalis dorsalis communis II*: Segundo nervio digital dorsal común
12. *N. digitalis dorsalis proprius III medialis*: Tercer nervio digital dorsal propio medial
13. *Ramus dorsalis ni. ulnaris*: Ramo dorsal del nervio cubital
14. *Ramus communicans radialis ni. ulnaris*: Ramo comunicante radial del nervio cubital
15. *N. digitalis dorsalis proprius IV lateralis*: Cuarto nervio digital dorsal propio lateral
16. *N. digitalis dorsalis proprius IV medialis*: Cuarto nervio digital dorsal propio medial
17. *N. digitalis dorsalis proprius III lateralis*: Tercer nervio digital dorsal propio lateral
18. *Sinus interdigitalis*: Seno interdigital
19. *V. cephalica accesoria*: Vena cefálica accesoria



*Disección de la parte distal del miembro torácico derecho. Vista palmar*

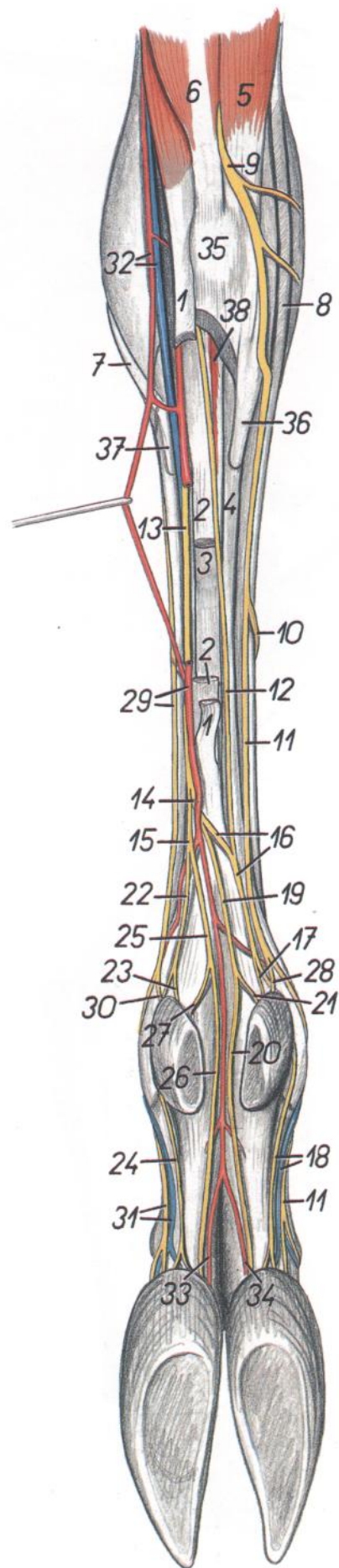


Figura 74

1. *Portio superficialis mi. flexoris digitorum superficialis*: Porción superficial del músculo flexor superficial de los dedos
2. *Portio profunda mi. flexoris digitorum superficialis*: Porción profunda del músculo flexor superficial de los dedos
3. *M. flexor digitorum profundus*: Músculo flexor profundo de los dedos
4. *M. interosseus*: Músculo interóseo
5. *M. extensor carpi ulnaris*: Músculo extensor cubital del carpo
6. *M. flexor carpi ulnaris*: Músculo flexor cubital del carpo
7. *M. abductor digiti I longus*: Músculo abductor largo del primer dedo
8. *M. extensor digitalis lateralis*: Músculo extensor digital lateral
9. *Ramus dorsalis ni. ulnaris*: Ramo dorsal del nervio cubital
10. *Ramus communicans radialis ni. ulnaris*: Ramo comunicante radial del nervio cubital
11. *N. digitalis dorsalis communis IV*: Cuarto nervio digital dorsal común
- 11'. *N. digitalis dorsalis proprius IV lateralis*: Cuarto nervio digital dorsal propio lateral
12. *Ramus superficialis rami palmaris ni. ulnaris*: Ramo superficial del ramo palmar del nervio cubital
13. *N. medianus*: Nervio mediano
14. *N. palmaris lateralis*: Nervio palmar lateral
15. *N. palmaris medialis*: Nervio palmar medial
16. *N. digitalis palmaris communis IV*: Cuarto nervio digital palmar común
17. *N. digitalis palmaris proprius V lateralis*: Quinto nervio digital palmar propio lateral
18. *N. digitalis palmaris proprius IV lateralis, v. digitalis palmaris propria IV lateralis*: Cuartos nervio y vena digitales palmares propios laterales
19. *N. digitalis palmaris IV medialis*: Cuarto nervio digital palmar medial
20. *N. digitalis palmaris proprius IV medialis*: Cuarto nervio digital palmar propio medial
21. *N. digitalis palmaris proprius V medialis*: Quinto nervio digital palmar propio medial
22. *N. digitalis palmaris communis II*: Segundo nervio digital palmar común
23. *N. digitalis palmaris proprius II medialis*: Segundo nervio digital palmar propio medial
24. *N. digitalis palmaris proprius III medialis*: Tercer nervio digital palmar propio medial
25. *N. digitalis palmaris III lateralis*: Tercer nervio digital palmar lateral
26. *N. digitalis palmaris proprius III lateralis*: Tercer nervio digital palmar propio lateral
27. *N. digitalis palmaris proprius II lateralis*: Segundo nervio digital palmar propio lateral
28. *N. digitalis dorsalis proprius V*: Quinto nervio digital dorsal propio
29. *Ramus superficialis ni. radialis, a. mediana*: Ramo superficial del nervio radial, arteria mediana
30. *N. digitalis dorsalis proprius II*: Segundo nervio digital dorsal propio
31. *N. digitalis palmaris proprius III medialis, v. digitalis palmaris propria III medialis*: Tercer nervio y vena digitales palmares propios mediales
32. *A. et v. radialis*: Arteria y vena radiales
33. *A. digitalis palmaris propria III lateralis*: Tercera arteria digital palmar propia lateral
34. *A. digitalis palmaris propria IV medialis*: Cuarta arteria digital palmar propia medial
35. *Os carpi accessorium (os pisiforme)*: Hueso accesorio del carpo (hueso pisiforme)
36. *Os metacarpale V*: Quinto hueso metacarpiano
37. *Os metacarpale II*: Segundo hueso metacarpiano
38. *M. interflexorius distalis*: Músculo interflexor distal

Esqueleto del miembro pelviano. Vista medial

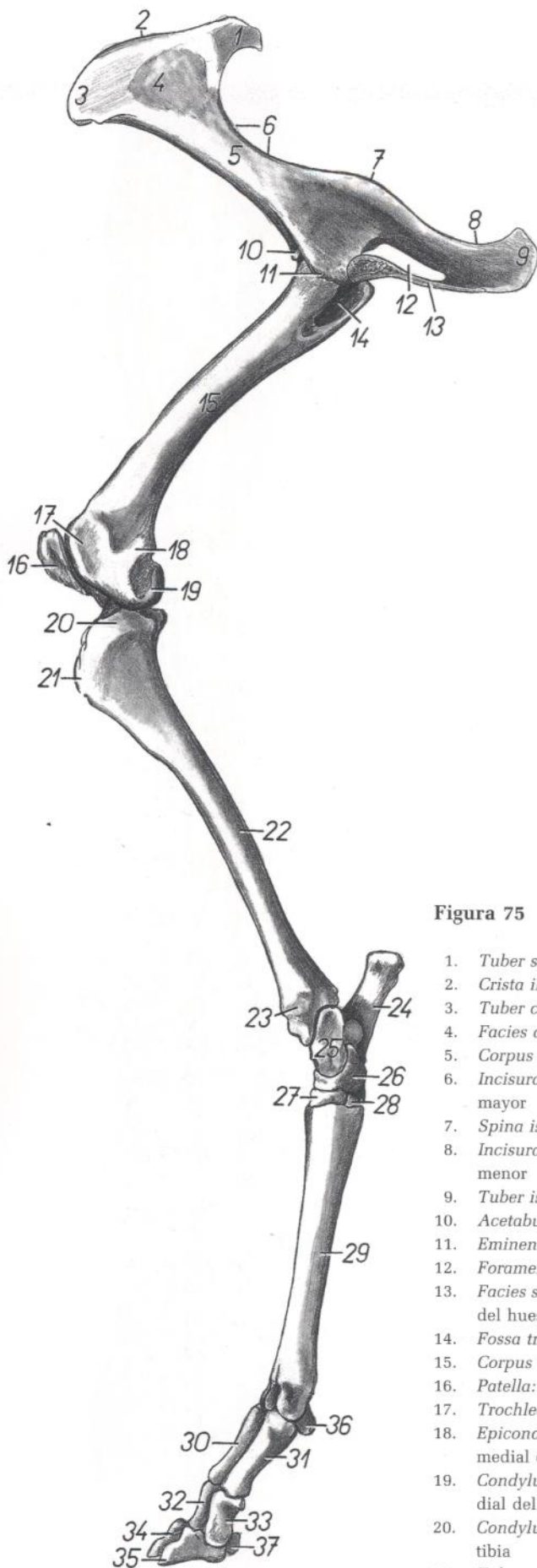


Figura 75

- |  |  |
|--|--|
| 1. <i>Tuber sacrale</i> : Tuberosidad sacra                                  | 23. <i>Malleolus medialis</i> : Maléolo medial   |
| 2. <i>Crista iliaca</i> : Cresta ilíaca                                      | 24. <i>Calcaneus</i> : Calcáneo  |
| 3. <i>Tuber coxae</i> : Tuberosidad del coxal                                | 25. <i>Talus</i> : Astrágalo   |
| 4. <i>Facies auricularis</i> : Cara auricular                                | 26. <i>Os centroquartale (os naviculocuboideum)</i> : Hueso centrocuartal (hueso naviculocuboideo)   |
| 5. <i>Corpus ossis ilium</i> : Cuerpo del ilion                              | 27. <i>Os tarsale II et III (os cuneiforme intermedio-laterale)</i> : Segundo y tercer huesos del tarso (hueso cuneiforme intermediolateral) |
| 6. <i>Incisura ischiadica major</i> : Incisura isquiática mayor              | 28. <i>Os tarsale I (os cuneiforme mediale)</i> : Primer hueso tarsiano (hueso cuneiforme medial)  |
| 7. <i>Spina ischiadica</i> : Espina isquiática                               | 29. <i>Os metatarsale III et IV</i> : Tercer y cuarto huesos metatarsianos   |
| 8. <i>Incisura ischiadica minor</i> : Incisura isquiática menor              | 30. <i>Phalanx proximalis digiti IV</i> : Falange proximal del cuarto dedo   |
| 9. <i>Tuber ischiadicum</i> : Tuberosidad isquiática                         | 31. <i>Phalanx proximalis digiti III</i> : Falange proximal del tercer dedo  |
| 10. <i>Acetabulum</i> : Acetábulo  | 32. <i>Phalanx media digiti IV</i> : Falange media del cuarto dedo   |
| 11. <i>Eminencia iliopubica</i> : Eminencia iliopúbica                       | 33. <i>Phalanx media digiti III</i> : Falange media del tercer dedo  |
| 12. <i>Foramen obturatum</i> : Agujero obturado                              | 34. <i>Phalanx distalis digiti IV</i> : Falange distal del cuarto dedo   |
| 13. <i>Facies symphysealis ossis coxae</i> : Cara sinfisaria del hueso coxal | 35. <i>Phalanx distalis digiti III</i> : Falange distal del tercer dedo  |
| 14. <i>Fossa trochanterica</i> : Fosa trocantérica                           | 36. <i>Os sesamoideum proximale</i> : Hueso sesamoideo proximal  |
| 15. <i>Corpus ossis femoris</i> : Cuerpo del fémur                           | 37. <i>Os sesamoideum distale</i> : Hueso sesamoideo distal  |
| 16. <i>Patella</i> : Rótula  |  |
| 17. <i>Trochlea ossis femoris</i> : Tróclea del fémur                        |  |
| 18. <i>Epicondylus medialis ossis femoris</i> : Epicóndilo medial del fémur  |  |
| 19. <i>Condylus medialis ossis femoris</i> : Cóndilo medial del fémur        |  |
| 20. <i>Condylus medialis tibiae</i> : Cóndilo medial de la tibia             |  |
| 21. <i>Tuberositas tibiae</i> : Tuberosidad de la tibia                      |  |
| 22. <i>Corpus tibiae</i> : Cuerpo de la tibia                                |  |

Músculos de la pelvis y del miembro pelviano. Vista medial

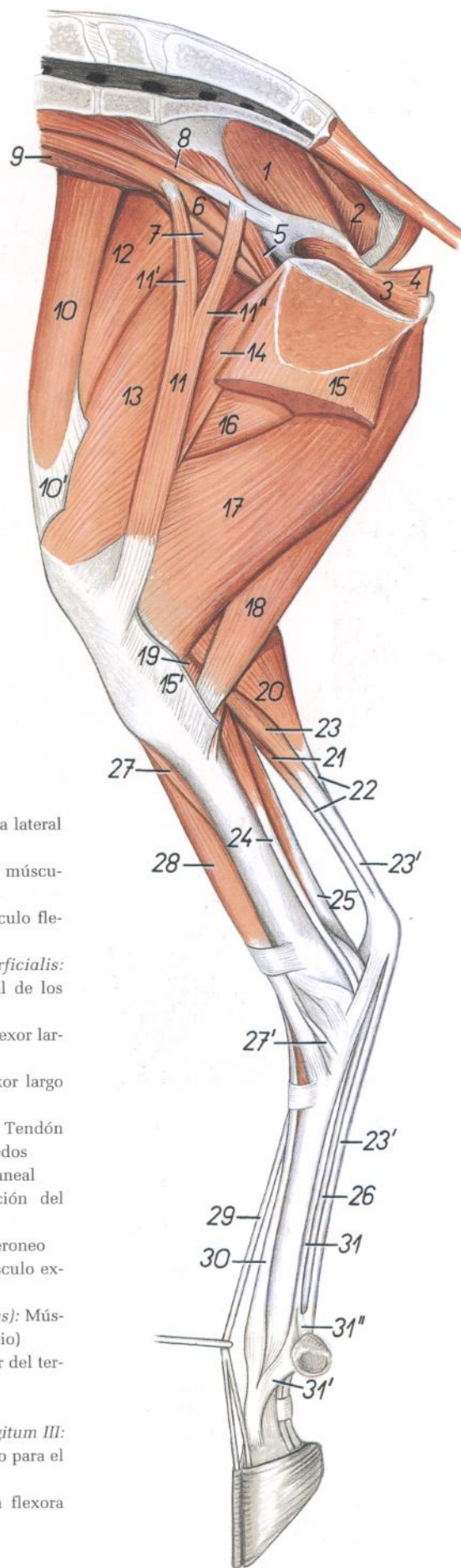


Figura 76

1. *M. gluteus medius*: Músculo glúteo medio
2. *M. gluteobiceps*: Músculo gluteobíceps
3. *Pars intrapelvina mi. obturatorii externi*: Parte intrapelviana del músculo obturador externo
4. *M. levator ani*: Músculo elevador del ano
5. *Portio medialis mi. iliaci*: Porción medial del músculo ilíaco
6. *M. psoas major*: Músculo psoas mayor
7. *Portio lateralis mi. iliaci*: Porción lateral del músculo ilíaco
8. *M. psoas minor*: Músculo psoas menor
9. *M. quadratus lumborum*: Músculo cuadrado lumbar
10. *M. tensor fasciae latae*: Músculo tensor de la fascia lata
- 10'. *Fascia lata femoris*: Fascia lata del muslo
11. *M. sartorius*: Músculo sartorio
- 11'. *Portio cranialis mi. sartorii*: Porción craneal del músculo sartorio
- 11''. *Portio caudalis mi. sartorii*: Porción caudal del músculo sartorio
12. *M. rectus femoris*: Músculo recto femoral
13. *M. vastus medialis*: Músculo vasto medial
14. *M. pectineus*: Músculo pectíneo
15. *M. gracilis*: Músculo grácil
- 15'. *Insertio mi. gracilis*: Inserción del músculo grácil
16. *M. adductor*: Músculo aductor
17. *M. semimembranosus*: Músculo semimembranoso
18. *M. semitendinosus*: Músculo semitendinoso
19. *M. popliteus*: Músculo poplíteo
20. *Caput mediale mi. gastrocnemii*: Cabeza medial del músculo gastrocnemio
21. *Caput laterale mi. gastrocnemii*: Cabeza lateral del músculo gastrocnemio
22. *Tendo mi. tricipitis surae*: Tendón del músculo tríceps sural
23. *M. flexor digitorum superficialis*: Músculo flexor superficial de los dedos
- 23'. *Tendo mi. flexoris digitorum superficialis*: Tendón del músculo flexor superficial de los dedos
24. *M. flexor digitorum longus*: Músculo flexor largo de los dedos
25. *M. flexor digiti I longus*: Músculo flexor largo del primer dedo
26. *Tendo mi. flexoris digitorum profundus*: Tendón del músculo flexor profundo de los dedos
27. *M. tibialis cranialis*: Músculo tibial craneal
- 27'. *Insertio mi. tibialis cranialis*: Inserción del músculo tibial craneal
28. *M. peroneus tertius*: Músculo tercer peroneo
- 29, 30. *M. extensor digitorum longus*: Músculo extensor largo de los dedos
29. *M. extensor digitorum longus (proprius)*: Músculo extensor largo de los dedos (propio)
30. *M. extensor digiti III*: Músculo extensor del tercer dedo
31. *M. interosseus*: Músculo interóseo
- 31'. *Portio collateralis mi. interossei ad digitum III*: Porción colateral del músculo interóseo para el tercer dedo
- 31''. *Ramus flexorius mi. interossei*: Rama flexora del músculo interóseo

Músculos de la pelvis y del miembro pelviano. Vista lateral

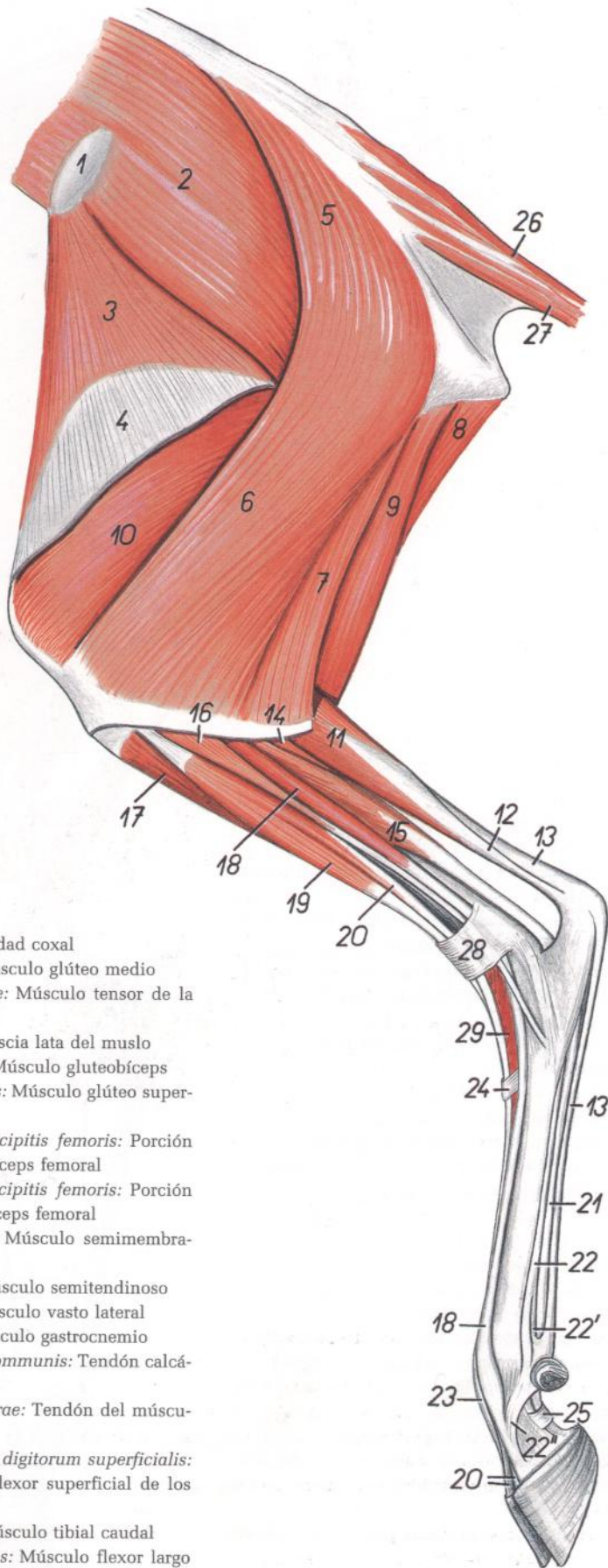


Figura 77

1. *Tuber coxae*: Tuberosidad coxal
2. *M. gluteus medius*: Músculo glúteo medio
3. *M. tensor fasciae latae*: Músculo tensor de la fascia lata
4. *Fascia lata femoris*: Fascia lata del muslo
- 5, 6, 7. *M. gluteobiceps*: Músculo gluteobíceps
5. *M. gluteus superficialis*: Músculo glúteo superficial
6. *Portio cranialis mi. bicipitis femoris*: Porción craneal del músculo bíceps femoral
7. *Portio caudalis mi. bicipitis femoris*: Porción caudal del músculo bíceps femoral
8. *M. semimembranosus*: Músculo semimembranoso
9. *M. semitendinosus*: Músculo semitendinoso
10. *M. vastus lateralis*: Músculo vasto lateral
11. *M. gastrocnemius*: Músculo gastrocnemio
- 12, 13. *Tendo calcaneus communis*: Tendón calcáneo común
12. *Tendo mi. tricipitis surae*: Tendón del músculo tríceps sural
- 13, 13'. *Tendo mi. flexoris digitorum superficialis*: Tendón del músculo flexor superficial de los dedos
14. *M. tibialis caudalis*: Músculo tibial caudal
15. *M. flexor digiti I longus*: Músculo flexor largo del primer dedo
16. *M. peroneus longus*: Músculo peroneo largo

17. *M. tibialis cranialis*: Músculo tibial craneal
18. *M. extensor digitalis lateralis*: Músculo extensor digital lateral
19. *M. peroneus tertius*: Músculo tercer peroneo
20. *M. extensor digitorum longus (proprius)*: Músculo extensor largo de los dedos (propio)
21. *M. flexor digitorum profundus*: Músculo flexor profundo de los dedos
22. *M. interosseus*: Músculo interóseo
- 22'. *Ramus flexorius mi. interossei*: Rama flexora del músculo interóseo
- 22''. *Ramus collateralis mi. interossei ad digitum IV*: Rama colateral del músculo interóseo para el cuarto dedo
23. *M. extensor digiti III*: Músculo extensor del tercer dedo
24. *Retinaculum extensorum distale*: Retináculo extensor distal
25. *Pars annularis vaginae fibrosae digiti*: Parte anular de la vaina fibrosa de los dedos
26. *M. sacrocaudalis dorsalis lateralis*: Músculo sacrocaudal dorsal lateral
27. *M. sacrocaudalis ventralis lateralis*: Músculo sacrocaudal ventral lateral
28. *Retinaculum extensorum proximale*: Retináculo extensor proximal
29. *M. extensor digitorum brevis*: Músculo extensor corto de los dedos

## Disección de la pelvis y muslo. Vista medial

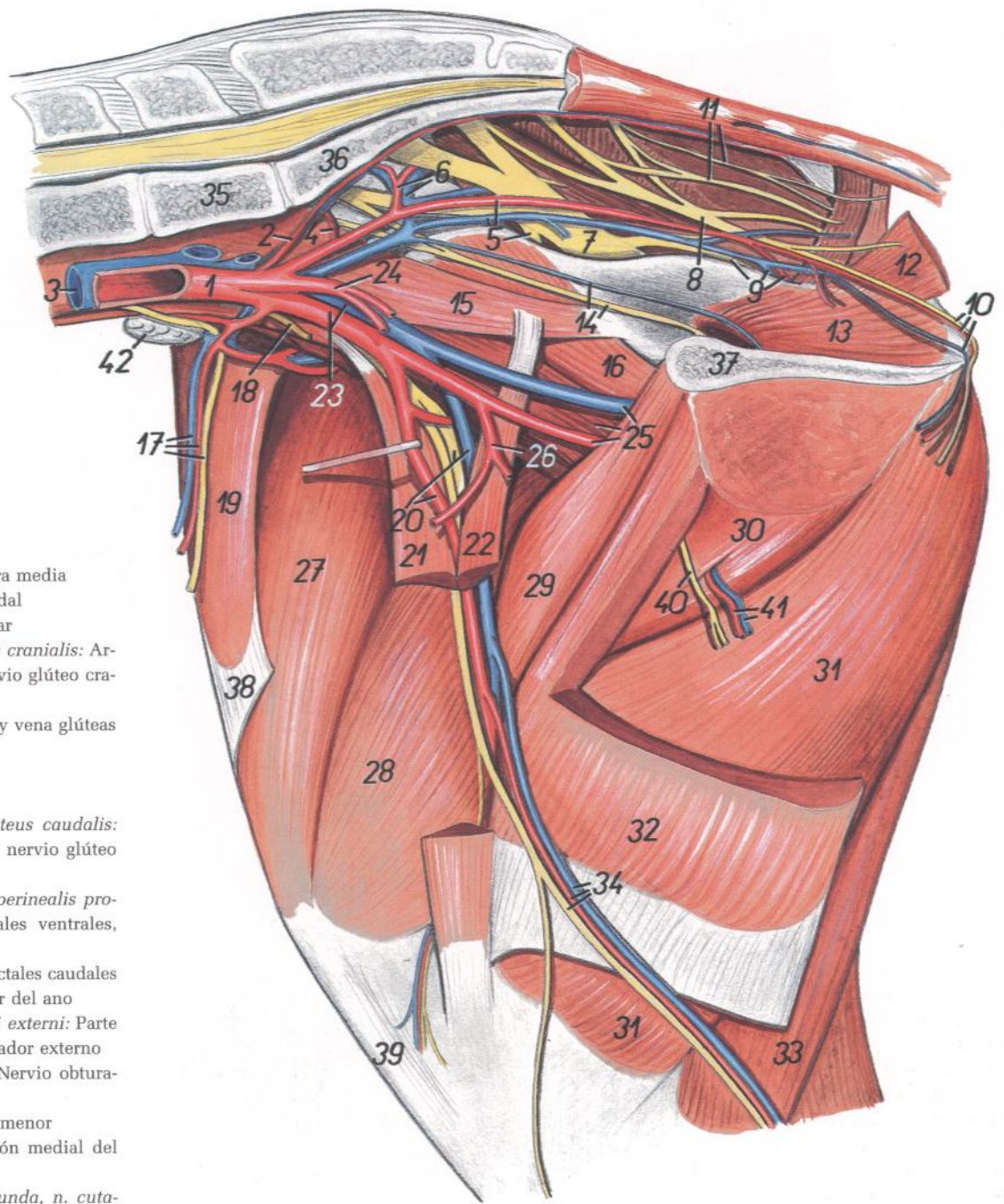


Figura 78

1. *Aorta*: Aorta
2. *A. sacralis mediana*: Arteria sacra media
3. *V. cava caudalis*: Vena cava caudal
4. *A. iliolumbalis*: Arteria iliolumbar
5. *A. et v. iliaca interna, n. gluteus cranialis*: Arteria y vena ilíacas internas, nervio glúteo craneal
6. *A. et v. glutea cranialis*: Arteria y vena glúteas craneales
7. *N. ischiadicus*: Nervio ciático
8. *N. pudendus*: Nervio pudendo
9. *A. et v. glutea caudalis, n. gluteus caudalis*: Arteria y vena glúteas caudales, nervio glúteo caudal
10. *A. et v. perinealis ventralis, n. perinealis profundus*: Arteria y vena perineales ventrales, nervio perineal profundo
11. *Nn. rectales caudales*: Nervios rectales caudales
12. *M. levator ani*: Músculo elevador del ano
13. *Pars intrapelvina mi. obturatorii externi*: Parte intrapelviana del músculo obturador externo
14. *N. obturatorius, v. obturatoria*: Nervio obturador, vena obturatriz
15. *M. psoas minor*: Músculo psoas menor
16. *Portio medialis mi. iliaci*: Porción medial del músculo ilíaco
17. *A. et v. circumflexa ilium profunda, n. cutaneus femoris lateralis*: Arteria y vena circunflejas ilíacas profundas, nervio cutáneo femoral lateral
18. *N. genitofemoralis*: Nervio genitofemoral
19. *M. tensor fasciae latae*: Músculo tensor de la fascia lata
20. *A., v. et n. femoralis*: Arteria, vena y nervio femorales
21. *Portio cranialis mi. sartorii*: Porción craneal del músculo sartorio
22. *Portio caudalis mi. sartorii*: Porción caudal del músculo sartorio
23. *A. et v. iliaca externa*: Arteria y vena ilíacas externas
24. *A. umbilicalis*: Arteria umbilical
25. *A. et v. profunda femoris, m. psoas major*: Arteria y vena femorales profundas, músculo psoas mayor
26. *Truncus pudendoepigastricus*: Tronco pudendo epigástrico
27. *M. rectus femoris*: Músculo recto femoral
28. *M. vastus medialis*: Músculo vasto medial
29. *M. pectineus*: Músculo pectíneo
30. *M. adductor*: Músculo aductor
31. *M. semimembranosus*: Músculo semimembranoso
32. *M. gracilis*: Músculo grácil
33. *M. semitendinosus*: Músculo semitendinoso
34. *A. et n. saphenus, v. saphena medialis*: Arteria y nervio safenos, vena safena medial
35. *Vertebra lumbalis VI*: Sexta vértebra lumbar
36. *Os sacrum*: Hueso sacro
37. *Facies symphysialis ossis coxae*: Cara sinfisaria del hueso coxal
38. *Fascia lata femoris*: Fascia lata del muslo
39. *Lig. patellae*: Ligamento rotuliano
40. *Ramus ni. obturatorii*: Ramo del nervio obturador
41. *Rami musculares a. et v. profundae femoris*: Ramas musculares de la arteria y vena femorales profundas
42. *Ln. iliacus medialis*: Linfonódulo ilíaco medial

*Disección de la superficie lateral de la grupa y muslo*

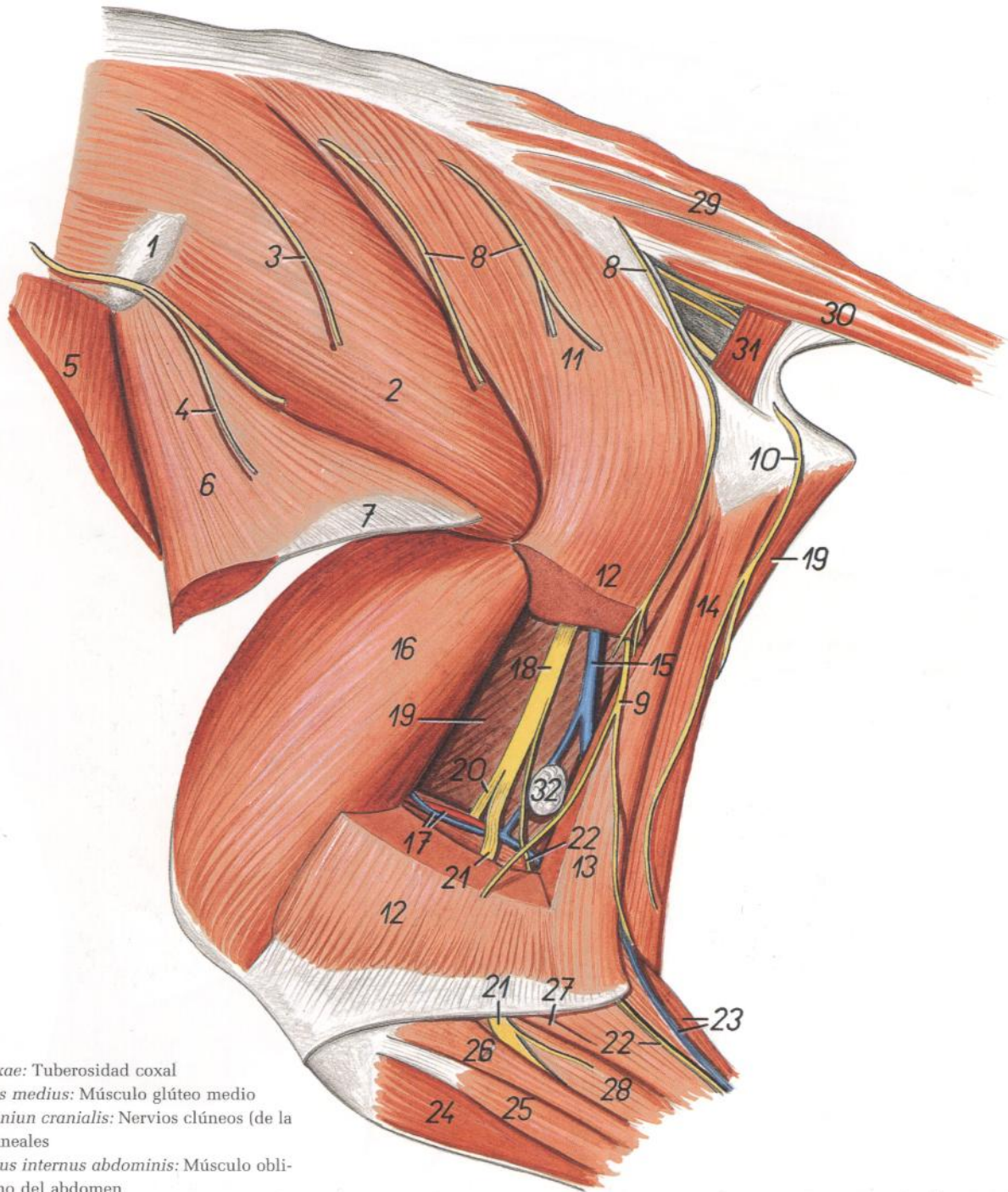
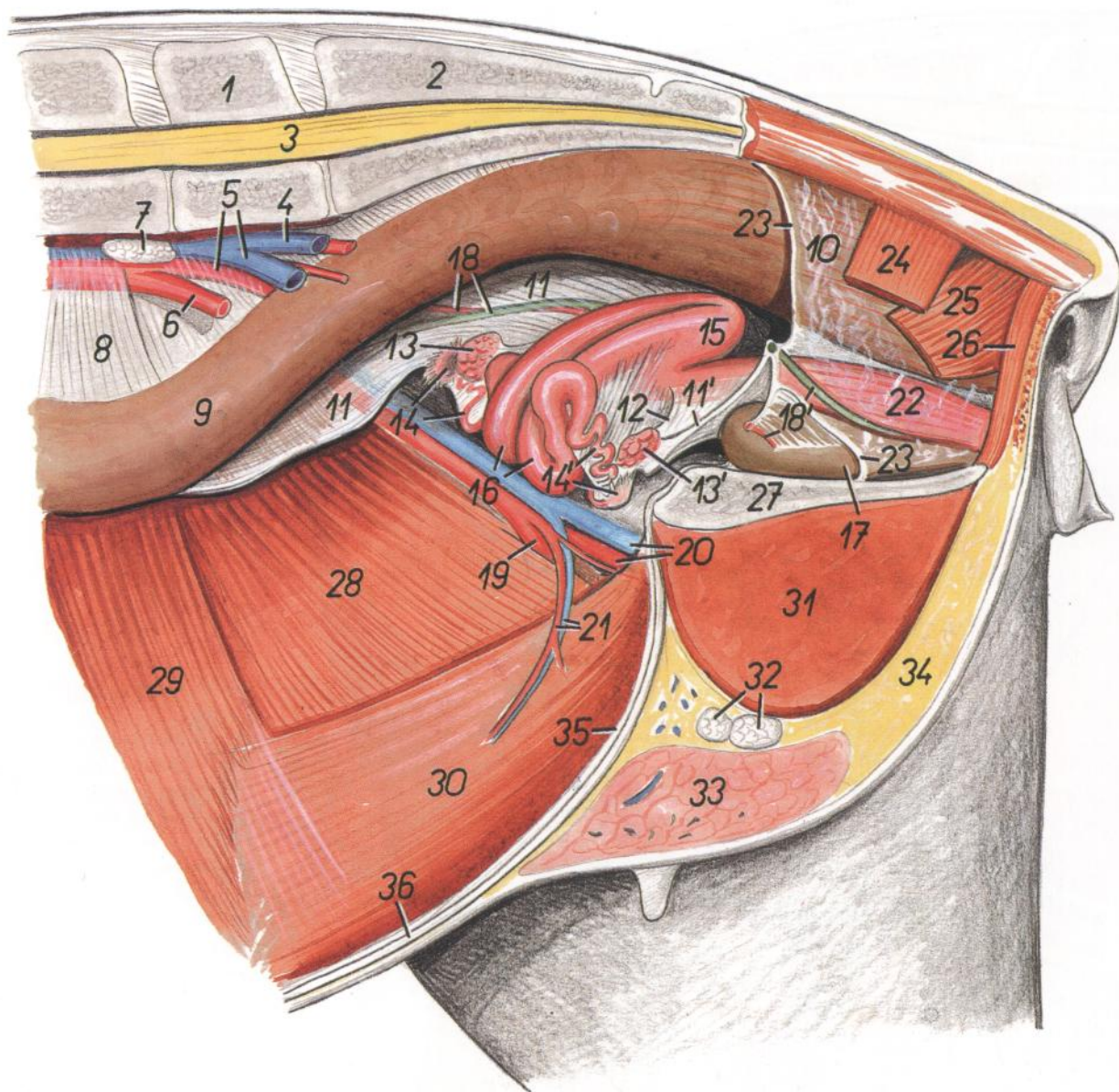


Figura 79

- |  |   |  |
|--|---|--|
| <ol style="list-style-type: none"> <li>1. <i>Tuber coxae</i>: Tuberosidad coxal</li> <li>2. <i>M. gluteus medius</i>: Músculo glúteo medio</li> <li>3, 4. <i>Nn. clunium cranialis</i>: Nervios clúneos (de la nalga) craneales</li> <li>5. <i>M. obliquus internus abdominis</i>: Músculo oblicuo interno del abdomen</li> <li>6. <i>N. tensor fasciae latae</i>: Músculo tensor de la fascia lata</li> <li>7. <i>Fascia lata femoris</i>: Fascia lata del muslo</li> <li>8. <i>Nn. clunium medii</i>: Nervios clúneos (de la nalga) medios</li> <li>9. <i>N. cutaneus femoris caudalis</i>: Nervio cutáneo femoral caudal</li> <li>10. <i>Ramus cutaneus proximalis ni. pudendi</i>: Ramo cutáneo proximal del nervio pudendo</li> <li>11, 12, 13. <i>M. gluteobiceps</i>: Músculo gluteobíceps</li> <li>11. <i>M. gluteus superficialis</i>: Músculo glúteo superficial</li> <li>12. <i>Portio cranialis mi. bicipitis femoris</i>: Porción craneal del músculo bíceps femoral</li> <li>13. <i>Portio caudalis mi. bicipitis femoris</i>: Porción caudal del músculo bíceps femoral</li> <li>14. <i>M. semitendinosus</i>: Músculo semitendinoso</li> </ol> | <ol style="list-style-type: none"> <li>15. <i>Ramus v. circumflexae femoris medialis</i>: Rama de la vena circunfleja femoral medial</li> <li>16. <i>M. vastus lateralis</i>: Músculo vasto lateral</li> <li>17. <i>A. et v. femoris caudalis</i>: Arteria y vena femorales caudales</li> <li>18. <i>N. ischiadicus</i>: Nervio ciático</li> <li>19. <i>M. semimembranosus</i>: Músculo semimembranoso</li> <li>20. <i>N. tibialis</i>: Nervio tibial</li> <li>21. <i>N. peroneus communis</i>: Nervio peroneo común</li> <li>22. <i>N. cutaneus surae caudalis</i>: Nervio cutáneo sural caudal</li> <li>23. <i>Caput laterale mi. gastrocnemii, v. saphena lateralis</i>: Cabeza lateral del músculo gastrocnemio, vena safena lateral</li> </ol> | <ol style="list-style-type: none"> <li>24. <i>M. tibialis cranialis</i>: Músculo tibial craneal</li> <li>25. <i>M. extensor digitorum longus et m. peroneus tertius</i>: Músculo extensor largo de los dedos y músculo tercer peroneo</li> <li>26. <i>M. peroneus longus</i>: Músculo peroneo largo</li> <li>27. <i>M. soleus</i>: Músculo sóleo</li> <li>28. <i>M. extensor digitalis lateralis</i>: Músculo extensor digital lateral</li> <li>29. <i>M. sacrocaudalis dorsalis lateralis</i>: Músculo sacrocaudal dorsal lateral</li> <li>30. <i>M. sacrocaudalis ventralis lateralis</i>: Músculo sacrocaudal ventral lateral</li> <li>31. <i>M. coccygeus</i>: Músculo coccígeo</li> <li>32. <i>Ln. popliteus</i>: Linfonódulo poplíteo</li> </ol> |
|--|---|--|

*Órganos pelvianos in situ, desde el lado izquierdo. Se han extirpado el miembro pelviano izquierdo y la mitad izquierda de la pelvis*



**Figura 80**

- |  |  |  |
|--|--|--|
| 1. <i>Vertebra lumbalis VI</i> : Sexta vértebra lumbar   | 14, 14'. <i>Tuba uterina, infundibulum tubae</i> : Trompa uterina, infundíbulo de la trompa          | 26. <i>M. sphincter ani externus</i> : Músculo esfínter externo del ano          |
| 2. <i>Os sacrum</i> : Hueso sacro  | 15. <i>Corpus uteri</i> : Cuerpo del útero   | 27. <i>Facies symphysialis ossis coxae</i> : Cara sinfisaria del hueso coxal     |
| 3. <i>Medulla spinalis</i> : Médula espinal  | 16. <i>Cornu uteri</i> : Cuerno uterino  | 28. <i>M. obliquus internus abdominis</i> : Músculo oblicuo interno del abdomen  |
| 4. <i>A. iliaca interna sinistra</i> : Arteria ilíaca interna izquierda  | 17. <i>Vesica urinaria</i> : Vejiga urinaria   | 29. <i>M. transversus abdominis</i> : Músculo transverso del abdomen             |
| 5. <i>A. iliaca externa dextra, v. iliaca externa sinistra</i> : Arteria ilíaca externa derecha, vena ilíaca externa izquierda | 18. <i>A. umbilicalis dextra, ureter dexter</i> : Arteria umbilical derecha, uréter derecho          | 30. <i>M. rectus abdominis</i> : Músculo recto del abdomen                       |
| 6. <i>A. iliaca externa sinistra</i> : Arteria ilíaca externa izquierda  | 18'. <i>A. umbilicalis sinistra, ureter sinister</i> : Arteria umbilical izquierda, uréter izquierdo | 31. <i>M. adductor et m. semimembranosus</i> : Músculos aductor y semimembranoso |
| 7. <i>Ln. iliacus medialis</i> : Linfonódulo ilíaco medial   | 19. <i>A. femoralis</i> : Arteria femoral  | 32. <i>Lnn. mammarii</i> : Linfonódulos mamarios                                 |
| 8. <i>Mesocolon descendens</i> : Mesocolon descendente   | 20. <i>A. et v. profunda femoris</i> : Arteria y vena femorales profundas                            | 33. <i>Corpus uberis</i> : Cuerpo de la ubre                                     |
| 9. <i>Colon descendens</i> : Colon descendente   | 21. <i>A. et v. epigastrica caudalis</i> : Arteria y vena epigástricas caudales                      | 34. <i>Corpus adiposum</i> : Cuerpo adiposo                                      |
| 10. <i>Ampulla recti</i> : Ampolla del recto   | 22. <i>Vagina</i> : Vagina   | 35. <i>Lig. vesicae medianum</i> : Ligamento medio de la vejiga                  |
| 11, 11'. <i>Lig. latum uteri</i> : Ligamento ancho del útero   | 23. <i>Margo peritonei</i> : Borde del peritoneo   | 36. <i>Linea alba abdominis</i> : Línea blanca del abdomen                       |
| 12. <i>Lig. ovarii proprium</i> : Ligamento propio del ovario  | 24. <i>M. coccygeus</i> : Músculo coccígeo   |  |
| 13, 13'. <i>Ovarium</i> : Ovario   | 25. <i>M. levator ani</i> : Músculo elevador del ano   |  |

Órganos pelvianos in situ desde el lado izquierdo. Se han extirpado el miembro pelviano izquierdo y la mitad izquierda de la pelvis

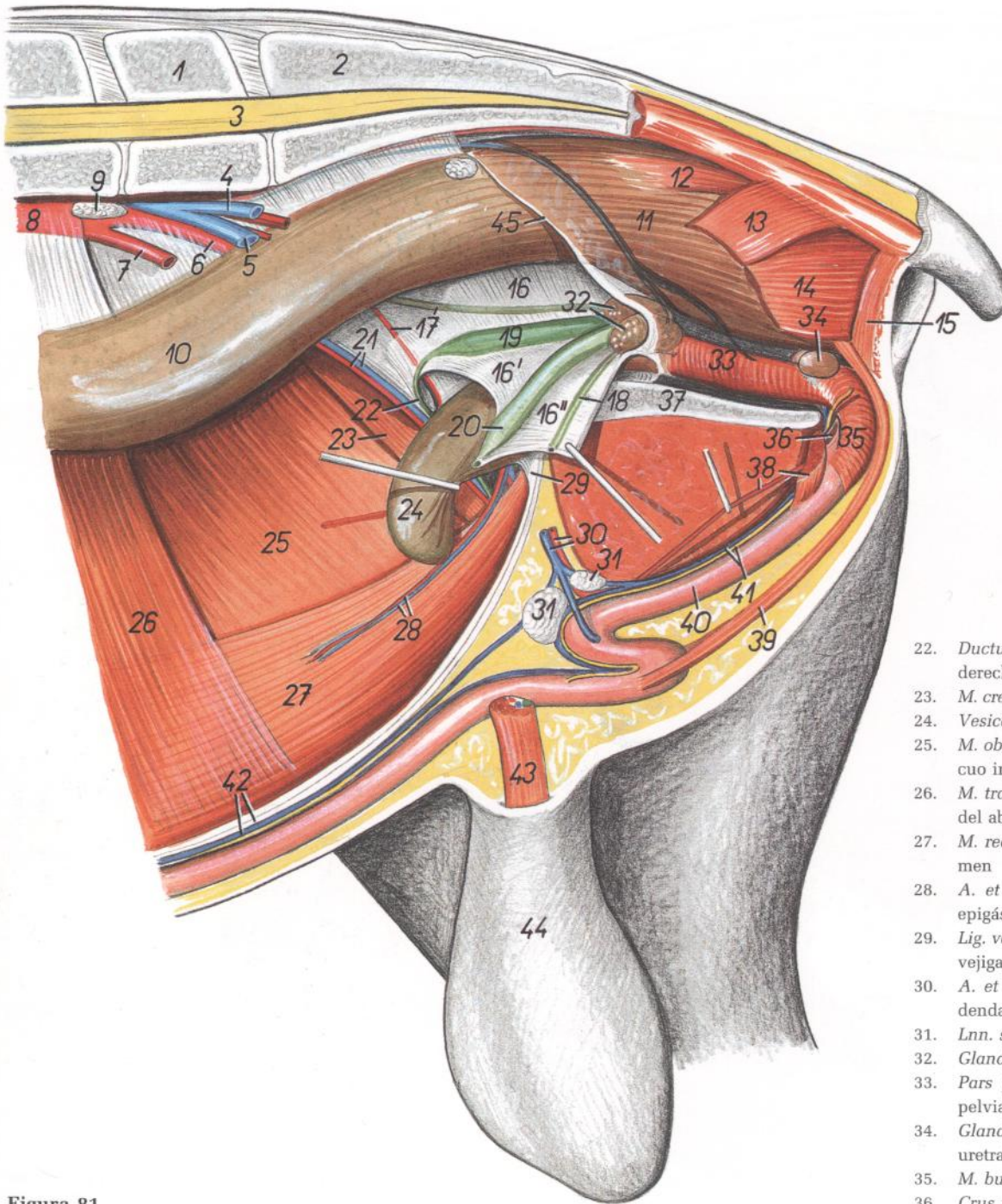


Figura 81

1. *Vertebra lumbalis VI*: Sexta vértebra lumbar
2. *Os sacrum*: Hueso sacro
3. *Medulla spinalis*: Médula espinal
4. *V. iliaca interna sinistra*: Vena iliaca interna izquierda
5. *V. iliaca externa sinistra*: Vena iliaca externa izquierda
6. *A. iliaca externa dextra*: Arteria iliaca externa derecha
7. *A. iliaca externa sinistra*: Arteria iliaca externa izquierda
8. *Aorta*: Aorta
9. *Ln. iliacus medialis*: Linfonódulo ilíaco medial
10. *Colon descendens*: Colon descendente
11. *Ampulla recti*: Ampolla del recto

12. *M. rectococcygeus*: Músculo rectococcígeo
13. *M. coccygeus*: Músculo coccígeo
14. *M. levator ani*: Músculo elevador del ano
15. *M. sphincter ani externus*: Músculo esfínter externo del ano
- 16, 16', 16". *Plica urogenitalis*: Pliegue urogenital
17. *A. umbilicalis, ureter dexter*: Arteria umbilical, uréter derecho
18. *Ureter sinister*: Uréter izquierdo
19. *Ampulla ductus deferentis dextri*: Ampolla del conducto deferente derecho
20. *Ampulla ductus deferentis sinistri*: Ampolla del conducto deferente izquierdo
21. *A. et v. testicularis*: Arteria y vena testiculares

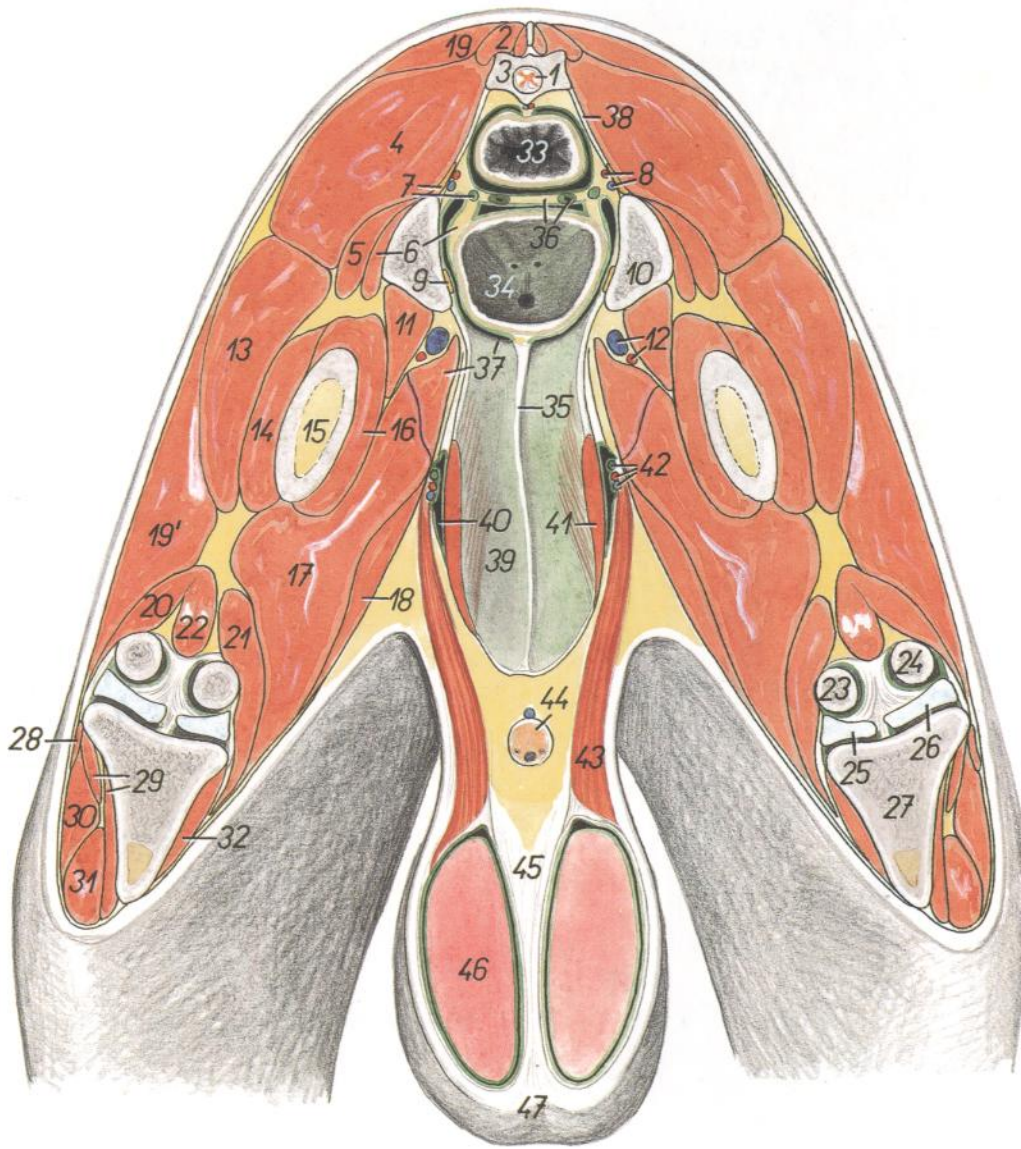
22. *Ductus deferens dexter*: Conducto deferente derecho
23. *M. cremaster dexter*: Músculo cremáster derecho
24. *Vesica urinaria*: Vejiga urinaria
25. *M. obliquus internus abdominis*: Músculo obliquo interno del abdomen
26. *M. transversus abdominis*: Músculo transverso del abdomen
27. *M. rectus abdominis*: Músculo recto del abdomen
28. *A. et v. epigastrica caudalis*: Arteria y vena epigástricas caudales
29. *Lig. vesicae medianum*: Ligamento medio de la vejiga
30. *A. et v. pudenda externa*: Arteria y vena pudendas externas
31. *Lnn. scrotales*: Linfonódulos escrotales
32. *Glandulae vesiculares*: Glándulas vesiculares
33. *Pars pelviana urethrae (m. urethralis)*: Parte pelviana de la uretra (músculo uretral)
34. *Glandulae bulbourethrales*: Glándulas bulbo-uretrales
35. *M. bulbospongiosus*: Músculo bulboesponjoso
36. *Crus penis sinistrum*: Pilar izquierdo del pene
37. *Facies symphysialis ossis coxae*: Cara sinfisaria del hueso coxal
38. *M. ischiocavernosus, a. dorsalis penis*: Músculo isquiocavernoso, arteria dorsal del pene
39. *M. retractor penis*: Músculo retractor del pene
40. *Penis*: Pene
41. *V. dorsalis penis, n. dorsalis penis*: Vena dorsal del pene, nervio dorsal del pene
42. *Linea alba abdominis, v. epigastrica cranialis superficialis*: Línea blanca del abdomen, vena epigástrica craneal superficial
43. *M. cremaster et funiculus spermaticus sinister*: Músculo cremáster y cordón espermático izquierdos
44. *Scrotum*: Escroto
45. *Margo peritonei*: Borde del peritoneo



## Sección transversal de la pelvis. Vista craneal

Figura 82

1. *Medulla spinalis*: Médula espinal
2. *M. sacrocaudalis dorsalis lateralis*: Músculo sacrocaudal dorsal lateral
3. *Os sacrum*: Hueso sacro
4. *M. gluteus medius*: Músculo glúteo medio
5. *M. gluteus accessorius major*: Músculo glúteo accesorio mayor
6. *M. gluteus accessorius minor lig. vesicae laterale*: Músculo accesorio menor, ligamento lateral de la vejiga
7. *N. ischiadicus, ureter dexter*: Nervio ciático, uréter derecho
8. *A. et v. iliaca interna*: Arteria y vena ilíacas internas
9. *N. obturatorius*: Nervio obturador
10. *Os ilium*: Hueso ilion
11. *M. iliopsoas*: Músculo iliopsoas
12. *A. et v. profunda femoris*: Arteria y vena femorales profundas
13. *M. vastus lateralis*: Músculo vasto lateral
14. *M. vastus intermedius (pars lateralis)*: Músculo vasto intermedio (parte lateral)
15. *Corpus ossis femoris*: Cuerpo del fémur
16. *M. vastus intermedius (pars medialis)*: Músculo vasto intermedio (parte medial)
17. *M. semimembranosus et m. adductor*: Músculo semimembranoso y músculo aductor
18. *M. gracilis*: Músculo grácil
- 19, 19'. *M. gluteobiceps*: Músculo gluteobíceps
19. *M. gluteus superficialis*: Músculo glúteo superficial
- 19'. *M. biceps femoris*: Músculo bíceps femoral
20. *Caput laterale mi. gastrocnemii*: Cabeza lateral del músculo gastrocnemio
21. *Caput mediale mi. gastrocnemii*: Cabeza medial del músculo gastrocnemio
22. *M. flexor digitorum superficialis*: Músculo flexor superficial de los dedos
23. *Condylus medialis ossis femoris*: Cóndilo medial del fémur



24. *Condylus lateralis ossis femoris*: Cóndilo lateral del fémur
25. *Meniscus medialis*: Menisco medial
26. *Meniscus lateralis*: Menisco lateral
27. *Tibia*: Tibia
28. *M. soleus*: Músculo sóleo
29. *M. tibialis cranialis*: Músculo tibial craneal
30. *M. peroneus longus*: Músculo peroneo largo
31. *M. peroneus tertius et m. extensor digitorum longus*: Músculo tercer peroneo y músculo extensor largo de los dedos
32. *M. popliteus*: Músculo poplíteo
33. *Rectum*: Recto
34. *Vesica urinaria*: Vejiga urinaria
35. *Lig. vesicae medianum*: Ligamento medio de la vejiga
36. *Plica urogenitalis, ductus deferens*: Pliegue urogenital conducto deferente
37. *M. pectineus, pecten ossis pubis*: Músculo pectíneo, pecten del pubis
38. *Lig. sacrotuberale latum*: Ligamento sacrotuberoso ancho
39. *Paries abdominis*: Pared del abdomen
40. *Canalis vaginalis*: Canal vaginal
41. *M. rectus abdominis*: Músculo recto del abdomen
42. *Ductus deferens, a. et v. testicularis*: Conducto deferente, arteria y vena testiculares
43. *M. cremaster*: Músculo cremáster
44. *Penis*: Pene
45. *Septum scroti*: Septo del escroto
46. *Testis*: Testículos
47. *Scrotum*: Escroto

*Disección de la parte distal del miembro pelviano. Vista lateral*

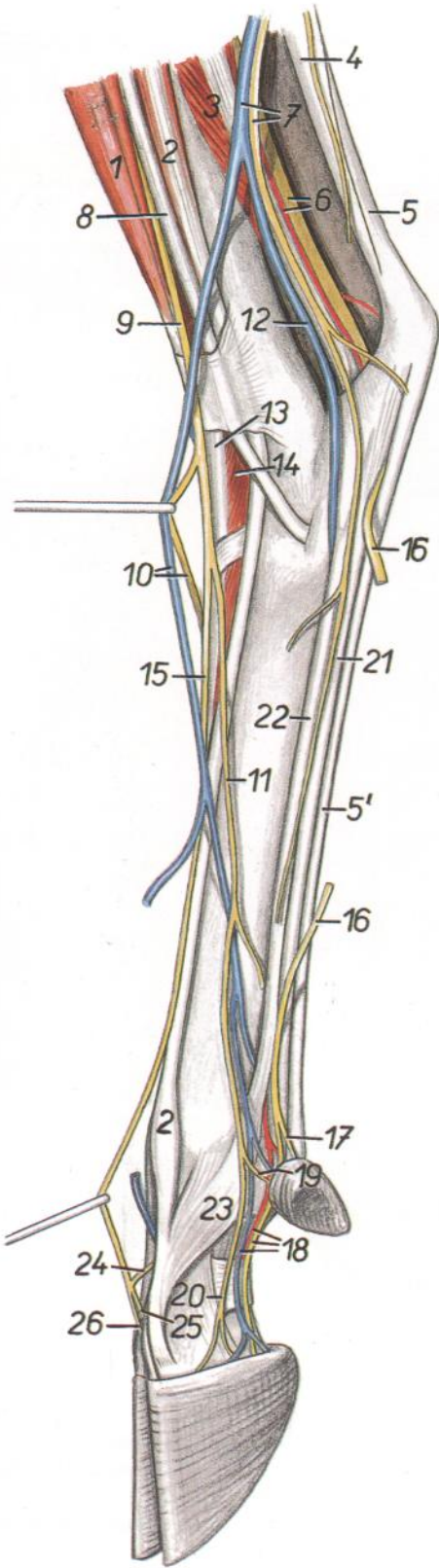


Figura 83

1. *M. peroneus tertius*: Músculo tercer peroneo
2. *M. extensor digitalis lateralis*: Músculo extensor digital lateral
3. *M. flexor digiti I longus*: Músculo flexor largo del primer dedo
- 4, 5. *Tendo calcaneus communis*: Tendón calcáneo común

4. *Tendo mi. tricipitis surae*: Tendón del músculo tríceps sural
- 5, 5'. *Tendo mi. flexoris digitorum superficialis*: Tendón del músculo flexor superficial de los dedos
6. *N. tibialis, a. saphena*: Nervio tibial, arteria safena
7. *V. saphena lateralis, n. cutaneus surae caudalis*: Vena safena lateral nervio cutáneo sural caudal
8. *M. peroneus longus*: Músculo peroneo largo
9. *N. peroneus superficialis*: Nervio peroneo superficial
10. *N. digitalis dorsalis communis II, ramus cranialis v. saphenae lateralis*: Segundo nervio digital dorsal común, rama craneal de la vena safena lateral
11. *N. digitalis dorsalis communis IV*: Cuarto nervio digital dorsal común
12. *Ramus caudalis v. saphenae lateralis*: Rama caudal de la vena safena lateral
13. *M. extensor digitorum longus*: Músculo extensor largo de los dedos
14. *M. extensor digitorum brevis*: Músculo extensor corto de los dedos
15. *N. digitalis dorsalis communis III*: Tercer nervio digital dorsal común
16. *N. plantaris lateralis*: Nervio plantar lateral
17. *N. digitalis plantaris proprius V lateralis*: Quinto nervio digital plantar propio lateral
18. *A., v. et n. digitalis plantaris proprius IV lateralis*: Cuarta arteria, vena y nervio digitales plantares propios laterales
19. *N. digitalis dorsalis proprius V*: Quinto nervio digital dorsal propio
20. *N. digitalis dorsalis proprius IV lateralis*: Cuarto nervio digital dorsal propio lateral
21. *M. flexor digitorum profundus*: Músculo flexor profundo de los dedos
22. *M. interosseus*: Músculo interóseo
23. *Portio collateralis mi. interossei ad digitum IV*: Porción colateral del músculo interóseo para el cuarto dedo
24. *Ramus communicans cum nervo peroneo profundo*: Ramo comunicante con el nervio peroneo profundo
25. *N. digitalis dorsalis proprius IV medialis*: Cuarto nervio digital dorsal propio medial
26. *N. digitalis dorsalis proprius III lateralis*: Tercer nervio digital dorsal propio lateral

## Disección de la parte distal del miembro pelviano. Vista medial

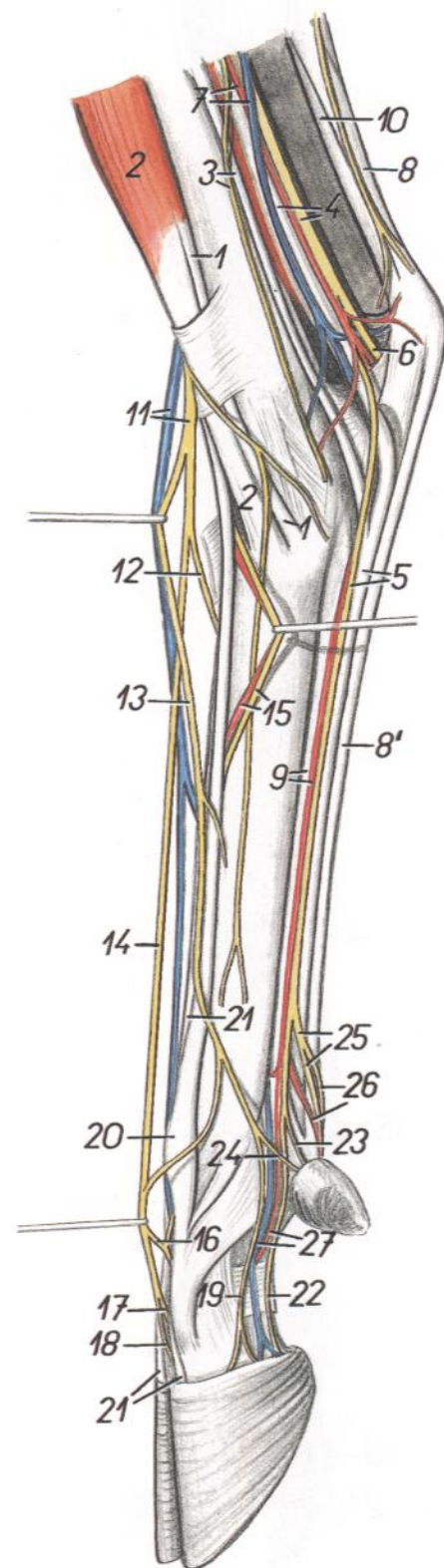


Figura 84

1. *M. tibialis cranialis*: Músculo tibial craneal
2. *M. peroneus tertius*: Músculo tercer peroneo
3. *M. flexor digitorum longus, n. saphenus*: Músculo flexor largo de los dedos, nervio safeno
4. *N. tibialis, m. tibialis caudalis*: Nervio tibial, músculo tibial caudal
5. *M. flexor digitorum profundus, n. plantaris medialis*: Músculo flexor profundo de los dedos, nervio plantar medial
6. *N. plantaris lateralis*: Nervio plantar lateral
7. *A. saphena, v. saphena medialis*: Arteria safena, vena safena medial
- 8, 8'. *M. flexor digitorum superficialis (tendo)*: Músculo flexor superficial de los dedos (tendón)
- 8, 10. *Tendo calcaneus communis*: Tendón calcáneo común
9. *A. plantaris medialis, m. interosseus*: Arteria plantar medial, músculo interóseo
10. *Tendo m. tricipitis surae*: Tendón del músculo tríceps sural
11. *Ramus cranialis v. saphenae lateralis, n. peroneus superficialis*: Rama craneal de la vena safena lateral, nervio peroneo superficial
12. *N. digitalis dorsalis communis IV*: Cuarto nervio digital dorsal común
13. *N. digitalis dorsalis communis II*: Segundo nervio digital dorsal común

14. *N. digitalis dorsalis communis III*: Tercer nervio digital dorsal común
15. *A. et n. metatarsus dorsalis III*: Tercera arteria y nervio metatarsianos dorsales
16. *Ramus communicans cum nervo peroneo profundo*: Ramo comunicante con el nervio peroneo profundo
17. *N. digitalis dorsalis proprius III lateralis*: Tercer nervio digital dorsal propio lateral
18. *N. digitalis dorsalis proprius IV medialis*: Cuarto nervio digital dorsal propio medial
19. *N. digitalis dorsalis proprius III medialis*: Tercer nervio digital dorsal propio medial
20. *M. extensor digiti III*: Músculo extensor del tercer dedo
21. *M. extensor digitorum longus (proprius)*: Músculo extensor largo de los dedos (propio)
22. *N. digitalis plantaris proprius III medialis*: Tercer nervio digital plantar propio medial
23. *N. digitalis plantaris proprius II medialis*: Segundo nervio digital plantar propio medial
24. *N. digitalis dorsalis proprius II*: Segundo nervio digital dorsal propio
25. *N. digitalis plantaris communis III*: Tercer nervio digital plantar común
26. *N. digitalis plantaris proprius III medialis, a. digitalis plantaris communis III*: Cuarto nervio

- digital plantar propio medial, tercera arteria digital plantar común
27. *A. et v. digitalis plantaris propria III medialis*: Terceras arteria y vena digitales plantares propias mediales

Esqueleto de la porción distal del miembro torácico izquierdo. Vista dorsal

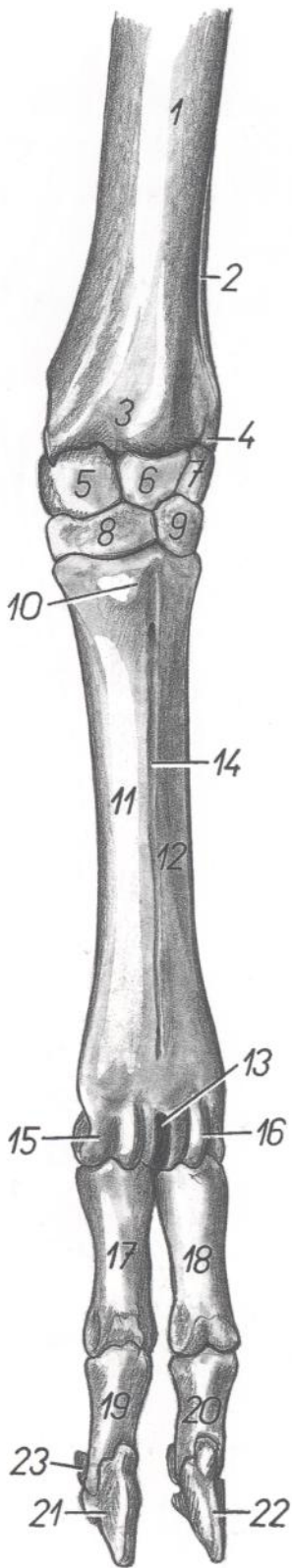


Figura 85

1. *Corpus radii*: Cuerpo del radio
2. *Corpus ulnae*: Cuerpo del cúbito
3. *Trochlea radii*: Tróclea del radio
4. *Processus styloideus lateralis*: Apófisis estiloides lateral

5. *Os carpi radiale (os scaphoideum)*: Hueso radial del carpo (escafoides)
6. *Os carpi intermedium (os lunatum)*: Hueso intermedio del carpo (hueso semilunar)
7. *Os carpi ulnare (os triquetrum)*: Hueso cubital del carpo (hueso piramidal)
8. *Os carpale II et III (os trapezoideocapitatum)*: Segundo y tercer huesos carpianos (hueso trapezoideocapitado)
9. *Os carpale IV (os hamatum)*: Cuarto hueso carpiano (hueso ganchoso)
10. *Tuberositas ossis metacarpalis III*: Tuberosidad del tercer hueso metacarpiano
11. *Os metacarpale III*: Tercer hueso metacarpiano
12. *Os metacarpale IV*: Cuarto hueso metacarpiano
13. *Incisura intertrochlearis*: Incisura intertroclear
14. *Sulcus longitudinalis dorsalis*: Surco longitudinal dorsal
15. *Trochlea ossis metacarpalis III*: Tróclea del tercer hueso metacarpiano
16. *Trochlea ossis metacarpalis IV*: Tróclea del cuarto hueso metacarpiano
17. *Phalanx proximalis digiti III (os compedale)*: Falange proximal del tercer dedo (cuartilla)
18. *Phalanx proximalis digiti IV (os compedale)*: Falange proximal del cuarto dedo (cuartilla)
19. *Phalanx media digiti III (os coronale)*: Falange media del tercer dedo (corona)
20. *Phalanx media digiti IV (os coronale)*: Falange media del cuarto dedo (corona)
21. *Phalanx distalis digiti III (os ungulare)*: Falange distal del tercer dedo (hueso ungular)
22. *Phalanx distalis digiti IV (os ungulare)*: Falange distal del cuarto dedo (hueso ungular)
23. *Os sesamoideum distale*: Hueso sesamoideo distal

Esqueleto de la porción distal del miembro torácico izquierdo. Vista palmar

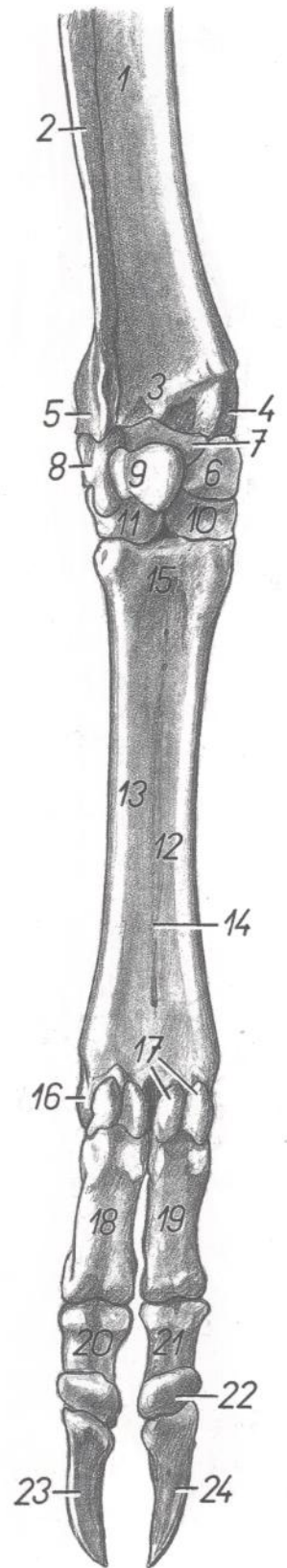
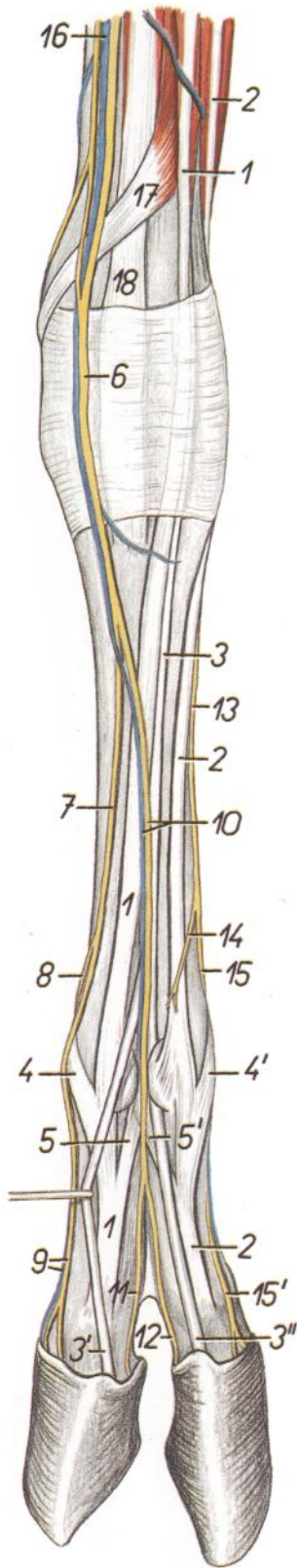


Figura 86

- |   |  |   |
|---|--|---|
| <ol style="list-style-type: none"> <li>1. <i>Corpus radii</i>: Cuerpo del radio</li> <li>2. <i>Corpus ulnae</i>: Cuerpo del cúbito</li> <li>3. <i>Trochlea radii</i>: Tróclea del radio</li> <li>4. <i>Processus styloideus medialis</i>: Apófisis estiloides medial</li> <li>5. <i>Processus styloideus lateralis</i>: Apófisis estiloides lateral</li> <li>6. <i>Os carpi radiale (os scaphoideum)</i>: Hueso radial del carpo (hueso escafoides)</li> <li>7. <i>Os carpi intermedium (os lunatum)</i>: Hueso intermedio del carpo (hueso semilunar)</li> <li>8. <i>Os carpi ulnare (os triquetrum)</i>: Hueso cubital del carpo (hueso piramidal)</li> <li>9. <i>Os carpi accessorium (os pisiforme)</i>: Hueso accesorio del carpo (hueso pisiforme)</li> <li>10. <i>Os carpale II et III (os trapezoideocapitatum)</i>: Segundo y tercer huesos carpianos (hueso trapezoideocapitado)</li> </ol> | <ol style="list-style-type: none"> <li>11. <i>Os carpale IV (os hamatum)</i>: Cuarto hueso carpiano (hueso ganchoso)</li> <li>12. <i>Os metacarpale III</i>: Tercer hueso metacarpiano</li> <li>13. <i>Os metacarpale IV</i>: Cuarto hueso metacarpiano</li> <li>14. <i>Sulcus longitudinalis palmaris</i>: Surco longitudinal palmar</li> <li>15. <i>Basis metacarpi</i>: Base del metacarpo</li> <li>16. <i>Trochlea ossis metacarpalis IV</i>: Tróclea del cuarto hueso metacarpiano</li> <li>17. <i>Ossa sesamoidea proximalia</i>: Huesos sesamoides proximales</li> <li>18. <i>Phalanx proximalis digiti IV (os compedale)</i>: Falange proximal del cuarto dedo (cuartilla)</li> <li>19. <i>Phalanx proximalis digiti III (os compedale)</i>: Falange proximal del tercer dedo (cuartilla)</li> <li>20. <i>Phalanx media digiti IV (os coronale)</i>: Falange media del cuarto dedo (corona)</li> </ol> | <ol style="list-style-type: none"> <li>21. <i>Phalanx media digiti III (os compedale)</i>: Falange media del tercer dedo (corona)</li> <li>22. <i>Os sesamoideum distale</i>: Hueso sesamoideo distal</li> <li>23. <i>Phalanx distalis digiti IV (os unguare)</i>: Falange distal del cuarto dedo (hueso unguar)</li> <li>24. <i>Phalanx distalis digiti III (os unguare)</i>: Falange distal del tercer dedo (hueso unguar)</li> </ol> |
|---|--|---|

*Disección de la porción distal del miembro torácico izquierdo. Vista dorsal*



**Figura 87**

- 1, 3. *M. extensor digitorum communis*: Músculo extensor común de los dedos
- 1. *M. extensor digiti III*: Músculo extensor del tercer dedo

- 2. *M. extensor digitalis lateralis*: Músculo extensor digital lateral
- 3, 3', 3''. *M. extensor digitorum communis (proprius)*: Músculo extensor común de los dedos (propio)
- 4. *Portio collateralis mi. interossei ad digitum III*: Porción colateral del músculo interóseo para el tercer dedo
- 4'. *Portio collateralis mi. interossei ad digitum IV*: Porción colateral del músculo interóseo para el cuarto dedo
- 5. *Portio interdigitalis mi. interossei ad digitum III*: Porción interdigital del músculo interóseo para el tercer dedo
- 5'. *Portio interdigitalis mi. interossei ad digitum IV*: Porción interdigital del músculo interóseo para el cuarto dedo
- 6. *Ramus superficialis ni. radialis*: Ramo superficial del nervio radial
- 7. *N. digitalis dorsalis communis II*: Segundo nervio digital dorsal común
- 8. *N. digitalis dorsalis proprius II*: Segundo nervio digital dorsal propio
- 9. *N. digitalis dorsalis proprius III medialis, v. digitalis palmaris propria III medialis*: Tercer nervio

- vio digital dorsal propio medial, tercera vena digital palmar propia medial
- 10. *N. digitalis dorsalis communis III, v. digitalis dorsalis communis III*: Tercer nervio y tercera vena digitales dorsales comunes
- 11. *N. digitalis dorsalis proprius III lateralis*: Tercer nervio digital dorsal propio lateral
- 12. *N. digitalis dorsalis proprius IV medialis*: Cuarto nervio digital dorsal propio medial
- 13. *Rama dorsalis ni. ulnaris*: Ramo dorsal del nervio cubital
- 14. *Ramus cutaneus (rudim. ramus communicans radialis ni. ulnaris)*: Ramo cutáneo (ramo comunicante rudimentario entre los nervios cubital y radial)
- 15. *N. digitalis dorsalis communis IV*: Cuarto nervio digital dorsal común
- 15'. *N. digitalis dorsalis proprius IV lateralis*: Cuarto nervio digital dorsal propio lateral
- 16. *V. cephalica accessoria*: Vena cefálica accesoria
- 17. *M. abductor digiti I longus*: Músculo abductor largo del primer dedo
- 18. *M. extensor carpi radialis*: Músculo extensor radial del carpo

*Disección de la porción distal del miembro torácico izquierdo. Vista palmar*

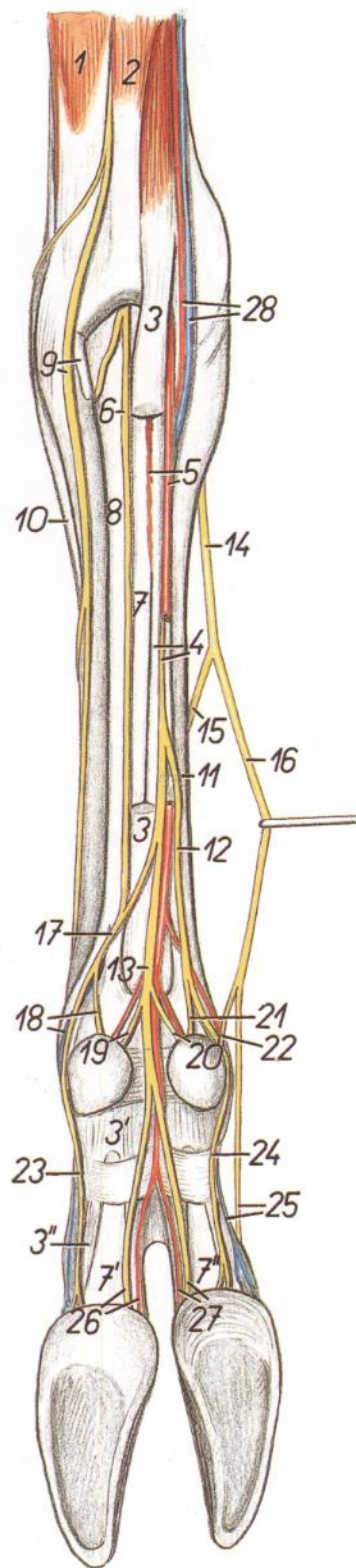


Figura 88

1. *M. extensor carpi ulnaris*: Músculo extensor cubital del carpo
2. *M. flexor carpi ulnaris*: Músculo flexor cubital del carpo
3. *Portio superficialis mi. flexoris digitorum superficialis*: Porción superficial del músculo flexor superficial de los dedos
- 3', 3". *Rami mi. flexoris digitorum superficialis ad digitum IV*: Ramas del músculo flexor superficial de los dedos al cuarto dedo
4. *Portio profunda mi. flexoris digitorum superficialis, ni. medianus*: Porción profunda del músculo flexor superficial de los dedos, nervio mediano
5. *A. mediana, m. interflexorius distalis*: Arteria mediana, músculo interflexor distal
6. *Ramus superficialis rami palmaris ni. ulnaris*: Ramo superficial del ramo palmar del nervio cubital
7. *M. flexor digitorum profundus*: Músculo flexor profundo de los dedos
- 7'. *Ramus mi. flexoris digitorum profundi ad digitum IV*: Rama del músculo flexor profundo de los dedos al cuarto dedo
- 7". *Ramus mi. flexoris digitorum profundi ad digitum III*: Rama del músculo flexor profundo de los dedos al tercer dedo
8. *M. interosseus*: Músculo interóseo
9. *Ramus dorsalis ni. ulnaris, os metacarpale V*: Ramo dorsal del nervio cubital, quinto hueso metacarpiano
10. *M. extensor digitalis lateralis*: Músculo extensor digital lateral
11. *Os metacarpale III*: Tercer hueso metacarpiano

12. *N. digitalis palmaris communis II*: Segundo nervio digital palmar común
13. *N. digitalis palmaris communis III*: Tercer nervio digital palmar común
14. *Ramus superficialis ni. radialis*: Ramo superficial del nervio radial
15. *N. digitalis dorsalis communis III*: Tercer nervio digital dorsal común
16. *N. digitalis dorsalis communis II*: Segundo nervio digital dorsal común
17. *N. digitalis palmaris communis IV*: Cuarto nervio digital palmar común
18. *N. digitalis palmaris proprius V lateralis, v. digitalis palmaris communis IV*: Quinto nervio digital palmar propio lateral, cuarta vena digital palmar común
19. *N. digitalis palmaris proprius V medialis*: Quinto nervio digital palmar propio medial
20. *N. digitalis palmaris proprius II lateralis*: Segundo nervio digital palmar propio lateral
21. *N. digitalis palmaris proprius II medialis*: Segundo nervio digital palmar propio medial
22. *N. digitalis dorsalis proprius II*: Segundo nervio digital dorsal propio
23. *N. digitalis palmaris proprius IV lateralis*: Cuarto nervio digital palmar propio lateral
24. *N. digitalis palmaris proprius III medialis*: Tercer nervio digital palmar propio medial
25. *V. digitalis palmaris propria III medialis, n. digitalis dorsalis proprius III medialis*: Tercera vena digital palmar propia medial, tercer nervio digital dorsal propio medial
26. *A. digitalis palmaris propria IV medialis, n. digitalis palmaris proprius IV medialis*: Cuarta vena digital palmar propia medial, cuarto nervio digital palmar propio medial

27. *A. digitalis palmaris propria III lateralis, n. digitalis palmaris proprius III lateralis*: Tercera vena digital palmar propia lateral, tercer nervio digitales palmares propios laterales
28. *A. et v. radialis*: Arteria y vena radiales

Órganos pelvianos in situ. Vista desde la cavidad abdominal

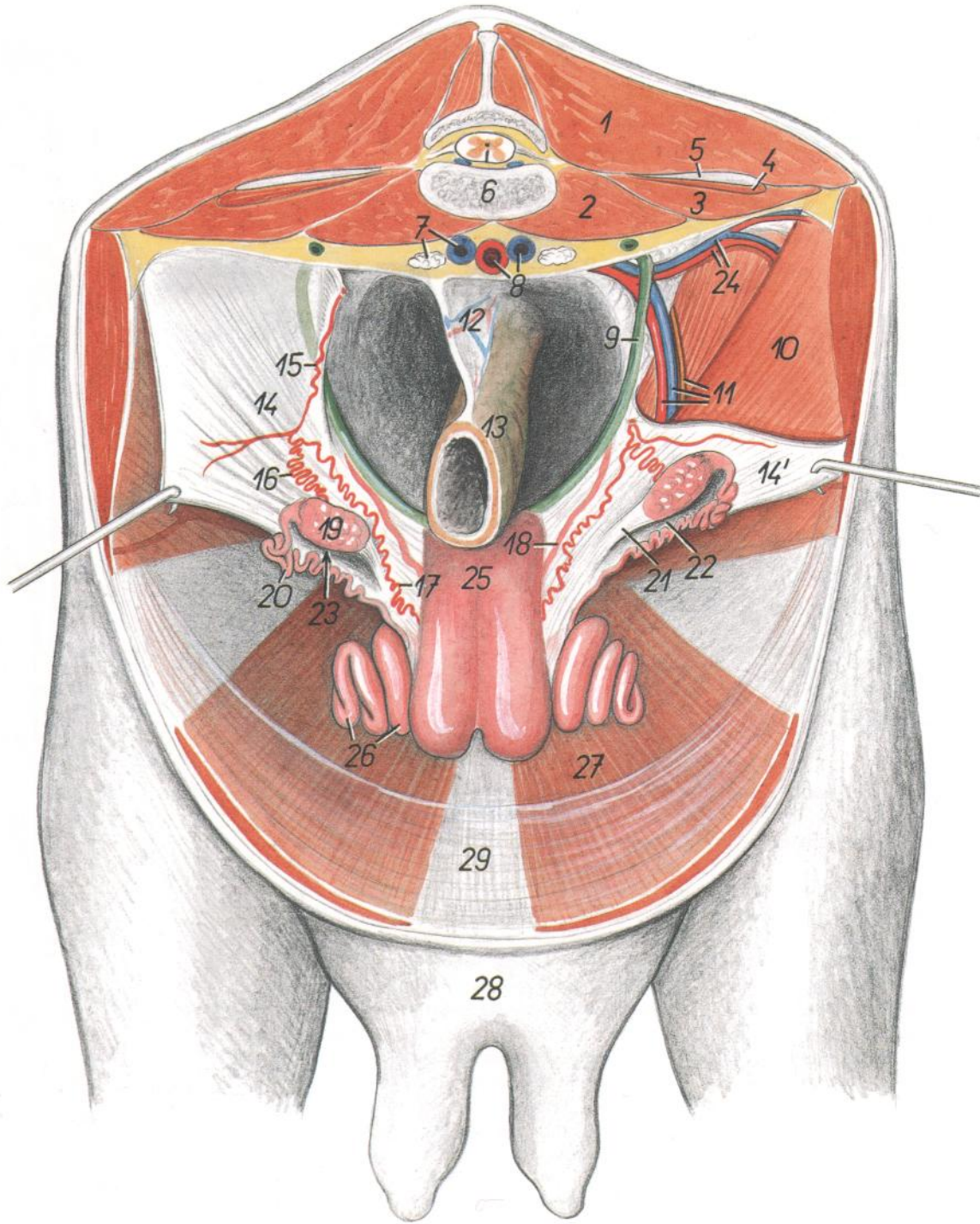


Figura 89

- |  |   |  |
|--|---|--|
| <p>1. <i>M. longissimus lumborum</i>: Músculo longísimo lumbar</p> <p>2. <i>M. psoas minor</i>: Músculo psoas menor</p> <p>3. <i>M. psoas major</i>: Músculo psoas mayor</p> <p>4. <i>M. quadratus lumborum</i>: Músculo cuadrado lumbar</p> <p>5. <i>Processus costarius (s. transversus)</i>: Apófisis costiforme (transversa)</p> <p>6. <i>Vertebra lumbalis V</i>: Quinta vértebra lumbar</p> <p>7. <i>V. iliaca communis dextra, ln. iliacus medialis</i>: Vena ilíaca común derecha, linfonódulo ilíaco medial</p> <p>8. <i>Aorta, v. iliaca communis sinistra</i>: Aorta, vena ilíaca común izquierda</p> | <p>9. <i>Ureter sinister</i>: Uréter izquierdo</p> <p>10. <i>M. obliquus internus abdominis</i>: Músculo oblicuo interno del abdomen</p> <p>11. <i>A. et v. iliaca externa, n. genitofemoralis</i>: Arteria y vena ilíacas externas, nervio genitofemoral</p> <p>12. <i>Mesorectum</i>: Mesorrecto</p> <p>13. <i>Rectum</i>: Recto</p> <p>14, 14'. <i>Lig. latum uteri</i>: Ligamento ancho del útero</p> <p>15. <i>A. ovarica</i>: Arteria ovárica</p> <p>16. <i>Ramus ovaricus</i>: Rama ovárica</p> <p>17. <i>Ramus uterinus</i>: Rama uterina</p> <p>18. <i>A. uterina</i>: Arteria uterina</p> <p>19. <i>Ovarium</i>: Ovario</p> | <p>20. <i>Tuba uterina</i>: Trompa uterina</p> <p>21. <i>Lig. ovarii proprium</i>: Ligamento propio del ovario</p> <p>22. <i>Mesosalpinx</i>: Mesosalpinx</p> <p>23. <i>Bursa ovarica</i>: Bolsa ovárica</p> <p>24. <i>A. et v. circumflexa ilium profunda</i>: Arteria y vena circunfleja ilíacas profundas</p> <p>25. <i>Corpus uteri</i>: Cuerpo del útero</p> <p>26. <i>Cornu uteri</i>: Cuerno uterino</p> <p>27. <i>M. rectus abdominis</i>: Músculo recto del abdomen</p> <p>28. <i>Corpus uberis</i>: Cuerpo de la ubre</p> <p>29. <i>Linea alba abdominis</i>: Línea alba del abdomen</p> |
|--|---|--|



# MACHO CABRÍO

Órganos pelvianos, desde la izquierda. Se han extirpado el miembro pelviano izquierdo y la mitad izquierda de la pelvis

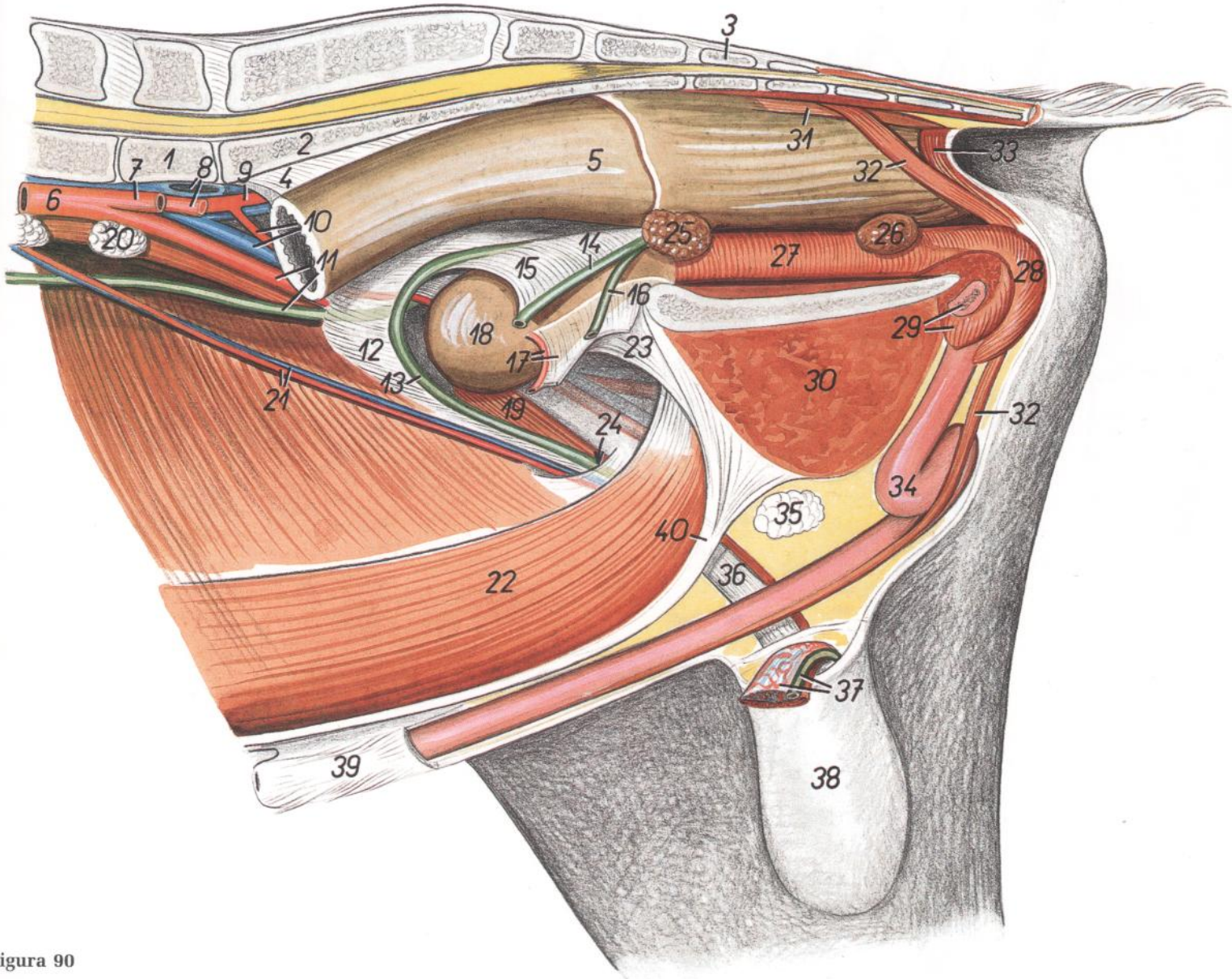


Figura 90

1. *Vertebra lumbalis VI*: Sexta vértebra lumbar
2. *Os sacrum*: Hueso sacro
3. *Vertebra coccygea I*: Primera vértebra coccígea
4. *Mesorectum*: Mesorrecto
5. *Ampulla recti*: Ampolla del recto
6. *Aorta*: Aorta
7. *A. iliaca externa sinistra*: Arteria iliaca externa izquierda
8. *V. iliaca communis sinistra, a. iliaca interna sinistra*: Vena iliaca común izquierda, arteria iliaca interna izquierda
9. *A. iliaca interna dextra*: Arteria iliaca interna derecha
10. *V. iliaca externa dextra, a. umbilicalis dextra*: Vena iliaca externa derecha, arteria umbilical derecha
11. *Ureter dexter, a. iliaca externa dextra*: Uréter derecho, arteria iliaca externa derecha
12. *Mesoductus deferens*: Mesoducto deferente
13. *Ductus deferens dexter*: Conducto deferente derecho

14. *Ductus deferens sinister*: Conducto deferente izquierdo
15. *Plica urogenitalis*: Pliegue urogenital
16. *Ureter sinister*: Uréter izquierdo
17. *Lig. vesicae laterale et a. umbilicalis sinistra*: Ligamento lateral de la vejiga y arteria umbilical izquierda
18. *Vesica urinaria*: Vejiga urinaria
19. *M. cremaster dexter*: Músculo cremáster derecho
20. *Ln. iliacus medialis*: Linfonódulo iliaco medial
21. *A. et v. testicularis*: Arteria y vena testiculares
22. *M. rectus abdominis*: Músculo recto del abdomen
23. *Lig. vesicae medianum*: Ligamento medio de la vejiga
24. *Canalis inguinalis*: Canal inguinal
25. *Glandula vesicularis*: Glándula vesicular
26. *Glandula bulbourethralis*: Glándula bulbo-uretral
27. *Pars pelvina urethrae (m. urethralis)*: Parte pelviana de la uretra (músculo uretral)

28. *M. bulbospongiosus*: Músculo bulboesponjoso
29. *Crus sinistrum penis, m. ischiocavernosus*: Pilar izquierdo del pene, músculo isquiocavernoso
30. *M. gracilis et m. adductor*: Músculo grácil y aductor
31. *M. rectococcygeus*: Músculo retococcígeo
32. *M. retractor penis*: Músculo retractor del pene
33. *M. sphincter ani externus*: Músculo esfínter externo del ano
34. *Penis (flexura sigmoidea)*: Pene (flexura sigmoidea)
35. *Ln. scrotalis*: Linfonódulo escrotal
36. *Tunica vaginalis funiculi et funiculus spermaticus dexter*: Túnica vaginal del cordón y cordón espermático derecho
37. *Funiculus spermaticus sinister*: Cordón espermático izquierdo
38. *Scrotum*: Escroto
39. *Preputium*: Prepucio
40. *Linea alba abdominis*: Línea alba del abdomen

Esqueleto de la porción distal del miembro pelviano derecho. Vista medioplantar

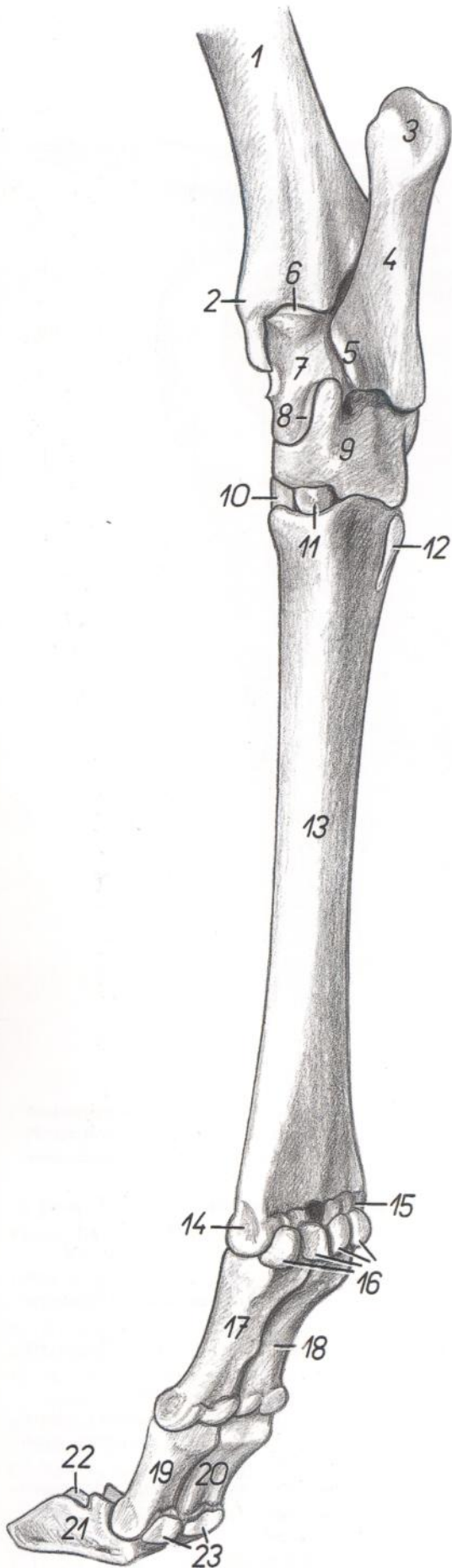


Figura 91

- |   |  |
|---|--|
| <ol style="list-style-type: none"> <li>1. <i>Corpus tibiae</i>: Cuerpo de la tibia</li> <li>2. <i>Malleolus medialis</i>: Maléolo medial</li> <li>3. <i>Tuber calcanei</i>: Tuberosidad del calcáneo</li> <li>4. <i>Calcaneus</i>: Calcáneo</li> <li>5. <i>Sustentaculum tali</i>: Sustentáculo del astrágalo</li> <li>6. <i>Trochlea tali proximalis</i>: Tróclea proximal del astrágalo</li> <li>7. <i>Corpus tali</i>: Cuerpo del astrágalo</li> <li>8. <i>Trochlea tali distalis</i>: Tróclea distal del astrágalo</li> <li>9. <i>Os centroquartale (os naviculocuboideo)</i>: Hueso centrocuartal (hueso naviculocuboideo)</li> <li>10. <i>Os tarsale II et III (os cuneiforme intermediolaterale)</i>: Segundo y tercer huesos tarsianos (hueso cuneiforme intermediolateral)</li> <li>11. <i>Os tarsale I (os cuneiforme mediale)</i>: Primer hueso tarsiano (hueso cuneiforme medial)</li> <li>12. <i>Os sesamoideum metatarsale</i>: Hueso sesamoideo metatarsiano</li> <li>13. <i>Os metatarsale III et IV</i>: Tercer y cuarto huesos metatarsianos</li> </ol> | <ol style="list-style-type: none"> <li>14. <i>Trochlea metatarsi III</i>: Tróclea del tercer metatarsiano</li> <li>15. <i>Trochlea metatarsi IV</i>: Tróclea del cuarto metatarsiano</li> <li>16. <i>Ossa sesamoidea proximalia</i>: Huesos sesamoideos proximales</li> <li>17. <i>Phalanx proximalis digiti III (os compedale)</i>: Falange proximal del tercer dedo (cuartilla)</li> <li>18. <i>Phalanx proximalis digiti IV (os compedale)</i>: Falange proximal del cuarto dedo (cuartilla)</li> <li>19. <i>Phalanx media digiti III (os coronale)</i>: Falange media del tercer dedo (corona)</li> <li>20. <i>Phalanx media digiti IV (os coronale)</i>: Falange media del cuarto dedo (corona)</li> <li>21. <i>Phalanx distalis digiti III (os ungulare)</i>: Falange distal del tercer dedo (hueso ungular)</li> <li>22. <i>Phalanx distalis digiti IV (os ungulare)</i>: Falange distal del cuarto dedo (hueso ungular)</li> <li>23. <i>Ossa sesamoidea distalia</i>: Huesos sesamoideos distales</li> </ol> |
|---|--|

*Esqueleto de la porción distal del miembro pelviano izquierdo. Vista dorsolateral*

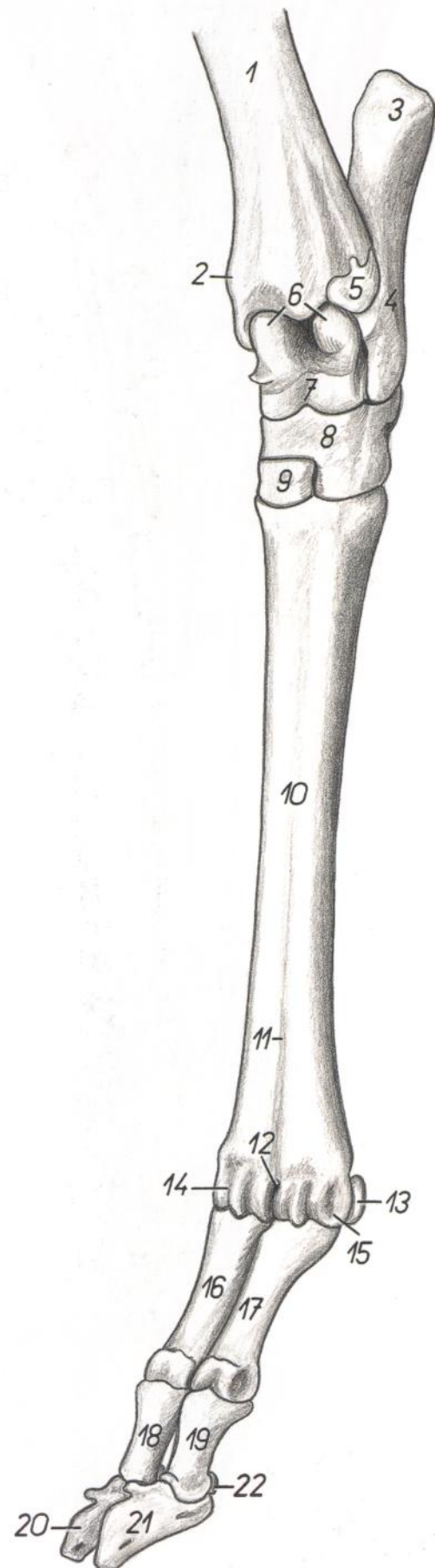


Figura 92

- |  |  |
|--|--|
| 1. <i>Corpus tibiae</i> : Cuerpo de la tibia   | 13. <i>Os sesamoideum proximale</i> : Hueso sesamoideo proximal  |
| 2. <i>Malleolus medialis</i> : Maléolo medial  | 14. <i>Trochlea metatarsi III</i> : Tróclea del tercer metatarsiano                                    |
| 3. <i>Tuber calcanei</i> : Tuberosidad del calcáneo  | 15. <i>Trochlea metatarsi IV</i> : Tróclea del cuarto metatarsiano                                     |
| 4. <i>Corpus calcanei</i> : Cuerpo del calcáneo  | 16. <i>Phalanx proximalis digiti III (os compedale)</i> : Falange proximal del tercer dedo (cuartilla) |
| 5. <i>Os malleolare (malleolus lateralis)</i> : Hueso malleolar (maléolo lateral)  | 17. <i>Phalanx proximalis digiti IV (os compedale)</i> : Falange proximal del cuarto dedo (cuartilla)  |
| 6. <i>Trochlea tali proximalis</i> : Tróclea proximal del astrágalo  | 18. <i>Phalanx media digiti III (os coronale)</i> : Falange media del tercer dedo (corona)             |
| 7. <i>Trochlea tali distalis</i> : Tróclea distal del astrágalo  | 19. <i>Phalanx media digiti IV (os coronale)</i> : Falange media del cuarto dedo (corona)              |
| 8. <i>Os centroquartale (os naviculocuboideo)</i> : Hueso centrocuartal (hueso naviculocuboideo)   | 20. <i>Phalanx distalis digiti III (os unguare)</i> : Falange distal del tercer dedo (hueso unguar)    |
| 9. <i>Os tarsale II et III (os cuneiforme intermediolaterale)</i> : Segundo y tercer huesos tarsianos (hueso cuneiforme intermediolateral) | 21. <i>Phalanx distalis digiti IV (os unguare)</i> : Falange distal del cuarto dedo (hueso unguar)     |
| 10. <i>Os metatarsale III et IV</i> : Tercer y cuarto huesos metatarsianos   | 22. <i>Os sesamoideum distale</i> : Hueso sesamoideo distal  |
| 11. <i>Sulcus longitudinalis dorsalis</i> : Surco longitudinal dorsal  |  |
| 12. <i>Incisura intertrochlearis</i> : Incisura intertroclear  |  |

*Disección de la porción distal del miembro pelviano derecho. Vista mediopalmar*

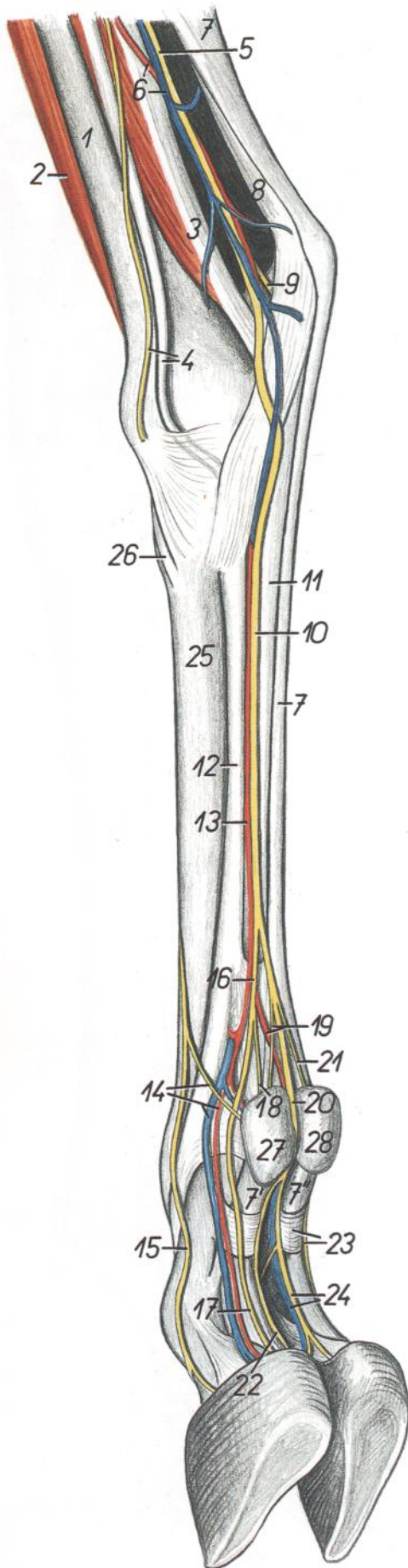


Figura 93

- |  |  |
|--|--|
| <ol style="list-style-type: none"> <li>1. <i>Tibia</i>: Tibia</li> <li>2. <i>M. peroneus tertius</i>: Músculo tercer peroneo</li> <li>3. <i>M. flexor digiti I longus</i>: Músculo flexor largo del primer dedo</li> <li>4. <i>N. saphenus, m. flexor digitorum longus</i>: Nervio safeno, músculo flexor largo de los dedos</li> <li>5. <i>N. tibialis</i>: Nervio tibial</li> <li>6. <i>A. saphena, v. saphena medialis</i>: Arteria safena, vena safena medial</li> <li>7. <i>M. flexor digitorum superficialis (tendo)</i>: Músculo flexor superficial de los dedos (tendón)</li> <li>7'. <i>Ramus mi. flexoris digitorum superficialis ad digitum III</i>: Rama del músculo flexor superficial de los dedos al tercer dedo</li> <li>7''. <i>Ramus mi. flexoris digitorum superficialis ad digitum IV</i>: Rama del músculo flexor superficial de los dedos al cuarto dedo</li> <li>8. <i>Tendo mi. tricipitis surae</i>: Tendón del músculo tríceps sural</li> <li>9. <i>N. plantaris lateralis</i>: Nervio plantar lateral</li> <li>10. <i>N. plantaris medialis</i>: Nervio plantar medial</li> <li>11. <i>Tendo mi. flexoris digitorum profundus</i>: Tendón del músculo flexor profundo de los dedos</li> <li>12. <i>M. interosseus</i>: Músculo interóseo</li> <li>13. <i>A. plantaris medialis</i>: Arteria plantar medial</li> <li>14. <i>A. et v. digitalis plantaris propria III medialis, n. digitalis dorsalis proprius II</i>: Tercera arteria y vena digitales plantares propias mediales, segundo nervio digital dorsal propio</li> <li>15. <i>N. digitalis dorsalis proprius III medialis</i>: Tercer nervio digital dorsal propio medial</li> </ol> | <ol style="list-style-type: none"> <li>16. <i>N. digitalis plantaris communis II</i>: Segundo nervio digital plantar común</li> <li>17. <i>N. digitalis plantaris proprius III medialis</i>: Tercer nervio digital plantar propio medial</li> <li>18. <i>N. digitalis plantaris proprius II medialis</i>: Segundo nervio digital plantar propio medial</li> <li>19. <i>A. digitalis plantaris communis III, n. digitalis plantaris proprius II lateralis</i>: Tercera arteria digital plantar común, segundo nervio digital plantar propio lateral</li> <li>20. <i>N. digitalis plantaris communis III</i>: Tercer nervio digital plantar común</li> <li>21. <i>N. digitalis plantaris proprius V medialis</i>: Quinto nervio digital plantar propio medial</li> <li>22. <i>N. digitalis plantaris proprius III lateralis</i>: Tercer nervio digital plantar propio lateral</li> <li>23. <i>Pars annularis vaginae fibrosae digiti, n. digitalis plantaris proprius IV lateralis</i>: Parte anular de la vaina fibrosa de los dedos, cuarto nervio digital plantar propio lateral</li> <li>24. <i>V. digitalis plantaris propria IV medialis, n. digitalis plantaris proprius IV medialis</i>: Cuarta vena y cuarto nervio digitales plantares propios mediales</li> <li>25. <i>Os metatarsale III</i>: Tercer hueso metatarsiano</li> <li>26. <i>Insertio mi. tibialis cranialis</i>: Inserción del músculo tibial craneal</li> <li>27. <i>Digitus II (sine capsula)</i>: Segundo dedo (sin cápsula)</li> <li>28. <i>Digitus V (sine capsula)</i>: Quinto dedo (sin cápsula)</li> </ol> |
|--|--|

*Disección de la porción distal del miembro pelviano izquierdo. Vista dorsolateral*

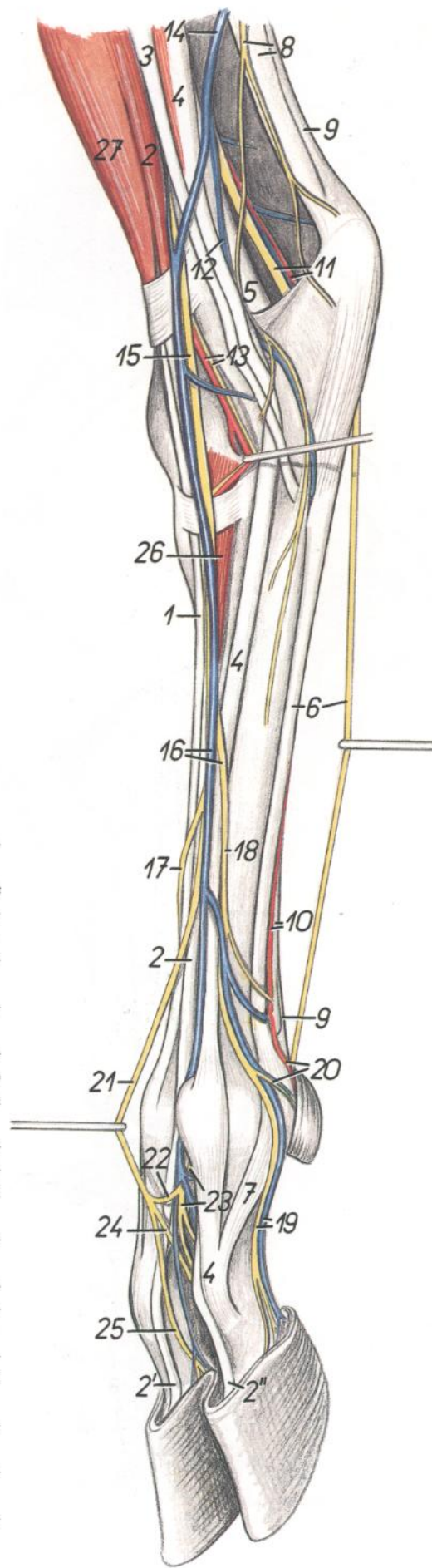


Figura 94

- 1, 2. *M. extensor digitorum longus*: Músculo extensor largo de los dedos
1. *M. extensor digiti III*: Músculo extensor del tercer dedo
- 2, 2', 2". *M. extensor digitorum longus (proprius)*: Músculo extensor largo de los dedos (propio)
3. *M. peroneus longus*: Músculo peroneo largo
4. *M. extensor digitalis lateralis*: Músculo extensor digital lateral
5. *M. flexor digiti I longus*: Músculo flexor largo del primer dedo
6. *M. interosseus, n. plantaris lateralis*: Músculo interóseo, nervio plantar lateral
7. *Portio collateralis mi. interossei ad digitum IV*: Porción colateral del músculo interóseo para el cuarto dedo
8. *N. cutaneus surae caudalis, tendo mi. tricipitis surae*: Nervio cutáneo sural caudal, tendón del músculo tríceps sural
9. *Tendo mi. flexoris digitorum superficialis*: Tendón del músculo flexor superficial de los dedos
10. *Tendo mi. flexoris digitorum profundus, a. plantaris lateralis*: Tendón del músculo flexor profundo de los dedos, arteria plantar lateral
11. *N. tibialis, a. saphena*: Nervio tibial, arteria safena
12. *Ramus caudalis v. saphenae lateralis*: Rama caudal de la vena safena lateral
13. *A. tibialis cranialis, n. peroneus profundus*: Arteria tibial craneal, nervio peroneo profundo
14. *V. saphena lateralis*: Vena safena lateral

15. *N. peroneus superficialis*: Nervio peroneo superficial
16. *N. digitalis dorsalis communis III, n. digitalis dorsalis communis IV*: Tercera vena digital dorsal común, cuarto nervio digital dorsal común
17. *N. digitalis dorsalis communis II*: Segundo nervio digital dorsal común
18. *N. digitalis dorsalis communis IV*: Cuarto nervio digital dorsal común
19. *N. digitalis dorsalis proprius IV lateralis, v. digitalis plantaris propria IV lateralis*: Cuarto nervio digital dorsal propio lateral, cuarta vena digital plantar propia lateral
20. *A. digitalis plantaris propria IV lateralis, n. digitalis dorsalis proprius V*: Cuarta arteria digital plantar propia lateral, quinto nervio digital dorsal propio
21. *N. digitalis dorsalis communis III*: Tercer nervio digital dorsal común
22. *Ramus communicans cum nervo peroneo profundo*: Ramo comunicante con el nervio peroneo profundo
23. *N. metatarsus dorsalis III (n. peroneus profundus)*: Tercer nervio metatarsiano dorsal (nervio peroneo profundo)
24. *N. digitalis dorsalis proprius IV medialis*: Cuarto nervio digital dorsal propio medial
25. *N. digitalis dorsalis proprius III lateralis*: Tercer nervio digital dorsal propio lateral
26. *M. extensor digitorum brevis*: Músculo extensor corto de los dedos
27. *M. peroneus tertius*: Músculo tercer peroneo

Esqueleto del miembro torácico. Vista lateral

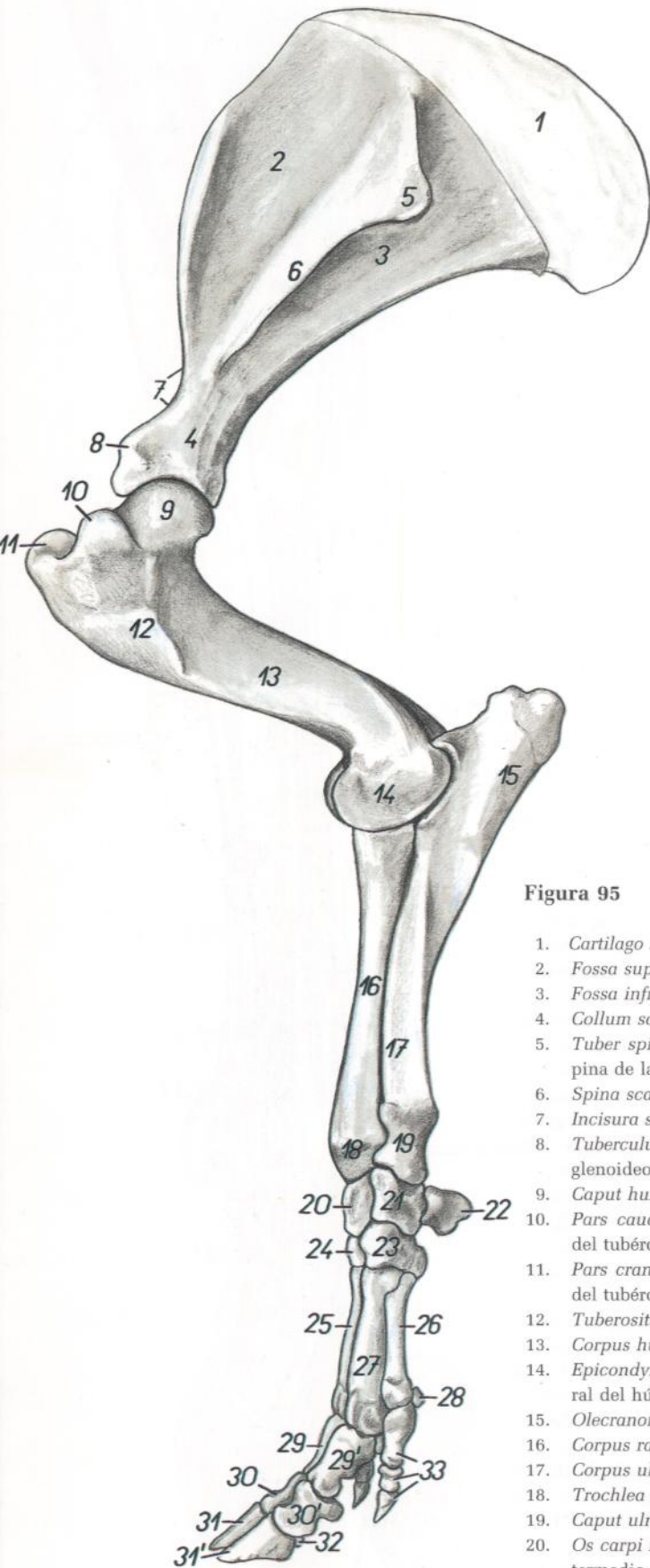


Figura 95

- |   |  |
|---|--|
| 1. <i>Cartilago scapulae</i> : Cartilago de la escápula                                     | 22. <i>Os carpi accessorium (os pisiforme)</i> : Hueso accesorio del carpo (hueso pisiforme) |
| 2. <i>Fossa supraspinata</i> : Fosa supraespinosa   | 23. <i>Os carpale IV (os hamatum)</i> : Cuarto hueso carpiano (hueso ganchoso)               |
| 3. <i>Fossa infraspinata</i> : Fosa infraespinosa   | 24. <i>Os carpale III (os capitatum)</i> : Tercer hueso carpiano (hueso grande o capitado)   |
| 4. <i>Collum scapulae</i> : Cuello de la escápula   | 25. <i>Os metacarpale III</i> : Tercer hueso metacarpiano                                    |
| 5. <i>Tuber spinae scapulae</i> : Tuberosidad de la espina de la escápula                   | 26. <i>Os metacarpale V</i> : Quinto hueso metacarpiano                                      |
| 6. <i>Spina scapulae</i> : Espina de la escápula  | 27. <i>Os metacarpale IV</i> : Cuarto hueso metacarpiano                                     |
| 7. <i>Incisura scapulae</i> : Incisura de la escápula                                       | 28. <i>Os sesamoideum proximale (digni V)</i> : Hueso sesamoideo proximal (del quinto dedo)  |
| 8. <i>Tuberculum supraglenoidale</i> : Tubérculo supra-glenoideo                            | 29. <i>Phalanx proximalis digiti III</i> : Falange proximal del tercer dedo                  |
| 9. <i>Caput humeri</i> : Cabeza del húmero  | 29'. <i>Phalanx proximalis digiti IV</i> : Falange proximal del cuarto dedo                  |
| 10. <i>Pars caudalis tuberculi majoris</i> : Parte caudal del tubérculo mayor               | 30. <i>Phalanx media digiti III</i> : Falange media del tercer dedo                          |
| 11. <i>Pars cranialis tuberculi majoris</i> : Parte craneal del tubérculo mayor             | 30'. <i>Phalanx media digiti IV</i> : Falange media del cuarto dedo                          |
| 12. <i>Tuberositas deltoidea</i> : Tuberosidad deltoidea                                    | 31. <i>Phalanx distalis digiti III</i> : Falange distal del tercer dedo                      |
| 13. <i>Corpus humeri</i> : Cuerpo del húmero  | 31'. <i>Phalanx distalis digiti IV</i> : Falange distal del cuarto dedo                      |
| 14. <i>Epicondylus lateralis humeri</i> : Epicóndilo lateral del húmero                     | 32. <i>Os sesamoideum distale</i> : Hueso sesamoideo distal                                  |
| 15. <i>Olecranon</i> : Olécranon  | 33. <i>Phalanges digiti V</i> : Falanges del quinto dedo                                     |
| 16. <i>Corpus radii</i> : Cuerpo del radio  |  |
| 17. <i>Corpus ulnae</i> : Cuerpo del cúbito   |  |
| 18. <i>Trochlea radii</i> : Tróclea del radio   |  |
| 19. <i>Caput ulnae</i> : Cabeza del cúbito  |  |
| 20. <i>Os carpi intermedium (os lunatum)</i> : Hueso intermedio del carpo (hueso semilunar) |  |
| 21. <i>Os carpi ulnare (os triquetrum)</i> : Hueso cubital del carpo (hueso piramidal)      |  |

## Esqueleto del miembro torácico. Vista medial

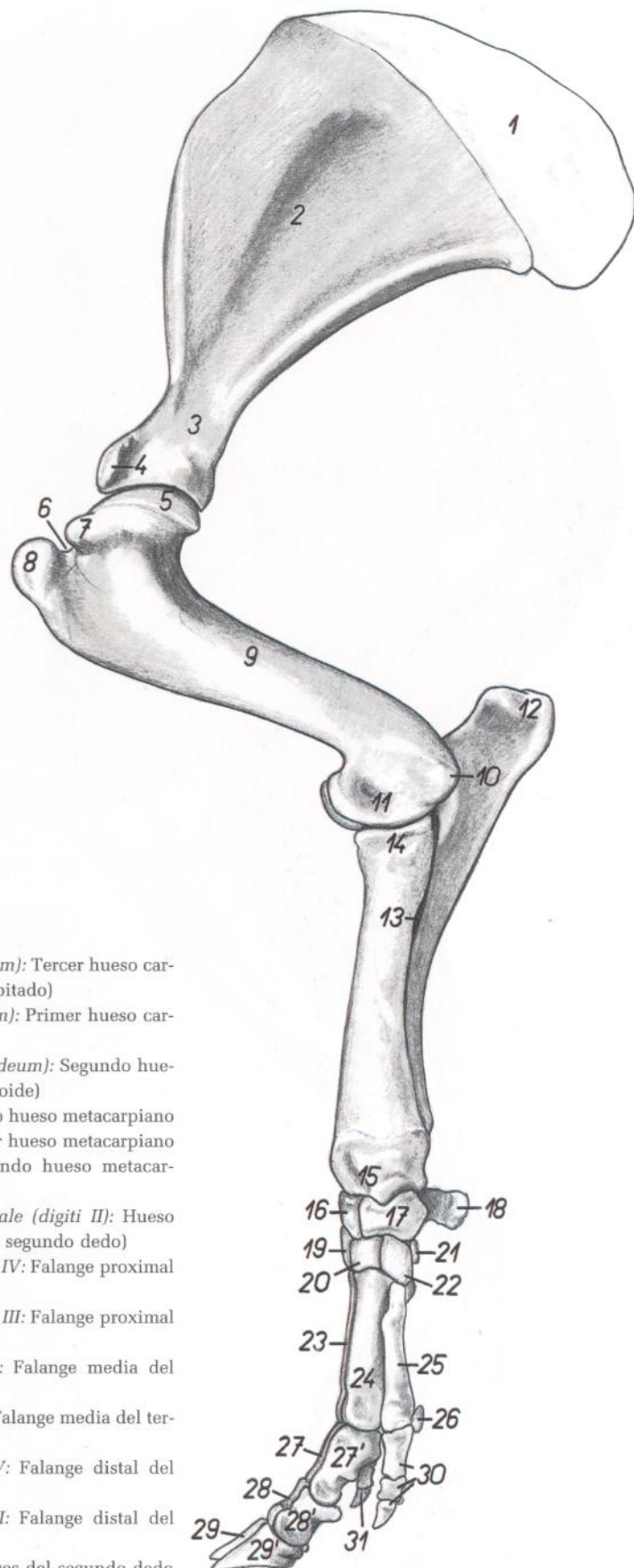


Figura 96

1. *Cartilago scapulae*: Cartilago de la escápula
2. *Fossa subscapularis*: Fosa subescapular
3. *Collum scapulae*: Cuello de la escápula
4. *Processus coracoideus*: Apófisis coracoides
5. *Caput humeri*: Cabeza del húmero
6. *Sulcus intertubercularis*: Surco intertubercular
7. *Tuberculum minus humeri*: Tubérculo menor del húmero
8. *Pars cranialis tuberculi majoris*: Parte craneal del tubérculo mayor
9. *Corpus humeri*: Cuerpo del húmero
10. *Epicondylus medialis*: Epicóndilo medial
11. *Condylus medialis humeri*: Cóndilo medial del húmero
12. *Tuber olecrani*: Tuberosidad del olécranon
13. *Spatium interosseum antebrachii proximale*: Espacio interóseo proximal del antebrazo
14. *Caput radii*: Cabeza del radio
15. *Trochlea radii*: Tróclea del radio
16. *Os carpi intermedium (os lunatum)*: Hueso intermedio del carpo (hueso semilunar)
17. *Os carpi radiale (os scaphoideum)*: Hueso radial del carpo (hueso escafoídes)
18. *Os carpi accessorium (os pisiforme)*: Hueso accesorio del carpo (hueso pisiforme)
19. *Os carpale IV (os hamatum)*: Cuarto hueso carpiano (hueso ganchoso)

20. *Os carpale III (os capitatum)*: Tercer hueso carpiano (hueso grande o capitado)
21. *Os carpale I (os trapezium)*: Primer hueso carpiano (hueso trapecio)
22. *Os carpale II (os trapezoideum)*: Segundo hueso carpiano (hueso trapecoide)
23. *Os metacarpale IV*: Cuarto hueso metacarpiano
24. *Os metacarpale III*: Tercer hueso metacarpiano
25. *Os metacarpale II*: Segundo hueso metacarpiano
26. *Os sesamoideum proximale (digiti II)*: Hueso sesamoideo proximal (del segundo dedo)
27. *Phalanx proximalis digiti IV*: Falange proximal del cuarto dedo
- 27'. *Phalanx proximalis digiti III*: Falange proximal del tercer dedo
28. *Phalanx media digiti IV*: Falange media del cuarto dedo
- 28'. *Phalanx media digiti III*: Falange media del tercer dedo
29. *Phalanx distalis digiti IV*: Falange distal del cuarto dedo
- 29'. *Phalanx distalis digiti III*: Falange distal del tercer dedo
30. *Phalanges digiti II*: Falanges del segundo dedo
31. *Phalanx distalis digiti V*: Falange distal del quinto dedo

Músculos de la superficie lateral del miembro torácico

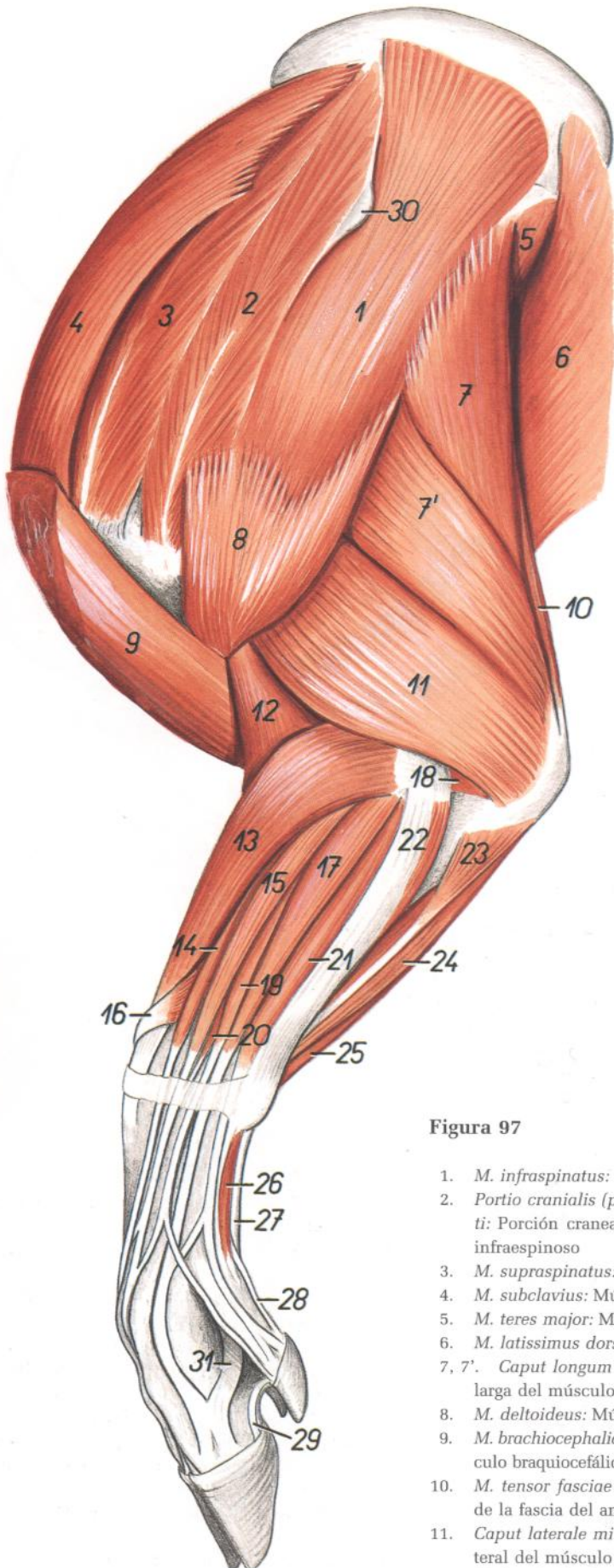


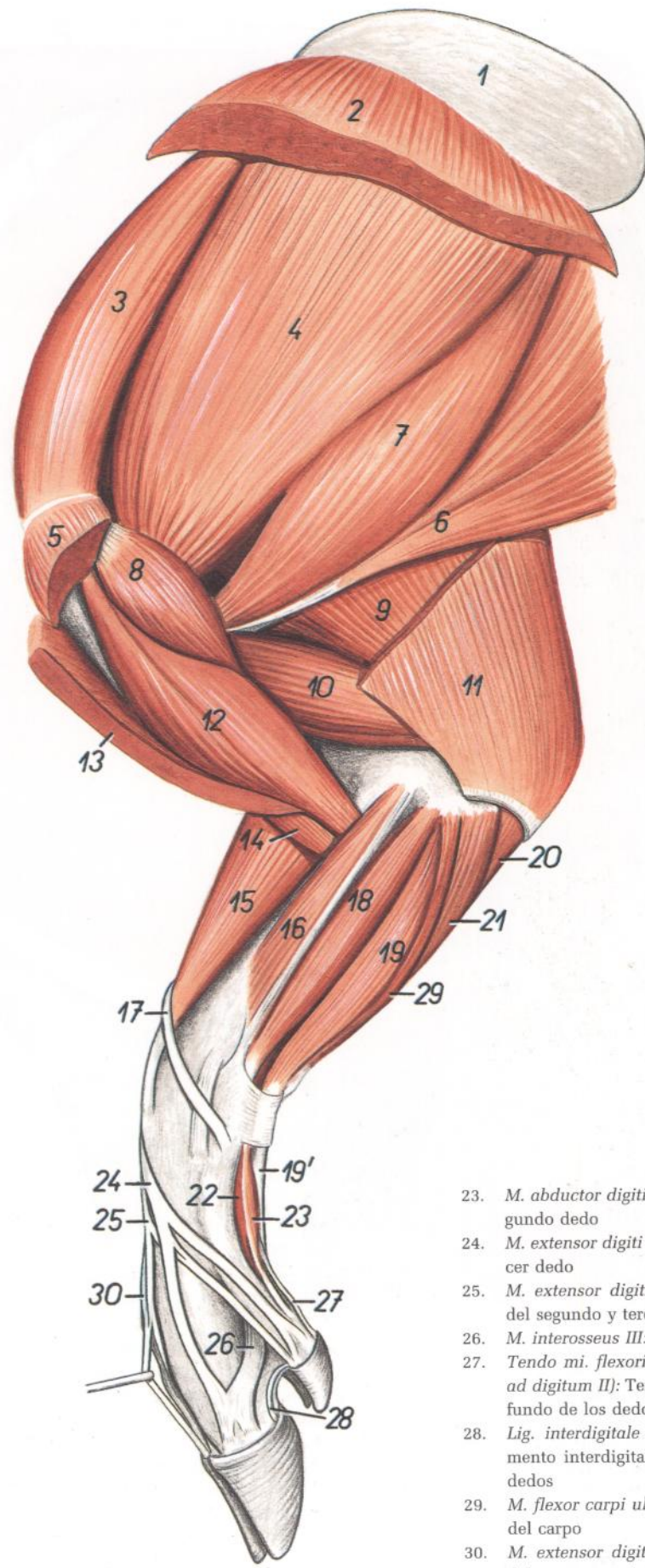
Figura 97

1. *M. infraspinatus*: Músculo infraespinoso
2. *Portio cranialis (preacromialis) mi. infraspinati*: Porción craneal (preacromial) del músculo infraespinoso
3. *M. supraspinatus*: Músculo supraespinoso
4. *M. subclavius*: Músculo subclavio
5. *M. teres major*: Músculo redondo mayor
6. *M. latissimus dorsi*: Músculo dorsal ancho
- 7, 7'. *Caput longum mi. tricipitis brachii*: Cabeza larga del músculo tríceps braquial
8. *M. deltoideus*: Músculo deltoideo
9. *M. brachiocephalicus (m. cleidobraquialis)*: Músculo braquiocefálico (cleidobraquial)
10. *M. tensor fasciae antebrachii*: Músculo tensor de la fascia del antebrazo
11. *Caput laterale mi. tricipitis brachii*: Cabeza lateral del músculo tríceps braquial
12. *M. brachialis*: Músculo braquial

13. *M. extensor carpi radialis*: Músculo extensor radial del carpo
- 14, 15, 19. *M. extensor digitorum communis*: Músculo extensor común de los dedos
14. *M. extensor digiti III*: Músculo extensor del tercer dedo
15. *M. extensor digiti II et III*: Músculo extensor del segundo y tercer dedos
16. *M. abductor digiti I longus*: Músculo abductor largo del primer dedo
17. *M. extensor digitalis lateralis*: Músculo extensor lateral
18. *M. anconeus*: Músculo ancóneo
19. *M. extensor digiti IV et V*: Músculo extensor del cuarto y quinto dedos
20. *M. extensor digiti II*: Músculo extensor del segundo dedo
21. *M. extensor digiti V*: Músculo extensor del quinto dedo
22. *M. extensor carpi ulnaris*: Músculo extensor cubital del carpo
23. *Caput ulnare mi. flexoris digitorum profundus*: Cabeza cubital del músculo flexor profundo de los dedos
24. *Caput humerale mi. flexoris digitorum profundus*: Cabeza humeral del músculo flexor profundo de los dedos
25. *M. flexor carpi ulnaris*: Músculo flexor cubital del carpo
26. *M. abductor digiti V*: Músculo abductor del quinto dedo
27. *Tendo mi. flexoris digitorum superficialis*: Tendón del músculo flexor superficial de los dedos
28. *Tendo mi. flexoris digitorum profundus (ramus ad digitum V)*: Tendón del músculo flexor profundo de los dedos (rama al quinto dedo)
29. *Lig. interdigitale distale digiti IV et V*: Ligamento interdigital distal del cuarto y quinto dedos
30. *Tuber spinae scapulae*: Tuberosidad de la espina de la escápula
31. *M. interosseus IV*: Cuarto músculo interóseo



Músculos de la superficie medial del miembro torácico



- 1. *Cartilago scapulae*: Cartilago de la escápula
- 2. *M. serratus ventralis*: Músculo serrato ventral
- 3. *M. supraspinatus*: Músculo supraespinoso
- 4. *M. subscapularis*: Músculo subescapular
- 5. *M. pectoralis profundus (s. ascendens)*: Músculo pectoral profundo (ascendente)
- 6. *M. latissimus dorsi*: Músculo dorsal ancho
- 7. *M. teres major*: Músculo redondo mayor
- 8. *M. coracobrachialis*: Músculo coracobraquial
- 9. *Caput longum mi. tricipitis brachii*: Cabeza larga del músculo tríceps braquial
- 10. *Caput mediale mi. tricipitis brachii*: Cabeza medial del músculo tríceps braquial
- 11. *M. tensor fasciae antebrachii*: Músculo tensor de la fascia del antebrazo
- 12. *M. biceps brachii*: Músculo bíceps braquial
- 13. *M. brachiocephalicus (m. cleidobraquial)*: Músculo braquiocefálico (músculo cleidobraquial)
- 14. *M. brachialis*: Músculo braquial
- 15. *M. extensor carpi radialis*: Músculo extensor radial del carpo
- 16. *M. pronator teres*: Músculo pronador redondo
- 17. *M. abductor digiti I longus*: Músculo abductor largo del primer dedo
- 18. *M. flexor carpi radialis*: Músculo flexor radial del carpo
- 19. *Portio superficialis mi. flexoris digitorum superficialis*: Porción superficial del músculo flexor superficial de los dedos
- 19'. *Tendo mi. flexoris digitorum superficialis*: Tendón del músculo flexor superficial de los dedos
- 20. *Caput ulnare mi. flexoris digitorum profundus*: Cabeza cubital del músculo flexor profundo de los dedos
- 21. *Caput humerale mi. flexoris digitorum profundus*: Cabeza humeral del músculo flexor profundo de los dedos
- 22. *M. flexor digiti II*: Músculo flexor del segundo dedo

- 23. *M. abductor digiti II*: Músculo abductor del segundo dedo
- 24. *M. extensor digiti III*: Músculo extensor del tercer dedo
- 25. *M. extensor digiti II et III*: Músculo extensor del segundo y tercer dedos
- 26. *M. interosseus III*: Tercer músculo interóseo
- 27. *Tendo mi. flexoris digitorum profundus (ramus ad digitum II)*: Tendón del músculo flexor profundo de los dedos (rama al segundo dedo)
- 28. *Lig. interdigitale distale digiti II et III*: Ligamento interdigital distal del segundo y tercer dedos
- 29. *M. flexor carpi ulnaris*: Músculo flexor cubital del carpo
- 30. *M. extensor digiti IV et V*: Músculo extensor del cuarto y quinto dedos

# CERDO

## Disección del hombro y brazo desde la superficie medial. Primer plano

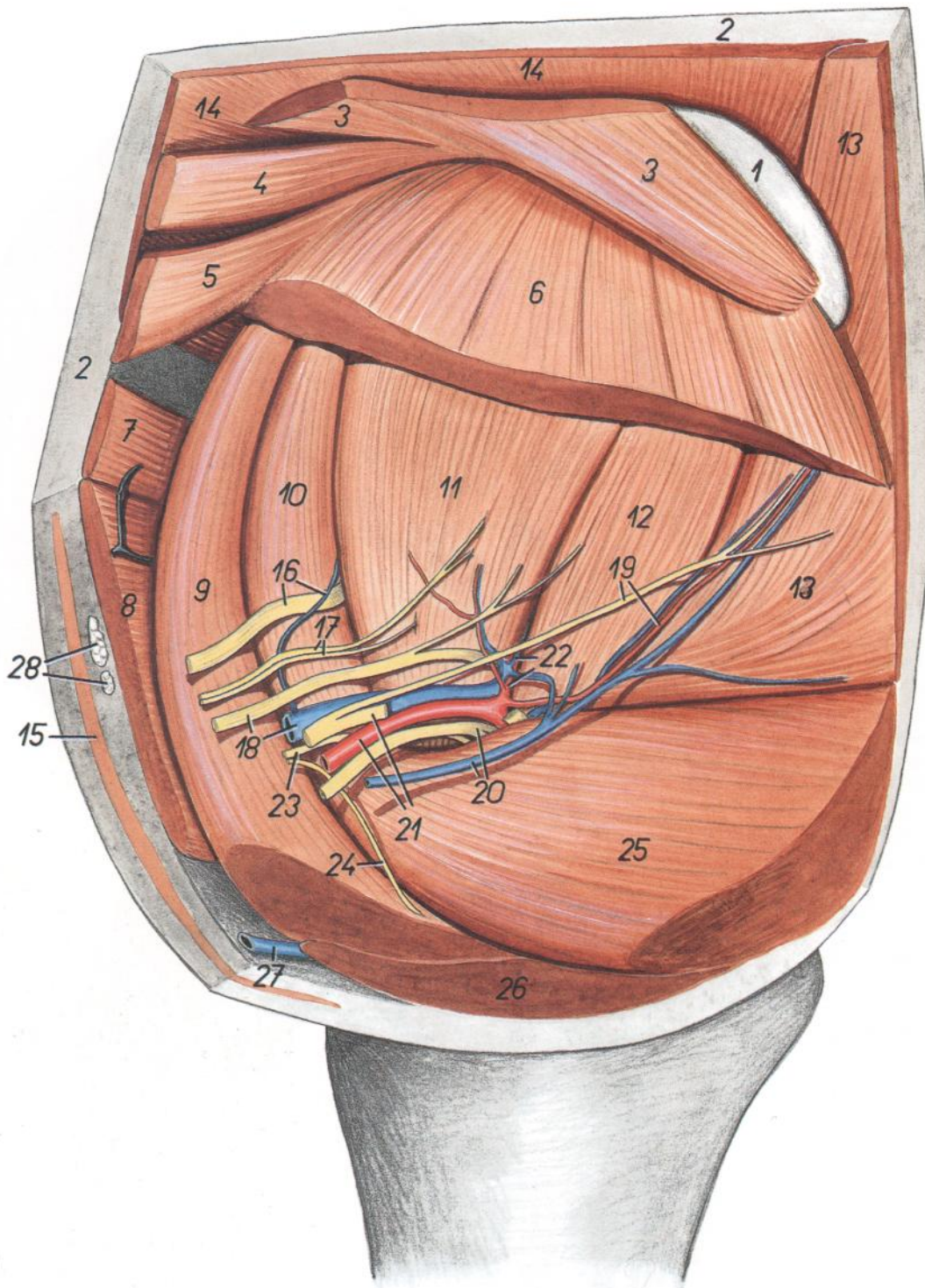


Figura 99

- |  |   |  |
|--|---|--|
| 1. <i>Cartilago scapulae</i> : Cartílago de la escápula  | 12. <i>M. teres major</i> : Músculo redondo mayor   | 21. <i>A. axillaris, n. radialis</i> : Arteria axilar, nervio radial                               |
| 2. <i>Corpus adiposum subcutaneum</i> : Cuerpo adiposo subcutáneo  | 13. <i>M. latissimus dorsi</i> : Músculo dorsal ancho   | 22. <i>A. et v. subscapularis</i> : Arteria y vena subescapulares                                  |
| 3. <i>M. rhomboideus cervicis et thoracis</i> : Músculo romboides del cuello y del tórax                 | 14. <i>M. trapezius (pars cervicalis et thoracica)</i> : Músculo trapecio (parte cervical y torácica)         | 23. <i>N. musculocutaneus</i> : Nervio musculocutáneo  |
| 4. <i>M. rhomboideus capitis</i> : Músculo romboides de la cabeza  | 15. <i>M. cutaneus colli</i> : Músculo cutáneo del cuello   | 24. <i>N. pectoralis cranialis</i> : Nervio pectoral craneal                                       |
| 5, 6. <i>M. serratus ventralis cervicis et thoracis</i> : Músculo serrato ventral del cuello y del tórax | 16. <i>N. et v. suprascapularis</i> : Nervio y vena suprascapulares   | 25. <i>M. pectoralis profundus (s. ascendens)</i> : Músculo pectoral profundo (ascendente)         |
| 7. <i>M. omotransversarius</i> : Músculo omotransverso   | 17. <i>Nn. subscapulares</i> : Nervios subescapulares   | 26. <i>M. pectoralis superficialis</i> : Músculo pectoral superficial                              |
| 8. <i>M. brachiocephalicus</i> : Músculo braquiocefálico   | 18. <i>N. et v. axillaris</i> : Nervio y vena axilares  | 27. <i>V. cephalica</i> : Vena cefálica  |
| 9. <i>M. subclavius</i> : Músculo subclavio  | 19. <i>N. et a. thoracodorsalis</i> : Nervio y arteria toracodorsales   | 28. <i>Lnn. cervicales superficiales ventrales</i> : Linfocitos cervicales superficiales ventrales |
| 10. <i>M. supraspinatus</i> : Músculo supraespinoso  | 20. <i>N. medianus et n. ulnaris, v. thoracica externa</i> : Nervios mediano y cubital, vena torácica externa |  |
| 11. <i>M. subscapularis</i> : Músculo subescapular   |   |  |

*Disección del hombro y brazo desde la superficie medial. Segundo plano*

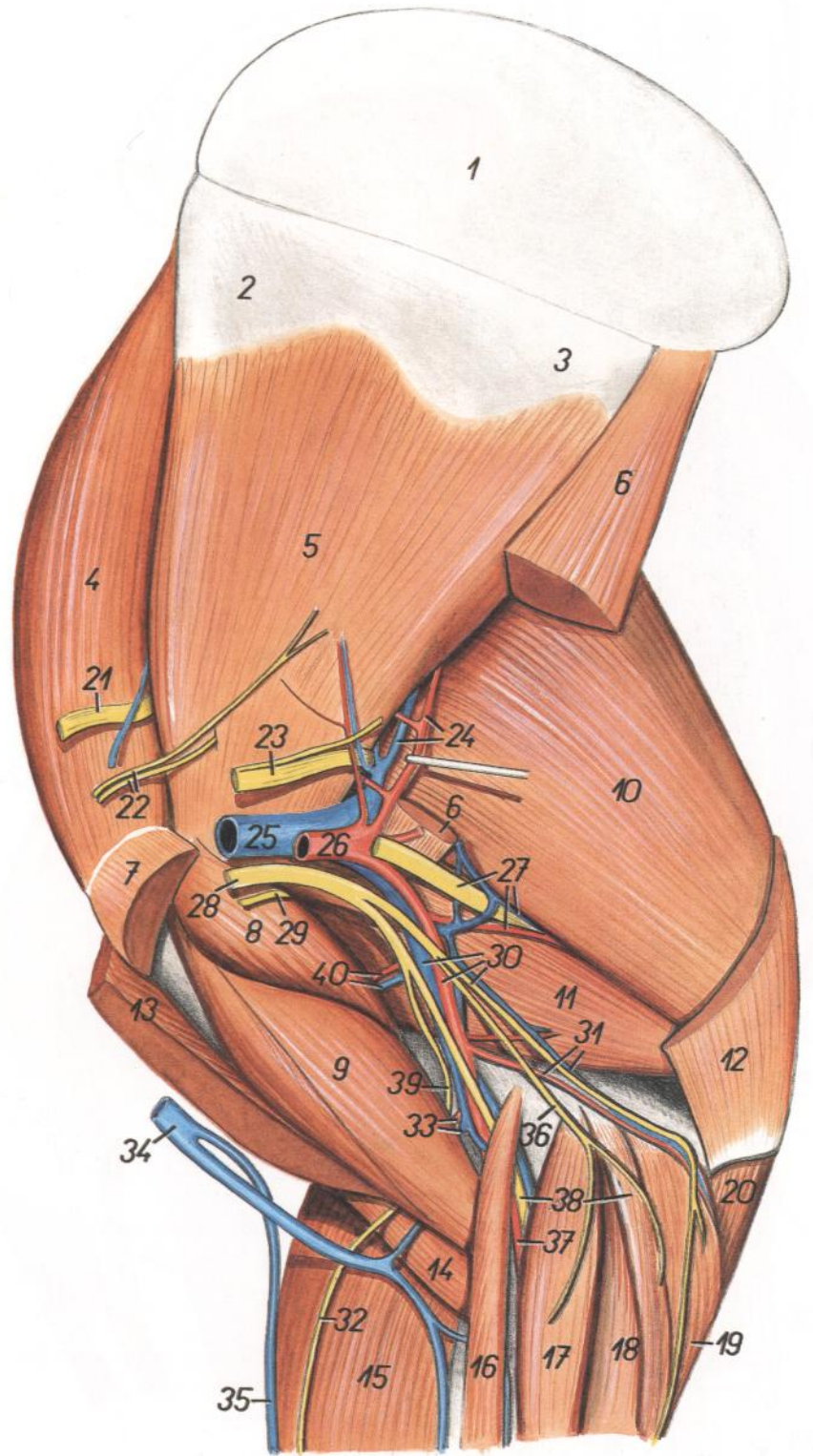


Figura 100

1. *Cartilago scapulae*: Cartílago de la escápula
- 2, 3. *Facies serratae*: Cara serrata
4. *M. supraspinatus*: Músculo supraespinoso
5. *M. subscapularis*: Músculo subescapular
6. *M. teres major*: Músculo redondo mayor
7. *M. pectoralis profundus (s. ascendens)*: Músculo pectoral profundo (ascendente)
8. *M. coracobrachialis*: Músculo coracobraquial
9. *M. biceps brachii*: Músculo bíceps braquial
10. *Caput longum mi. tricipitis brachii*: Cabeza larga del músculo tríceps braquial
11. *Caput mediale mi. tricipitis brachii*: Cabeza medial del músculo tríceps braquial
12. *M. tensor fasciae antebrachii*: Músculo tensor de la fascia del antebrazo
13. *M. brachiocephalicus*: Músculo braquiocefálico
14. *M. brachialis*: Músculo braquial
15. *M. extensor carpi radialis*: Músculo extensor radial del carpo
16. *M. pronator teres*: Músculo pronador redondo
17. *M. flexor carpi radialis*: Músculo flexor radial del carpo
18. *Portio superficialis mi. flexoris digitorum superficialis*: Porción superficial del músculo flexor superficial de los dedos
19. *Caput humerale mi. flexoris digitorum profundus*: Cabeza humeral del músculo flexor profundo de los dedos
20. *Caput ulnare mi. flexoris digitorum profundus*: Cabeza cubital del músculo flexor profundo de los dedos
21. *N. suprascapularis*: Nervio supraescapular
22. *Nn. subscapulares*: Nervios subescapulares
23. *N. axillaris*: Nervio axilar
24. *A. et v. subscapularis*: Arteria y vena subescapulares
25. *V. axillaris*: Vena axilar
26. *A. axillaris*: Arteria axilar
27. *N. radialis, a. et v. profunda brachii*: Nervio radial, arteria y vena braquiales profundas

28. *N. medianus, n. ulnaris et n. musculocutaneus*: Nervios mediano, cubital y musculocutáneo
29. *Ramus muscularis proximalis ni. musculocutaneus*: Ramo muscular proximal del nervio musculocutáneo
30. *A. et v. brachialis, n. ulnaris*: Arteria y vena braquiales, nervio cubital
31. *A. et v. collateralis ulnaris*: Arteria y vena laterales cubitales
32. *N. cutaneus antebrachii medialis*: Nervio cutáneo medial del antebrazo
33. *A. et v. transversa cubiti*: Arteria y vena transversas del codo
34. *V. cephalica*: Vena cefálica
35. *V. cephalica accessoria*: Vena cefálica accesoria
36. *N. cutaneus antebrachii caudalis*: Nervio cutáneo caudal del antebrazo
37. *A. mediana*: Arteria mediana
38. *N. medianus, m. flexor carpi ulnaris*: Nervio mediano, músculo flexor cubital del carpo
39. *N. musculocutaneus*: Nervio musculocutáneo
40. *Rami musculares*: Ramas musculares

# CERDO

## Disección de la superficie lateral del hombro y brazo

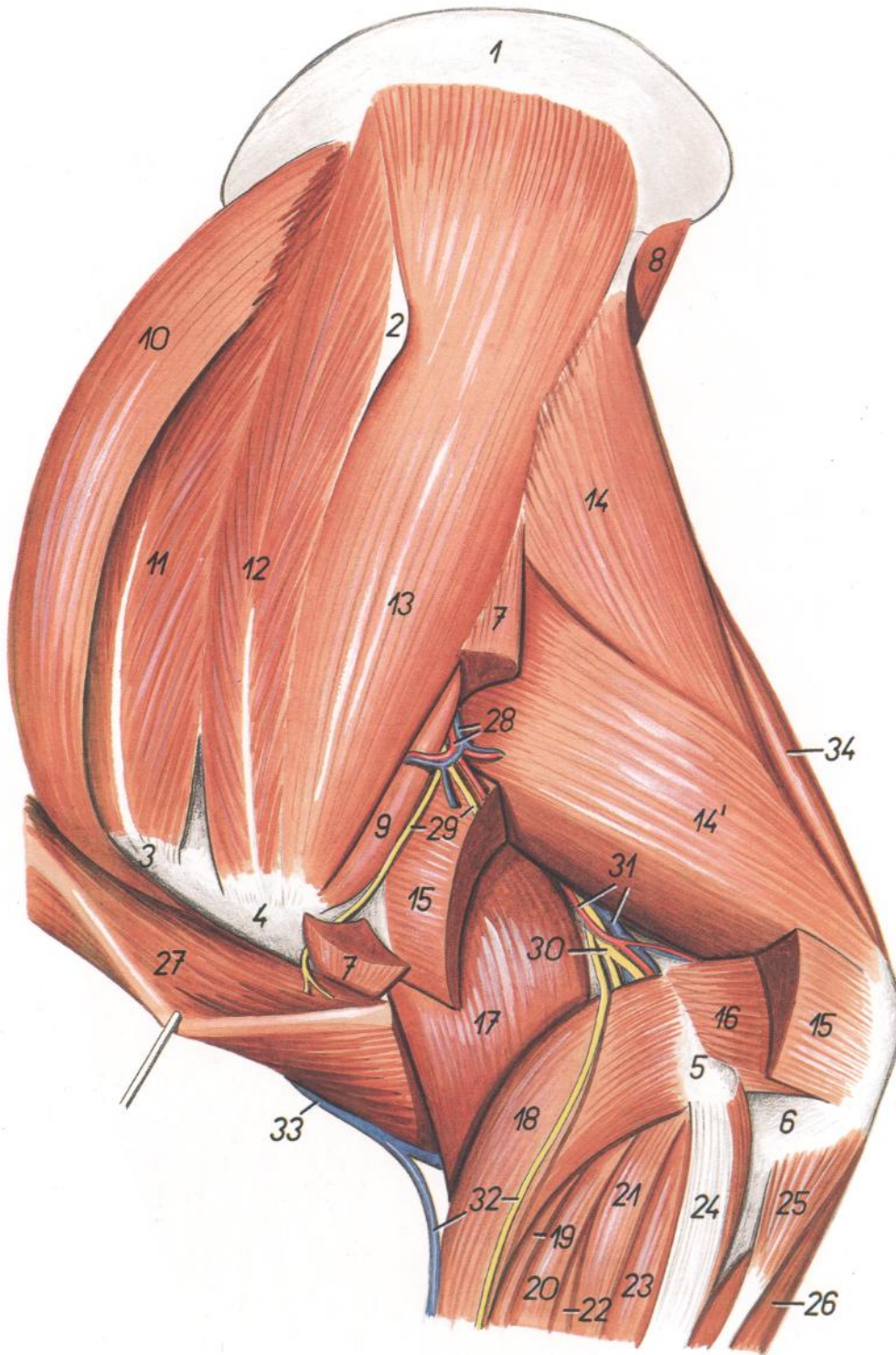


Figura 101

1. *Cartilago scapulae*: Cartilago de la escápula
2. *Tuber spinae scapulae*: Tuberosidad de la espina de la escápula
3. *Pars cranialis tuberculi majoris humeri*: Parte craneal del tubérculo mayor del húmero
4. *Pars caudalis tuberculi majoris humeri*: Parte caudal del tubérculo mayor del húmero
5. *Epicondylus lateralis humeri*: Epicóndilo lateral del húmero
6. *Olecranon*: Olécranon
7. *M. deltoideus*: Músculo deltoides

8. *M. teres major*: Músculo redondo mayor
9. *M. teres minor*: Músculo redondo menor
10. *M. subclavius*: Músculo subclavio
11. *M. supraspinatus*: Músculo supraespinoso
12. *Pars cranialis mi. infraspinali*: Parte craneal del músculo infraespinoso
13. *M. infraspinatus*: Músculo infraespinoso
- 14, 14'. *Caput longum mi. tricipitis brachii*: Cabeza larga del músculo tríceps braquial
15. *Caput laterale mi. tricipitis brachii*: Cabeza lateral del músculo tríceps braquial

16. *M. anconeus*: Músculo ancóneo
17. *M. brachialis*: Músculo braquial
18. *M. extensor carpi radialis*: Músculo extensor radial del carpo
19. *M. extensor digiti III*: Músculo extensor del tercer dedo
20. *M. extensor digiti II et III*: Músculo extensor del segundo y tercer dedos
21. *M. extensor digiti lateralis*: Músculo extensor digital lateral
22. *M. extensor digiti IV et V*: Músculo extensor del cuarto y quinto dedos
23. *M. extensor digiti V*: Músculo extensor del quinto dedo
24. *M. extensor carpi ulnaris*: Músculo extensor cubital del carpo
25. *Caput ulnare mi. flexoris digitorum profundus*: Cabeza cubital del músculo flexor profundo de los dedos
26. *Caput humerale mi. flexoris digitorum profundus*: Cabeza humeral del músculo flexor profundo de los dedos
27. *M. brachiocephalicus (m. cleidobrachialis)*: Músculo braquiocefálico (músculo cleidobraquial)
28. *A. et v. circumflexa humeri caudalis*: Arteria y vena circunflejas humerales caudales
29. *Rami ni. axillaris*: Ramos del nervio axilar
30. *N. radialis (ramus profundus)*: Nervio radial (ramo profundo)
31. *Rami a. et v. profundae brachii*: Ramos de la arteria y vena braquiales profundas
32. *Ramus superficialis ni. radialis, v. cephalica accesoria*: Ramo superficial del nervio radial, vena cefálica accesoria
33. *V. cephalica*: Vena cefálica
34. *M. tensor fasciae antebrachii*: Músculo tensor de la fascia del antebrazo

*Topografía esquelética con las arterias de la porción distal del miembro torácico derecho. Vista palmar. (Taxonomía de las arterias según N. De Vos.)*

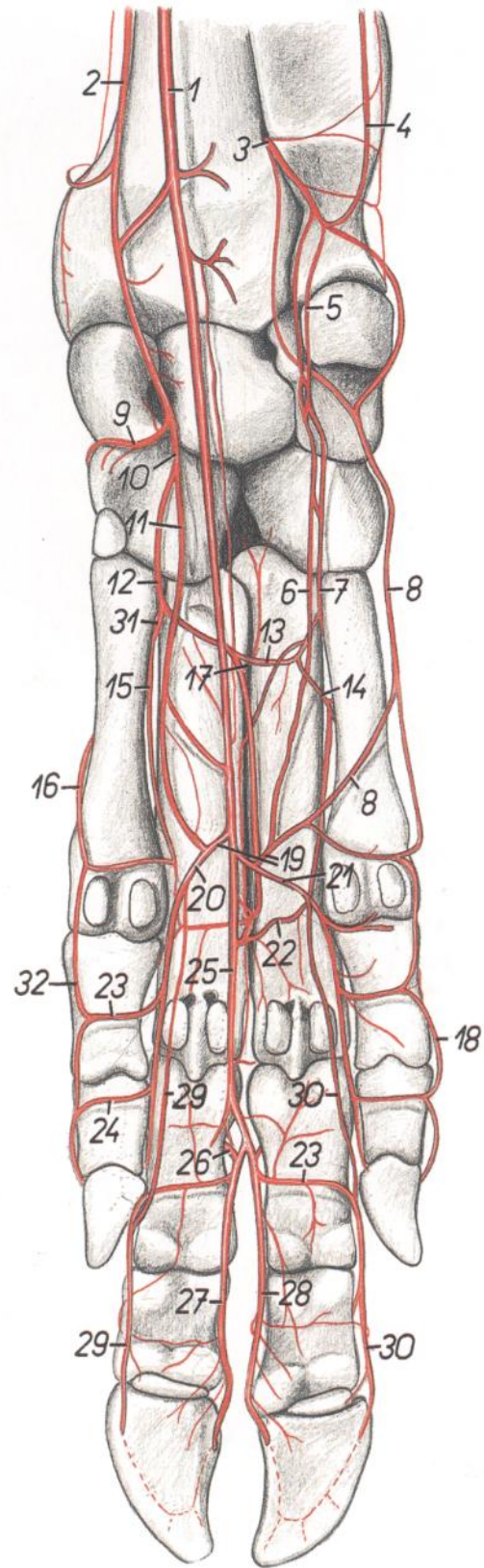


Figura 102

- |  |   |   |
|--|---|---|
| <p>1. <i>A. mediana</i>: Arteria mediana</p> <p>2. <i>A. radialis</i>: Arteria radial</p> <p>3, 5, 6, 7. <i>Ramus palmaris a. interossee caudalis</i>: Rama palmar de la arteria interósea caudal</p> <p>4. <i>A. collateralis ulnaris</i>: Arteria colateral cubital</p> <p>6. <i>Ramus palmaris superficialis</i>: Rama palmar superficial</p> <p>7. <i>Ramus palmaris profundus</i>: Rama palmar profunda</p> <p>8. <i>A. metacarpea palmaris V</i>: Quinta arteria metacarpiana palmar</p> <p>9. <i>Ramus dorsalis profundus a. radialis</i>: Rama dorsal profunda de la arteria radial</p> <p>10. <i>Ramus palmaris a. radialis</i>: Rama palmar de la arteria radial</p> <p>11. <i>Ramus palmaris superficialis a. radialis</i>: Rama palmar superficial de la arteria radial</p> <p>12. <i>Ramus palmaris profundus a. radialis</i>: Rama palmar profunda de la arteria radial</p> <p>13. <i>Arcus palmaris profundus proximalis</i>: Arco palmar profundo proximal</p> <p>14. <i>Ramus perforans proximalis IV</i>: Cuarta rama perforante proximal</p> <p>15. <i>A. metacarpea palmaris II</i>: Segunda arteria metacarpiana palmar</p> | <p>16. <i>A. metacarpea palmaris I</i>: Primera arteria metacarpiana palmar</p> <p>17. <i>Ramus perforans proximalis III</i>: Tercera rama perforante proximal</p> <p>18. <i>A. digitalis palmaris propria V lateralis</i>: Quinta arteria digital palmar propia lateral</p> <p>19. <i>Arcus palmaris superficialis</i>: Arco palmar superficial</p> <p>20. <i>A. digitalis palmaris communis II</i>: Segunda arteria digital palmar común</p> <p>21. <i>A. digitalis palmaris communis IV</i>: Cuarta arteria digital palmar común</p> <p>22. <i>Arcus palmaris profundus distalis</i>: Arco palmar profundo distal</p> <p>23. <i>Ramus palmaris phalangis proximalis</i>: Rama palmar de la falange proximal</p> <p>24. <i>Ramus palmaris phalangis mediae</i>: Rama palmar de la falange media</p> <p>25. <i>A. digitalis palmaris communis III</i>: Tercera arteria digital palmar común</p> <p>26. <i>A. interdigitalis perforans III</i>: Tercera arteria interdigital perforante</p> <p>27. <i>A. digitalis palmaris propria III lateralis</i>: Tercera arteria digital palmar propia lateral</p> <p>28. <i>A. digitalis palmaris propria IV medialis</i>: Cuarta arteria digital palmar propia medial</p> | <p>29. <i>A. digitalis palmaris propria III medialis</i>: Tercera arteria digital palmar propia medial</p> <p>30. <i>A. digitalis palmaris propria IV lateralis</i>: Cuarta arteria digital palmar propia lateral</p> <p>31. <i>Ramus perforans proximalis II</i>: Segunda rama perforante proximal</p> <p>32. <i>A. digitalis palmaris propria II medialis</i>: Segunda arteria digital palmar propia medial</p> |
|--|---|---|

Disección del antebrazo y extremo distal del miembro torácico. Vista medial

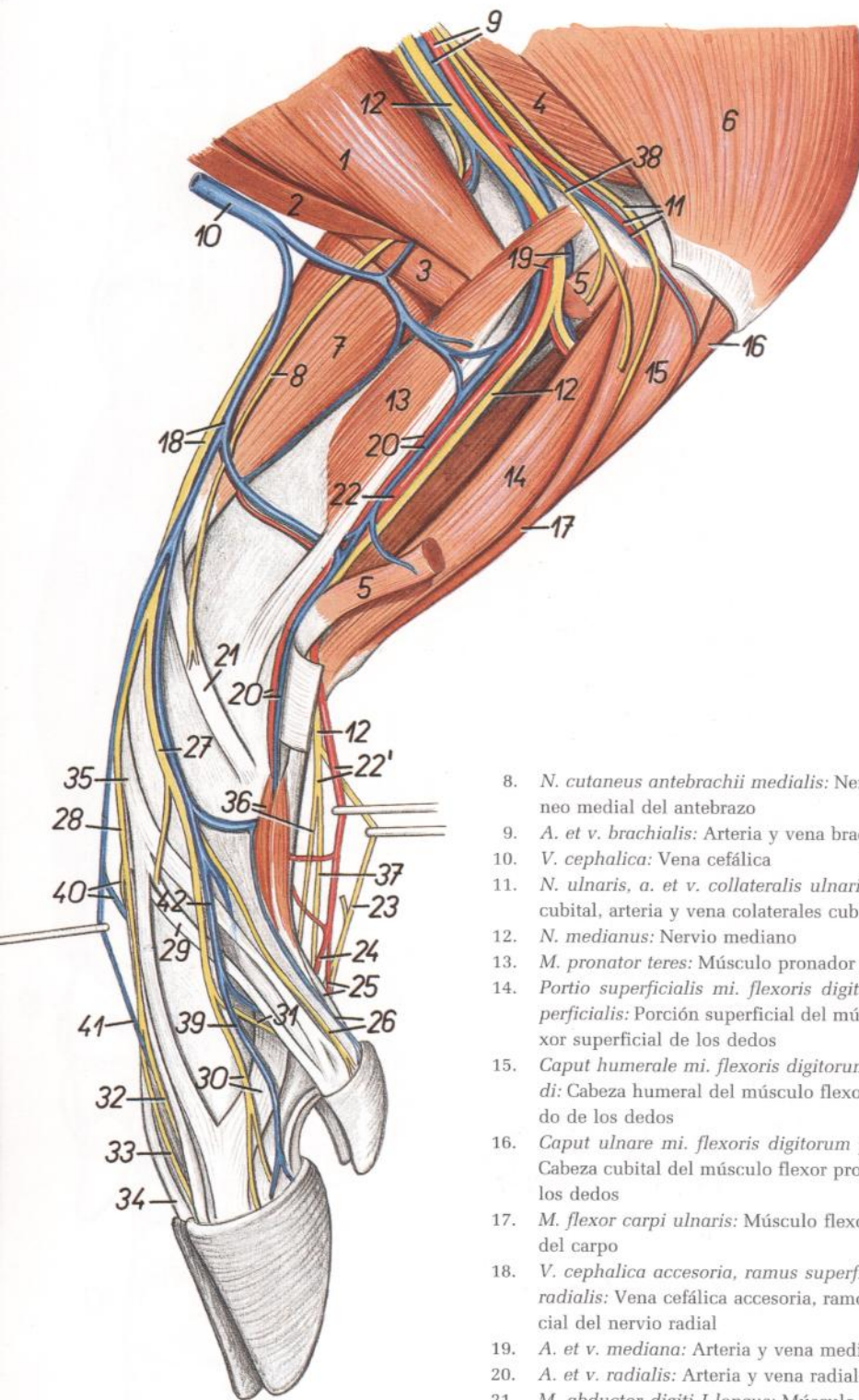


Figura 103

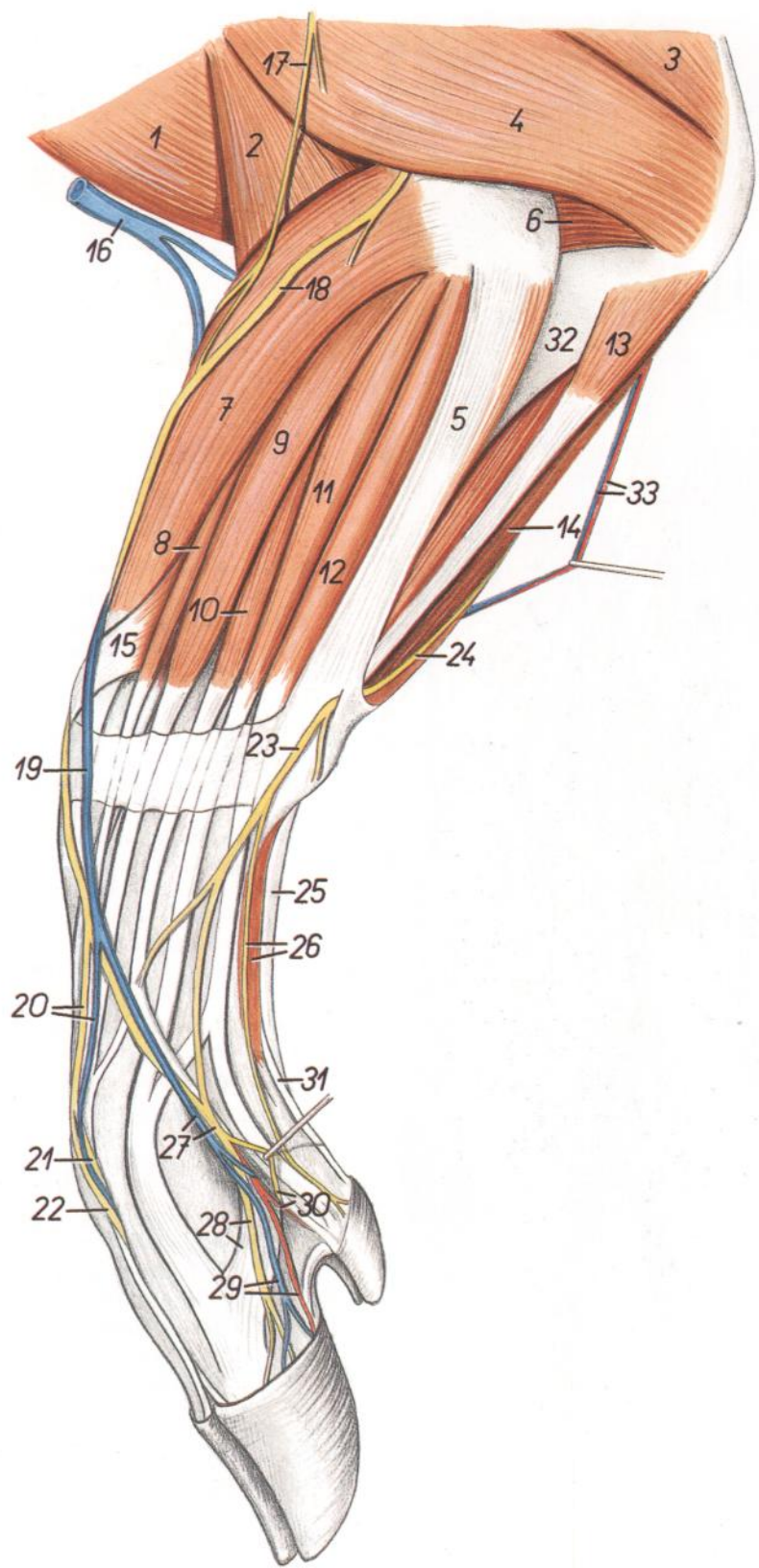
1. *M. biceps brachii*: Músculo bíceps braquial
2. *M. cleidobrachialis*: Músculo cleidobraquial
3. *M. brachialis*: Músculo braquial
4. *Caput mediale mi. tricipitis brachii*: Cabeza medial del músculo tríceps braquial
5. *M. flexor carpi radialis*: Músculo flexor radial del carpo
6. *M. tensor fasciae antebrachii*: Músculo tensor de la fascia del antebrazo
7. *M. extensor carpi radialis*: Músculo extensor radial del carpo

8. *N. cutaneus antebrachii medialis*: Nervio cutáneo medial del antebrazo
9. *A. et v. brachialis*: Arteria y vena braquiales
10. *V. cephalica*: Vena cefálica
11. *N. ulnaris, a. et v. collateralis ulnaris*: Nervio cubital, arteria y vena colaterales cubitales
12. *N. medianus*: Nervio mediano
13. *M. pronator teres*: Músculo pronador redondo
14. *Portio superficialis mi. flexoris digitorum superficialis*: Porción superficial del músculo flexor superficial de los dedos
15. *Caput humerale mi. flexoris digitorum profundus*: Cabeza humeral del músculo flexor profundo de los dedos
16. *Caput ulnare mi. flexoris digitorum profundus*: Cabeza cubital del músculo flexor profundo de los dedos
17. *M. flexor carpi ulnaris*: Músculo flexor cubital del carpo
18. *V. cephalica accesoria, ramus superficialis ni. radialis*: Vena cefálica accesoria, ramo superficial del nervio radial
19. *A. et v. mediana*: Arteria y vena medianas
20. *A. et v. radialis*: Arteria y vena radiales
21. *M. abductor digiti I longus*: Músculo abductor largo del primer dedo
- 22, 22'. *A. mediana, n. palmaris medialis*: Arteria mediana, nervio palmar medial
23. *N. palmaris lateralis*: Nervio palmar lateral
24. *A. digitalis palmaris communis III*: Tercera arteria digital palmar común
25. *A. digitalis palmaris communis II, m. flexor digitorum profundus (ramus ad digitum II)*: Segunda arteria digital palmar común, músculo flexor profundo de los dedos (rama al segundo dedo)
26. *N. digitalis dorsalis proprius II medialis, v. digitalis propria II medialis*: Segundo nervio di-

- gital dorsal propio medial, segunda vena digital propia medial
27. *N. digitalis dorsalis communis II*: Segundo nervio digital dorsal común
28. *N. digitalis dorsalis communis III*: Tercer nervio digital dorsal común
29. *M. extensor digiti II et III*: Músculo extensor del segundo y tercer dedos
30. *N. digitalis dorsalis proprius III medialis, ramus mi. interossei III*: Tercer nervio digital dorsal propio medial, rama del tercer músculo interóseo
31. *N. digitalis dorsalis proprius II lateralis*: Segundo nervio digital dorsal propio lateral
32. *N. digitalis dorsalis proprius III lateralis*: Tercer nervio digital dorsal propio lateral
33. *N. digitalis dorsalis proprius IV medialis*: Cuarto nervio digital dorsal propio medial
34. *M. extensor digiti IV et V*: Músculo extensor del cuarto y quinto dedos
35. *M. extensor digiti III*: Músculo extensor del tercer dedo
36. *M. flexor digiti II brevis, n. digitalis palmaris proprius II lateralis*: Músculo flexor corto del segundo dedo, segundo nervio digital palmar propio lateral
37. *N. digitalis palmaris proprius III lateralis*: Tercer nervio digital palmar propio lateral
38. *N. cutaneus antebrachii caudalis*: Nervio cutáneo caudal del antebrazo
39. *V. digitalis dorsalis propria III medialis*: Tercera vena digital dorsal propia medial
40. *N. et v. digitalis dorsalis communis IV*: Cuartos nervio y vena digitales dorsales comunes
41. *V. digitalis dorsalis communis III*: Tercera vena digital dorsal común
42. *V. digitalis dorsalis communis II*: Segunda vena digital dorsal común

## Disección del antebrazo y extremo distal del miembro torácico. Vista lateral

Figura 104

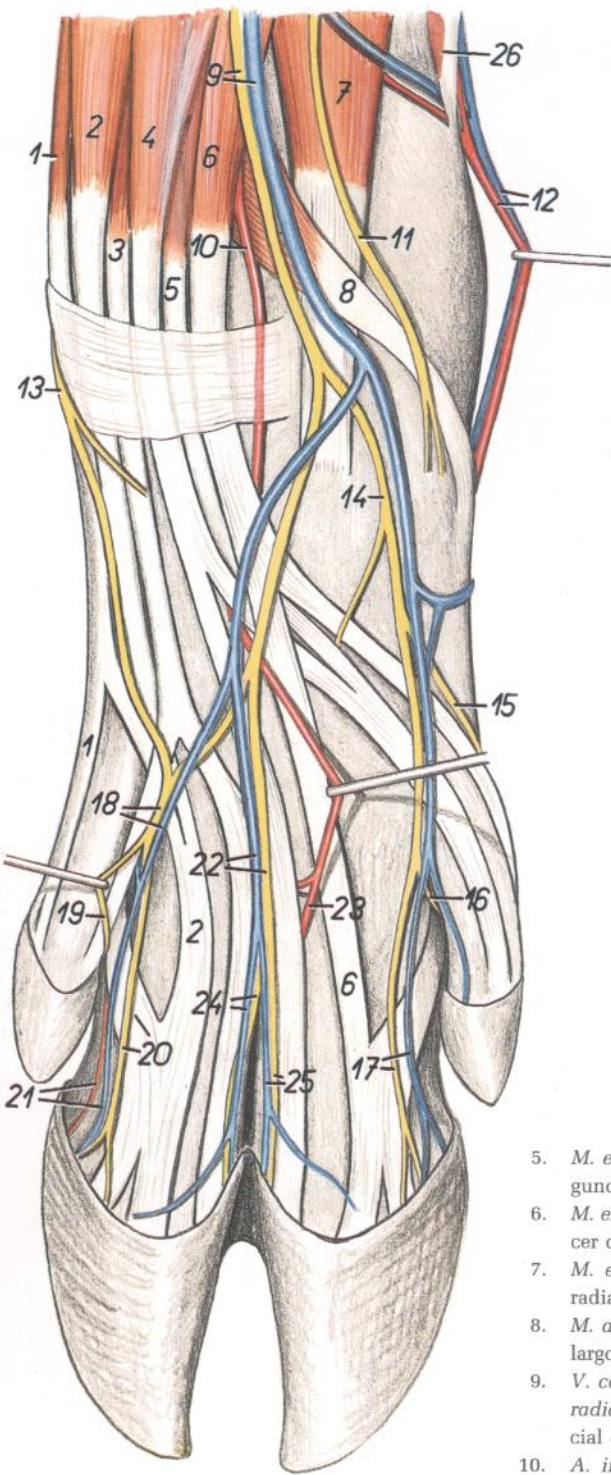


1. *M. cleidobrachialis*: Músculo cleidobraquial
2. *M. brachialis*: Músculo braquial
3. *Caput longum mi. tricipitis brachii*: Cabeza larga del músculo tríceps braquial
4. *Caput laterale mi. tricipitis brachii*: Cabeza lateral del músculo tríceps braquial
5. *M. extensor carpi ulnaris*: Músculo extensor cubital del carpo
6. *M. anconeus*: Músculo ancóneo
7. *M. extensor carpi radialis*: Músculo extensor radial del carpo
- 8, 9, 10. *M. extensor digitorum communis*: Músculo extensor común de los dedos
8. *M. extensor digiti III*: Músculo extensor del tercer dedo
9. *M. extensor digiti II et III*: Músculo extensor del segundo y tercer dedos
10. *M. extensor digiti IV et V*: Músculo extensor del cuarto y quinto dedos
11. *M. extensor digitalis lateralis*: Músculo extensor digital lateral
12. *M. extensor digiti V*: Músculo extensor del quinto dedo
13. *Caput ulnare mi. flexoris digitorum profundis*: Cabeza cubital del músculo flexor profundo de los dedos
14. *Caput humerale mi. flexoris digitorum profundis*: Cabeza humeral del músculo flexor profundo de los dedos
15. *M. abductor digiti I longus*: Músculo abductor largo del primer dedo
16. *V. cephalica*: Vena cefálica
17. *N. cutaneus antebrachii cranialis*: Nervio cutáneo craneal del antebrazo
18. *Ramus superficialis ni. radialis*: Ramo superficial del nervio radial
19. *V. cephalica accessoria*: Vena cefálica accesoria
20. *V. et n. digitalis dorsalis communis III*: Tercer nervio y vena digitales dorsales comunes
21. *N. digitalis dorsalis proprius IV medialis*: Cuarto nervio digital dorsal propio medial
22. *N. digitalis dorsalis proprius III lateralis*: Tercer nervio digital dorsal propio lateral
23. *Ramus dorsalis ni. ulnaris*: Ramo dorsal del nervio cubital
24. *N. ulnaris*: Nervio cubital
25. *Tendo mi. flexoris digitorum superficialis*: Tendón del músculo flexor superficial de los dedos
26. *N. digitalis dorsalis proprius V lateralis, m. abductor digiti V*: Quinto nervio digital dorsal propio lateral, músculo abductor del quinto dedo
27. *N. et v. digitalis dorsalis communis IV*: Cuartos nervio y vena digitales dorsales comunes

28. *N. digitalis dorsalis proprius IV lateralis, ramus mi. interossei IV*: Cuarto nervio digital dorsal propio lateral, rama del músculo interóseo del cuarto dedo
29. *A. et v. digitalis propria IV lateralis*: Cuartas arteria y vena digitales propias laterales
30. *N. digitalis dorsalis proprius V medialis, a. digitalis propria V medialis*: Quinto nervio digi-

- tal dorsal propio medial, quinta arteria digital propia medial
31. *Tendo mi. flexoris digitorum profundis (ramus ad digitum V)*: Tendón del músculo flexor profundo de los dedos (rama al quinto dedo)
32. *Ulna*: Cúbito
33. *A. et v. collateralis ulnaris*: Arteria y vena colaterales cubitales

*Disección de la porción distal del miembro torácico derecho. Vista dorsal*



**Figura 105**

1. *M. extensor digiti V*: Músculo extensor del quinto dedo
2. *M. extensor digitalis lateralis (m. extensor digiti IV)*: Músculo extensor digital lateral (músculo extensor del cuarto dedo)
3. *M. extensor digiti IV et V*: Músculo extensor del cuarto y quinto dedos
4. *M. extensor digiti II et III*: Músculo extensor del segundo y tercer dedos

5. *M. extensor digiti II*: Músculo extensor del segundo dedo
6. *M. extensor digiti III*: Músculo extensor del tercer dedo
7. *M. extensor carpi radialis*: Músculo extensor radial del carpo
8. *M. abductor digiti I longus*: Músculo abductor largo del primer dedo
9. *V. cephalica accesoria, ramus superficialis ni. radialis*: Vena cefálica accesoria, ramo superficial del nervio radial
10. *A. interossea cranialis*: Arteria interósea craneal
11. *N. cutaneus antebrachii medialis*: Nervio cutáneo medial del antebrazo
12. *A. et v. radialis*: Arteria y vena radiales
13. *Ramus dorsalis ni. ulnaris*: Ramo dorsal del nervio cubital
14. *N. digitalis communis II*: Segundo nervio digital dorsal común
15. *N. digitalis dorsalis proprius II medialis*: Segundo nervio digital dorsal propio medial
16. *N. digitalis dorsalis proprius II lateralis*: Segundo nervio digital dorsal propio lateral
17. *V. digitalis dorsalis proprius III medialis, n. digitalis dorsalis proprius III medialis*: Tercera vena y tercer nervio digitales dorsales propios mediales

18. *N. et v. digitalis dorsalis communis IV*: Cuarto nervio y cuarta vena digitales dorsales comunes
19. *N. digitalis dorsalis proprius V medialis*: Quinto nervio digital dorsal propio medial
20. *N. digitalis dorsalis proprius IV lateralis, m. interosseus IV*: Cuarto nervio digital dorsal propio lateral, cuarto músculo interóseo
21. *A. et v. digitalis dorsalis propria IV lateralis*: Cuarta vena y cuarta vena digitales dorsales propias laterales
22. *N. et v. digitalis dorsalis communis III*: Terceros nervio y vena digitales dorsales comunes
23. *A. metacarpea dorsalis III*: Tercera vena metacarpiana dorsal
24. *V. digitalis dorsalis propria IV medialis, n. digitalis dorsalis proprius IV medialis*: Cuarta vena y cuarto nervio digitales dorsales propios mediales
25. *V. digitalis dorsalis propria III lateralis, n. digitalis dorsalis proprius III lateralis*: Tercera vena y tercer nervio digitales dorsales propios laterales
26. *M. pronator teres*: Músculo pronador redondo

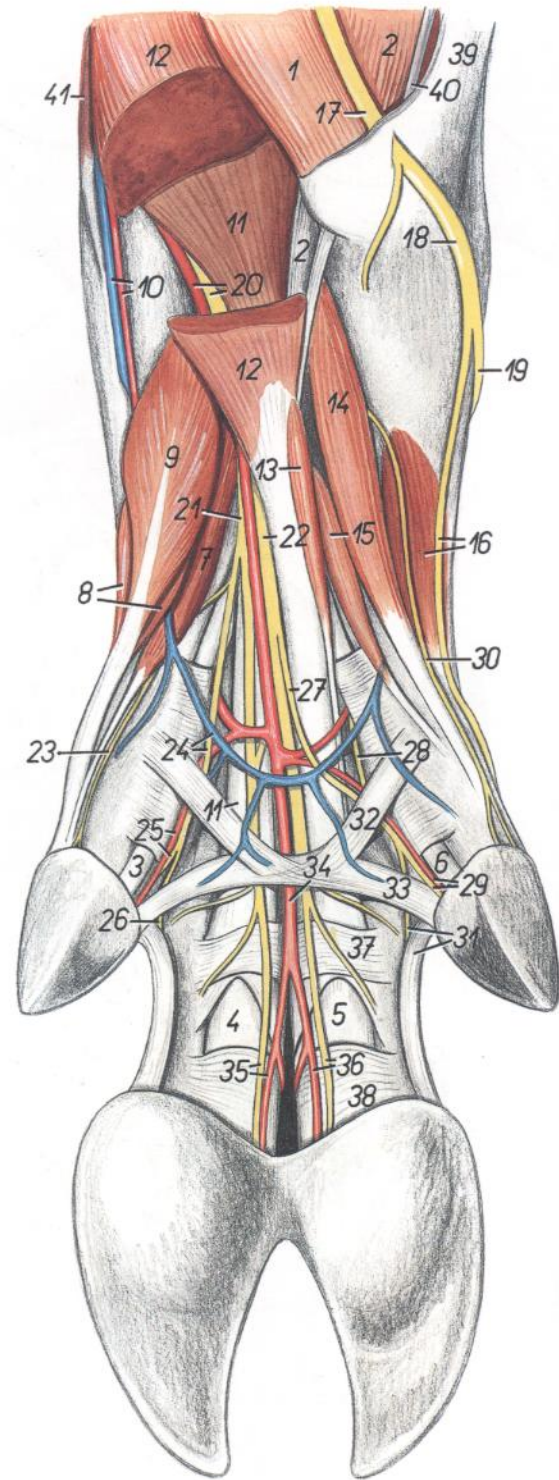


Dissección del extremo distal del miembro torácico derecho. Vista palmar

Figura 106

1. *M. flexor carpi ulnaris*: Músculo flexor cubital del carpo
2. *Caput humerale mi. flexoris digitorum profundus*: Cabeza humeral del músculo flexor profundo de los dedos
3. *Ramus mi. flexoris digitorum profundus ad digitum II*: Rama del músculo flexor profundo de los dedos al segundo dedo
4. *Ramus mi. flexoris digitorum profundus ad digitum III*: Rama del músculo flexor profundo de los dedos al tercer dedo
5. *Ramus mi. flexoris digitorum profundus ad digitum IV*: Rama del músculo flexor profundo de los dedos al cuarto dedo
6. *Ramus mi. flexoris digitorum profundus ad digitum V*: Rama del músculo flexor profundo de los dedos al quinto dedo
7. *M. lumbricalis II*: Segundo músculo lumbrical
8. *M. interosseus II (s. m. flexor digiti II brevis)*: Segundo músculo interóseo (músculo flexor corto del segundo dedo)
9. *M. abductor digiti II*: Músculo abductor del segundo dedo
10. *A. et v. radialis*: Arteria y vena radiales
11. *Portio profunda mi. flexoris digitorum superficialis*: Porción profunda del músculo flexor superficial de los dedos
12. *Portio superficialis mi. flexoris digitorum superficialis*: Porción superficial del músculo flexor superficial de los dedos
13. *M. lumbricalis IV*: Cuarto músculo lumbrical
14. *M. flexor digiti V brevis*: Músculo flexor corto del quinto dedo
15. *M. interosseus V*: Quinto músculo interóseo
16. *M. abductor digiti V, n. digitalis dorsalis proprius V lateralis*: Músculo abductor del quinto dedo, quinto nervio digital dorsal propio lateral
17. *N. ulnaris*: Nervio cubital
18. *Ramus dorsalis ni. ulnaris*: Ramo dorsal del nervio cubital
19. *N. digitalis dorsalis communis IV*: Cuarto nervio digital dorsal común
20. *A. mediana et n. medianus*: Arteria y nervio medianos
21. *N. palmaris medialis*: Nervio palmar medial

22. *N. palmaris lateralis*: Nervio palmar lateral
23. *N. digitalis palmaris proprius II medialis*: Segundo nervio digital palmar propio medial
24. *N. digitalis palmaris communis II, arcus palmaris venosus*: Segundo nervio digital palmar común, arco palmar venoso
25. *A. digitalis palmaris propria II lateralis, n. digitalis palmaris proprius II lateralis*: Segundas arteria y nervio digitales palmares propios laterales
26. *N. digitalis palmaris proprius III medialis*: Tercer nervio digital palmar propio medial
27. *Ramus communicans cum nervo ulnaris*: Ramo comunicante con el nervio cubital
28. *Ramus superficialis rami palmaris ni. ulnaris*: Ramo superficial del ramo palmar del nervio cubital
29. *A. digitalis palmaris propria V medialis, n. digitalis palmaris proprius V medialis*: Quintos arteria y nervio digitales palmares propios mediales
30. *N. digitalis palmaris proprius V lateralis*: Quinto nervio digital palmar propio lateral
31. *N. digitalis palmaris proprius IV lateralis, lig. interdigitale distale digiti IV et V*: Cuarto nervio digital palmar propio lateral, ligamento interdigital distal del cuarto y quinto dedos
32. *Ligg. interdigitales digiti II et digiti V*: Ligamentos interdigitales del segundo y quinto dedos
33. *Ligg. interdigitales digiti II et digiti V*: Ligamentos interdigitales del segundo y quinto dedos
34. *A. digitalis palmaris communis III*: Tercera arteria digital palmar común
35. *N. digitalis palmaris proprius III lateralis, a. digitalis palmaris propria III lateralis*: Tercer nervio y arteria digitales palmares propios laterales
36. *N. digitalis palmaris proprius IV medialis, a. digitalis palmaris propria IV medialis*: Cuarto nervio digital palmar propio medial, cuarta arteria digital palmar propia medial
37. *Pars annularis vaginae fibrosae digitorum (pars compedalis)*: Parte anular de la vaina fibrosa de los dedos (parte compedal)
38. *Pars annularis vaginae fibrosae digitorum (pars coronalis)*: Parte anular de la vaina fibrosa de los dedos, parte de la corona



39. *M. extensor carpi ulnaris*: Músculo extensor cubital del carpo
40. *Caput ulnare mi. flexoris digitorum profundus*: Cabeza cubital del músculo flexor profundo de los dedos
41. *M. flexor carpi radialis*: Músculo flexor radial del carpo

## Esqueleto del miembro pelviano. Vista medial

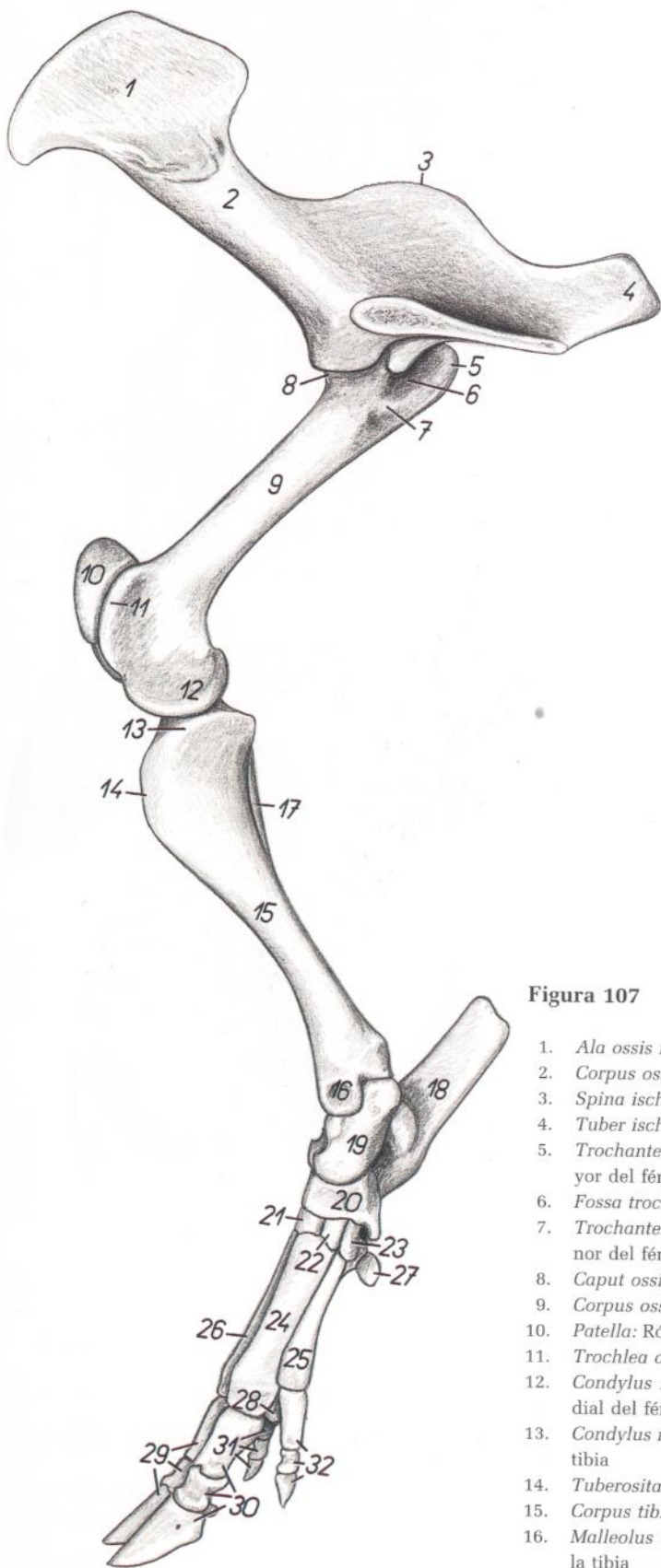


Figura 107

- |   |   |
|---|---|
| 1. <i>Ala ossis ilium</i> : Ala del ilion                             | 18. <i>Calcaneus</i> : Calcáneo   |
| 2. <i>Corpus ossis ilium</i> : Cuerpo del ilion                       | 19. <i>Talus</i> : Astrágalo  |
| 3. <i>Spina ischiadica</i> : Espina isquiática                        | 20. <i>Os tarsi centrale (os naviculare)</i> : Hueso central del tarso (hueso navicular)                    |
| 4. <i>Tuber ischiadicum</i> : Tuberosidad isquiática                  | 21. <i>Os tarsale III (os cuneiforme laterale)</i> : Tercer hueso tarsiano (hueso cuneiforme lateral)       |
| 5. <i>Trochanter major ossis femoris</i> : Trocánter mayor del fémur  | 22. <i>Os tarsale II (os cuneiforme intermedium)</i> : Segundo hueso tarsiano (hueso cuneiforme intermedio) |
| 6. <i>Fossa trochanterica</i> : Fosa trocantérica                     | 23. <i>Os tarsale I (os cuneiforme mediale)</i> : Primer hueso tarsiano (hueso cuneiforme medial)           |
| 7. <i>Trochanter minor ossis femoris</i> : Trocánter menor del fémur  | 24. <i>Os metatarsale III</i> : Tercer hueso metatarsiano   |
| 8. <i>Caput ossis femoris</i> : Cabeza del fémur                      | 25. <i>Os metatarsale II</i> : Segundo hueso metatarsiano   |
| 9. <i>Corpus ossis femoris</i> : Cuerpo del fémur                     | 26. <i>Os metatarsale IV</i> : Cuarto hueso metatarsiano  |
| 10. <i>Patella</i> : Rótula   | 27. <i>Os sesamoideum metatarsale</i> : Hueso sesamoideo metatarsiano                                       |
| 11. <i>Trochlea ossis femoris</i> : Tróclea del fémur                 | 28. <i>Os sesamoideum proximale</i> : Hueso sesamoideo proximal   |
| 12. <i>Condylus medialis ossis femoris</i> : Cóndilo medial del fémur | 29. <i>Phalanges digiti IV</i> : Falanges del cuarto dedo   |
| 13. <i>Condylus medialis tibiae</i> : Cóndilo medial de la tibia      | 30. <i>Phalanges digiti III</i> : Falanges del tercer dedo  |
| 14. <i>Tuberositas tibiae</i> : Tuberosidad de la tibia               | 31. <i>Phalanges digiti V</i> : Falanges del quinto dedo  |
| 15. <i>Corpus tibiae</i> : Cuerpo de la tibia                         | 32. <i>Phalanges digiti II</i> : Falanges del segundo dedo  |
| 16. <i>Malleolus medialis tibiae</i> : Maléolo medial de la tibia     |   |
| 17. <i>Fibula</i> : Peroné  |   |

*Esqueleto del miembro pelviano. Vista lateral*

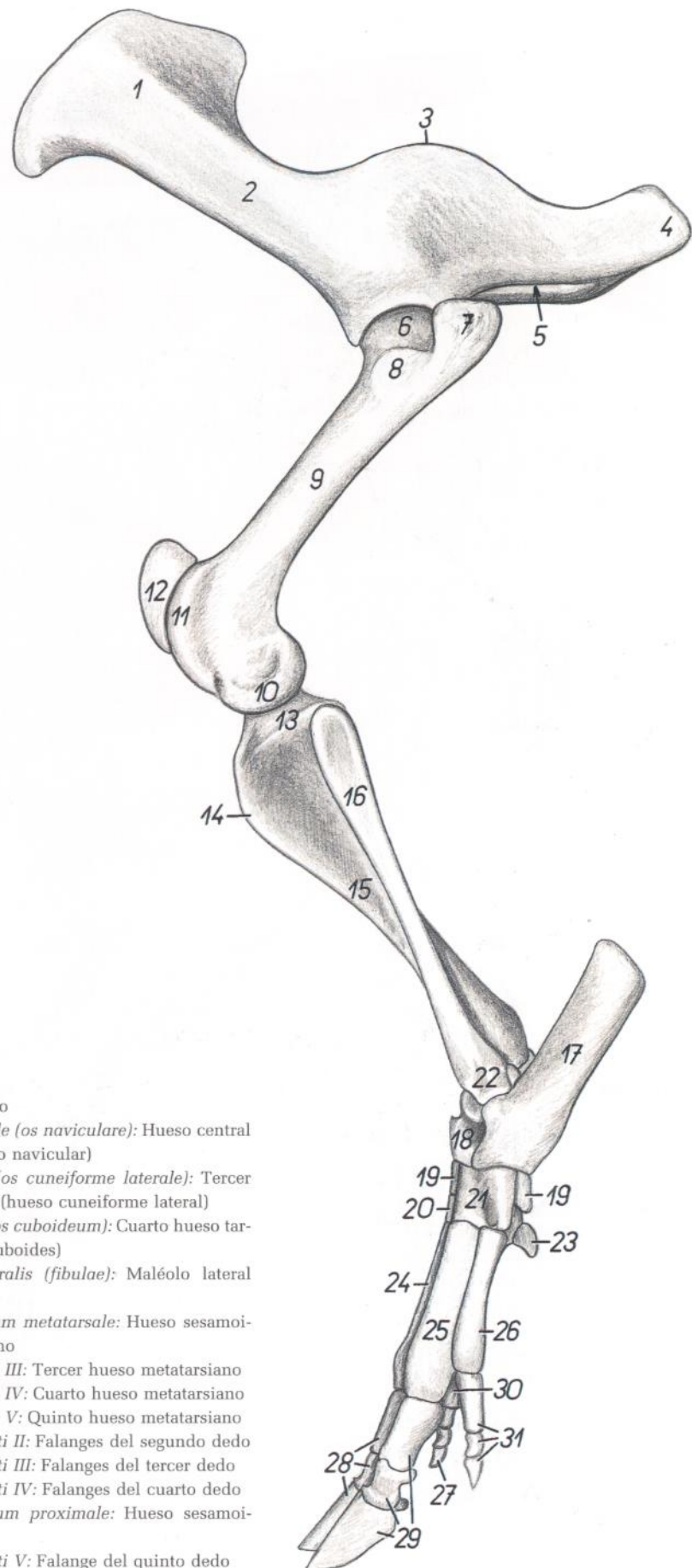


Figura 108

- |  |  |
|--|--|
| <ul style="list-style-type: none"> <li>1. <i>Ala ossis ilium</i>: Ala del ilion</li> <li>2. <i>Corpus ossis ilium</i>: Cuerpo del ilion</li> <li>3. <i>Spina ischiadica</i>: Espina isquiática</li> <li>4. <i>Tuber ischiadicum</i>: Tuberosidad isquiática</li> <li>5. <i>Foramen obturatum</i>: Agujero obturado</li> <li>6. <i>Caput ossis femoris</i>: Cabeza del fémur</li> <li>7. <i>Pars caudalis trochanteris majoris</i>: Parte caudal del trocánter mayor</li> <li>8. <i>Pars cranialis trochanteris majoris</i>: Parte craneal del trocánter mayor</li> <li>9. <i>Corpus ossis femoris</i>: Cuerpo del fémur</li> <li>10. <i>Condylus lateralis ossis femoris</i>: Cóndilo lateral del fémur</li> <li>11. <i>Trochlea ossis femoris</i>: Tróclea del fémur</li> <li>12. <i>Patella</i>: Rótula</li> <li>13. <i>Condylus lateralis tibiae</i>: Cóndilo lateral de la tibia</li> <li>14. <i>Tuberositas tibiae</i>: Tuberosidad de la tibia</li> <li>15. <i>Corpus tibiae</i>: Cuerpo de la tibia</li> <li>16. <i>Fibula</i>: Peroné</li> <li>17. <i>Calcaneus</i>: Calcáneo</li> </ul> | <ul style="list-style-type: none"> <li>18. <i>Talus</i>: Astrágalo</li> <li>19. <i>Os tarsi centrale (os naviculare)</i>: Hueso central del tarso (hueso navicular)</li> <li>20. <i>Os tarsale III (os cuneiforme laterale)</i>: Tercer hueso tarsiano (hueso cuneiforme lateral)</li> <li>21. <i>Os tarsale IV (os cuboideum)</i>: Cuarto hueso tarsiano (hueso cuboides)</li> <li>22. <i>Malleolus lateralis (fibulae)</i>: Maléolo lateral (del peroné)</li> <li>23. <i>Os sesamoideum metatarsale</i>: Hueso sesamoideo metatarsiano</li> <li>24. <i>Os metatarsale III</i>: Tercer hueso metatarsiano</li> <li>25. <i>Os metatarsale IV</i>: Cuarto hueso metatarsiano</li> <li>26. <i>Os metatarsale V</i>: Quinto hueso metatarsiano</li> <li>27. <i>Phalanges digiti II</i>: Falanges del segundo dedo</li> <li>28. <i>Phalanges digiti III</i>: Falanges del tercer dedo</li> <li>29. <i>Phalanges digiti IV</i>: Falanges del cuarto dedo</li> <li>30. <i>Os sesamoideum proximale</i>: Hueso sesamoideo proximal</li> <li>31. <i>Phalanges digiti V</i>: Falange del quinto dedo</li> </ul> |
|--|--|

Músculos de la pelvis y del miembro pelviano. Vista medial

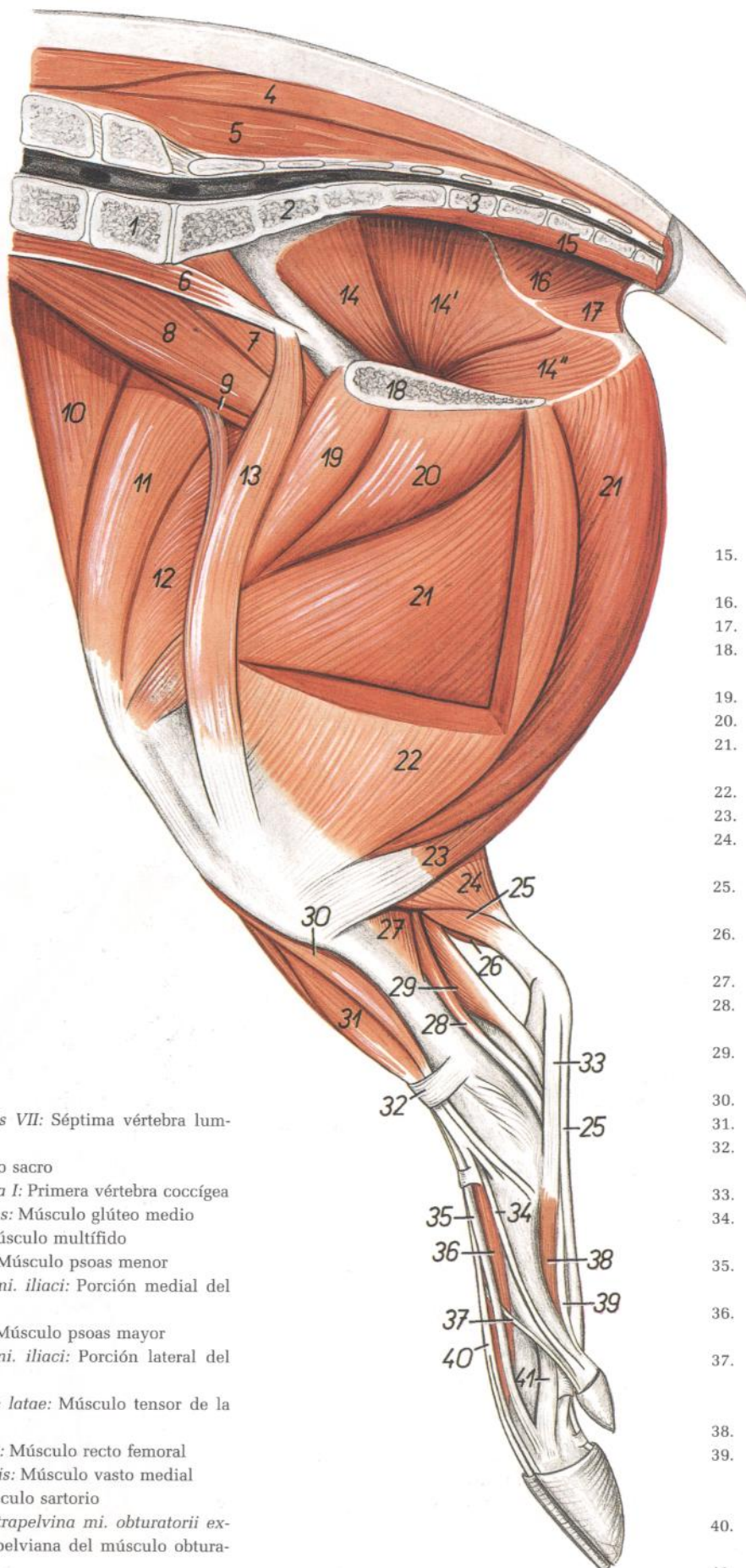


Figura 109

1. *Vertebra lumbalis VII*: Séptima vértebra lumbar
2. *Os sacrum*: Hueso sacro
3. *Vertebra coccygea I*: Primera vértebra coccígea
4. *M. gluteus medius*: Músculo glúteo medio
5. *M. multifidus*: Músculo multifido
6. *M. psoas minor*: Músculo psoas menor
7. *Portio medialis mi. iliaci*: Porción medial del músculo ilíaco
8. *M. psoas major*: Músculo psoas mayor
9. *Portio lateralis mi. iliaci*: Porción lateral del músculo ilíaco
10. *M. tensor fasciae latae*: Músculo tensor de la fascia lata
11. *M. rectus femoris*: Músculo recto femoral
12. *M. vastus medialis*: Músculo vasto medial
13. *M. sartorius*: Músculo sartorio
- 14, 14', 14''. *Pars intrapelvina mi. obturatorii externi*: Parte intrapelviana del músculo obturador externo

15. *M. sacrocaudalis ventralis medialis*: Músculo sacrocaudal ventral medial
16. *M. coccygeus*: Músculo coccígeo
17. *M. levator anis*: Músculo elevador del ano
18. *Facies symphyssialis ossis coxae*: Cara sinfisaria del hueso coxal
19. *M. pectineus*: Músculo pectíneo
20. *M. adductor*: Músculo aductor
21. *M. semimembranosus*: Músculo semimembranoso
22. *M. gracilis*: Músculo grácil
23. *M. semitendinosus*: Músculo semitendinoso
24. *Caput mediale mi. gastrocnemii*: Cabeza medial del músculo gastrocnemio
25. *M. flexor digitorum superficialis*: Músculo flexor superficial de los dedos
26. *Caput laterale mi. gastrocnemii*: Cabeza lateral del músculo gastrocnemio
27. *M. popliteus*: Músculo poplíteo
28. *M. flexor digitorum longus*: Músculo flexor largo de los dedos
29. *M. flexor digiti I longus*: Músculo flexor largo del primer dedo
30. *M. tibialis cranialis*: Músculo tibial craneal
31. *M. peroneus tertius*: Músculo tercer peroneo
32. *Retinaculum extensorum proximalis*: Retináculo extensor proximal
33. *Lig. plantare longum*: Ligamento plantar largo
34. *M. extensor digiti I longus*: Músculo extensor largo del primer dedo
35. *M. extensor digiti III*: Músculo extensor del tercer dedo
36. *M. extensor digitorum brevis*: Músculo extensor corto de los dedos
37. *M. extensor digiti II et V (ramus ad digitum II)*: Músculo extensor del segundo y quinto dedos (rama al segundo dedo)
38. *M. interosseus II*: Segundo músculo interóseo
39. *Ramus mi. flexoris digitorum profundi ad digitum II*: Rama del músculo flexor profundo de los dedos al segundo dedo
40. *M. extensor digiti III et IV*: Músculo extensor del tercer y cuarto dedos
41. *M. interosseus III*: Tercer músculo interóseo

Músculos de la pelvis y del miembro pelviano. Vista lateral

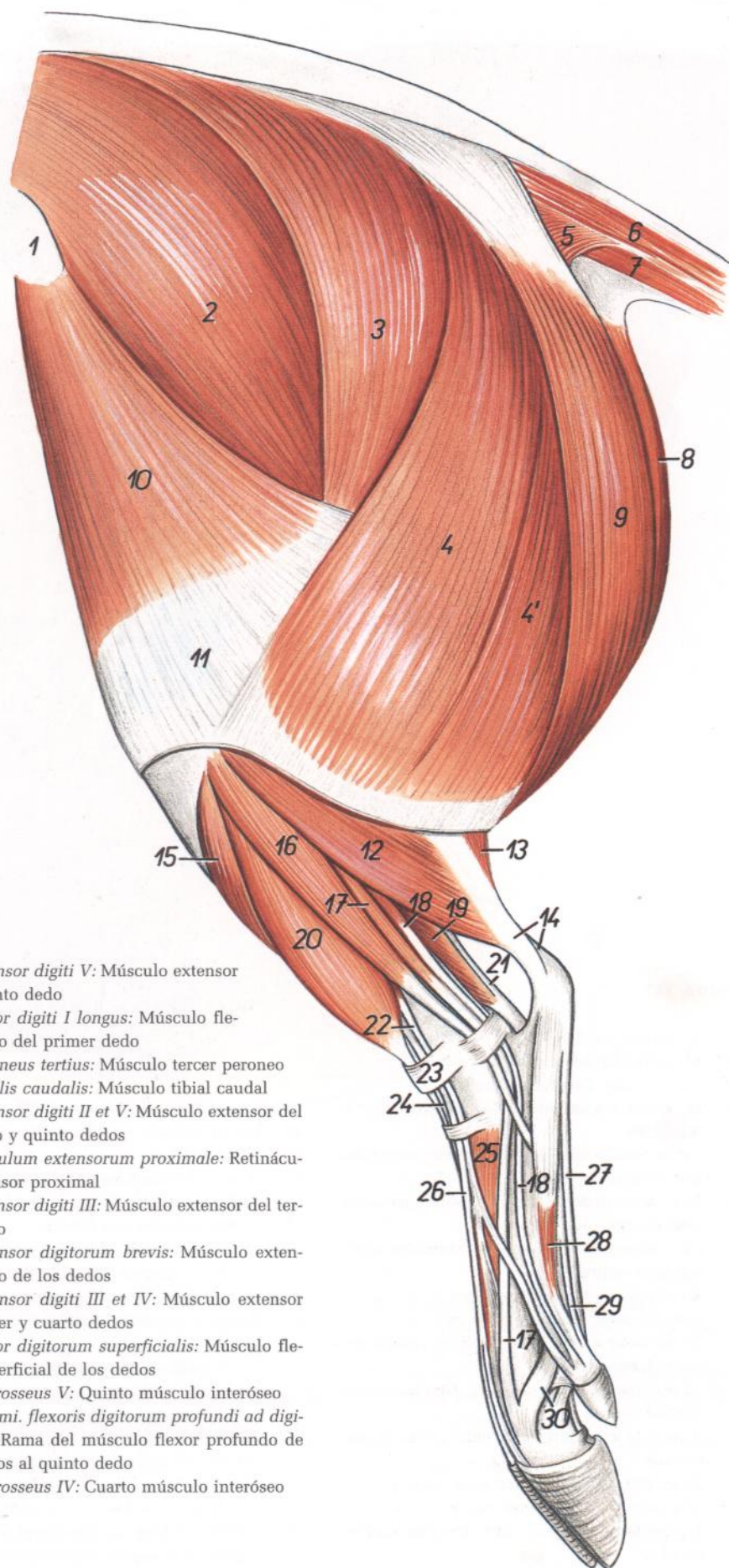


Figura 110

1. *Tuber coxae*: Tuberosidad coxal
2. *M. gluteus medius*: Músculo glúteo medio
- 3, 4, 4'. *M. gluteobiceps*: Músculo gluteobíceps
3. *M. gluteus superficialis*: Músculo glúteo superficial
- 4, 4'. *M. biceps femoris*: Músculo bíceps femoral
5. *M. coccygeus*: Músculo coccígeo
6. *Mm. sacrocaudales dorsales*: Músculos sacrocaudales dorsales
7. *Mm. sacrocaudales ventrales*: Músculos sacrocaudales ventrales
8. *M. semimembranosus*: Músculo semimembranoso
9. *M. semitendinosus*: Músculo semitendinoso
10. *M. tensor fasciae latae*: Músculo tensor de la fascia lata
11. *Fascia lata femoris*: Fascia lata del muslo
12. *M. soleus*: Músculo sóleo
13. *Caput laterale mi. gastrocnemii*: Cabeza lateral del músculo gastrocnemio
14. *Tendo calcaneus communis*: Tendón calcáneo común
15. *M. tibialis cranialis*: Músculo tibial craneal
16. *M. peroneus longus*: Músculo peroneo largo
17. *M. extensor digitalis lateralis*: Músculo extensor digital lateral

18. *M. extensor digiti V*: Músculo extensor del quinto dedo
19. *M. flexor digiti I longus*: Músculo flexor largo del primer dedo
20. *M. peroneus tertius*: Músculo tercer peroneo
21. *M. tibialis caudalis*: Músculo tibial caudal
22. *M. extensor digiti II et V*: Músculo extensor del segundo y quinto dedos
23. *Retinaculum extensorum proximale*: Retináculo extensor proximal
24. *M. extensor digiti III*: Músculo extensor del tercer dedo
25. *M. extensor digitorum brevis*: Músculo extensor corto de los dedos
26. *M. extensor digiti III et IV*: Músculo extensor del tercer y cuarto dedos
27. *M. flexor digitorum superficialis*: Músculo flexor superficial de los dedos
28. *M. interosseus V*: Quinto músculo interóseo
29. *Ramus mi. flexoris digitorum profundi ad digitum V*: Rama del músculo flexor profundo de los dedos al quinto dedo
30. *M. interosseus IV*: Cuarto músculo interóseo

*Disección de la superficie lateral de la pelvis y muslo. Plano profundo*

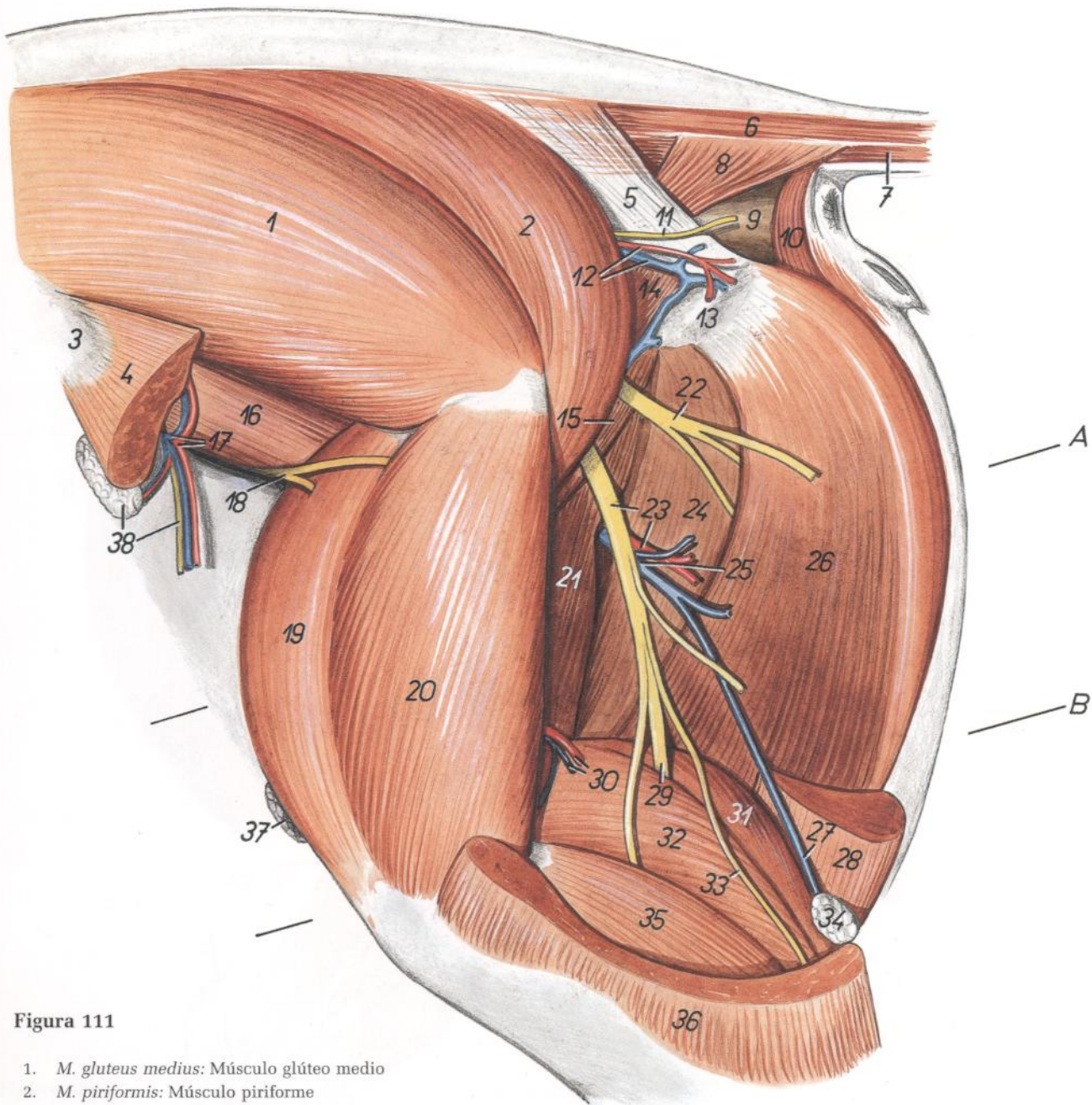


Figura 111

- |   |   |   |
|---|---|---|
| <p>1. <i>M. gluteus medius</i>: Músculo glúteo medio<br/>                 2. <i>M. piriformis</i>: Músculo piriforme<br/>                 3. <i>Tuber coxae</i>: Tuberosidad coxal<br/>                 4. <i>M. tensor fasciae latae</i>: Músculo tensor de la fascia lata<br/>                 5. <i>Lig. sacrotuberale latum</i>: Ligamento sacrotuberoso ancho<br/>                 6. <i>Mm. sacrocaudales dorsales</i>: Músculos sacrocaudales dorsales<br/>                 7. <i>Mm. sacrocaudales ventrales</i>: Músculos sacrocaudales ventrales<br/>                 8. <i>M. coccygeus</i>: Músculo coccígeo<br/>                 9. <i>Ampulla recti</i>: Ampolla del recto<br/>                 10. <i>M. sphincter ani externus</i>: Músculo esfínter externo del ano<br/>                 11. <i>N. cutaneus femoris caudalis</i>: Nervio cutáneo femoral caudal<br/>                 12. <i>A. et v. glutea caudalis</i>: Arteria y vena glúteas caudales<br/>                 13. <i>Tuber ischiadicum</i>: Tuberosidad isquiática<br/>                 14. <i>Mm. gemelli</i>: Músculos gemelos<br/>                 15. <i>M. quadratus femoris</i>: Músculo cuadrado femoral</p> | <p>16. <i>Portio lateralis mi. iliaci</i>: Porción lateral del músculo iliaco<br/>                 17. <i>A. et v. circumflexa ilium profunda</i>: Arteria y vena circunflejas ilíacas profundas<br/>                 18. <i>N. femoralis</i>: Nervio femoral<br/>                 19. <i>M. rectus femoris</i>: Músculo recto femoral<br/>                 20. <i>M. vastus lateralis</i>: Músculo vasto lateral<br/>                 21. <i>M. adductor</i>: Músculo aductor<br/>                 22. <i>Ramus muscularis ni. ischiadici</i>: Ramo muscular del nervio ciático<br/>                 23. <i>N. ischiadicus, ramus a. circumflexae femoris medialis</i>: Nervio ciático, rama de la arteria circunfleja femoral medial<br/>                 24. <i>Venter cranialis mi. semimembranosi</i>: Ventre craneal del músculo semimembranoso<br/>                 25. <i>V. circumflexa femoris medialis</i>: Vena circunfleja femoral medial<br/>                 26. <i>Venter caudalis mi. semimembranosi</i>: Ventre caudal del músculo semimembranoso</p> | <p>27. <i>V. saphena lateralis</i>: Vena safena lateral<br/>                 28. <i>M. semitendinosus</i>: Músculo semitendinoso<br/>                 29. <i>N. tibialis</i>: Nervio tibial<br/>                 30. <i>A. et v. caudalis femoris</i>: Arteria y vena femorales caudales<br/>                 31. <i>Caput mediale mi. gastrocnemii</i>: Cabeza medial del músculo gastrocnemio<br/>                 32. <i>Caput laterale mi. gastrocnemii</i>: Cabeza lateral del músculo gastrocnemio<br/>                 33. <i>N. cutaneus surae caudalis</i>: Nervio cutáneo sural caudal<br/>                 34. <i>Ln. popliteus</i>: Linfonódulo poplíteo<br/>                 35. <i>M. soleus</i>: Músculo sóleo<br/>                 36. <i>M. biceps femoris</i>: Músculo bíceps femoral<br/>                 37. <i>Ln. inguinalis superficialis</i>: Linfonódulo inguinal superficial<br/>                 38. <i>Ln. subiliacus lateralis, n. cutaneus femoris lateralis</i>: Linfonódulo subiliaco lateral, nervio cutáneo femoral lateral</p> |
|---|---|---|

Sección transversal del muslo. Los niveles de las secciones A y B se muestran en la figura 111

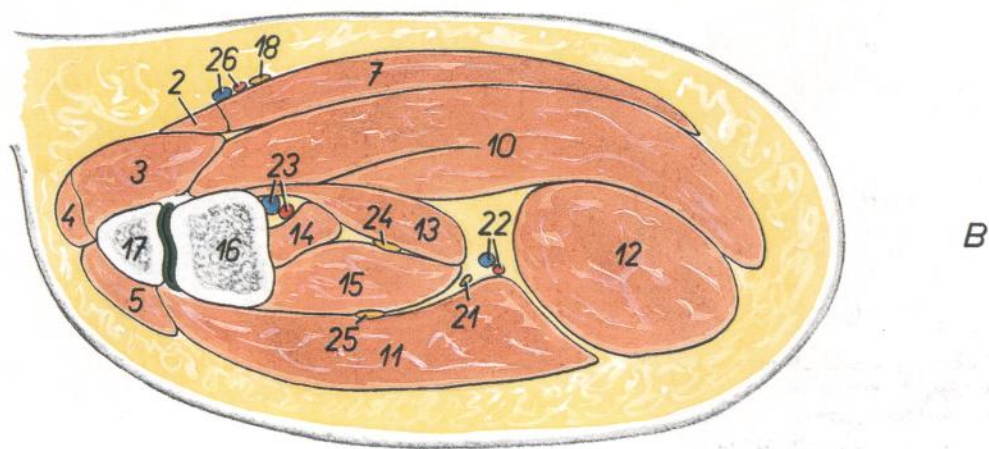
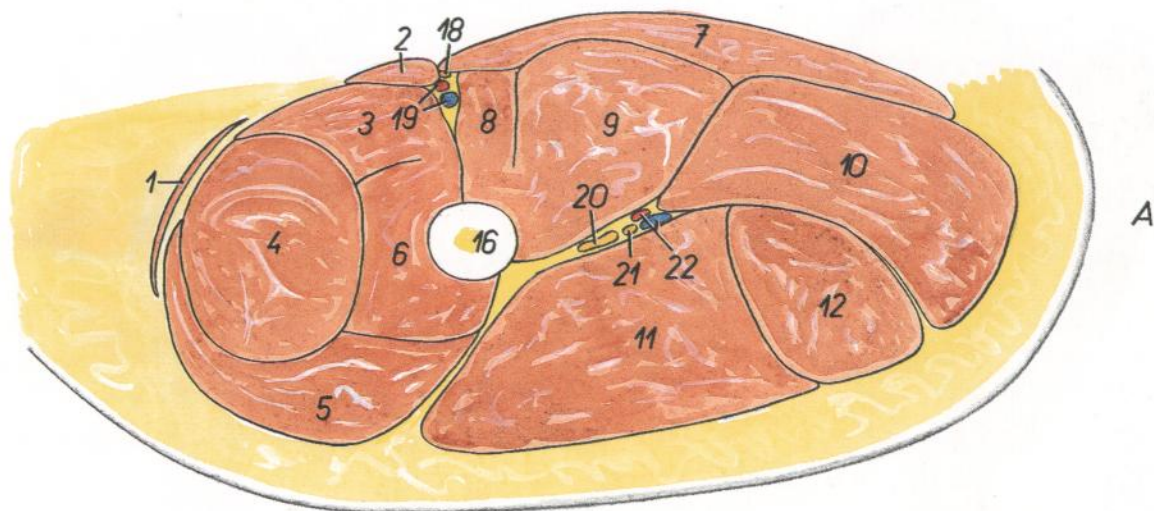


Figura 112

- |  |  |   |
|--|--|---|
| 1. <i>M. tensor fasciae latae</i> : Músculo tensor de la fascia lata | 11. <i>M. biceps femoris</i> : Músculo bíceps femoral                                  | 20. <i>N. ischiadicus</i> : Nervio ciático  |
| 2. <i>M. sartorius</i> : Músculo sartorio                            | 12. <i>M. semitendinosus</i> : Músculo semitendinoso                                   | 21. <i>N. cutaneus surae caudalis</i> : Nervio cutáneo sural caudal   |
| 3. <i>M. vastus medialis</i> : Músculo vasto medial                  | 13. <i>Caput mediale mi. gastrocnemii</i> : Cabeza medial del músculo gastrocnemio     | 22. <i>Ramus a. et v. circumflexae femoris medialis</i> : Rama de la arteria y vena circunflejas femorales mediales |
| 4. <i>M. rectus femoris</i> : Músculo recto femoral                  | 14. <i>M. flexor digitorum superficialis</i> : Músculo flexor superficial de los dedos | 23. <i>A. et v. poplitea</i> : Arteria y vena poplíteas   |
| 5. <i>M. vastus lateralis</i> : Músculo vasto lateral                | 15. <i>Caput laterale mi. gastrocnemii</i> : Cabeza lateral del músculo gastrocnemio   | 24. <i>N. tibialis</i> : Nervio tibial  |
| 6. <i>M. vastus intermedius</i> : Músculo vasto intermedio           | 16. <i>Os femoris</i> : Fémur  | 25. <i>N. peroneus communis</i> : Nervio peroneo común  |
| 7. <i>M. gracilis</i> : Músculo grácil                               | 17. <i>Patella</i> : Rótula  | 26. <i>A. saphena, v. saphena medialis</i> : Arteria safena, vena safena medial                                     |
| 8. <i>M. pectineus</i> : Músculo pectíneo                            | 18. <i>N. saphenus</i> : Nervio safeno   |   |
| 9. <i>M. adductor</i> : Músculo aductor                              | 19. <i>A. et v. femoralis</i> : Arteria y vena femorales                               |   |
| 10. <i>M. semimembranosus</i> : Músculo semimembranoso               |  |   |

# CERDO

Órganos sexuales. Vista dorsal. Izquierda, verraco adulto; derecha, castrado

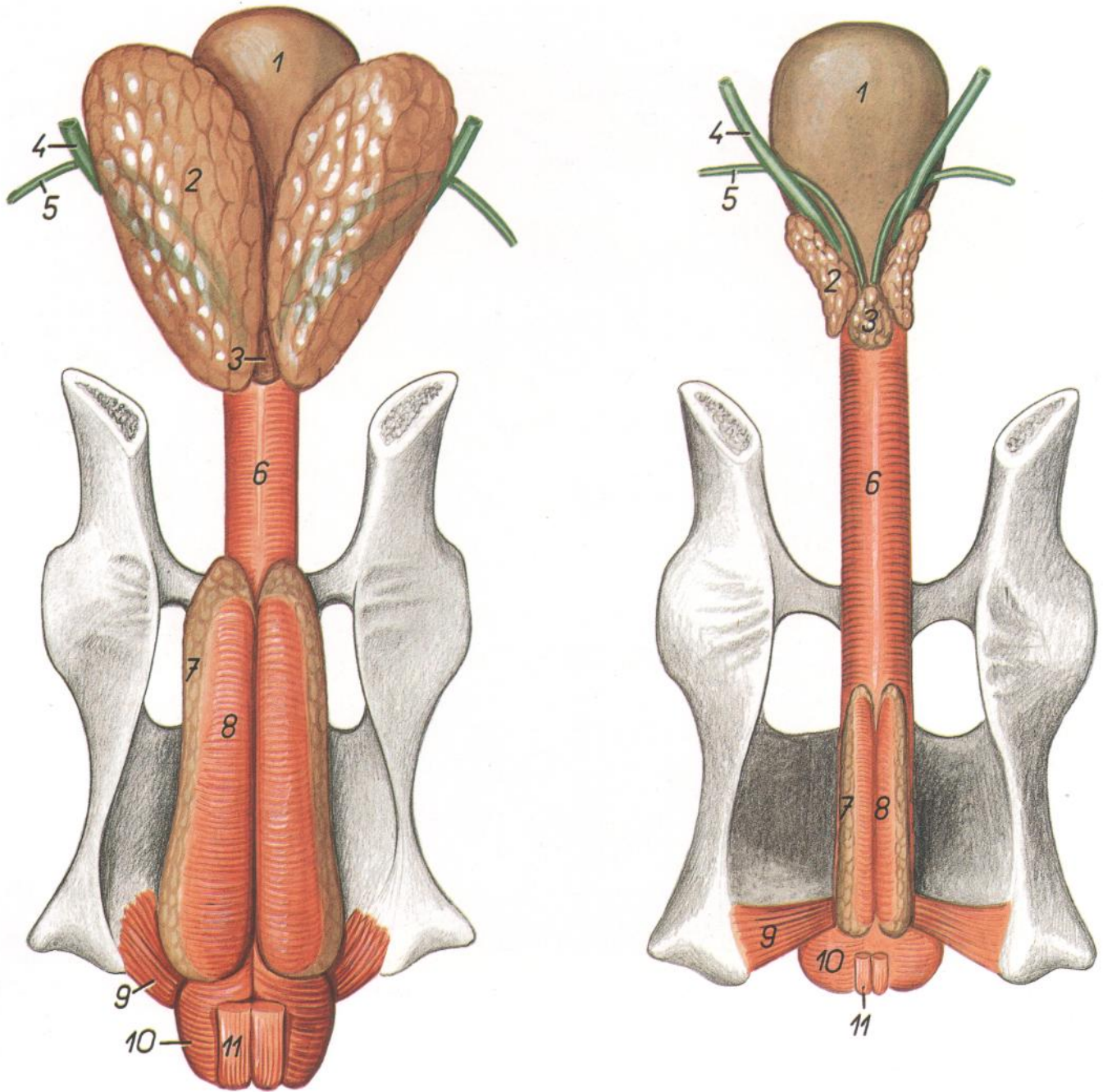


Figura 113

1. *Vesica urinaria*: Vejiga urinaria
2. *Glandula vesicularis*: Glándula vesicular
3. *Prostata*: Próstata
4. *Ureter*: Uréter

5. *Ductus deferens*: Conducto deferente
6. *Urethra (m. urethralis)*: Uretra (músculo uretral)
7. *Glandula bulbourethralis*: Glándula bulbouretral

8. *M. bulboglandularis*: Músculo bulboglandular
9. *M. ischiocavernosus*: Músculo isquiocavernoso
10. *M. bulbospongiosus*: Músculo bulboesponjoso
11. *M. retractor penis*: Músculo retractor del pene



Órganos pelvianos del verraco in situ, desde la izquierda. Se han extirpado el miembro pelviano izquierdo y la mitad izquierda de la pelvis

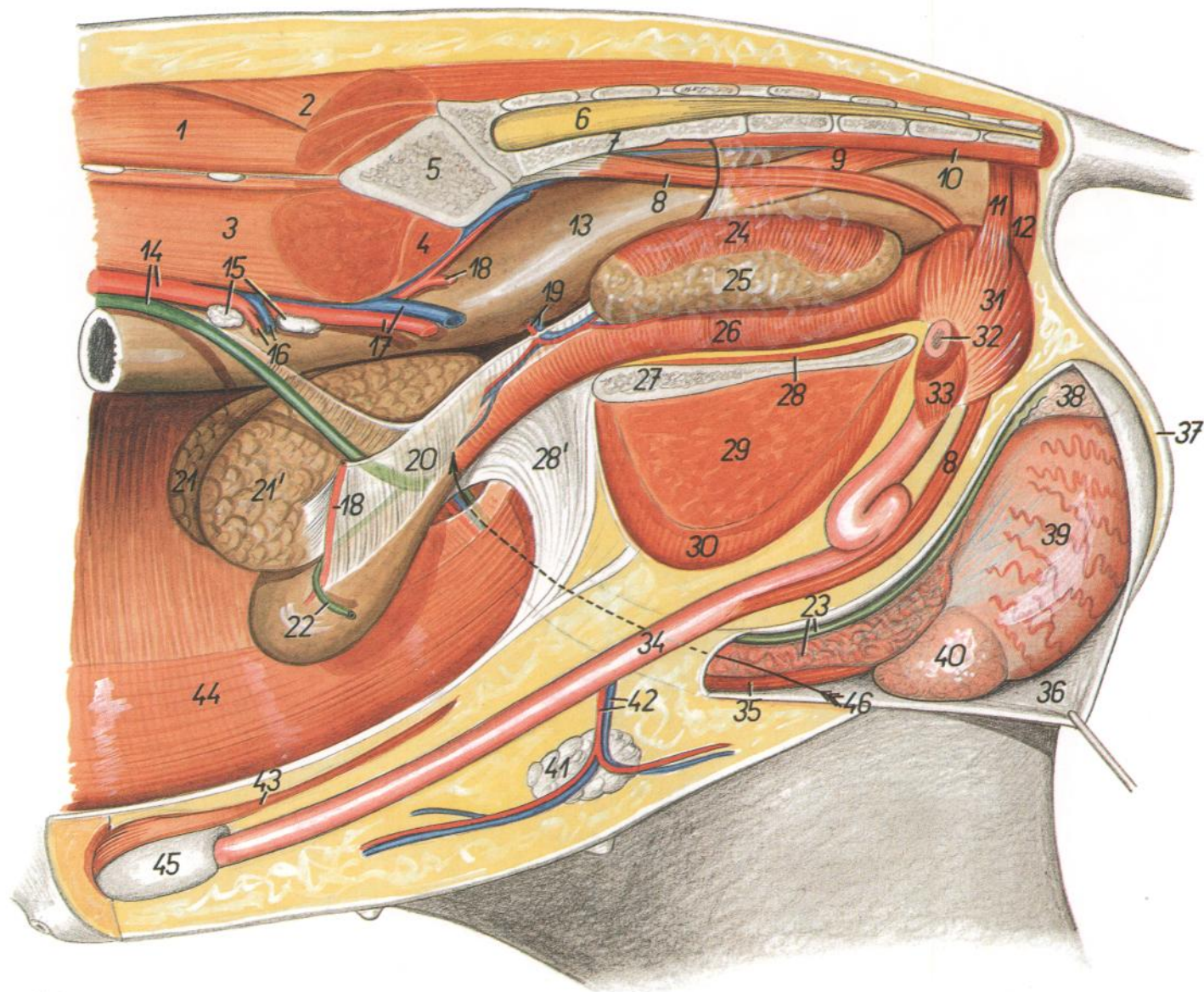


Figura 114

- |   |  |   |
|---|--|---|
| <p>1. <i>M. longissimus lumborum</i>: Músculo longísimo lumbar</p> <p>2. <i>M. gluteus medius</i>: Músculo glúteo medio</p> <p>3. <i>M. psoas major</i>: Músculo psoas mayor</p> <p>4. <i>M. psoas minor</i>: Músculo psoas menor</p> <p>5. <i>Os ilium</i>: Hueso ilion</p> <p>6. <i>Medulla spinalis</i>: Médula espinal</p> <p>7. <i>Os sacrum</i>: Hueso sacro</p> <p>8. <i>M. retractor penis</i>: Músculo retractor del pene</p> <p>9. <i>M. retrococcygeus</i>: Músculo retrococígeo</p> <p>10. <i>Mm. sacrocaudales ventrales</i>: Músculos sacrocaudales ventrales</p> <p>11. <i>Pars cranialis m. sphincteris ani externi</i>: Parte craneal del músculo esfínter externo del ano</p> <p>12. <i>Pars caudalis m. sphincteris ani externi</i>: Parte caudal del músculo esfínter externo del ano</p> <p>13. <i>Ampulla recti</i>: Ampolla del recto</p> <p>14. <i>Aorta, ureter sinister</i>: Aorta, uréter izquierdo</p> <p>15. <i>Lnn. iliaci medialis</i>: Linfonódulos ilíacos mediales</p> <p>16. <i>A. et v. testicularis</i>: Arteria y vena testiculares</p> | <p>17. <i>A. et v. iliaca externa sinistra</i>: Arteria y vena ilíacas externas izquierdas</p> <p>18. <i>A. umbilicalis sinistra</i>: Arteria umbilical izquierda</p> <p>19. <i>A. et v. prostatica</i>: Arteria y vena prostáticas</p> <p>20. <i>Lig. vesicae laterale</i>: Ligamento de la vejiga lateral</p> <p>21, 21'. <i>Glandulae vesiculares</i>: Glándulas vesiculares</p> <p>22. <i>Ductus deferens sinister</i>: Conducto deferente izquierdo</p> <p>23. <i>Funiculus spermaticus dexter</i>: Cordón espermático derecho</p> <p>24. <i>M. bulboglandularis</i>: Músculo bulboglandular</p> <p>25. <i>Glandula bulbourethralis</i>: Glándula bulbouretral</p> <p>26. <i>Pars pelvina urethrae (m. urethralis)</i>: Parte pelviana de la uretra (músculo uretral)</p> <p>27. <i>Facies symphysialis ossis coxae</i>: Cara sínfisis del hueso coxal</p> <p>28. <i>Pars intrapelvina m. obturatorii externi</i>: Parte intrapelviana del músculo obturador externo</p> <p>28'. <i>Lig. vesicae medianum</i>: Ligamento medio de la vejiga</p> | <p>29. <i>M. adductor</i>: Músculo aductor</p> <p>30. <i>M. gracilis</i>: Músculo grácil</p> <p>31. <i>M. bulbospongiosus</i>: Músculo bulboesponjoso</p> <p>32. <i>Crus penis (sinistrum)</i>: Pilar del pene (izquierdo)</p> <p>33. <i>M. ischiocavernosus</i>: Músculo isquiocavernoso</p> <p>34. <i>Penis</i>: Pene</p> <p>35. <i>M. cremaster</i>: Músculo cremáster</p> <p>36. <i>Tunica vaginalis et fascia spermatica interna</i>: Túnica vaginal y fascia espermática interna</p> <p>37. <i>Scrotum</i>: Escroto</p> <p>38. <i>Cauda epididymidis</i>: Cola del epidídimo</p> <p>39. <i>Testis</i>: Testículo</p> <p>40. <i>Caput epididymidis</i>: Cabeza del epidídimo</p> <p>41. <i>Lnn. scrotales</i>: Linfonódulos escrotales</p> <p>42. <i>A. et v. pudenda externa</i>: Arteria y vena pudendas externas</p> <p>43. <i>M. preputialis caudalis</i>: Músculo prepucial caudal</p> <p>44. <i>M. rectus abdominis</i>: Músculo recto del abdomen</p> <p>45. <i>Diverticulum preputiale</i>: Divertículo prepucial</p> <p>46. <i>Canalis inguinalis</i>: Canal inguinal</p> |
|---|--|---|

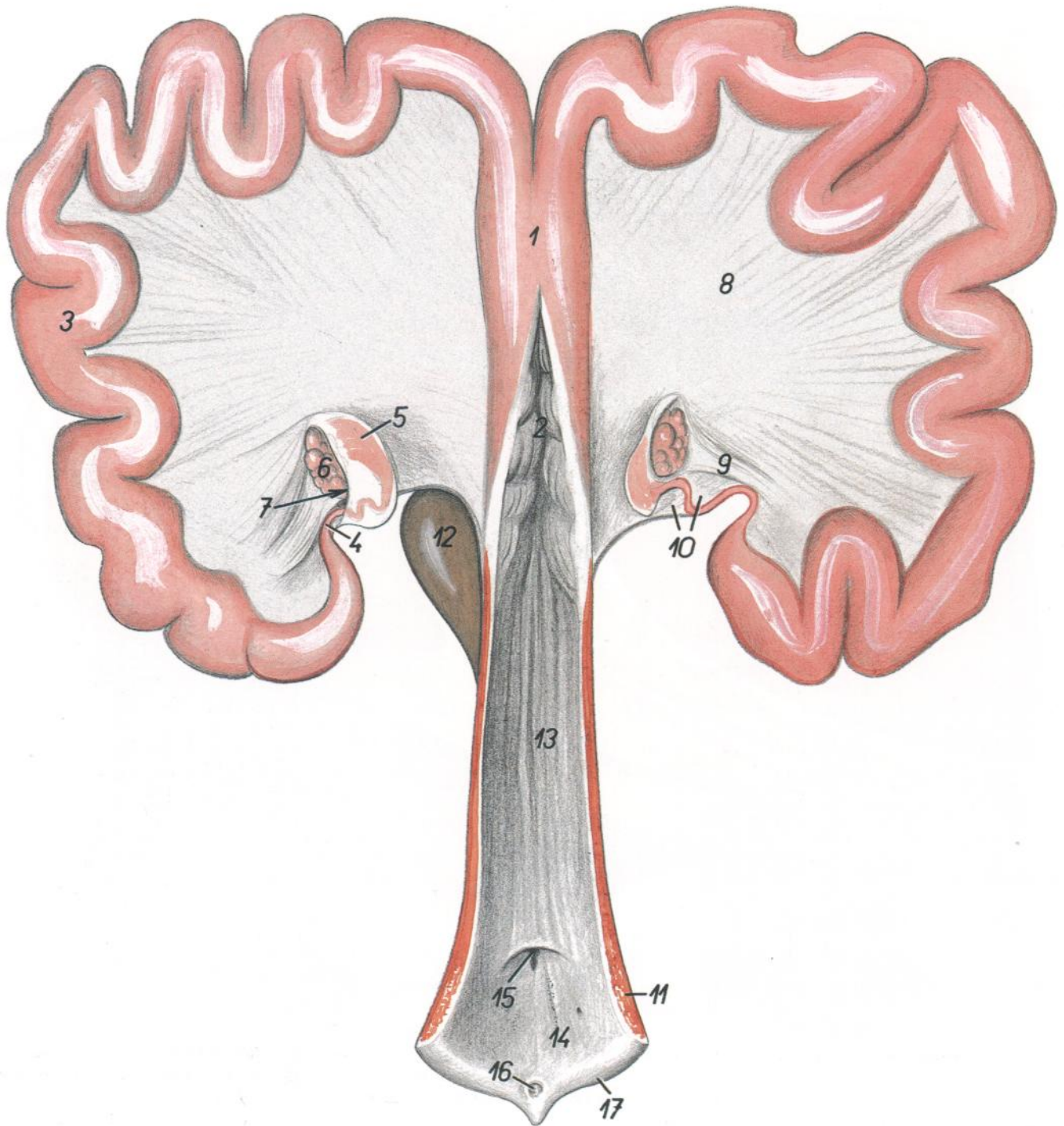


Figura 115

- |   |  |  |
|---|--|--|
| 1. <i>Corpus uteri</i> : Cuerpo del útero               | 8. <i>Lig. latum uteri</i> : Ligamento ancho del útero             | 13. <i>Vagina</i> : Vagina   |
| 2. <i>Cervix uteri</i> : Cuello del útero               | 9. <i>Lig. ovarii proprium</i> : Ligamento propio del ovario       | 14. <i>Vestibulum vaginae</i> : Vestíbulo de la vagina                 |
| 3. <i>Cornu uteri</i> : Cuerno uterino                  | 10. <i>Mesosalpinx</i> : Mesosalpinx                               | 15. <i>Orificium urethrae externum</i> : Orificio externo de la uretra |
| 4. <i>Tuba uterina</i> : Trompa del útero               | 11. <i>M. constrictor vulvae</i> : Músculo constrictor de la vulva | 16. <i>Clitoris</i> : Clítoris   |
| 5. <i>Infundibulum tubae</i> : Infundíbulo de la trompa | 12. <i>Vesica urinaria</i> : Vejiga urinaria                       | 17. <i>Labium pudendi (vulvae)</i> : Labios pudendos (de la vulva)     |
| 6. <i>Ovarium</i> : Ovario                              |  |  |
| 7. <i>Bursa ovarica</i> : Bolsa ovárica                 |  |  |

Órganos pelvianos in situ, desde la izquierda. Se han extirpado el miembro pelviano izquierdo y la mitad izquierda de la pelvis

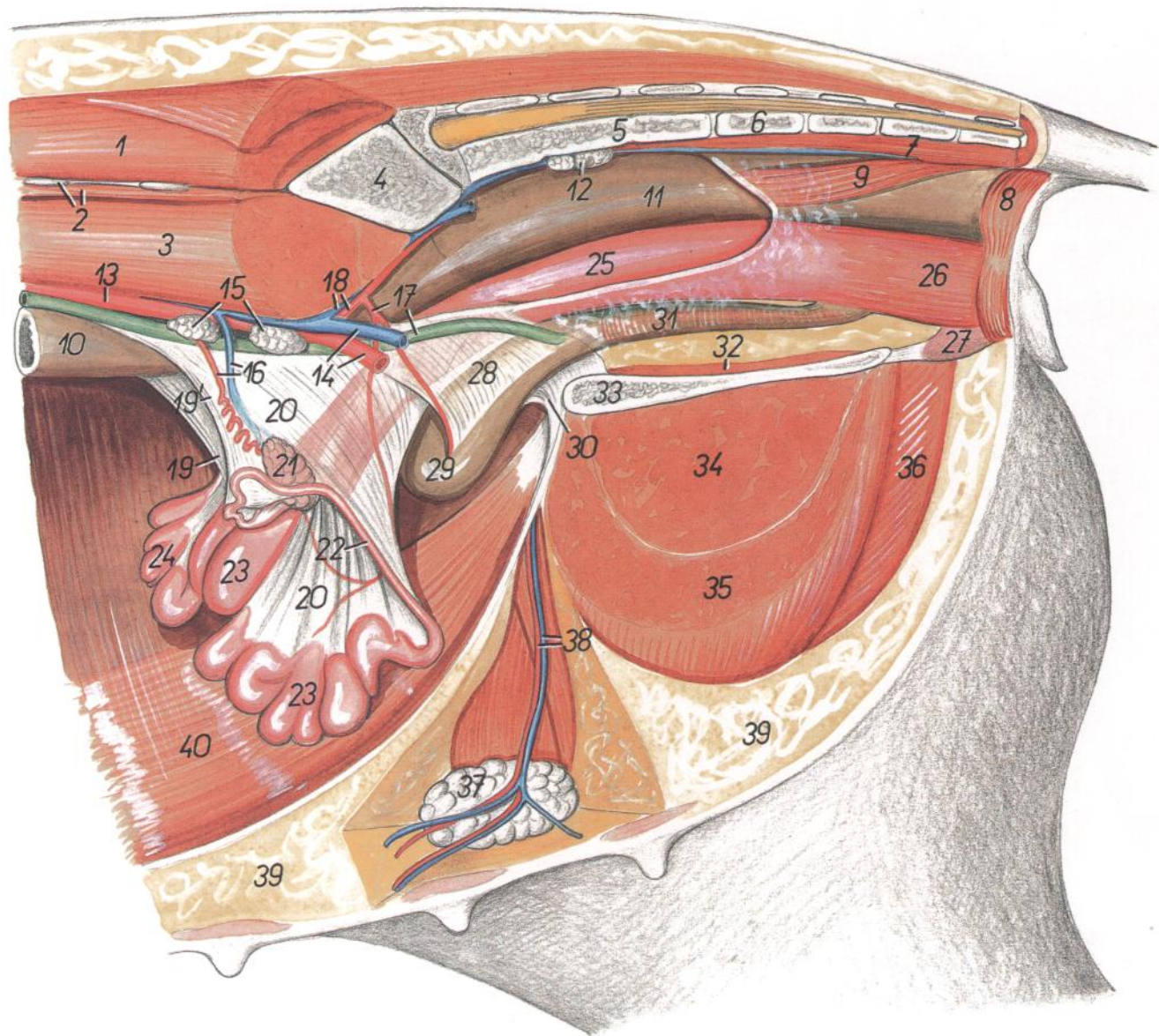


Figura 116

- |   |   |  |
|---|---|--|
| 1. <i>M. longissimus lumborum</i> : Músculo longísimo lumbar  | 14. <i>A. et v. iliaca externa sinistra</i> : Arteria y vena ilíacas externas izquierdas            | 27. <i>Crus clitoridis</i> : Pilar del clitoris  |
| 2. <i>Processus costarius vertebrae lumbalis VI, m. quadratus lumborum</i> : Apófisis costiforme de la sexta vértebra lumbar, músculo cuadrado lumbar | 15. <i>Lnn. iliaci mediales</i> : Linfonódulos ilíacos mediales                                     | 28. <i>Lig. vesicae laterale</i> : Ligamento lateral de la vejiga  |
| 3. <i>M. psoas major</i> : Músculo psoas mayor  | 16. <i>A. et v. ovarica</i> : Arteria y vena ováricas   | 29. <i>Vesica urinaria</i> : Vejiga urinaria   |
| 4. <i>Os ilium</i> : Hueso ilion  | 17. <i>Ureter sinister, a. umbilicalis sinistra</i> : Uréter izquierdo, arteria umbilical izquierda | 30. <i>Lig. vesicae medianum</i> : Ligamento medio de la vejiga  |
| 5. <i>Os sacrum</i> : Hueso sacro   | 18. <i>A. et v. iliaca interna sinistra</i> : Arteria y vena ilíacas internas izquierdas            | 31. <i>Urethra</i> : Uretra  |
| 6. <i>Vertebra coccygea I</i> : Primera vértebra coccígea   | 19. <i>Mesovarium dextrum</i> : Mesovario derecho   | 32. <i>Pars intrapelvina mi. obturatorii externi</i> : Parte intrapelviana del músculo obturador externo |
| 7. <i>Mm. sacrocaudales ventrales</i> : Músculos sacrocaudales ventrales  | 19'. <i>Mesovarium sinistrum</i> : Mesovario izquierdo  | 33. <i>Facies symphysialis ossis coxae</i> : Cara sinfisaria del hueso coxal                             |
| 8. <i>M. sphincter ani externus</i> : Músculo esfínter externo del ano  | 20. <i>Lig. latum uteri</i> : Ligamento ancho del útero   | 34. <i>M. adductor</i> : Músculo aductor   |
| 9. <i>M. rectococcygeus</i> : Músculo rectococcígeo   | 21. <i>Ovarium sinistrum</i> : Ovario izquierdo   | 35. <i>M. gracilis</i> : Músculo grácil  |
| 10. <i>Colon descendens</i> : Colon descendente   | 22. <i>Tuba uterina sinistra</i> : Trompa uterina izquierda   | 36. <i>M. semimembranosus</i> : Músculo semimembranoso   |
| 11. <i>Ampulla recti</i> : Ampolla del recto  | 23. <i>Cornu uteri sinistrum</i> : Cuerno uterino izquierdo   | 37. <i>Lnn. mammarii</i> : Linfonódulos mamarios   |
| 12. <i>Lnn. sacrales</i> : Linfonódulos sacros  | 24. <i>Cornu uteri dextrum</i> : Cuerno uterino derecho   | 38. <i>A. et v. pudenda externa</i> : Arteria y vena pudendas externas                                   |
| 13. <i>Aorta</i> : Aorta  | 25. <i>Vagina</i> : Vagina  | 39. <i>Corpus adiposum</i> : Cuerpo adiposo  |
|   | 26. <i>Vestibulum vaginae</i> : Vestíbulo de la vagina  | 40. <i>M. rectus abdominis</i> : Músculo recto del abdomen   |

## Disección de la pelvis y muslo. Vista medial

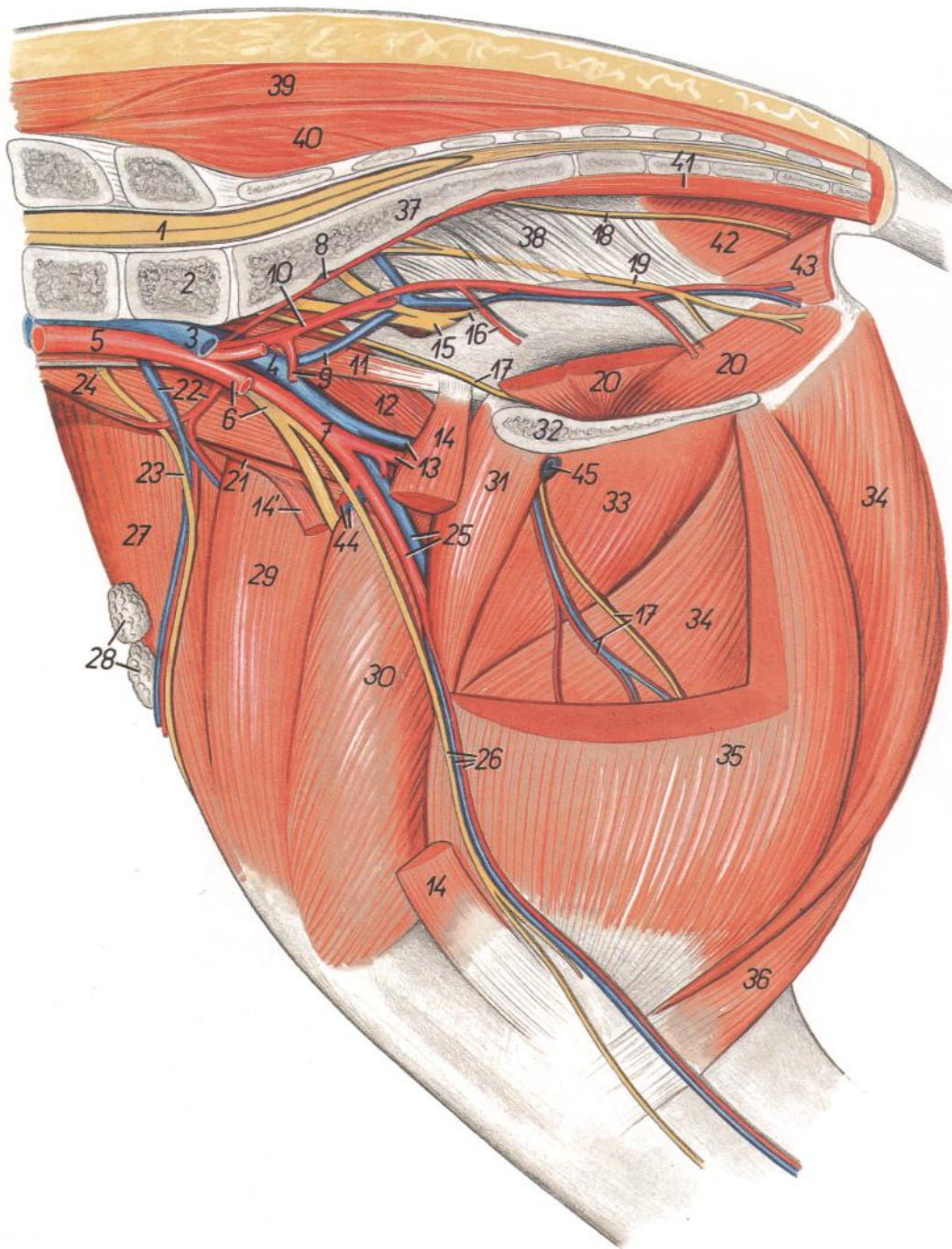


Figura 117

1. *Medulla spinalis*: Médula espinal
2. *Vertebra lumbalis VII*: Séptima vértebra lumbar
3. *V. iliaca communis sinistra*: Vena ilíaca común izquierda
4. *V. iliaca communis dextra*: Vena ilíaca común derecha
5. *Aorta*: Aorta
6. *A. iliaca externa sinistra, n. femoralis*: Arteria ilíaca externa izquierda, nervio femoral
7. *A. iliaca externa dextra*: Arteria ilíaca externa derecha
8. *A. sacralis mediana*: Arteria sacra media
9. *A. umbilicalis, v. iliaca interna*: Arteria umbilical, vena ilíaca interna

10. *A. iliaca interna*: Arteria ilíaca interna
11. *M. psoas minor*: Músculo psoas menor
12. *Portio medialis mi. iliaci*: Porción medial del músculo ilíaco
13. *A. et v. profunda femoris*: Arteria y vena femorales profundas
- 14, 14'. *M. sartorius*: Músculo sartorio
15. *N. ischiadicus*: Nervio ciático
16. *A. prostatica, n. gluteus caudalis*: Arteria prostática, nervio glúteo caudal
17. *N. obturatorius, ramus a. et v. profundae femoris*: Nervio obturador, rama de la arteria y vena femorales profundas
18. *N. rectalis caudalis*: Nervio rectal caudal

19. *N. pudendus*: Nervio pudendo
20. *Pars intrapelvina mi. obturatorii externi*: Parte intrapelviana del músculo obturador externo
21. *Portio lateralis mi. iliaci*: Porción lateral del músculo ilíaco
22. *A. et v. circumflexa ilium profunda*: Arteria y vena circumflejas ilíacas profundas
23. *N. cutaneus femoris lateralis*: Nervio cutáneo femoral lateral
24. *M. psoas major*: Músculo psoas mayor
25. *A. et v. femoralis*: Arteria y vena femorales
26. *A. et n. saphenus, v. saphena medialis*: Arteria y nervio safenos, vena safena medial
27. *M. tensor fasciae latae*: Músculo tensor de la fascia lata
28. *Lnn. subiliaci*: Linfonódulos subilíacos
29. *M. rectus femoris*: Músculo recto femoral
30. *M. vastus medialis*: Músculo vasto medial
31. *M. pectineus*: Músculo pectíneo
32. *Facies symphysialis ossis coxae*: Cara sinfisaria del coxal
33. *M. adductor*: Músculo aductor
34. *M. semimembranosus*: Músculo semimembranoso
35. *M. gracilis*: Músculo grácil
36. *M. semitendinosus*: Músculo semitendinoso
37. *Os sacrum*: Hueso sacro
38. *Lig. sacrotuberale latum*: Ligamento sacrotuberoso ancho
39. *M. gluteus medius*: Músculo glúteo medio
40. *M. multifidus lumborum*: Músculo multífido lumbar
41. *Mm. sacrocaudales ventrales*: Músculos sacrocaudales ventrales
42. *M. coccygeus*: Músculo coccígeo
43. *M. levator ani*: Músculo elevador del ano
44. *A. et v. circumflexa femoris lateralis*: Arteria y vena circumflejas femorales laterales
45. *V. pudenda externa*: Vena pudenda externa

*Topografía esquelética con las arterias del extremo distal del miembro pelviano.  
Vista medial*

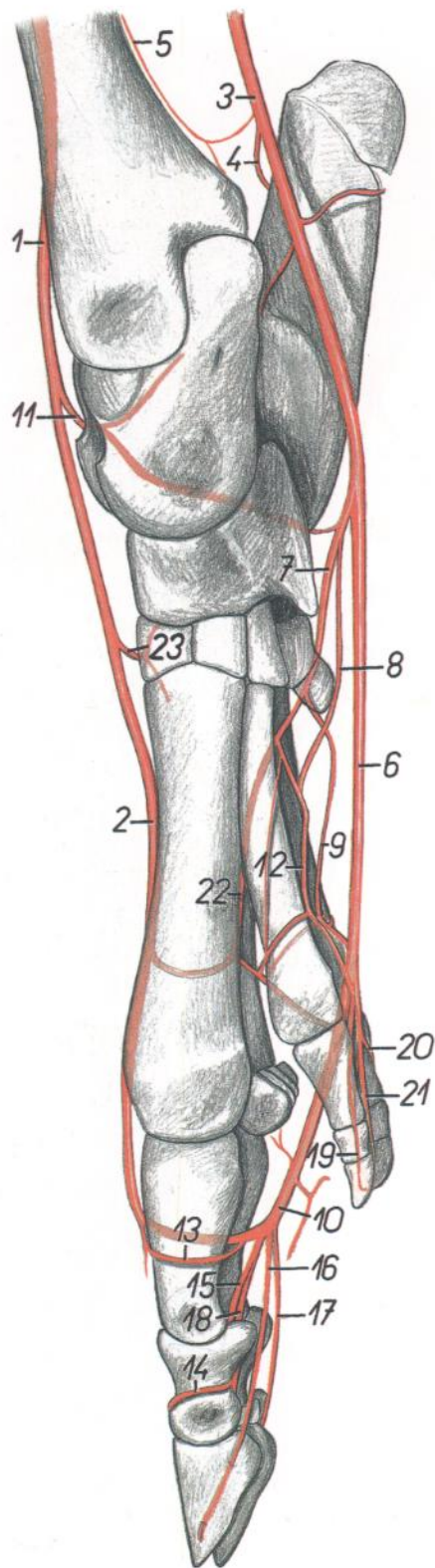
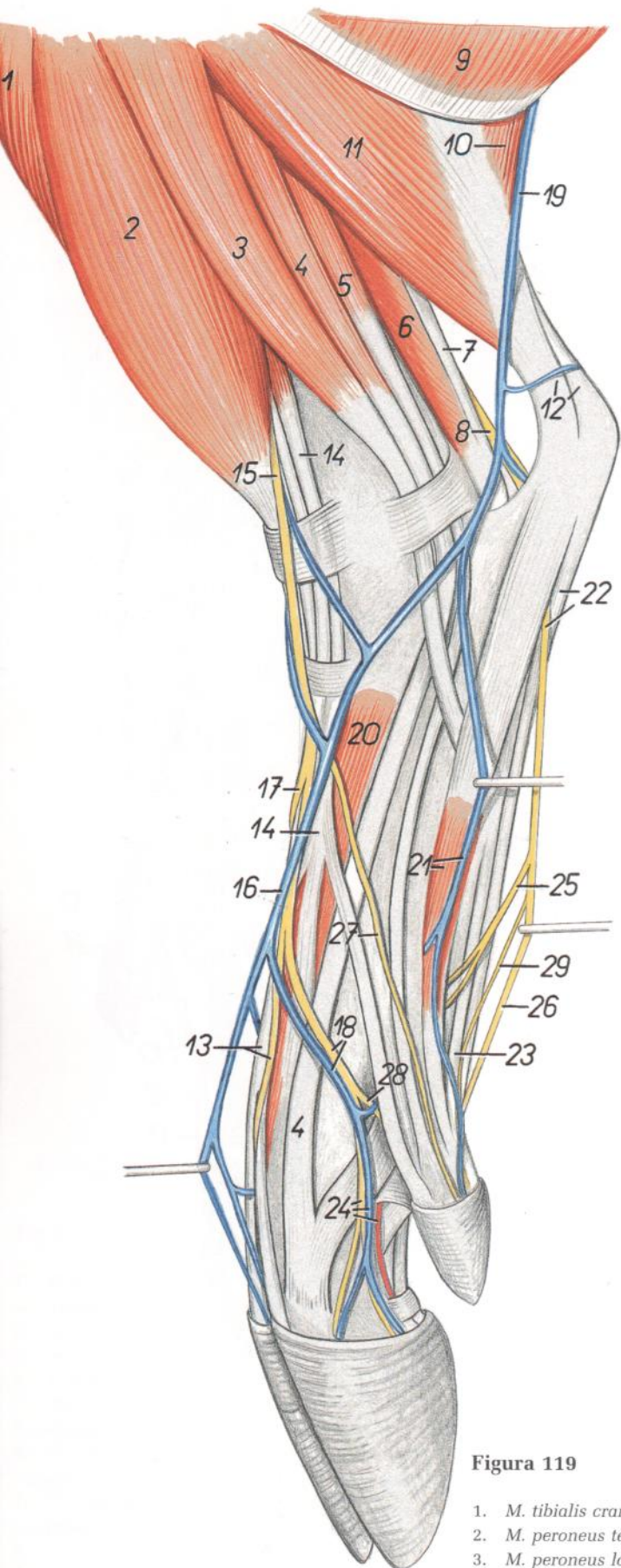


Figura 118

- |   |   |  |
|---|---|--|
| <p>1. <i>A. tibialis cranialis</i>: Arteria tibial craneal</p> <p>2. <i>A. metatarsae dorsalis III</i>: Tercera arteria metatarsiana dorsal</p> <p>3. <i>A. saphena</i>: Arteria safena</p> <p>4. <i>Ramus calcaneus</i>: Rama calcánea</p> <p>5. <i>A. tibialis caudalis</i>: Arteria tibial caudal</p> <p>6. <i>A. plantaris medialis</i>: Arteria plantar medial</p> <p>7. <i>A. plantaris lateralis</i>: Arteria plantar lateral</p> <p>8. <i>A. metatarsae plantaris II</i>: Segunda arteria metatarsiana plantar</p> <p>9. <i>A. metatarsae plantaris IV</i>: Cuarta arteria metatarsiana plantar</p> <p>10. <i>A. digitalis plantaris communis III</i>: Tercera arteria digital plantar común</p> <p>11. <i>A. tarsea perforans proximalis</i>: Arteria tarsiana perforante proximal</p> | <p>12. <i>A. metatarsae plantaris II</i>: Segunda arteria metatarsiana plantar</p> <p>13. <i>Ramus phalangis proximalis</i>: Rama de la falange proximal</p> <p>14. <i>Ramus phalangis mediae</i>: Rama de la falange media</p> <p>15. <i>A. digitalis plantaris propria III lateralis</i>: Tercera arteria digital plantar propia lateral</p> <p>16. <i>A. digitalis plantaris propria III medialis</i>: Tercera arteria digital plantar propia medial</p> <p>17. <i>A. digitalis plantaris propria IV lateralis</i>: Cuarta arteria digital plantar propia lateral</p> <p>18. <i>A. digitalis plantaris propria IV medialis</i>: Cuarta arteria digital plantar propia medial</p> <p>19. <i>A. digitalis plantaris propria II medialis</i>: Segunda arteria digital plantar propia medial</p> | <p>20. <i>A. digitalis plantaris propria V lateralis</i>: Quinta arteria digital plantar propia lateral</p> <p>21. <i>A. digitalis plantaris propria V medialis</i>: Quinta arteria digital plantar propia medial</p> <p>22. <i>A. metatarsae plantaris III</i>: Tercera arteria metatarsiana plantar</p> <p>23. <i>A. tarsea perforans distalis</i>: Arteria tarsiana perforante distal</p> |
|---|---|--|

*Diseción de la pierna y extremo distal del miembro pelviano. Vista lateral*



**Figura 119**

1. *M. tibialis cranialis*: Músculo tibial craneal
2. *M. peroneus tertius*: Músculo tercer peroneo
3. *M. peroneus longus*: Músculo peroneo largo
4. *M. extensor digitalis lateralis*: Músculo extensor digital lateral

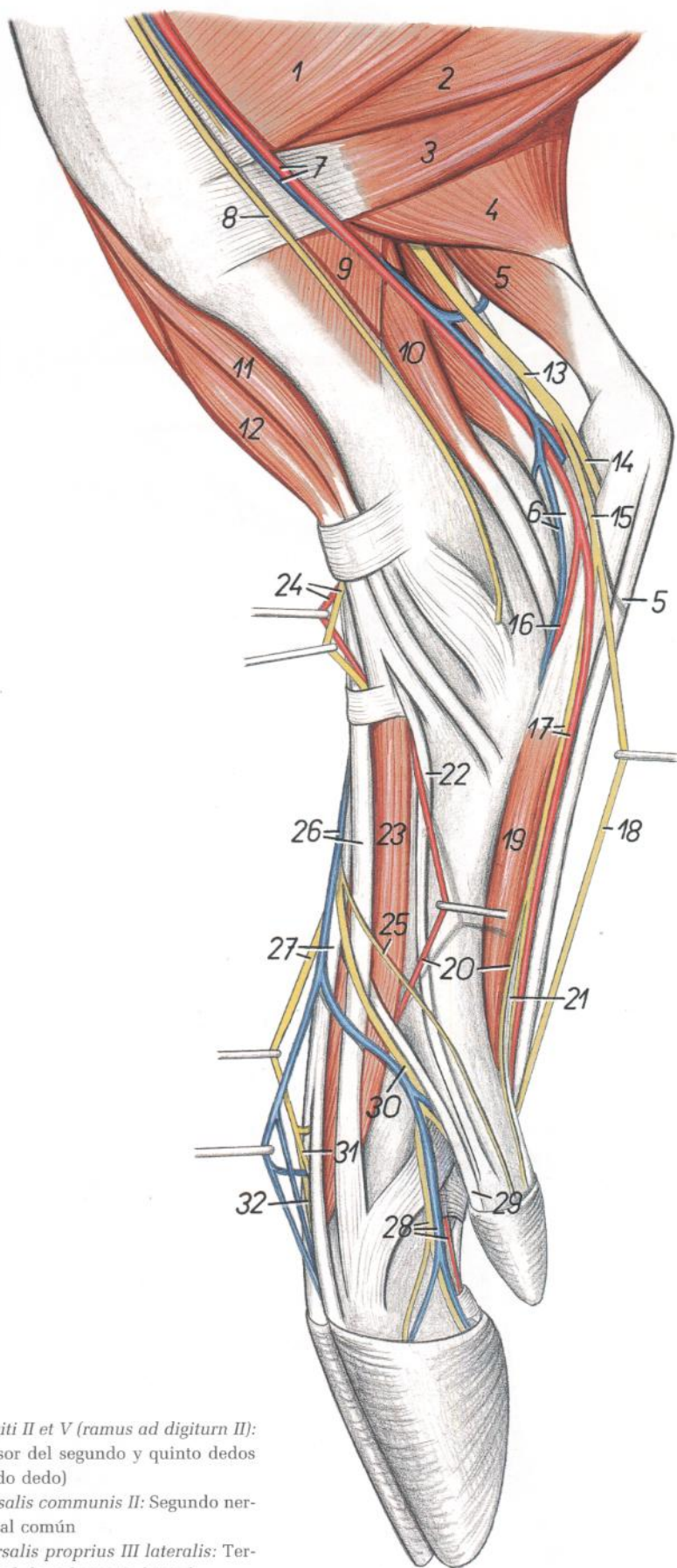
5. *M. extensor digiti V*: Músculo extensor del quinto dedo
6. *M. flexor digiti I longus*: Músculo flexor largo del primer dedo
7. *M. tibialis caudalis*: Músculo tibial caudal
8. *N. tibialis*: Nervio tibial
9. *M. biceps femoris*: Músculo bíceps femoral
10. *Caput laterale mi. gastrocnemii*: Cabeza lateral del músculo gastrocnemio
11. *M. soleus*: Músculo sóleo
12. *Tendo calcaneus communis*: Tendón calcáneo común
13. *M. extensor digiti III et IV, n. digitalis dorsalis communis III*: Músculo extensor del tercer y cuarto dedos, tercer nervio digital dorsal común
14. *M. extensor digiti II et V*: Músculo extensor del segundo y quinto dedos
15. *N. peroneus superficialis*: Nervio peroneo superficial
16. *Ramus cranialis v. saphenae lateralis*: Rama craneal de la vena safena lateral
17. *N. digitalis dorsalis communis II*: Segundo nervio digital dorsal común
18. *V. et n. digitalis dorsalis communis IV*: Cuarto nervio y cuarta vena digitales dorsales comunes
19. *V. saphena lateralis*: Vena safena lateral
20. *M. extensor digitorum brevis*: Músculo extensor corto de los dedos
21. *V. plantaris lateralis, m. interosseo V*: Vena plantar lateral, quinto músculo interóseo
22. *M. flexor digitorum superficialis, n. plantaris lateralis*: Músculo flexor superficial de los dedos, nervio plantar lateral
23. *Ramus mi. flexoris digitorum profundi ad digitum V*: Rama del músculo flexor profundo de los dedos al quinto dedo
24. *N. digitalis dorsalis proprius IV lateralis, a. digitalis plantaris propria IV lateralis, v. digitalis dorsalis propria IV lateralis*: Cuarto nervio digital dorsal propio lateral, cuarta arteria digital plantar propia lateral, cuarta vena digital dorsal propia lateral
25. *Ramus profundus ni. plantaris lateralis*: Ramo profundo del nervio plantar lateral
26. *N. digitalis plantaris communis IV*: Cuarto nervio digital plantar común
27. *N. digitalis dorsalis V lateralis*: Quinto nervio digital dorsal lateral
28. *N. digitalis dorsalis proprius V medialis*: Quinto nervio digital dorsal propio medial
29. *N. digitalis plantaris V lateralis*: Quinto nervio digital plantar lateral

## Dissección de la pierna y extremo distal del miembro pelviano. Vista medial

Figura 120

1. *M. gracilis*: Músculo grácil
2. *M. semimembranosus*: Músculo semimembranoso
3. *M. semitendinosus*: Músculo semitendinoso
4. *Caput mediale mi. gastrocnemii*: Cabeza medial del músculo gastrocnemio
5. *M. flexor digitorum superficialis*: Músculo flexor superficial de los dedos
6. *M. flexor digiti I longus, v. plantaris lateralis*: Músculo flexor largo del primer dedo, vena plantar lateral
7. *V. saphena medialis, a. saphena*: Vena safena medial, arteria safena
8. *N. saphenus*: Nervio safeno
9. *M. popliteus*: Músculo poplíteo
10. *M. flexor digitorum longus*: Músculo flexor largo de los dedos
11. *M. tibialis cranialis*: Músculo tibial craneal
12. *M. peroneus tertius*: Músculo tercer peroneo
13. *N. tibialis*: Nervio tibial
14. *N. plantaris lateralis*: Nervio plantar lateral
15. *N. plantaris medialis*: Nervio plantar medial
16. *A. plantaris lateralis*: Arteria plantar lateral
17. *A. plantaris medialis, n. digitalis plantaris communis II*: Arteria plantar medial, segundo nervio digital plantar común
18. *N. digitalis plantaris communis III*: Tercer nervio digital plantar común
19. *M. interosseus II*: Segundo músculo interóseo
20. *A. metatarsae dorsalis III, n. digitalis plantaris proprius II medialis*: Tercera arteria metatarsiana dorsal, segundo nervio digital plantar propio medial
21. *Ramus mi. flexoris digitorum profundi ad digitum II*: Rama del músculo flexor profundo de los dedos al segundo dedo
22. *M. extensor digiti I longus*: Músculo extensor largo del primer dedo
23. *M. extensor digitorum brevis*: Músculo extensor corto de los dedos
24. *A. dorsalis pedis, n. peroneus profundus*: Arteria dorsal del pie, nervio peroneo profundo
25. *N. digitalis dorsalis II medialis*: Segundo nervio digital dorsal medial
26. *Ramus cranialis v. saphenae lateralis, m. extensor digiti III*: Rama craneal de la vena safena lateral, músculo extensor del tercer dedo
27. *N. digitalis dorsalis communis III, m. extensor digiti III et IV*: Tercer nervio digital dorsal común, músculo extensor del tercer y cuarto dedos
28. *N. digitalis dorsalis proprius III medialis, a. digitalis plantaris propria III medialis, v. digitalis dorsalis propria III medialis*: Tercer nervio digital dorsal propio medial, tercera arteria digital plantar propia medial, tercera vena digital dorsal propia medial

29. *M. extensor digiti II et V (ramus ad digitum II)*: Músculo extensor del segundo y quinto dedos (rama al segundo dedo)
30. *N. digitalis dorsalis communis II*: Segundo nervio digital dorsal común
31. *N. digitalis dorsalis proprius III lateralis*: Tercer nervio digital dorsal propio lateral
32. *N. digitalis dorsalis proprius IV medialis*: Cuarto nervio digital dorsal propio medial



## Esqueleto del miembro torácico. Vista medial

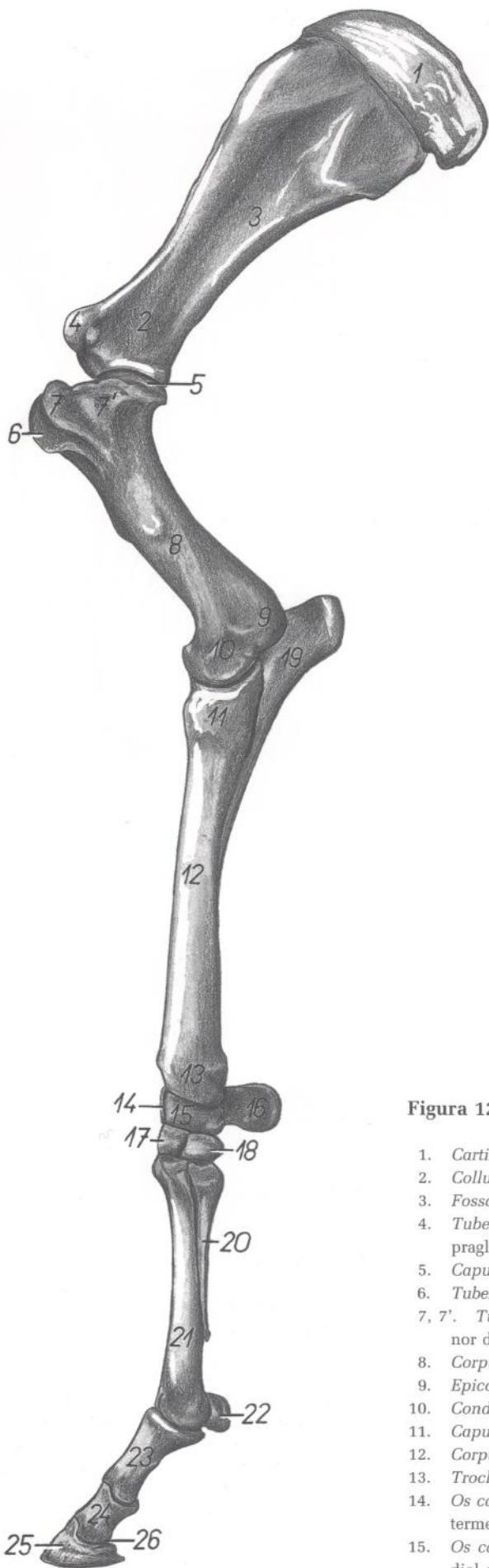

Figura 121

- |   |  |
|---|--|
| 1. <i>Cartilago scapulae</i> : Cartilago de la escápula                                     | 16. <i>Os carpi accessorium (os pisiforme)</i> : Hueso accesorio del carpo (hueso pisiforme) |
| 2. <i>Collum scapulae</i> : Cuello de la escápula   | 17. <i>Os carpale III (os capitatum)</i> : Tercer hueso carpiano (hueso grande o capitado)   |
| 3. <i>Fossa subscapularis</i> : Fosa subescapular   | 18. <i>Os carpale II (os trapezoideum)</i> : Segundo hueso carpiano (hueso trapezoides)      |
| 4. <i>Tuberculum supraglenoidale</i> : Tubérculo supraglenoideo                             | 19. <i>Olecranon</i> : Olécranon   |
| 5. <i>Caput humeri</i> : Cabeza del húmero  | 20. <i>Os metacarpale II</i> : Segundo hueso metacarpiano                                    |
| 6. <i>Tuberculum intermedium</i> : Tubérculo intermedio                                     | 21. <i>Os metacarpale III</i> : Tercer hueso metacarpiano                                    |
| 7, 7'. <i>Tuberculum minus humeri</i> : Tubérculo menor del húmero                          | 22. <i>Os sesamoideum proximale</i> : Hueso sesamoideo proximal                              |
| 8. <i>Corpus humeri</i> : Cuerpo del húmero   | 23. <i>Phalanx proximalis (os compedale)</i> : Falange proximal (cuartilla)                  |
| 9. <i>Epicondylus medialis</i> : Epicóndilo medial  | 24. <i>Phalanx media (os coronale)</i> : Falange media (corona)                              |
| 10. <i>Condylus humeri</i> : Cóndilo del húmero   | 25. <i>Phalanx distalis (os ungular)</i> : Falange distal (hueso ungular)                    |
| 11. <i>Caput radii</i> : Cabeza del radio   | 26. <i>Os sesamoideum distale</i> : Hueso sesamoideo distal                                  |
| 12. <i>Corpus radii</i> : Cuerpo del radio  |  |
| 13. <i>Trochlea radii</i> : Tróclea del radio   |  |
| 14. <i>Os carpi intermedium (os lunatum)</i> : Hueso intermedio del carpo (hueso semilunar) |  |
| 15. <i>Os carpi radiale (os scaphoideum)</i> : Hueso radial del carpo (hueso escafoides)    |  |



## Venas del miembro torácico. Vista medial. (Según V. Starostin.)

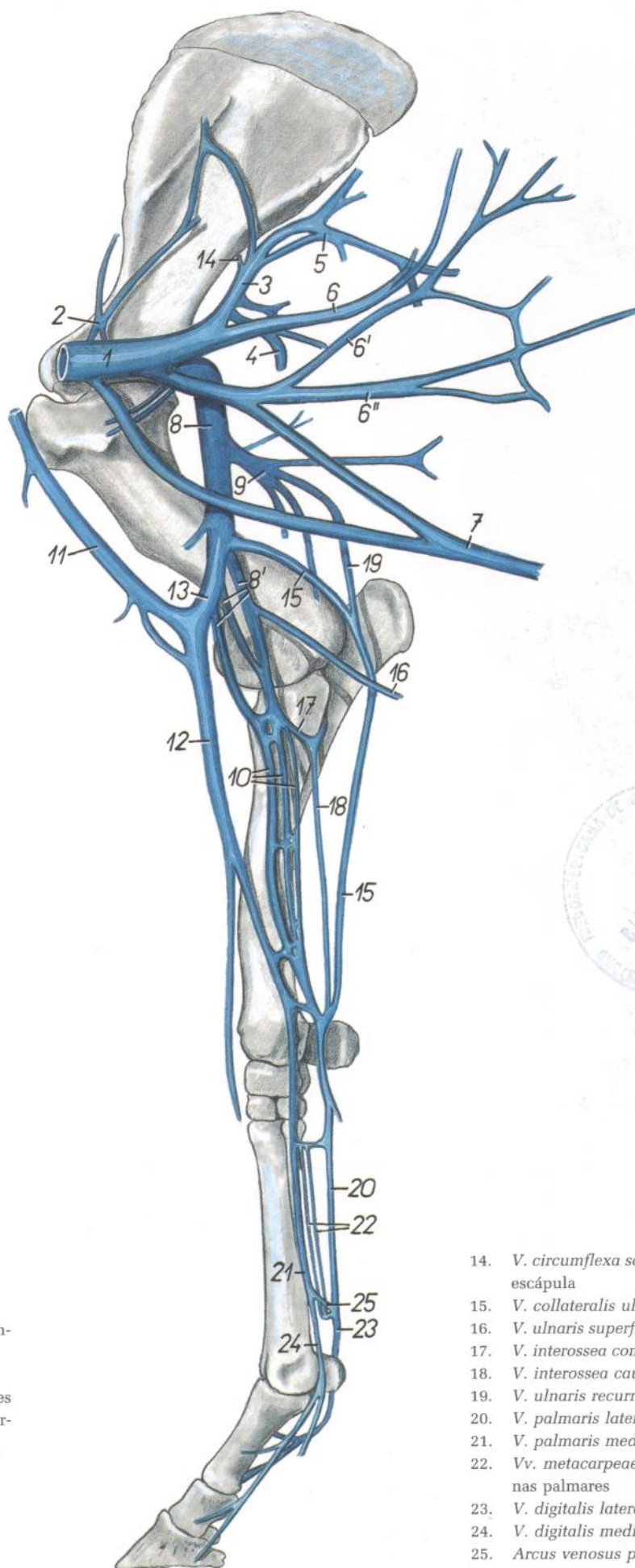


Figura 122

1. *V. axillaris*: Vena axilar
2. *V. suprascapularis*: Vena supraescapular
3. *V. subscapularis*: Vena subescapular
4. *V. circumflexa humeri caudalis*: Vena circunfleja humeral caudal
5. *Ramus tricipitalis*: Rama tricipital
- 6, 6', 6''. *Vv. thoracodorsales*: Venas toracodorsales
7. *V. thoracica superficialis*: Vena torácica superficial
- 8, 8'. *Vv. brachialis*: Venas braquiales
9. *V. profunda brachii*: Vena braquial profunda
10. *Vv. medianae*: Venas medianas
- 11, 12. *V. cephalica*: Vena cefálica
13. *V. mediana cubiti*: Vena mediana del codo

14. *V. circumflexa scapulae*: Vena circunfleja de la escápula
15. *V. collateralis ulnaris*: Vena colateral cubital
16. *V. ulnaris superficialis*: Vena cubital superficial
17. *V. interossea communis*: Vena interósea común
18. *V. interossea caudalis*: Vena interósea caudal
19. *V. ulnaris recurrens*: Vena cubital recurrente
20. *V. palmaris lateralis*: Vena palmar lateral
21. *V. palmaris medialis*: Vena palmar medial
22. *Vv. metacarpeae palmares*: Venas metacarpianas palmares
23. *V. digitalis lateralis*: Vena digital lateral
24. *V. digitalis medialis*: Vena digital medial
25. *Arcus venosus palmaris*: Arco venoso palmar

## Músculos del miembro torácico. Vista medial

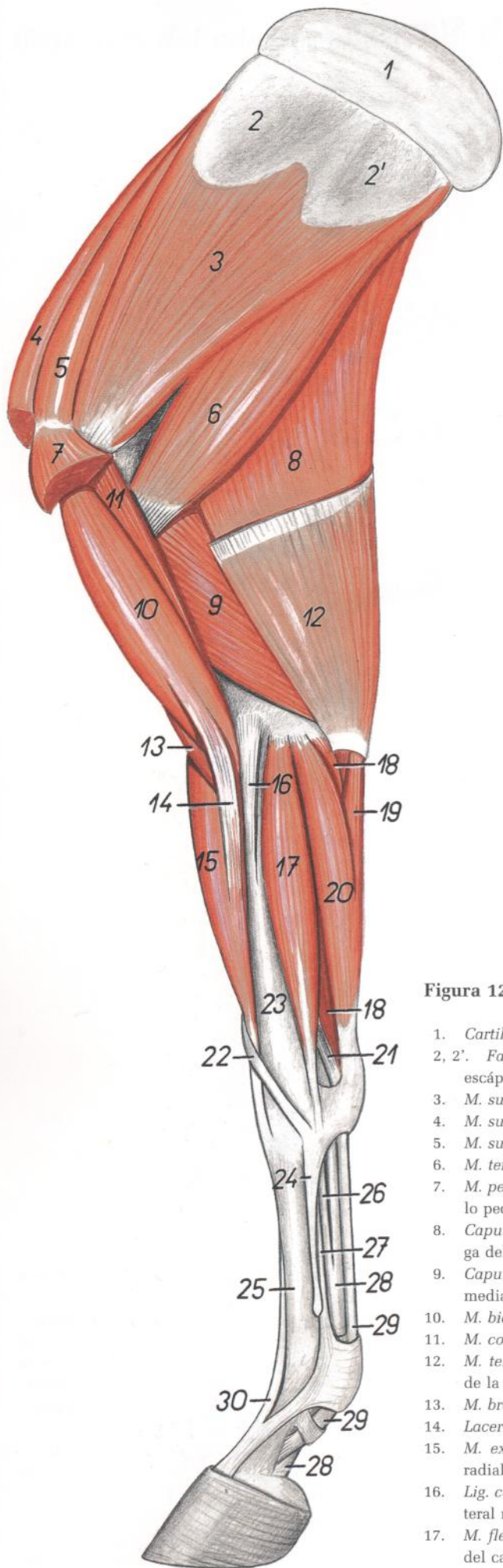


Figura 123

1. *Cartilago scapulae*: Cartílago de la escápula
- 2, 2'. *Facies serratae scapulae*: Cara serrata de la escápula
3. *M. subscapularis*: Músculo subescapular
4. *M. subclavius*: Músculo subclavio
5. *M. supraspinatus*: Músculo supraespinoso
6. *M. teres major*: Músculo redondo mayor
7. *M. pectoralis profundus (s. ascendens)*: Músculo pectoral profundo (ascendente)
8. *Caput longum mi. tricipitis brachii*: Cabeza larga del músculo tríceps braquial
9. *Caput mediale mi. tricipitis brachii*: Cabeza medial del músculo tríceps braquial
10. *M. biceps brachii*: Músculo bíceps braquial
11. *M. coracobrachialis*: Músculo coracobraquial
12. *M. tensor fasciae antebrachii*: Músculo tensor de la fascia del antebrazo
13. *M. brachialis*: Músculo braquial
14. *Lacertus fibrosus*: Lacertus fibrosus
15. *M. extensor carpi radialis*: Músculo extensor radial del carpo
16. *Lig. collaterale mediale cubiti*: Ligamento colateral medial del codo
17. *M. flexor carpi radialis*: Músculo flexor radial del carpo
18. *M. flexor digitalis superficialis*: Músculo flexor digital superficial
19. *Caput ulnare mi. flexoris carpi ulnaris*: Cabeza cubital del músculo flexor cubital del carpo
20. *Caput humerale mi. flexoris carpi ulnaris*: Cabeza humeral del músculo flexor cubital del carpo
21. *Lig. accessorium mi. flexoris digitalis superficialis*: Ligamento accesorio del músculo flexor digital superficial
22. *M. abductor digiti I longus*: Músculo abductor largo del primer dedo
23. *Radius*: Radio
24. *Os metacarpale II*: Segundo hueso metacarpiano
25. *Os metacarpale III*: Tercer hueso metacarpiano
26. *Lig. accessorium mi. flexoris digitalis profundus*: Ligamento accesorio del músculo flexor digital profundo
27. *M. interosseus*: Músculo interóseo
28. *Tendo mi. flexoris digitalis profundus*: Tendón del músculo flexor digital profundo
29. *Tendo mi. flexoris digitalis superficialis*: Tendón del músculo flexor digital superficial
30. *M. extensor digitalis communis (tendo)*: Músculo extensor digital común (tendón)

## Músculos del miembro torácico. Vista lateral

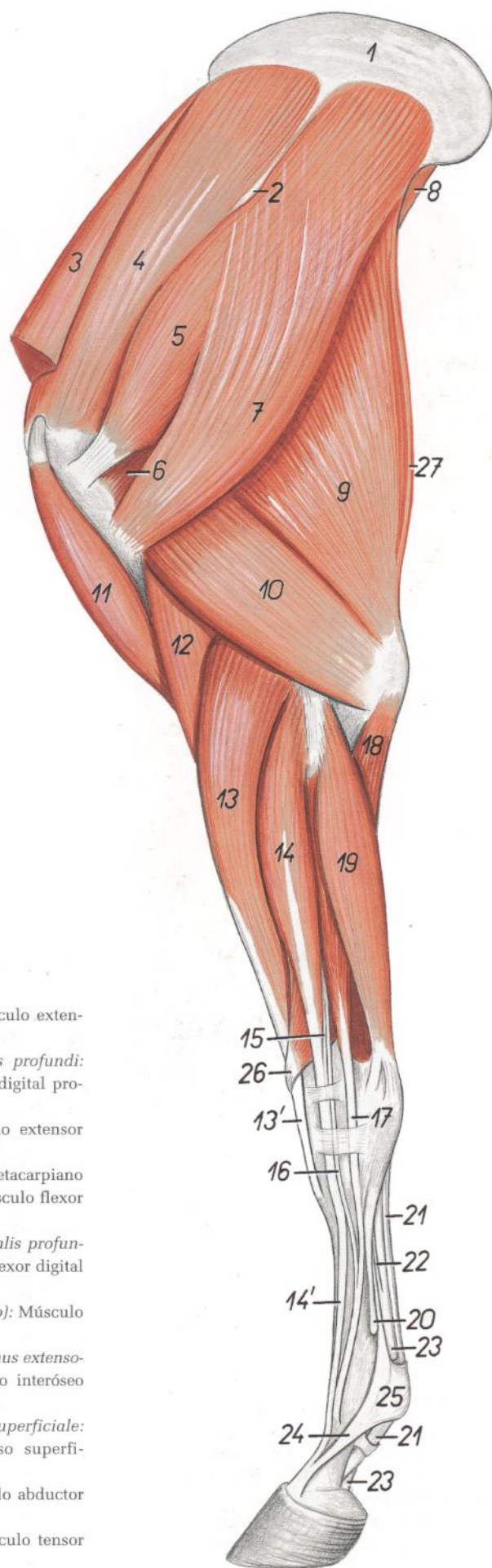


Figura 124

1. *Cartilago scapulae*: Cartilago de la escápula
2. *Tuber spinae scapulae*: Tuberosidad de la espina de la escápula
3. *M. subclavius*: Músculo subclavio
4. *M. supraspinatus*: Músculo supraespinoso
5. *M. infraspinatus*: Músculo infraespinoso
6. *M. teres minor*: Músculo redondo menor
7. *M. deltoideus*: Músculo deltoideos
8. *M. teres major*: Músculo redondo mayor
9. *Caput longum mi. tricipitis brachii*: Cabeza larga del músculo tríceps braquial
10. *Caput laterale mi. tricipitis brachii*: Cabeza lateral del músculo tríceps braquial
11. *M. biceps brachii*: Músculo bíceps braquial
12. *M. brachialis*: Músculo braquial
- 13, 13'. *M. extensor carpi radialis*: Músculo extensor radial del carpo
- 14, 15, 16. *M. extensor digitalis communis*: Músculo extensor digital común
- 14, 14'. *M. extensor digitalis communis (proprius)*: Músculo extensor digital común (propio)
15. *M. extensor digiti II (rudim.)*: Músculo extensor del segundo dedo (rudimentario)
16. *M. extensor digiti III et IV (rudim.)*: Músculo extensor del tercero y cuarto dedos (rudimentario)

17. *M. extensor digitalis lateralis*: Músculo extensor digital lateral
18. *Caput ulnare mi. flexoris digitalis profundi*: Cabeza cubital del músculo flexor digital profundo
19. *M. extensor carpi ulnaris*: Músculo extensor cubital del carpo
20. *Os metacarpale IV*: Cuarto hueso metacarpiano
21. *M. flexor digitalis superficialis*: Músculo flexor digital superficial
22. *Caput tendineum mi. flexoris digitalis profundi*: Cabeza tendinosa del músculo flexor digital profundo
23. *M. flexor digitalis profundus (tendo)*: Músculo flexor digital profundo (tendón)
24. *Portio collateralis mi. interossei (ramus extensorius)*: Porción colateral del músculo interóseo (rama extensora)
25. *Lig. metacarpeum transversum superficiale*: Ligamento metacarpiano transverso superficial
26. *M. abductor digiti I longus*: Músculo abductor largo del primer dedo
27. *M. tensor fasciae antebrachii*: Músculo tensor de la fascia del antebrazo

## Esqueleto de la porción proximal del miembro torácico. Vista lateral

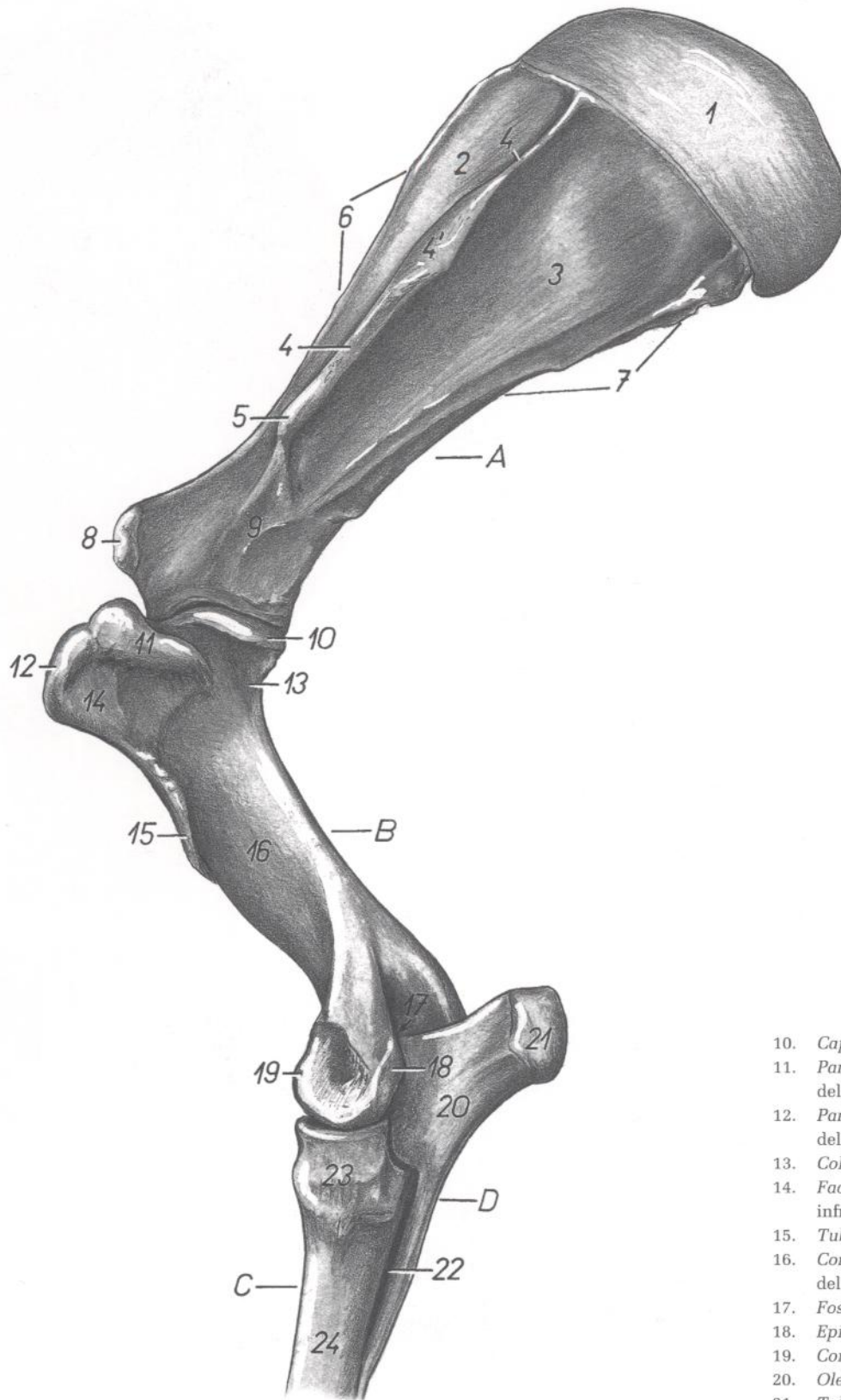


Figura 125

1. *Cartilago scapulae*: Cartilago de la escápula
2. *Fossa supraspinata*: Fosa supraespinosa
3. *Fossa infraspinata*: Fosa infraespinosa
4. *Spina scapulae*: Espina de la escápula
- 4'. *Tuber spinae scapulae*: Tuberosidad de la espina de la escápula

5. *Acromion*: Acromion
6. *Margo cranialis*: Borde craneal
7. *Margo caudalis*: Borde caudal
8. *Tuberculum supraglenoidale*: Tubérculo supra-glenoideo
9. *Collum scapulae*: Cuello de la escápula

10. *Caput humeri*: Cabeza del húmero
11. *Pars caudalis tuberculi majoris*: Parte caudal del tubérculo mayor
12. *Pars cranialis tuberculi majoris*: Parte craneal del tubérculo mayor
13. *Collum humeri*: Cuello del húmero
14. *Facies mi. infraspinati*: Cara para el músculo infraespinoso
15. *Tuberositas deltoidea*: Tuberosidad deltoidea
16. *Corpus humeri (sulcus mi. brachialis)*: Cuerpo del húmero (surco del músculo braquial)
17. *Fossa olecrani*: Fosa del olécranon
18. *Epicondylus lateralis*: Epicóndilo lateral
19. *Condylus humeri*: Cóndilo del húmero
20. *Olecranon*: Olécranon
21. *Tuber olecrani*: Tuberosidad del olécranon
22. *Spatium interosseum antebrachii*: Espacio interóseo del antebrazo
23. *Caput radii*: Cabeza del radio
24. *Corpus radii*: Cuerpo del radio
- A. *Scapula*: Escápula
- B. *Humerus*: Húmero
- C. *Radius*: Radio
- D. *Ulna*: Cúbito

## Esqueleto de la porción proximal del miembro torácico. Vista medial

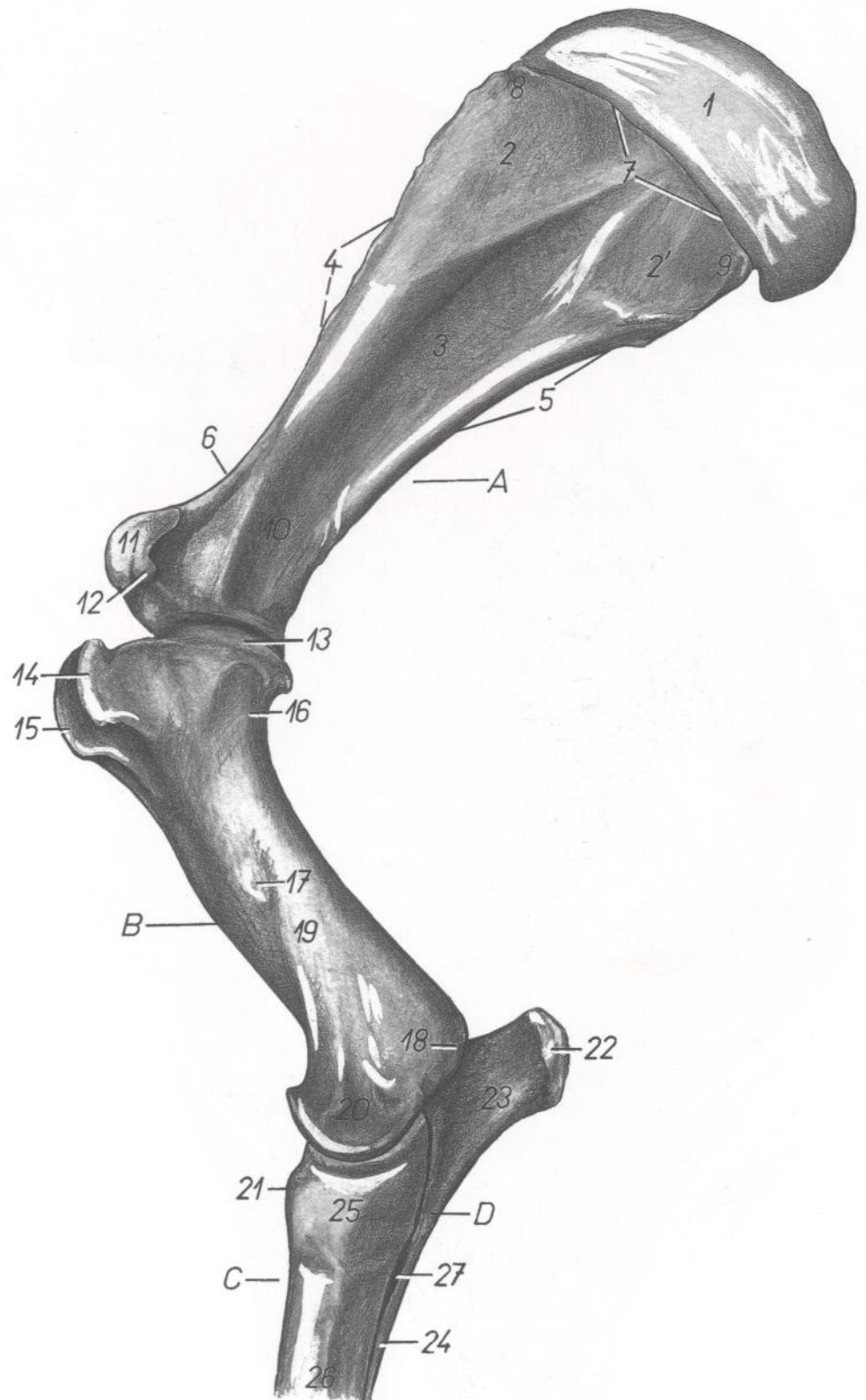


Figura 126

- |   |   |  |
|---|---|--|
| 1. <i>Cartilago scapulae</i> : Cartilago de la escápula                         | 18. <i>Epicondylus medialis</i> : Epicóndilo medial   | 26. <i>Corpus radii</i> : Cuerpo del radio                                   |
| 2, 2'. <i>Facies serratae</i> : Cara serrata                                    | 19. <i>Corpus humeri</i> : Cuerpo del húmero          | 27. <i>Spatium interosseum antebrachii</i> : Espacio interóseo del antebrazo |
| 3. <i>Fossa subscapularis</i> : Fosa subescapular                               | 20. <i>Condylus humeri</i> : Cóndilo del húmero       | A. <i>Scapula</i> : Escápula   |
| 4. <i>Margo cranialis</i> : Borde craneal                                       | 21. <i>Tuberositas radii</i> : Tuberosidad del radio  | B. <i>Humerus</i> : Húmero   |
| 5. <i>Margo caudalis</i> : Borde caudal   | 22. <i>Tuber olecrani</i> : Tuberosidad del olécranon | C. <i>Radius</i> : Radio   |
| 6. <i>Incisura scapulae</i> : Incisura de la escápula                           | 23. <i>Olecranon</i> : Olécranon                      | D. <i>Ulna</i> : Cúbito  |
| 7. <i>Margo dorsalis</i> : Borde dorsal   | 24. <i>Corpus ulnae</i> : Cuerpo del cúbito           |  |
| 8. <i>Angulus cranialis</i> : Ángulo craneal                                    | 25. <i>Caput radii</i> : Cabeza del radio             |  |
| 9. <i>Angulus caudalis</i> : Ángulo caudal                                      |   |  |
| 10. <i>Collum scapulae</i> : Cuello de la escápula                              |   |  |
| 11. <i>Tuberculum supraglenoidale</i> : Tubérculo supra-glenoideo               |   |  |
| 12. <i>Processus coracoideus</i> : Apófisis coracoides                          |   |  |
| 13. <i>Caput humeri</i> : Cabeza del húmero                                     |   |  |
| 14. <i>Pars cranialis tuberculi minoris</i> : Parte craneal del tubérculo menor |   |  |
| 15. <i>Tuberculum intermedium</i> : Tubérculo intermedio                        |   |  |
| 16. <i>Collum humeri</i> : Cuello del húmero                                    |   |  |
| 17. <i>Tuberositas teres major</i> : Tuberosidad del redondo mayor              |   |  |

## Disección del hombro y brazo desde la superficie medial. Primer plano

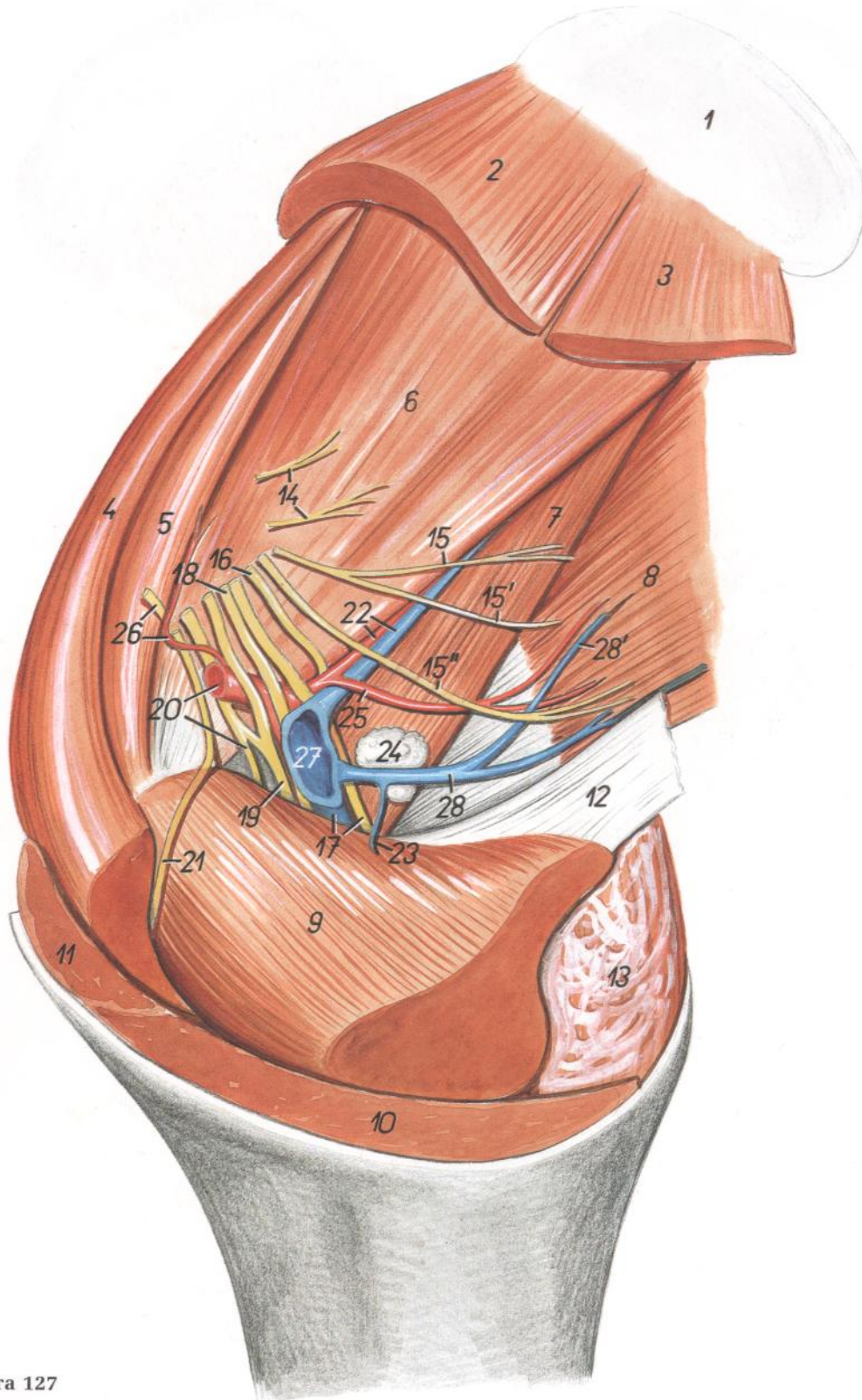


Figura 127

1. *Cartilago scapulae*: Cartilago de la escápula
2. *M. serratus ventralis cervicis*: Músculo serrato ventral del cuello
3. *M. serratus ventralis thoracis*: Músculo serrato ventral del tórax
4. *M. subclavius*: Músculo subclavio
5. *M. supraspinatus*: Músculo supraespinoso
6. *M. subscapularis*: Músculo subescapular

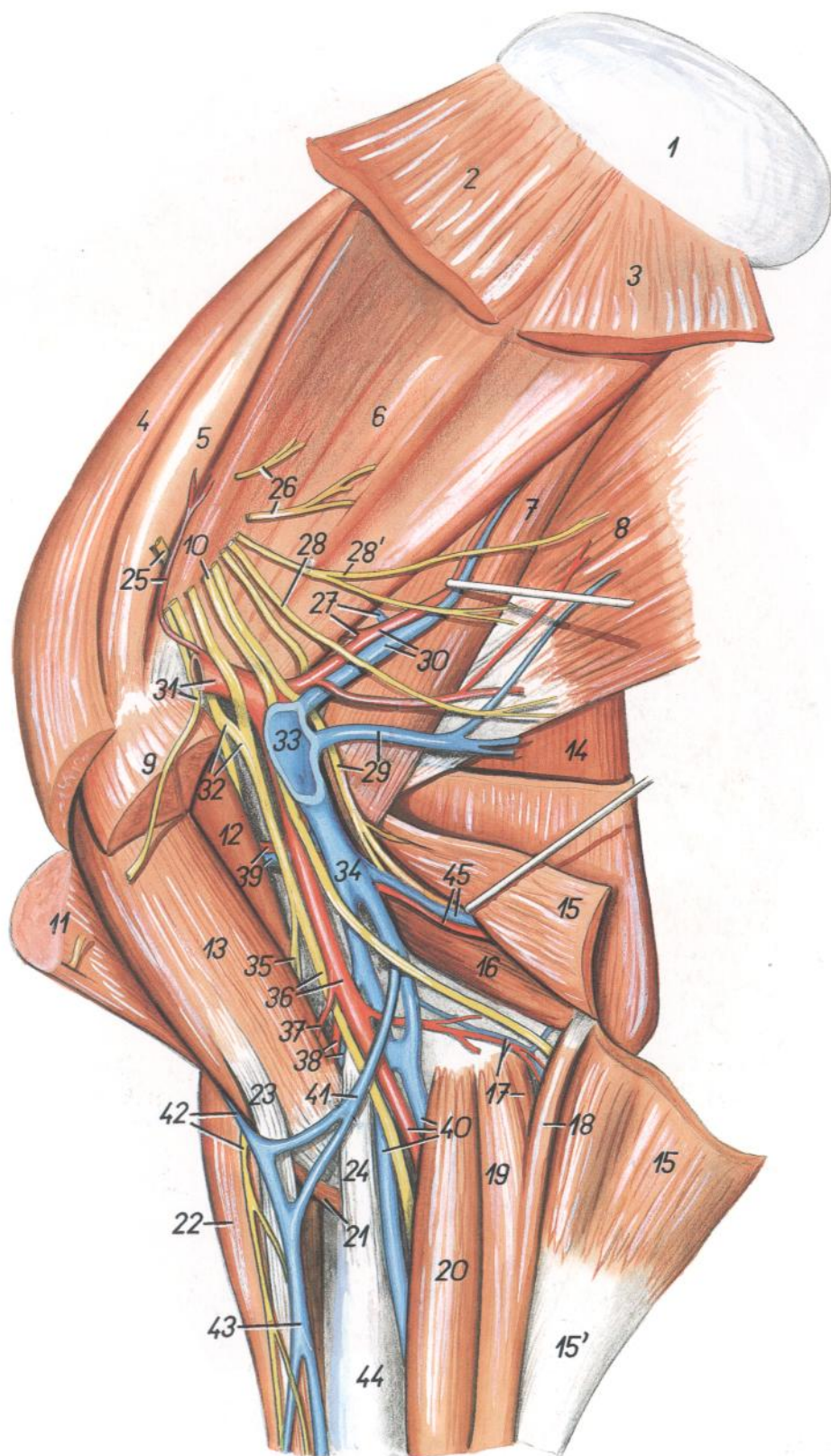
7. *M. teres major*: Músculo redondo mayor
8. *M. latissimus dorsi*: Músculo dorsal ancho
9. *M. pectoralis profundus (ascendens)*: Músculo pectoral profundo (ascendente)
10. *M. pectoralis transversus*: Músculo pectoral transverso
11. *M. pectoralis descendens*: Músculo pectoral descendente

12. *Lacertus axillaris*: Lacertus axilar
13. *M. tensor fasciae antebrachii*: Musculo tensor de la fascia del antebrazo
14. *Nn. subscapulares*: Nervios subescapulares
- 15, 15'. *N. thoracodorsalis*: Nervio toracodorsal
- 15''. *N. thoracicus lateralis*: Nervio torácico lateral
16. *N. axillaris*: Nervio axilar
17. *N. radialis, v. brachialis*: Nervio radial, vena braquial
18. *N. ulnaris*: Nervio cubital
19. *N. medianus et n. musculocutaneus*: Nervios mediano y musculocutáneo
20. *A. axillaris, ramus muscularis proximalis*: Arteria axilar, ramo muscular proximal
21. *N. pectoralis cranialis*: Nervio pectoral craneal
22. *A. et v. subscapularis*: Arteria y vena subescapulares
23. *V. thoracica externa*: Vena torácica externa
24. *Lnn. axillares*: Linfonódulos axilares
25. *A. thoracodorsalis*: Arteria toracodorsal
26. *A. et n. supraescapularis*: Arteria y nervio supraescapulares
27. *V. axillaris*: Vena axilar
- 28, 28'. *Vv. thoracodorsales*: Venas toracodorsales

## Discción del hombro y brazo desde la superficie medial. Segundo plano

Figura 128

1. *Cartilago scapulae*: Cartílago de la escápula
2. *M. serratus ventralis cervicis*: Músculo serrato ventral del cuello
3. *M. serratus ventralis thoracis*: Músculo serrato ventral del tórax
4. *M. subclavius*: Músculo subclavio
5. *M. supraspinatus*: Músculo supraespinoso
6. *M. subscapularis*: Músculo subescapular
7. *M. teres major*: Músculo redondo mayor
8. *M. latissimus dorsi*: Músculo dorsal ancho
9. *M. pectoralis profundus (ascendens)*: Músculo pectoral profundo (ascendente)
10. *N. ulnaris*: Nervio cubital
11. *M. brachiocephalicus*: Músculo braquiocefálico
12. *M. coracobrachialis*: Músculo coracobraquial
13. *M. biceps brachii*: Músculo bíceps braquial
14. *Caput longum mi. tricipitis brachii*: Cabeza larga del músculo tríceps braquial
15. *M. tensor fasciae antebrachii*: Músculo tensor de la fascia del antebrazo
- 15'. *Fascia antebrachii*: Fascia del antebrazo
16. *Caput mediale mi. tricipitis brachii*: Cabeza medial del músculo tríceps braquial
17. *M. flexor digitalis superficialis, a. et v. collateralis ulnaris*: Músculo flexor digital superficial, arteria y vena colaterales cubitales
18. *Caput ulnare mi. flexoris carpi ulnaris*: Cabeza cubital del músculo flexor cubital del carpo
19. *Caput humerale mi. flexoris carpi ulnaris*: Cabeza humeral del músculo flexor cubital del carpo
20. *M. flexor carpi radialis*: Músculo flexor radial del carpo
21. *M. brachialis*: Músculo braquial
22. *M. extensor carpi radialis*: Músculo flexor radial del carpo
21. *M. brachialis*: Músculo braquial
22. *M. extensor carpi radialis*: Músculo extensor radial del carpo
23. *Lacertus fibrosus*: Lacertus fibrosus
24. *Lig. collaterale mediale cubiti*: Ligamento colateral medial del codo
25. *A. et n. suprascapularis*: Arteria y nervio supraescapulares
26. *Nn. subscapulares*: Nervios subescapulares
27. *A. et v. circumflexa scapulae*: Arteria y vena circunflejas de la escápula
28. *N. thoracicus lateralis*: Nervio torácico lateral
- 28'. *N. thoracodorsalis*: Nervio toracodorsal
29. *V. thoracodorsalis, n. radialis*: Vena toracodorsal, nervio radial
30. *A. et v. subscapularis*: Arteria y vena subescapulares
31. *A. axillaris, n. pectoralis cranialis*: Arteria axilar, nervio pectoral craneal
32. *N. musculocutaneus*: Nervio musculocutáneo
33. *V. axillaris*: Vena axilar
34. *V. brachialis*: Vena braquial
35. *Ramus muscularis distalis et ramus cutaneus ni. musculocutanei*: Ramo muscular distal y ramo cutáneo del nervio musculocutáneo
36. *A. brachialis, n. medianus*: Arteria braquial, nervio mediano
37. *A. bicipitalis*: Arteria bicipital



38. *A. et v. transversa cubiti*: Arteria y vena transversas del codo
39. *A. et v. circumflexa humeri cranialis*: Arteria y vena circunflejas humerales craneales
40. *A. mediana et vv. medianae*: Arteria y venas medianas
41. *V. mediana cubiti*: Vena mediana del codo
42. *V. cephalica, n. cutaneus antebrachii medialis*: Vena cefálica, nervio cutáneo medial del antebrazo
43. *V. cephalica*: Vena cefálica
44. *Radius*: Radio
45. *A. et v. profunda brachii*: Arteria y vena braquiales profundas

# CABALLO

## Disección de la superficie lateral del hombro y brazo

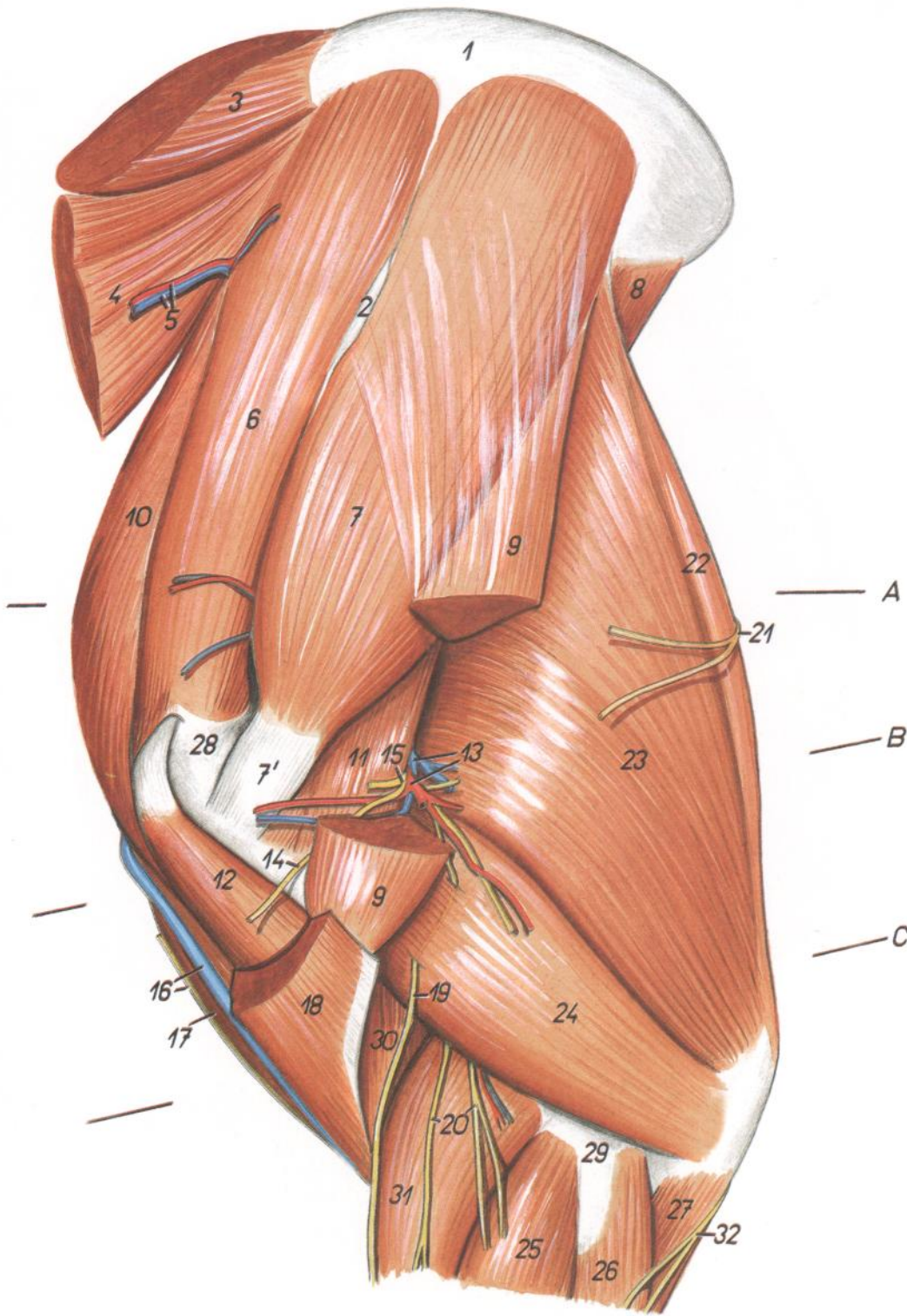


Figura 129

1. *Cartilago scapulae*: Cartilago de la escápula
2. *Tuber spinae scapulae*: Tuberosidad de la espina de la escápula
3. *M. rhomboideus cervicis*: Músculo romboides del cuello
4. *M. serratus ventralis cervicis*: Músculo serrato ventral del cuello
5. *A. et v. scapularis dorsalis*: Arteria y vena escapulares dorsales

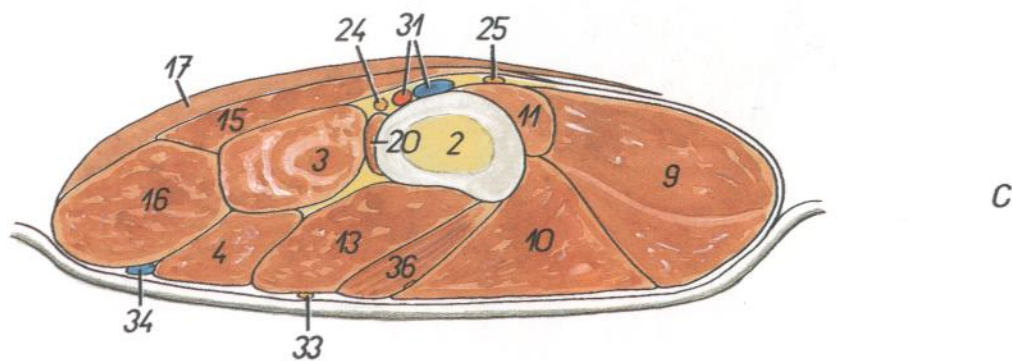
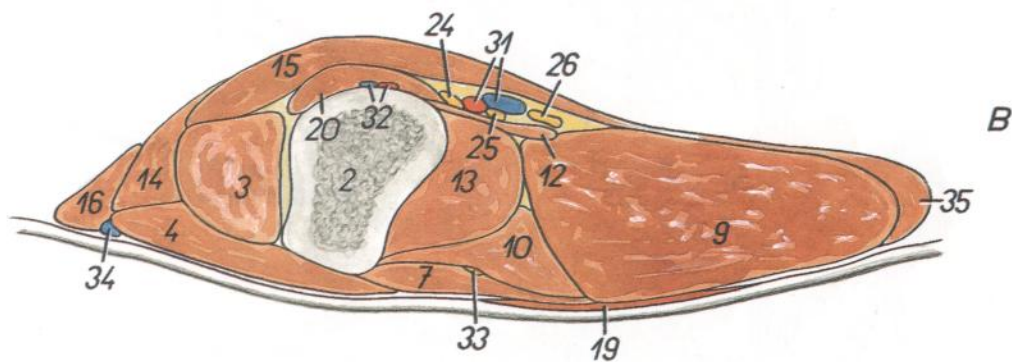
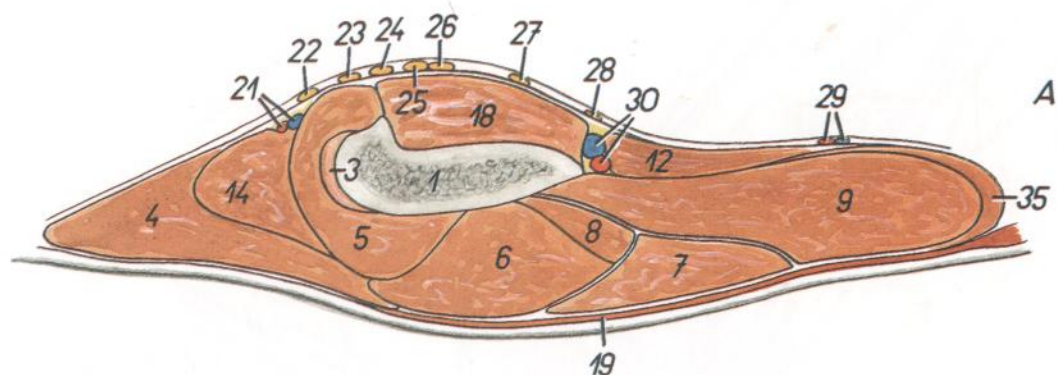
6. *M. supraspinatus*: Músculo supraespinoso
- 7, 7'. *M. infraspinatus*: Músculo infraespinoso
8. *M. teres major*: Músculo redondo mayor
9. *M. deltoideus*: Músculo deltoides
10. *M. subclavius*: Músculo subclavio
11. *M. teres minor*: Músculo redondo menor
12. *M. biceps brachii*: Músculo bíceps braquial
13. *A. et v. circumflexa humeri caudalis*: Arteria y vena circunflejas humerales caudales

14. *Ramus muscularis n. axillaris ad m. brachiocephalicum*: Ramo muscular del nervio axilar al músculo braquiocefálico
15. *N. axillaris*: Nervio axilar
16. *V. cephalica, ramus ni. supracavicularis ventralis*: Vena cefálica, ramo del nervio supraclavicular ventral
17. *M. pectoralis descendens*: Músculo pectoral descendente
18. *M. brachiocephalicus*: Músculo braquiocefálico
19. *M. cutaneus antebrachii cranialis*: Nervio cutáneo craneal del antebrazo
20. *Nn. cutanei antebrachii lateralis*: Nervios cutáneos laterales del antebrazo
21. *Rami cutanei ni. thoracici lateralis (n. intercostobrachialis)*: Ramos cutáneos del nervio torácico lateral (nervio intercostobraquial)
22. *M. tensor fasciae antebrachii*: Músculo tensor de la fascia del antebrazo
23. *Caput longum mi. tricipitis brachii*: Cabeza larga del músculo tríceps braquial
24. *Caput laterale mi. tricipitis brachii*: Cabeza lateral del músculo tríceps braquial
25. *M. extensor digitalis communis*: Músculo extensor digital común
26. *M. extensor carpi ulnaris*: Músculo extensor cubital del carpo
27. *Caput ulnare ni. flexoris digitalis profundus*: Cabeza cubital del músculo flexor digital profundo
28. *Pars cranialis tuberculi majoris*: Parte craneal del tubérculo mayor
29. *Epicondylus lateralis humeri*: Epicóndilo lateral del húmero
30. *M. brachialis*: Músculo braquial
31. *M. extensor carpi radialis*: Músculo extensor radial del carpo
32. *M. cutaneus antebrachii caudalis*: Nervio cutáneo caudal del antebrazo



# CABALLO

**Secciones transversales del hombro y brazo del miembro torácico izquierdo. Los niveles de las secciones se muestran en la figura 129**



**Figura 130**

1. *Scapula*: Escápula
2. *Humerus*: Húmero
3. *M. biceps brachii*: Músculo bíceps braquial
4. *M. brachiocephalicus*: Músculo braquiocefálico
5. *M. supraspinatus*: Músculo supraespinoso
6. *M. infraspinatus*: Músculo infraespinoso
7. *M. deltoideus*: Músculo deltoides
8. *M. teres minor*: Músculo redondo menor
9. *Caput longum mi. tricipitis brachii*: Cabeza larga del músculo tríceps braquial
10. *Caput laterale mi. tricipitis brachii*: Cabeza lateral del músculo tríceps braquial
11. *Caput mediale mi. tricipitis brachii*: Cabeza medial del músculo tríceps braquial
12. *M. teres major*: Músculo redondo mayor
13. *M. brachialis*: Músculo braquial
14. *M. subclavius*: Músculo subclavio
15. *M. pectoralis profundus (ascendens)*: Músculo pectoral profundo (ascendente)
16. *M. pectoralis descendens*: Músculo pectoral descendente
17. *M. pectoralis transversus*: Músculo pectoral transverso
18. *M. subscapularis*: Músculo subescapular
19. *M. cutaneus omobrachialis*: Músculo cutáneo omobraquial
20. *M. coracobrachialis*: Músculo coracobraquial
21. *A. et v. suprascapularis*: Arteria y vena supraescapulares

22. *N. pectoralis cranialis*: Nervio pectoral craneal
23. *N. musculocutaneus*: Nervio musculocutáneo
24. *N. medianus*: Nervio mediano
25. *N. ulnaris*: Nervio cubital
26. *N. radialis*: Nervio radial
27. *N. axillaris*: Nervio axilar
28. *N. thoracodorsalis*: Nervio toracodorsal
29. *A. et v. thoracodorsalis*: Arteria y vena toracodorsales
30. *A. et v. subscapularis*: Arteria y vena subescapulares

31. *A. et v. brachialis*: Arteria y vena braquiales
32. *A. et v. circumflexa humeri cranialis*: Arteria y vena circunflejas humerales craneales
33. *N. cutaneus antebrachii cranialis*: Nervio cutáneo craneal del antebrazo
34. *V. cephalica*: Vena cefálica
35. *M. tensor fasciae antebrachii*: Músculo tensor de la fascia del antebrazo
36. *M. extensor carpi radialis*: Músculo extensor radial del carpo

Topografía esquelética con los vasos de la parte proximal del miembro torácico.  
Vista medial

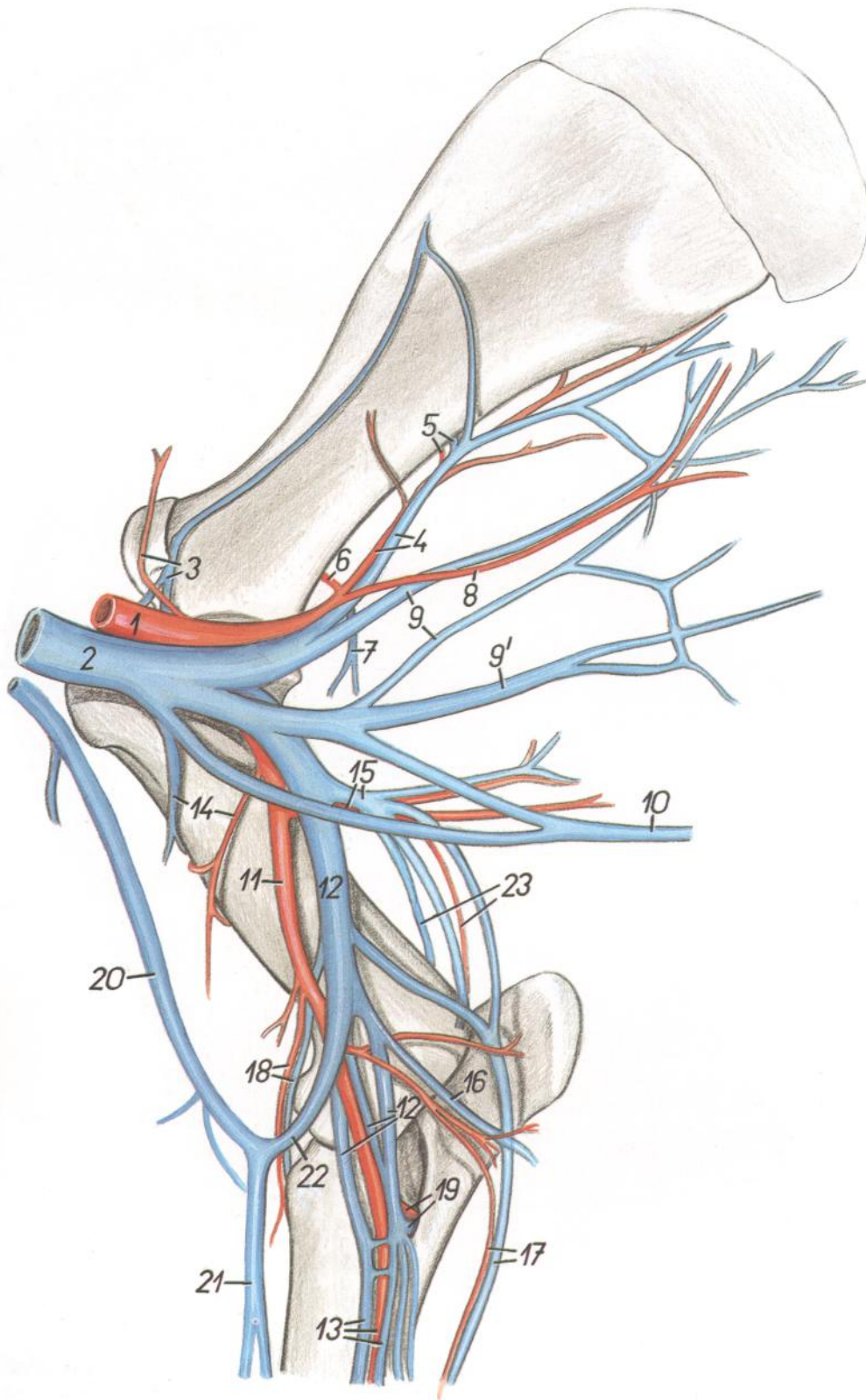


Figura 131

1. *A. axillaris*: Arteria axilar
2. *V. axillaris*: Vena axilar
3. *A. et v. suprascapularis*: Arteria y vena supraescapulares
4. *A. et v. subscapularis*: Arteria y vena subescapulares

5. *A. et v. circumflexa scapulae*: Arteria y vena circunflejas de la escápula
6. *A. circumflexa humeri caudalis*: Arteria circunfleja humeral caudal
7. *V. circumflexa humeri caudalis*: Vena circunfleja humeral caudal

8. *A. thoracodorsalis*: Arteria toracodorsal
- 9, 9'. *Vv. thoracodorsales*: Venas toracodorsales
10. *V. thoracica superficialis*: Vena torácica superficial
11. *A. brachialis*: Arteria braquial
12. *Vv. brachiales*: Venas braquiales
13. *A. mediana et vv. medianae*: Arteria y venas medianas
14. *A. et v. circumflexa humeri cranialis*: Arteria y vena circunflejas humerales craneales
15. *A. et v. profunda brachii*: Arteria y vena braquiales profundas
16. *V. ulnaris superficialis*: Vena cubital superficial
17. *A. et v. collateralis ulnaris*: Arteria y vena cubitales colaterales
18. *A. et v. transversa cubiti*: Arteria y vena transversas del codo
19. *A. et v. interossea communis*: Arteria y vena interóseas comunes
- 20, 21. *V. cephalica*: Vena cefálica
22. *V. mediana cubiti*: Vena mediana del codo
23. *A. et v. interossea recurrens*: Arteria y vena interóseas recurrentes

## Topografía esquelética con las arterias de la porción distal del miembro torácico. Vista medial. (De una radiografía.)

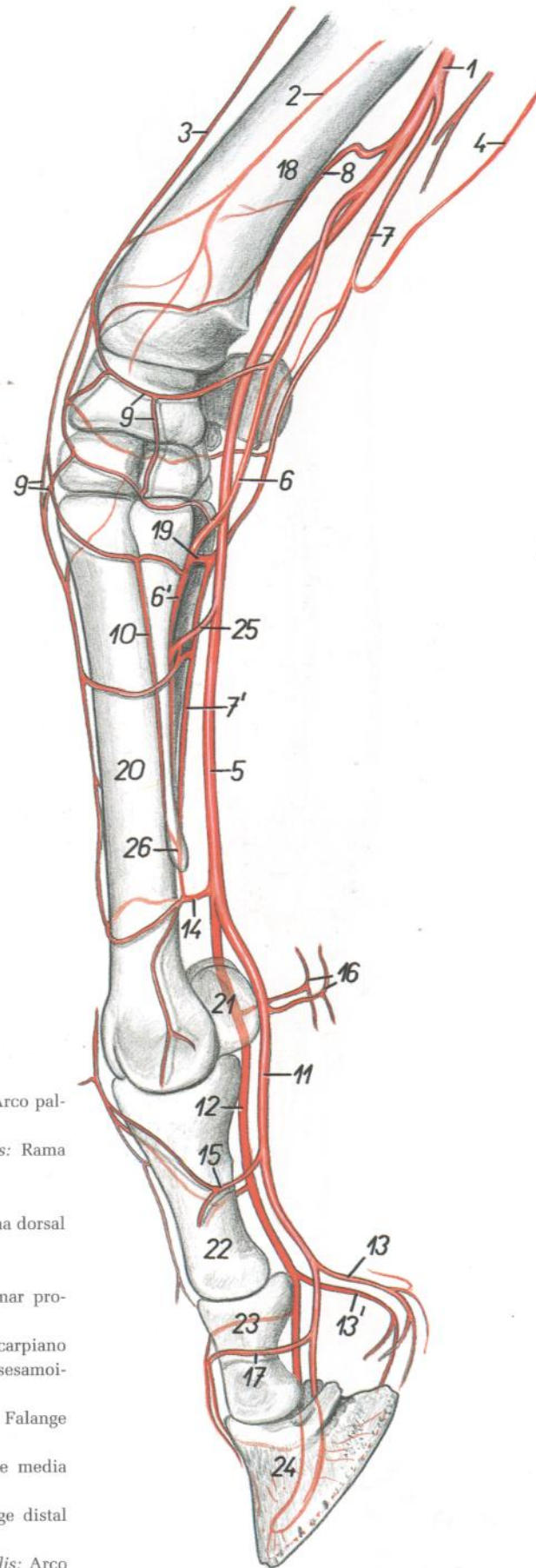


Figura 132

- |  |   |
|--|---|
| 1. <i>A. mediana</i> : Arteria mediana   | 14. <i>Arcus palmaris distalis superficialis</i> : Arco palmar distal superficial     |
| 2. <i>A. interossea cranialis</i> : Arteria interósea craneal                  | 15. <i>Ramus dorsalis phalangis proximalis</i> : Rama dorsal de la falange proximal   |
| 3. <i>Ramus a. transversae cubiti</i> : Rama de la arteria transversa del codo | 16. <i>Rami calcaris</i> : Ramas del espolón  |
| 4. <i>A. collateralis ulnaris</i> : Arteria colateral cubital                  | 17. <i>Ramus dorsalis phalangis mediae</i> : Rama dorsal de la falange media          |
| 5. <i>A. palmaris medialis</i> : Arteria palmar medial                         | 18. <i>Radius</i> : Radio   |
| 6. <i>A. radialis</i> : Arteria radial   | 19. <i>Arcus palmaris profundus</i> : Arco palmar profundo                            |
| 6'. <i>A. metacarpea palmaris II</i> : Segunda arteria metacarpiana palmar     | 20. <i>Os metacarpale III</i> : Tercer hueso metacarpiano                             |
| 7. <i>A. palmaris lateralis</i> : Arteria palmar lateral                       | 21. <i>Os sesamoideum proximale</i> : Hueso sesamoideo proximal                       |
| 7'. <i>A. metacarpea palmaris III</i> : Tercera arteria metacarpiana palmar    | 22. <i>Phalanx proximalis (os compedale)</i> : Falange proximal (cuartilla)           |
| 8. <i>A. radialis proximalis</i> : Arteria radial proximal                     | 23. <i>Phalanx media (os coronale)</i> : Falange media (corona)                       |
| 9. <i>Rete carpi dorsale</i> : Red dorsal del carpo                            | 24. <i>Phalanx distalis (os ungulare)</i> : Falange distal (hueso ungular)            |
| 10. <i>A. metacarpea dorsalis II</i> : Segunda arteria metacarpiana dorsal     | 25. <i>Arcus palmaris proximalis superficialis</i> : Arco palmar proximal superficial |
| 11. <i>A. digitalis palmaris medialis</i> : Arteria digital palmar medial      | 26. <i>Os metacarpale II</i> : Segundo hueso metacarpiano                             |
| 12. <i>A. digitalis palmaris lateralis</i> : Arteria digital palmar lateral    |   |
| 13, 13'. <i>Rami pulvini</i> : Ramas de la almohadilla                         |   |

## Esqueleto de la porción distal del miembro torácico. Vista lateral

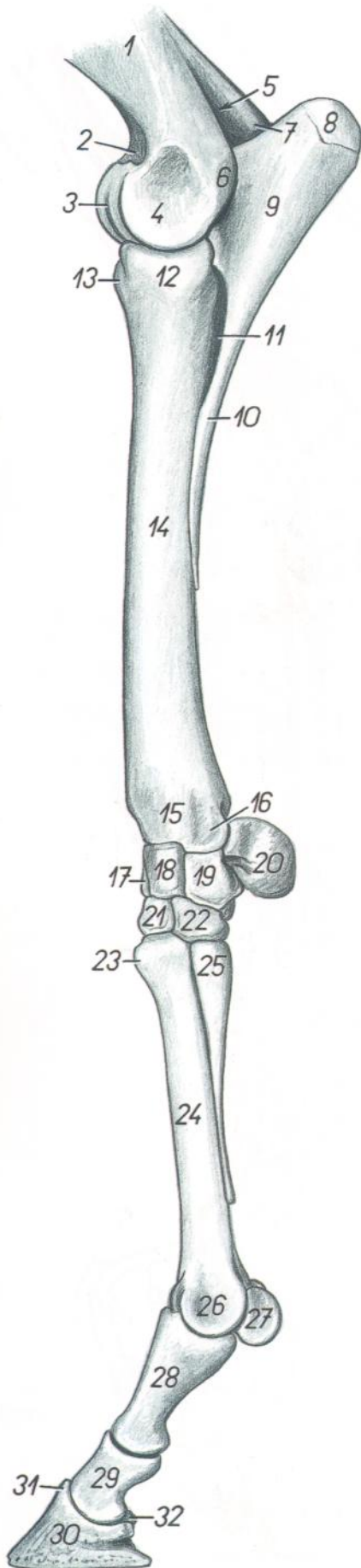


Figura 133

- |   |  |
|---|--|
| 1. <i>Corpus humeri</i> : Cuerpo del humero   | 20. <i>Os carpi accessorium (os pisiforme)</i> : Hueso accesorio del carpo (hueso pisiforme) |
| 2. <i>Fossa coronoidea</i> : Fosa coronoidea  | 21. <i>Os carpale III (os capitatum)</i> : Tercer hueso carpiano (hueso grande o capitado)   |
| 3. <i>Trochlea humeri</i> : Tróclea del húmero  | 22. <i>Os carpale IV (os hamatum)</i> : Cuarto hueso carpiano (hueso ganchoso)               |
| 4. <i>Condylus humeri</i> : Cóndilo del húmero  | 23. <i>Tuberositas ossis metacarpalis III</i> : Tuberosidad del tercer hueso metacarpiano    |
| 5. <i>Fossa olecrani</i> : Fosa del olécranon   | 24. <i>Corpus ossis metacarpalis III</i> : Cuerpo del tercer hueso metacarpiano              |
| 6. <i>Epicondylus lateralis</i> : Epicóndilo lateral  | 25. <i>Basis ossis metacarpalis IV</i> : Base del cuarto hueso metacarpiano                  |
| 7. <i>Epicondylus medialis</i> : Epicóndilo medial  | 26. <i>Trochlea ossis metacarpalis III</i> : Tróclea del tercer hueso metacarpiano           |
| 8. <i>Tuber olecrani</i> : Tuberosidad del olécranon  | 27. <i>Os sesamoideum proximale</i> : Hueso sesamoideo proximal                              |
| 9. <i>Olecranon</i> : Olécranon   | 28. <i>Phalanx proximalis (os compedale)</i> : Falange proximal (cuartilla)                  |
| 10. <i>Corpus ulnae</i> : Cuerpo del cúbito   | 29. <i>Phalanx media (os coronale)</i> : Falange media (corona)                              |
| 11. <i>Spatium interosseum antebrachii</i> : Espacio interóseo del antebrazo                | 30. <i>Phalanx distalis (os ungulare)</i> : Falange distal (hueso angular)                   |
| 12. <i>Caput radii</i> : Cabeza del radio   | 31. <i>Processus extensorius</i> : Apófisis extensora  |
| 13. <i>Tuberositas radii</i> : Tuberosidad del radio  | 32. <i>Os sesamoideum distale</i> : Hueso sesamoideo distal                                  |
| 14. <i>Corpus radii</i> : Cuerpo del radio  |  |
| 15. <i>Trochlea radii</i> : Tróclea del radio   |  |
| 16. <i>Processus styloideus lateralis</i> : Apófisis estiloides lateral                     |  |
| 17. <i>Os carpi radiale (os scaphoideum)</i> : Hueso radial del carpo (hueso escafoides)    |  |
| 18. <i>Os carpi intermedium (os lunatum)</i> : Hueso intermedio del carpo (hueso semilunar) |  |
| 19. <i>Os carpi ulnare (os triquetrum)</i> : Hueso cubital del carpo (hueso piramidal)      |  |

## Esqueleto del extremo distal del miembro torácico. Vista medial

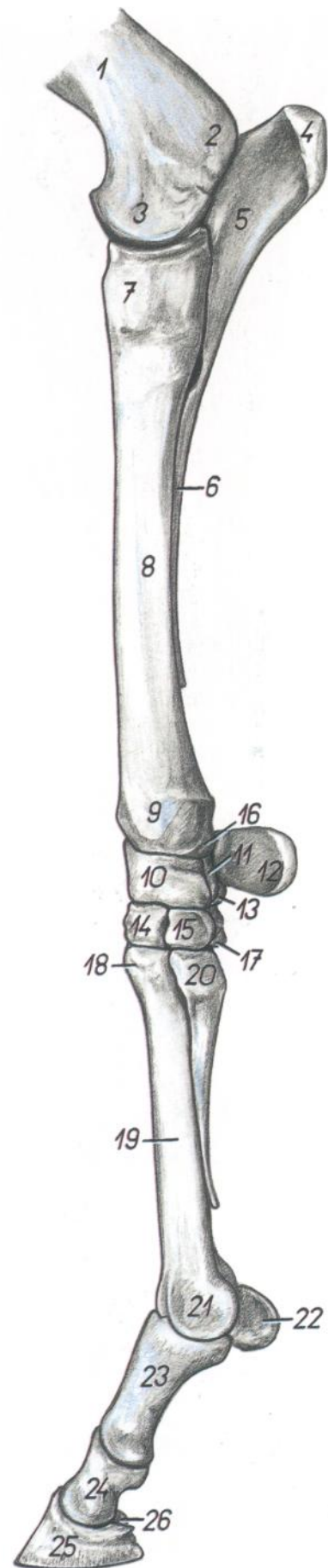


Figura 134

1. *Corpus humeri*: Cuerpo del húmero
2. *Epicondylus medialis*: Epicóndilo medial
3. *Condylus humeri*: Cóndilo del húmero
4. *Tuber olecrani*: Tuberosidad del olécranon
5. *Olecranon*: Olécranon
6. *Corpus ulnae*: Cuerpo del cúbito
7. *Caput radii*: Cabeza del radio
8. *Corpus radii*: Cuerpo del radio
9. *Trochlea radii*: Tróclea del radio
10. *Os carpi radiale (os scaphoideum)*: Hueso radial del carpo (hueso escafoides)
11. *Os carpi intermedium (os lunatum)*: Hueso intermedio del carpo (hueso semilunar)
12. *Os carpi accessorium (os pisiforme)*: Hueso accesorio del carpo (hueso pisiforme)
13. *Os carpi ulnare (os triquetrum)*: Hueso cubital del carpo (hueso piramidal)
14. *Os carpale III (os capitatum)*: Tercer hueso carpiano (hueso grande o capitado)
15. *Os carpale II (os trapezoideum)*: Segundo hueso carpiano (hueso trapezoide)
16. *Processus styloideus medialis*: Apófisis estiloides medial

17. *Os carpale IV (os hamatum)*: Cuarto hueso carpiano (hueso ganchoso)
18. *Tuberositas ossis metacarpalis III*: Tuberosidad del tercer hueso metacarpiano
19. *Corpus ossis metacarpis III*: Cuerpo del tercer hueso metacarpiano
20. *Basis ossis metacarpalis II*: Base del segundo hueso metacarpiano
21. *Trochlea ossis metacarpalis III*: Tróclea del tercer hueso metacarpiano
22. *Os sesamoideum proximale*: Hueso sesamoideo proximal
23. *Phalanx proximalis (os compedale)*: Falange proximal (cuartilla)
24. *Phalanx media (os coronale)*: Falange media (corona)
25. *Phalanx distalis (os ungulare)*: Falange distal (hueso ungular)
26. *Os sesamoideum distale*: Hueso sesamoideo distal

## Disección de la superficie lateral del antebrazo y porción distal del miembro torácico

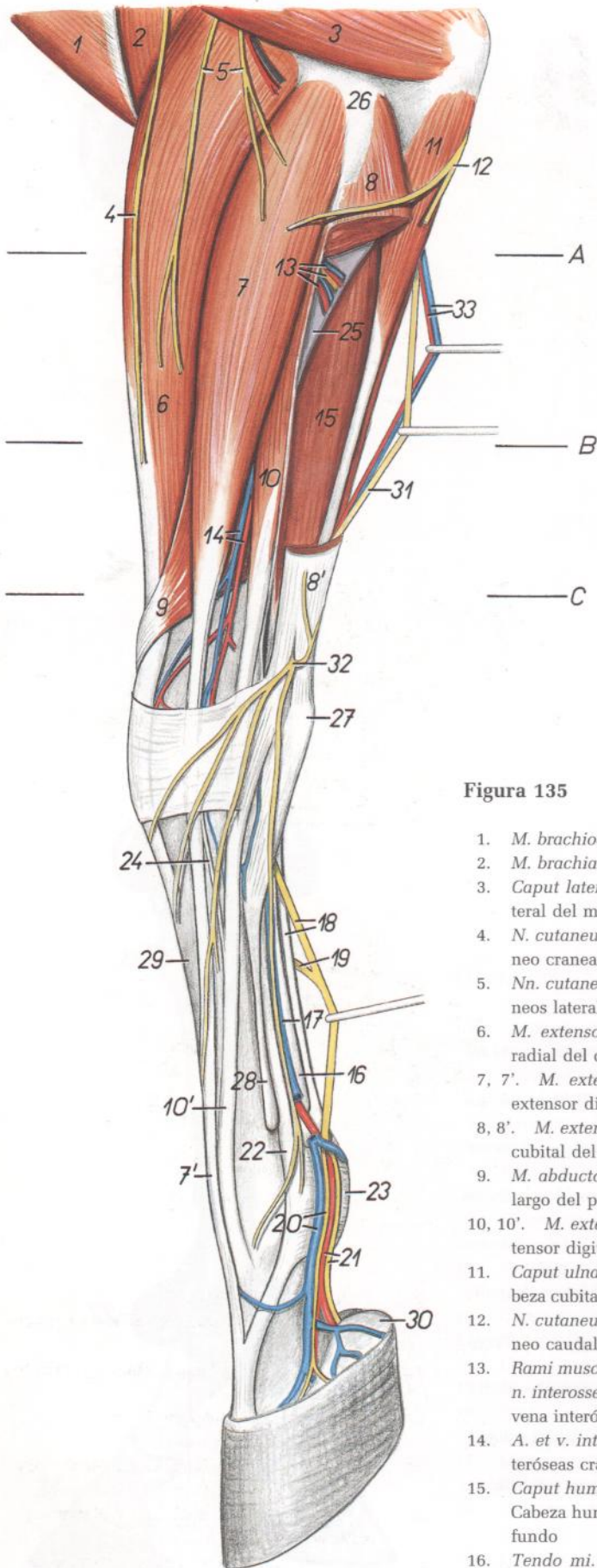


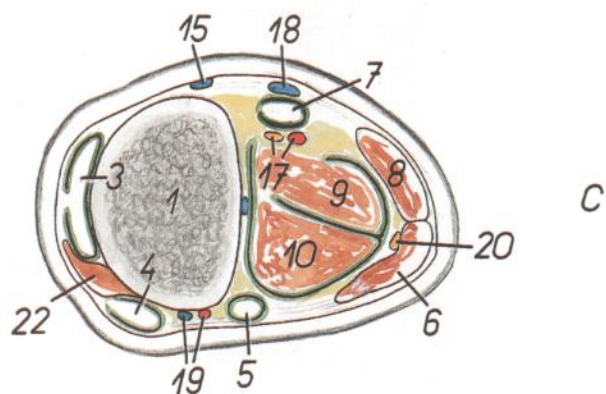
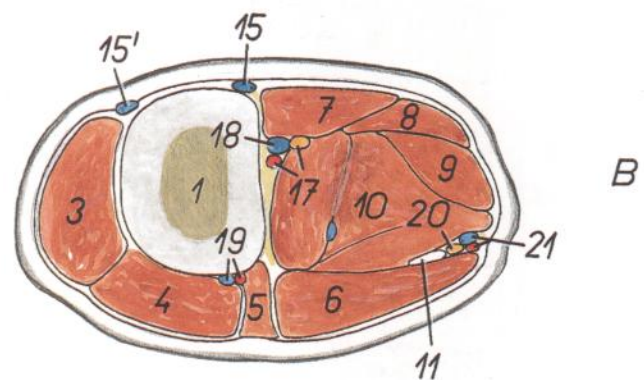
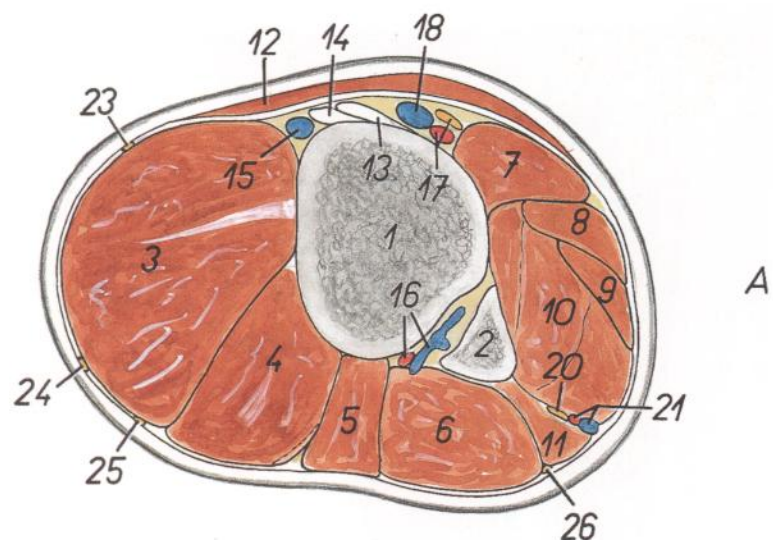
Figura 135

1. *M. brachiocephalicus*: Músculo braquiocefálico
2. *M. brachialis*: Músculo braquial
3. *Caput laterale mi. tricipitis brachii*: Cabeza lateral del músculo tríceps braquial
4. *N. cutaneus antebrachii cranialis*: Nervio cutáneo craneal del antebrazo
5. *Nn. cutanei antebrachii laterales*: Nervios cutáneos laterales del antebrazo
6. *M. extensor carpi radialis*: Músculo extensor radial del carpo
- 7, 7'. *M. extensor digitalis communis*: Músculo extensor digital común
- 8, 8'. *M. extensor carpi ulnaris*: Músculo extensor cubital del carpo
9. *M. abductor digiti I longus*: Músculo abductor largo del primer dedo
- 10, 10'. *M. extensor digitalis lateralis*: Músculo extensor digital lateral
11. *Caput ulnare mi. flexoris digitalis profundus*: Cabeza cubital del músculo flexor digital profundo
12. *N. cutaneus antebrachii caudales*: Nervio cutáneo caudal del antebrazo
13. *Rami musculares a. et v. interossee communis, n. interosseus*: Ramas musculares de la arteria y vena interóseas comunes, nervio interóseo
14. *A. et v. interossea cranialis*: Arteria y vena interóseas craneales
15. *Caput humerale mi. flexoris digitalis profundus*: Cabeza humeral del músculo flexor digital profundo
16. *Tendo mi. flexoris digitalis profundus*: Tendón del músculo flexor digital profundo

17. *V. palmaris lateralis*: Vena palmar lateral
18. *Tendo mi. flexoris digitalis superficialis, n. palmaris lateralis*: Tendón del músculo flexor digital superficial, nervio palmar lateral
19. *Ramus communicans nervorum palmarium*: Ramo comunicante de los nervios palmares
20. *V. digitalis lateralis, ramus dorsalis ni. digitalis palmaris lateralis*: Vena digital lateral, ramo dorsal del nervio digital palmar lateral
21. *A. digitalis lateralis, n. digitalis palmaris lateralis*: Arteria digital lateral, nervio digital palmar lateral
22. *M. interosseus*: Músculo interóseo
23. *Lig. metacarpeum transversum superficiale*: Ligamento metacarpiano transverso superficial
24. *M. extensor digiti III et IV (rudim.)*: Músculo extensor del tercer y cuarto dedos (rudimentario)
25. *Ulna*: Cúbito
26. *Epicondylus lateralis humeri*: Epicóndilo lateral del húmero
27. *Os carpi accessorium (os pisiforme)*: Hueso accesorio del carpo (hueso pisiforme)
28. *Os metacarpale IV*: Cuarto hueso metacarpiano
29. *Os metacarpale III*: Tercer hueso metacarpiano
30. *Cartilago ungularis lateralis*: Cartílago ungular lateral
31. *N. ulnaris*: Nervio cubital
32. *Ramus dorsalis ni. ulnaris*: Ramo dorsal del nervio cubital
33. *A. et v. collateralis ulnaris*: Arteria y vena colaterales cubitales

# CABALLO

**Secciones transversales del antebrazo del miembro torácico izquierdo.**  
**Los niveles de las secciones se muestran en la figura 135**



**Figura 136**

1. *Radius*: Radio
2. *Ulna*: Cúbito
3. *M. extensor carpi radialis*: Músculo extensor radial del carpo
4. *M. extensor digitalis communis*: Músculo extensor digital común
5. *M. extensor digitalis lateralis*: Músculo extensor digital lateral
6. *M. extensor carpi ulnaris*: Músculo extensor cubital del carpo
7. *M. flexor carpi radialis*: Músculo flexor radial del carpo
8. *M. flexor carpi ulnaris*: Músculo flexor cubital del carpo
9. *M. flexor digitalis superficialis*: Músculo flexor digital superficial
10. *Caput humerale mi. flexoris digitalis profundi*: Cabeza humeral del músculo flexor digital profundo
11. *Caput ulnare mi. flexoris digitalis profundi*: Cabeza cubital del músculo flexor digital profundo
12. *M. pectoralis transversus*: Músculo pectoral transverso

13. *Lig. collaterale mediale cubiti*: Ligamento colateral medial del codo
14. *Insertio mi. brachialis*: Inserción del músculo braquial
15. *V. cephalica*: Vena cefálica
- 15'. *V. cephalica accessoria*: Vena cefálica accesoria
16. *A. et v. interossea communis*: Arteria y vena interóseas comunes
17. *A. mediana et n. medianus*: Arteria y nervio medianos
18. *V. mediana*: Vena mediana
19. *A. et v. interossea cranialis*: Arteria y vena interóseas craneales

20. *N. ulnaris*: Nervio cubital
21. *A. et v. collateralis ulnaris*: Arteria y vena colaterales cubitales
22. *M. abductor digiti I longus*: Músculo abductor largo del primer dedo
23. *N. cutaneus antebrachii medialis*: Nervio cutáneo medial del antebrazo
24. *N. cutaneus antebrachii cranialis*: Nervio cutáneo craneal del antebrazo
25. *N. cutaneus antebrachii lateralis*: Nervio cutáneo lateral del antebrazo
26. *N. cutaneus antebrachii caudalis*: Nervio cutáneo caudal del antebrazo

## Disección de la superficie medial del antebrazo y de la porción distal del miembro torácico. Plano superficial

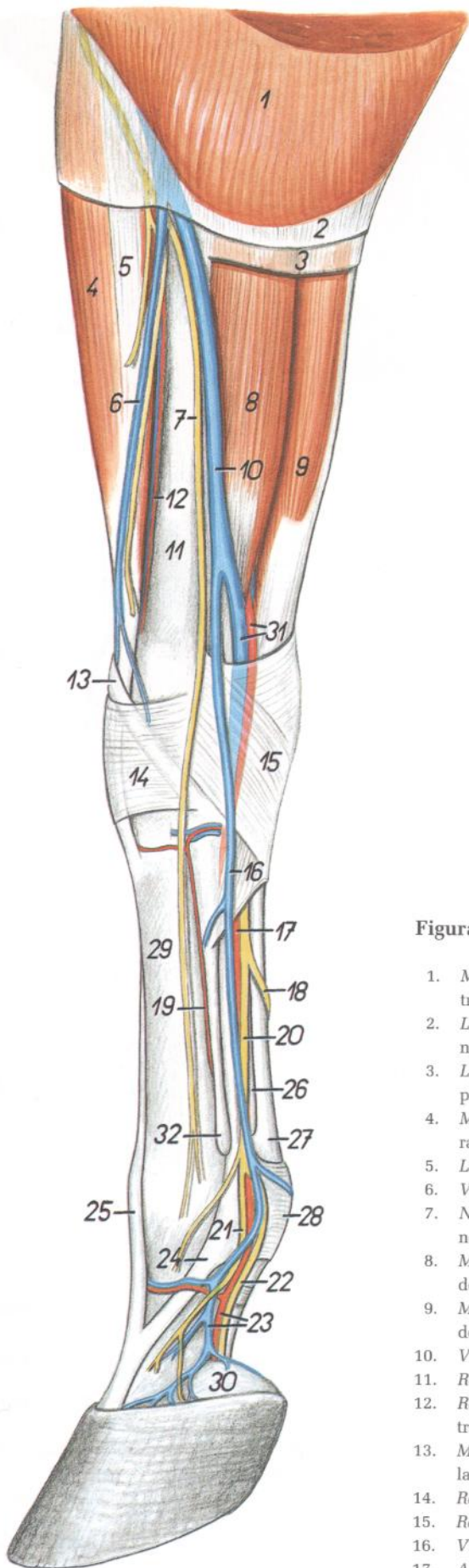


Figura 137

1. *M. pectoralis transversus*: Músculo pectoral transverso
2. *Lamina superficialis fasciae antibrachii*: Lámina superficial de la fascia del antebrazo
3. *Lamina profunda fasciae antibrachii*: Lámina profunda de la fascia del antebrazo
4. *M. extensor carpi radialis*: Músculo extensor radial del carpo
5. *Lacertus fibrosus*: Lacertus fibrosus
6. *V. cephalica accessoria*: Vena cefálica accesoria
7. *N. cutaneus antibrachii medialis*: Nervio cutáneo medial del antebrazo
8. *M. flexor carpi radialis*: Músculo flexor radial del carpo
9. *M. flexor carpi ulnaris*: Músculo flexor cubital del carpo
10. *V. cephalica*: Vena cefálica
11. *Radius*: Radio
12. *Ramus a. transversae cubiti*: Rama de la arteria transversa del codo
13. *M. abductor digiti I longus*: Músculo abductor largo del primer dedo
14. *Retinaculum extensorum*: Retináculo extensor
15. *Retinaculum flexorum*: Retináculo flexor
16. *V. palmaris medialis*: Vena palmar medial
17. *A. palmaris medialis*: Arteria palmar medial
18. *Ramus communicans nervorum palmarium*: Ramo comunicante de los nervios palmares
19. *A. metacarpea dorsalis II*: Segunda arteria metacarpiana dorsal
20. *N. palmaris medialis*: Nervio palmar medial
21. *Ramus dorsalis ni. digitalis palmaris medialis*: Ramo dorsal del nervio digital palmar medial
22. *N. digitalis palmaris medialis*: Nervio digital palmar medial
23. *A. et v. digitalis medialis*: Arteria y vena digitales mediales
24. *M. interosseus*: Músculo interóseo
25. *M. extensor digitorum communis*: Músculo extensor digital común
26. *Tendo mi. flexoris digitalis profundi*: Tendón del músculo flexor digital profundo
27. *Tendo mi. flexoris digitalis superficialis*: Tendón del músculo flexor digital superficial
28. *Lig. metacarpeum transversum superficialis*: Ligamento metacarpiano transverso superficial
29. *Os metacarpale III*: Tercer hueso metacarpiano
30. *Cartilago unguularis medialis*: Cartilago unguilar medial
31. *A. et v. radialis*: Arteria y vena radiales
32. *Os metacarpale II*: Segundo hueso metacarpiano



## Disección de la superficie medial del antebrazo y porción distal del miembro torácico. Plano profundo

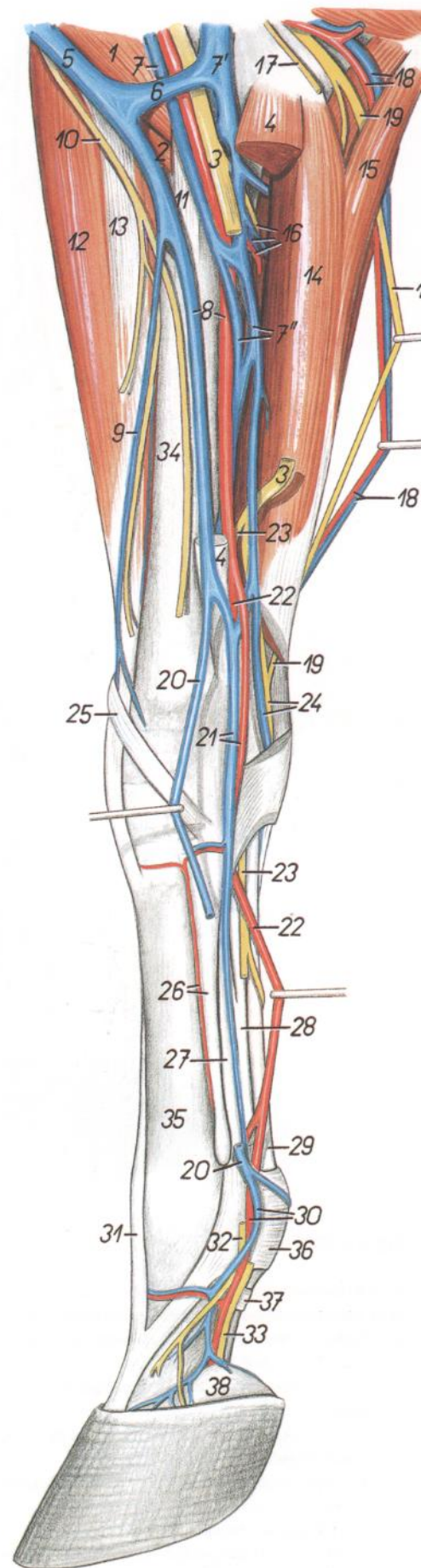


Figura 138

1. *M. biceps brachii*: Músculo bíceps braquial
2. *M. brachialis*: Músculo braquial
3. *N. medianus*: Nervio mediano
4. *M. flexor carpi radialis*: Músculo flexor radial del carpo
5. *V. cephalica*: Vena céfálica
6. *V. mediana cubiti*: Vena mediana del codo
- 7, 7', 7". *Vv. medianae*: Venas medianas
8. *V. cephalica, a. mediana*: Vena céfálica, arteria mediana
9. *V. cephalica accessoria*: Vena céfálica accesoria
10. *N. cutaneus antebrachii medialis*: Nervio cutáneo medial del antebrazo
11. *Lig. collaterale mediale cubiti*: Ligamento colateral medial del codo
12. *M. extensor carpi radialis*: Músculo extensor radial del carpo
13. *Lacertus fibrosus*: Lacertus fibrosus
14. *Caput humerale mi. flexoris carpi ulnaris*: Cabeza humeral del músculo flexor cubital del carpo
15. *Caput ulnare mi. flexoris carpi ulnaris*: Cabeza cubital del músculo flexor cubital del carpo
16. *A. et v. interossea communis, n. interosseus antebrachii*: Arteria y vena interóseas comunes, nervio interóseo del antebrazo
17. *N. cutaneus antebrachii caudalis*: Nervio cutáneo caudal del antebrazo
18. *A. et v. collateralis ulnaris*: Arteria y vena colaterales cubitales
19. *N. ulnaris*: Nervio cubital
20. *V. palmaris medialis*: Vena palmar medial
21. *A. et v. radialis*: Arteria y vena radiales
22. *A. palmaris medialis*: Arteria palmar medial
23. *N. palmaris medialis*: Nervio palmar medial
24. *V. et n. palmaris lateralis*: Vena y nervio palmares laterales
25. *M. abductor digiti I longus*: Músculo abductor largo del primer dedo
26. *A. metacarpea dorsalis II, os metacarpale II*: Segunda arteria metacarpiana dorsal, segundo hueso metacarpiano
27. *M. interosseus*: Músculo interóseo
28. *Tendo mi. flexoris digitalis profundi*: Tendón del músculo flexor digital profundo
29. *Tendo mi. flexoris digitalis superficialis*: Tendón del músculo flexor digital superficial
30. *A. et v. digitalis medialis*: Arteria y vena digitales mediales
31. *M. extensor digitalis communis*: Músculo extensor digital común
32. *Ramus dorsalis ni. digitalis palmaris medialis*: Ramo dorsal del nervio digital palmar medial
33. *N. digitalis palmaris medialis*: Nervio digital palmar medial
34. *Radius*: Radio
35. *Os metacarpale III*: Tercer hueso metacarpiano
36. *Lig. metacarpeum transversum superficiale*: Ligamento metacarpiano transverso superficial
37. *Pars annularis vaginae fibrosae digiti*: Parte anular de la vaina fibrosa del dedo
38. *Cartilago ungularis medialis*: Cartílago ungular medial

## Ligamentos de la porción distal del miembro torácico. Vista medial. (Según A. Köhler.)

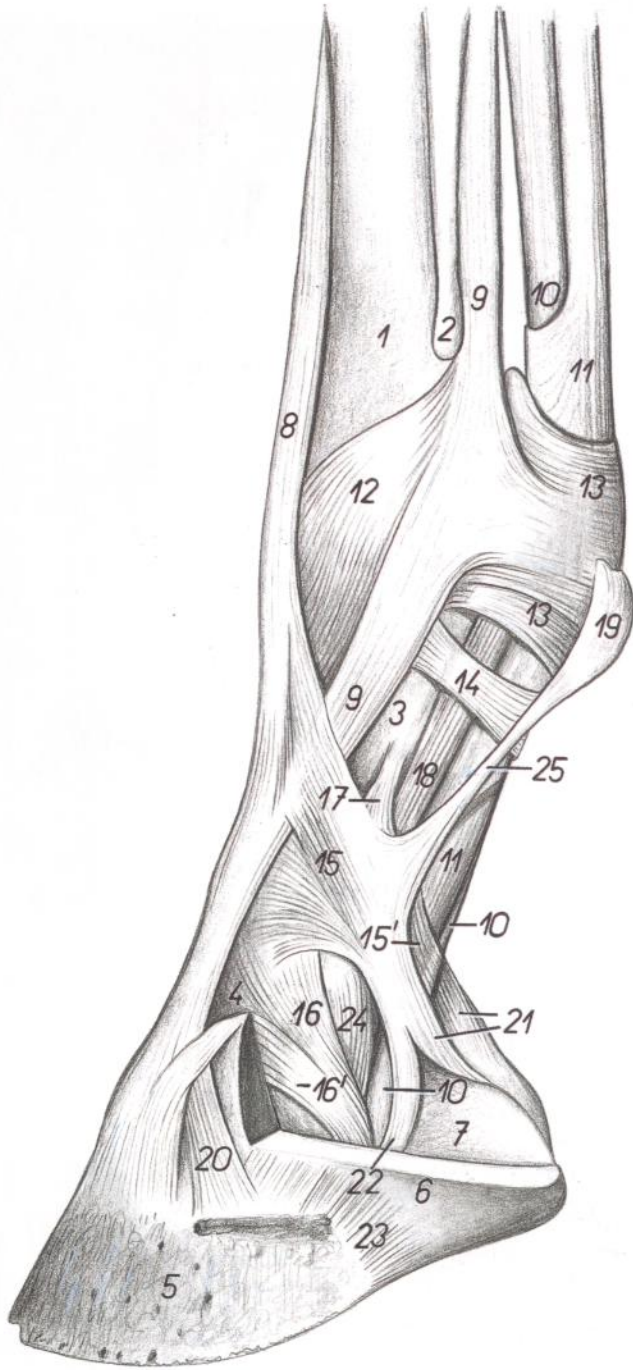


Figura 139

1. *Os metacarpale III*: Tercer hueso metacarpiano
2. *Os metacarpale II*: Segundo hueso metacarpiano
3. *Phalanx proximalis (os compedale)*: Falange proximal (cuartilla)
4. *Phalanx media (os coronale)*: Falange media (corona)
5. *Phalanx distalis (os ungular)*: Falange distal (hueso ungular)
6. *Cartilago unguularis medialis*: Cartilago unguar medial
7. *Torus unguulae*: Almohadilla unguar
8. *M. extensor digitalis communis*: Músculo extensor digital común

9. *M. interosseus*: Músculo interóseo
10. *M. flexor digitalis profundus*: Músculo flexor digital profundo
11. *M. flexor digitalis superficialis*: Músculo flexor digital superficial
12. *Fascia compedalis dorsalis obliqua*: Fascia oblicua dorsal de la falange proximal
13. *Lig. metacarpeum transversum superficiale*: Ligamento metacarpiano transverso superficial
14. *Pars annularis vaginae fibrosae digiti*: Porción anular de la vaina fibrosa de los dedos
- 15, 15'. *Pars terminalis vaginae fibrosae digiti*: Parte terminal de la vaina fibrosa de los dedos

- 16, 16'. *Lig. sesamoideum collaterale mediale*: Ligamento sesamoideo colateral medial
17. *Lig. palmale articulationis interphalangeae proximalis*: Ligamento palmar de la articulación interfalángica proximal
18. *Lig. sesamoideum obliquum*: Ligamento sesamoideo oblicuo
19. *Torus metacarpeus*: Almohadilla metacarpiana
20. *Lig. collaterale mediale articulationis interphalangeae distalis*: Ligamento colateral medial de la articulación interfalángica distal
21. *Lig. chondrocompedalia*: Ligamento condrocompedal
22. *Lig. chondroungulocompedale*: Ligamento condroungulocompedal
23. *Lig. chondroungulare collaterale mediale*: Ligamento condroungular colateral medial
24. *Lig. collaterale mediale articulationis interphalangeae proximalis*: Ligamento colateral medial de la articulación interfalángica proximal
25. *Lig. tori mediale*: Ligamento medial de la almohadilla

## Ligamentos de la porción distal del miembro torácico. Vista medial

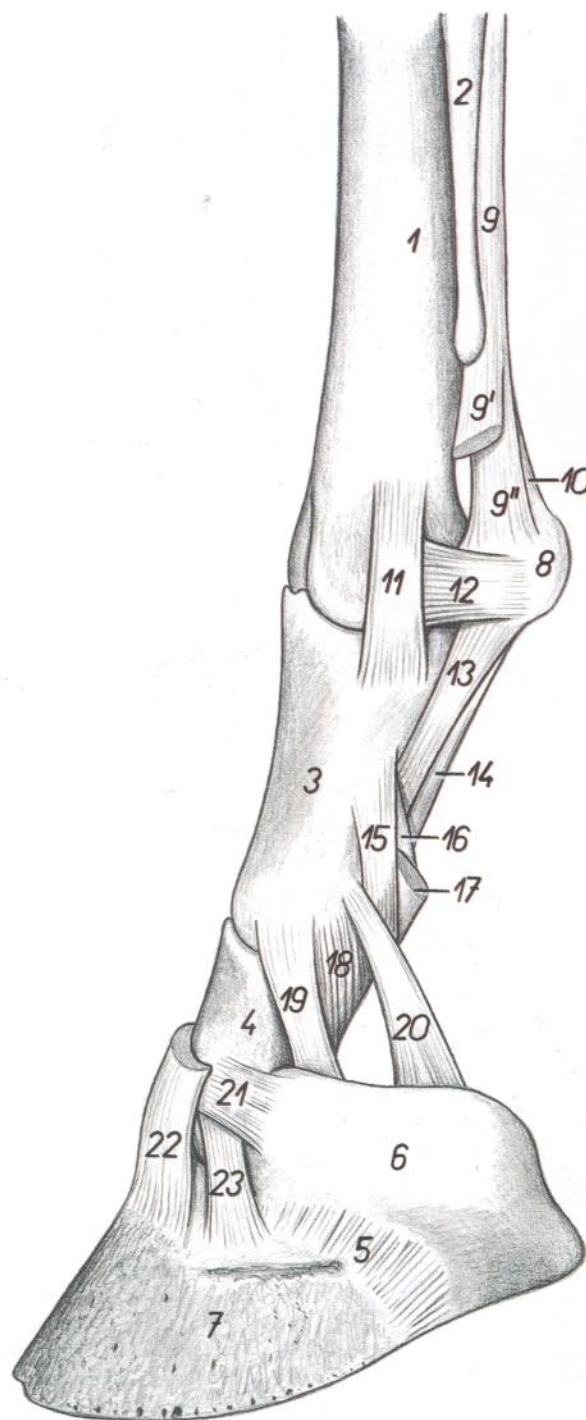


Figura 140

1. *Os metacarpale III*: Tercer hueso metacarpiano
2. *Os metacarpale II*: Segundo hueso metacarpiano
3. *Phalanx proximalis (os compedale)*: Falange proximal (cuartilla)
4. *Phalanx media (os coronale)*: Falange media (corona)
5. *Lig. chondroungulare collaterale mediale*: Ligamento condroungular colateral medial
6. *Cartilago unguaris*: Cartílago ungular
7. *Phalanx distalis (os unguare)*: Falange distal (hueso ungular)
8. *Os sesamoideum proximale*: Hueso sesamoideo proximal
- 9, 9', 9''. *M. interosseus*: Músculo interóseo
10. *Lig. metacarpointeresesamoideum*: Ligamento metacarpointeresesamoideo
11. *Lig. collaterale mediale articulationis metacarpophalangeae*: Ligamento colateral medial de la articulación metacarpofalángica
12. *Lig. sesamoideum collaterale mediale*: Ligamento sesamoideo colateral medial

13. *Lig. sesamoideum obliquum*: Ligamento sesamoideo oblicuo
14. *Lig. sesamoideum rectum*: Ligamento sesamoideo recto
15. *Lig. palmare externus articulationis interphalangeae proximalis*: Ligamento palmar externo de la articulación interfalángica proximal
16. *Lig. palmare axiale articulationis interphalangeae proximalis*: Ligamento palmar axial de la articulación interfalángica proximal
17. *Insertio mi. flexoris digitalis superficialis*: Inserción del músculo flexor digital superficial

18. *Lig. collaterale mediale articulationis interphalangeae proximalis*: Ligamento colateral medial de la articulación interfalángica proximal
19. *Lig. sesamoideum collaterale mediale*: Ligamento sesamoideo colateral medial
20. *Lig. chondrocompedale*: Ligamento condrocompedal
21. *Lig. chondrocoronale*: Ligamento condrocoronal
22. *Insertio mi. extensoris digitalis communis*: Inserción del músculo extensor digital común
23. *Lig. collaterale mediale articulationis interphalangeae distalis*: Ligamento colateral medial de la articulación interfalángica distal

## Dissección del extremo distal del miembro torácico. Vista palmar

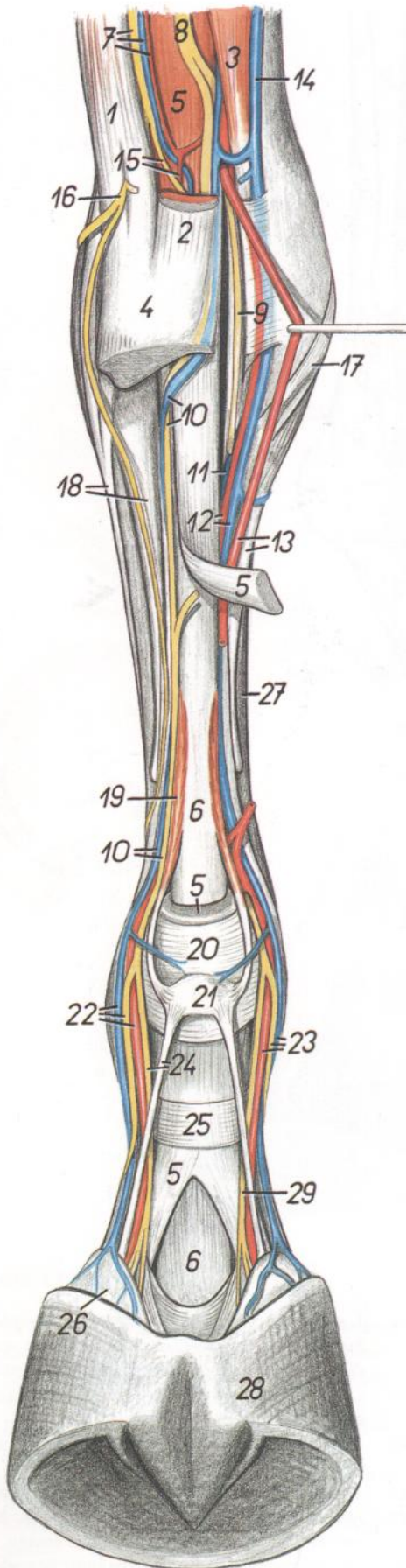


Figura 141

1. *M. extensor carpi ulnaris*: Músculo extensor cubital del carpo
2. *M. flexor carpi ulnaris*: Músculo flexor cubital del carpo
3. *M. flexor carpi radialis*: Músculo flexor radial del carpo
4. *Os carpi accesorium (os pisiforme)*: Hueso accesorio del carpo (hueso pisiforme)
5. *M. flexor digitalis superficialis*: Músculo flexor digital superficial
6. *M. flexor digitalis profundus*: Músculo flexor digital profundo
7. *N. ulnaris, a. et v. collateralis ulnaris*: Nervio cubital, arteria y vena colaterales cubitales
8. *N. medianus*: Nervio mediano
9. *N. palmaris medialis*: Nervio palmar medial
10. *N. palmaris lateralis, v. palmaris lateralis*: Nervio palmar lateral, vena palmar lateral
11. *V. metacarpea palmaris II*: Segunda vena metacarpiana palmar
12. *A. metacarpea palmaris II, v. palmaris medialis*: Segunda arteria metacarpiana palmar, vena palmar medial
13. *A. palmaris medialis, os metacarpale II*: Arteria palmar medial, segundo hueso metacarpiano
14. *V. cephalica*: Vena cefálica
15. *Ramus communicans ni. ulnaris ad n. palmaris lateralem (ramus superficialis rami palmaris ni. ulnaris), a. palmaris lateralis*: Ramo comunicante del nervio cubital para el nervio palmar lateral (ramo superficial del ramo palmar del nervio cubital), arteria palmar lateral
16. *Ramus dorsalis ni. ulnaris*: Ramo dorsal del nervio cubital
17. *M. adductor digiti I longus*: Músculo aductor largo del primer dedo
18. *M. extensor digitalis lateralis, os metacarpale IV*: Músculo extensor digital lateral, cuarto hueso metacarpiano
19. *M. lumbricalis lateralis*: Músculo lumbrical lateral
20. *Lig. metacarpeum transversum superficiale*: Ligamento metacarpiano transverso superficial
21. *Torus metacarpeus*: Almohadilla metacarpiana
22. *A. et v. digitalis lateralis, ramus dorsalis ni. digitalis palmaris lateralis*: Arteria y vena digitales laterales, ramo dorsal del nervio digital palmar lateral
23. *A. et v. digitalis medialis, ramus dorsalis ni. digitalis palmaris medialis*: Arteria y vena digitales mediales, ramo dorsal del nervio digital palmar medial
24. *N. digitalis palmaris lateralis, lig. tori laterale*: Nervio digital palmar lateral, ligamento lateral de la almohadilla
25. *Pars annularis vaginae fibrosae digiti*: Parte anular de la vaina fibrosa de los dedos
26. *Cartilago unguularis lateralis*: Cartílago unguar lateral
27. *Os metacarpale III*: Tercer hueso metacarpiano
28. *Capsula unguulae*: Cápsula de la úngula
29. *N. digitalis palmaris medialis*: Nervio digital palmar medial

# CABALLO

## Esqueleto del miembro pelviano. Vista medial

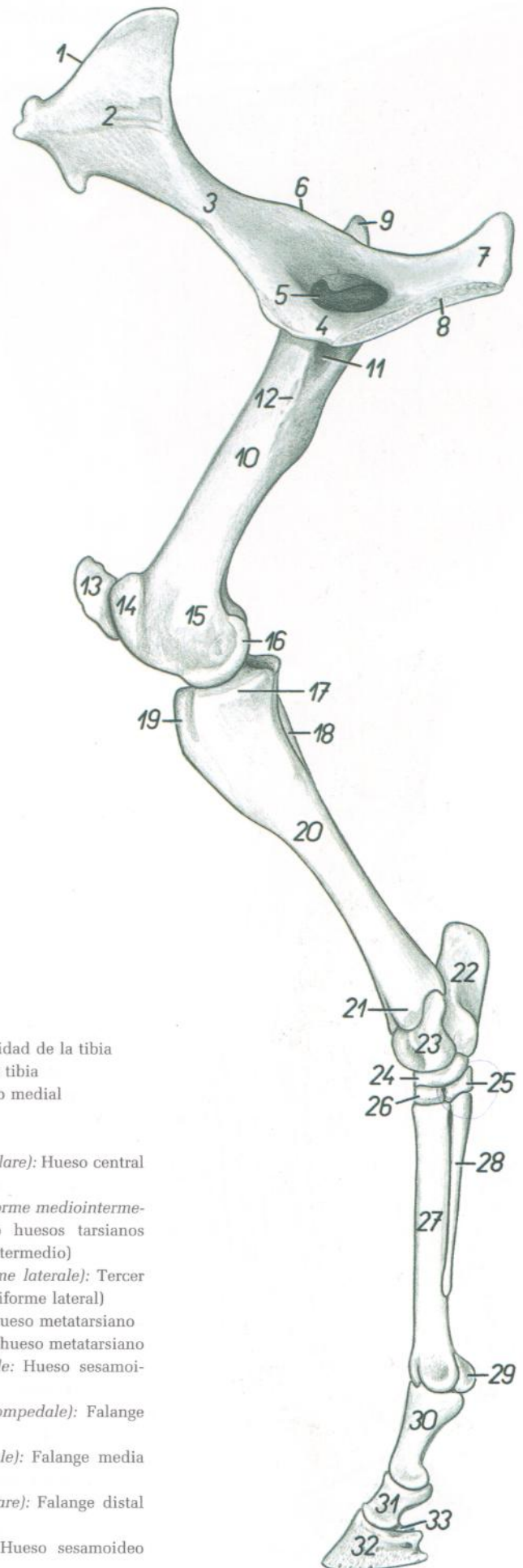


Figura 142

1. *Crista iliaca*: Cresta ilíaca
2. *Ala ossis ilium*: Ala del ilion
3. *Corpus ossis ilium*: Cuerpo del ilion
4. *Os pubis*: Hueso pubis
5. *Foramen obturatum*: Agujero obturado
6. *Spina ischiadica*: Espina isquiática
7. *Tabula ossis ischii*: Tabla del isquion
8. *Facies symphyialis ossis coxae*: Cara sinfisaria del coxal
9. *Trochanter major ossis femoris*: Trocánter mayor del fémur
10. *Corpus ossis femoris*: Cuerpo del fémur
11. *Fossa trochanterica*: Fosa trocantérica
12. *Trochanter minor ossis femoris*: Trocánter menor del fémur
13. *Patella*: Rótula
14. *Trochlea ossis femoris*: Tróclea del fémur
15. *Epicondylus medialis ossis femoris*: Epicóndilo medial del fémur
16. *Condylus medialis ossis femoris*: Cóndilo medial del fémur
17. *Condylus medialis tibiae*: Cóndilo medial de la tibia
18. *Fibula*: Peroné

19. *Tuberositas tibiae*: Tuberosidad de la tibia
20. *Corpus tibiae*: Cuerpo de la tibia
21. *Malleolus medialis*: Maléolo medial
22. *Calcaneus*: Calcáneo
23. *Talus*: Astrágalo
24. *Os tarsi centrale (os naviculare)*: Hueso central del tarso (hueso navicular)
25. *Os tarsale I et II (os cuneiforme mediointermedium)*: Primer y segundo huesos tarsianos (hueso cuneiforme mediointermedio)
26. *Os tarsale III (os cuneiforme laterale)*: Tercer hueso tarsiano (hueso cuneiforme lateral)
27. *Os metatarsale III*: Tercer hueso metatarsiano
28. *Os metatarsale II*: Segundo hueso metatarsiano
29. *Os sesamoideum proximale*: Hueso sesamoideo proximal
30. *Phalanx proximalis (os compedale)*: Falange proximal (cuartilla)
31. *Phalanx media (os coronale)*: Falange media (corona)
32. *Phalanx distalis (os ungulare)*: Falange distal (hueso ungular)
33. *Os sesamoideum distale*: Hueso sesamoideo distal

# CABALLO

## Músculos de la superficie lateral de la pelvis y miembro pelviano

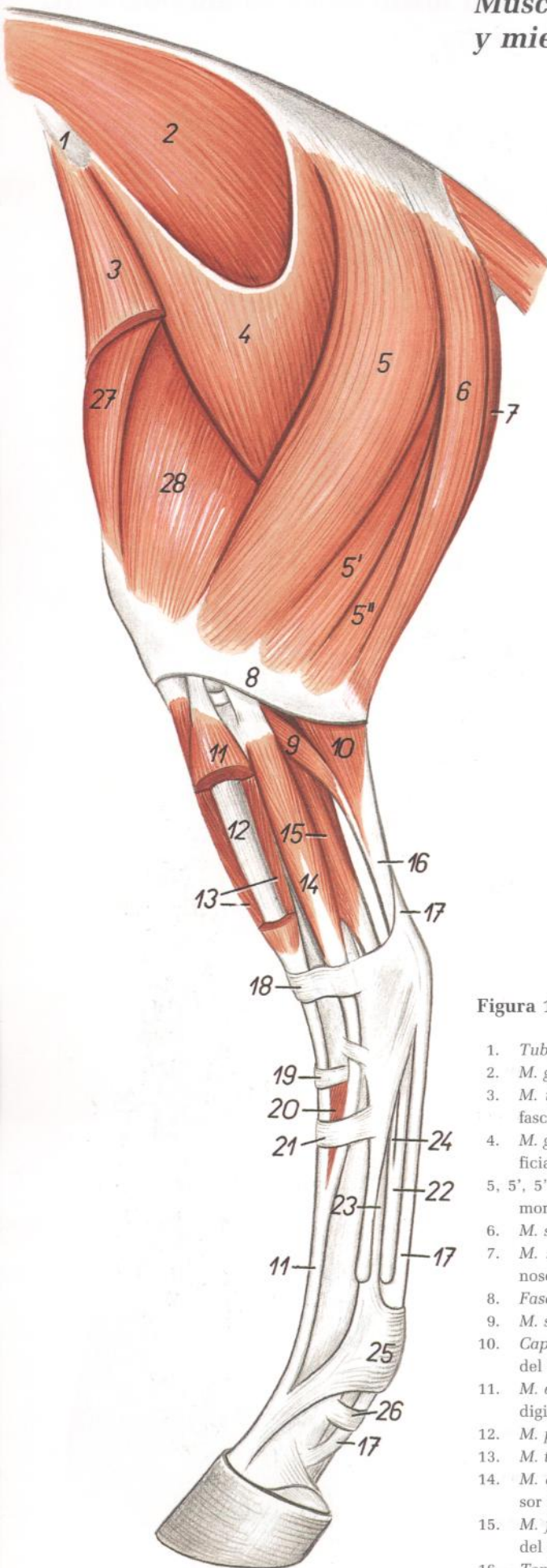


Figura 143

- |  |  |
|--|--|
| 1. <i>Tuber coxae</i> : Tuberosidad del coxal  | 17. <i>Tendo mi. flexoris digitalis superficialis</i> : Tendón del músculo flexor digital superficial                  |
| 2. <i>M. gluteus medius</i> : Músculo glúteo medio                                   | 18. <i>Retinaculum extensorum proximale</i> : Retináculo extensor proximal   |
| 3. <i>M. tensor fasciae latae</i> : Músculo tensor de la fascia lata                 | 19. <i>Retinaculum extensorum medium</i> : Retináculo extensor medio   |
| 4. <i>M. gluteus superficialis</i> : Músculo glúteo superficial                      | 20. <i>M. extensor digitalis brevis</i> : Músculo extensor digital corto   |
| 5, 5', 5". <i>M. biceps femoris</i> : Músculo bíceps femoral                         | 21. <i>Retinaculum extensorum distale</i> : Retináculo extensor distal   |
| 6. <i>M. semitendinosus</i> : Músculo semitendinoso                                  | 22. <i>Tendo mi. flexoris digitalis profundus</i> : Tendón del músculo flexor digital profundo                         |
| 7. <i>M. semimembranosus</i> : Músculo semimembranoso                                | 23. <i>M. interosseus</i> : Músculo interóseo  |
| 8. <i>Fascia cruris</i> : Fascia de la pierna  | 24. <i>Lig. accessorium mi. flexoris digitalis profundus</i> : Ligamento accesorio del músculo flexor digital profundo |
| 9. <i>M. soleus</i> : Músculo sóleo  | 25. <i>Lig. metatarsium transversum superficiale</i> : Ligamento metatarsiano transverso superficial                   |
| 10. <i>Caput laterale mi. gastrocnemii</i> : Cabeza lateral del músculo gastrocnemio | 26. <i>Pars anularis vaginae fibrosae digiti</i> : Parte anular de la vaina fibrosa de los dedos                       |
| 11. <i>M. extensor digitalis longus</i> : Músculo extensor digital largo             | 27. <i>M. rectus femoris</i> : Músculo recto femoral   |
| 12. <i>M. peroneus tertius</i> : Músculo tercer peroneo                              | 28. <i>M. vastus lateralis</i> : Músculo vasto lateral   |
| 13. <i>M. tibialis cranialis</i> : Músculo tibial craneal                            |  |
| 14. <i>M. extensor digitalis lateralis</i> : Músculo extensor digital lateral        |  |
| 15. <i>M. flexor digiti I longus</i> : Músculo flexor largo del primer dedo          |  |
| 16. <i>Tendo mi. tricipitis surae</i> : Tendón del músculo tríceps sural             |  |

## Músculos de la pelvis y del miembro pelviano. Vista medial

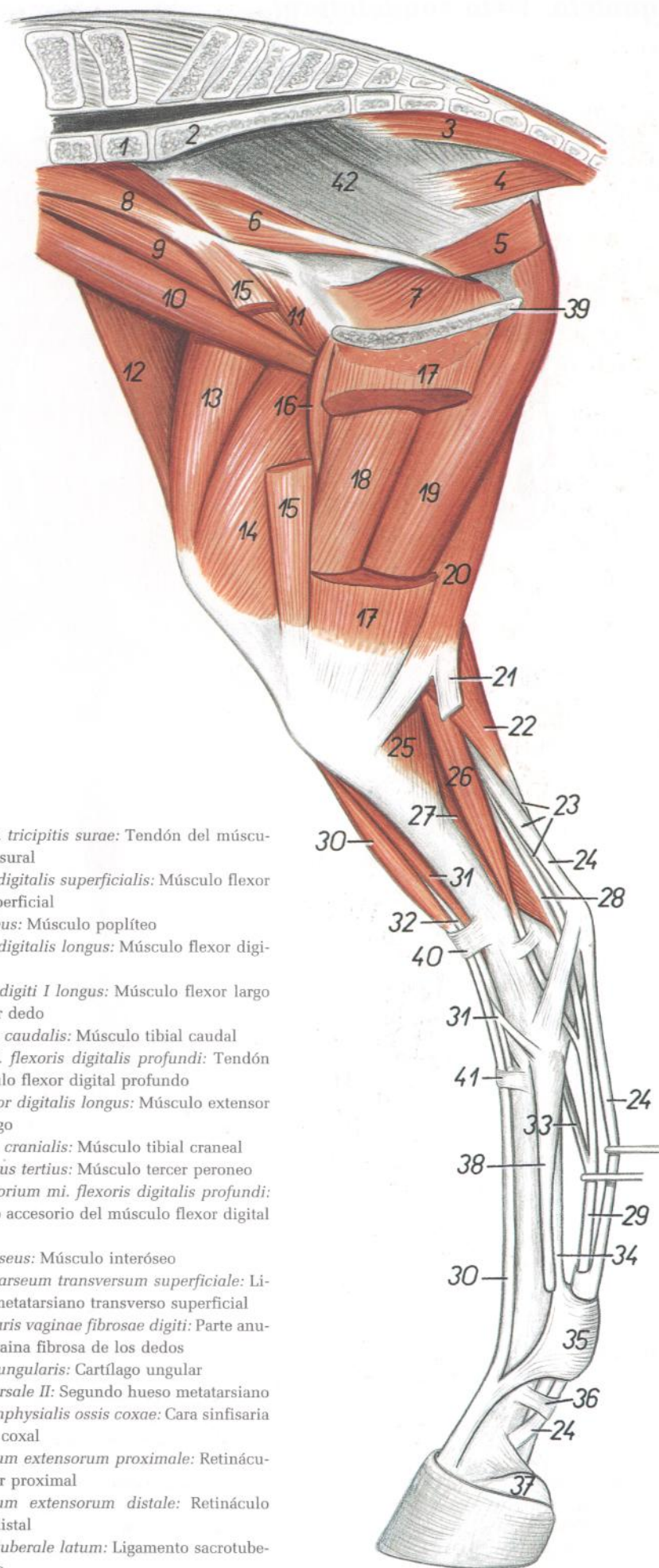


Figura 144

1. *Vertebra lumbalis VI*: Sexta vértebra lumbar
2. *Os sacrum*: Hueso sacro
3. *M. sacrocaudalis ventralis medialis*: Músculo sacrocaudal ventral medial
4. *M. coccygeus*: Músculo coccígeo
5. *M. levator ani*: Músculo elevador del ano
6. *Pars iliaca mi. obturatorii interni*: Parte ilíaca del músculo obturador interno
7. *Pars ischiopubica mi. obturatorii interni*: Parte isquiopubiana del músculo obturador interno
8. *M. psoas minor*: Músculo psoas menor
9. *M. psoas major*: Músculo psoas mayor
10. *Portio lateralis mi. iliaci*: Porción lateral del músculo ilíaco
11. *Portio medialis mi. iliaci*: Porción medial del músculo ilíaco
12. *M. tensor fasciae latae*: Músculo tensor de la fascia lata
13. *M. rectus femoris*: Músculo recto femoral
14. *M. vastus medialis*: Músculo vasto medial
15. *M. sartorius*: Músculo sartorio
16. *M. pectineus*: Músculo pectíneo
17. *M. gracilis*: Músculo grácil
18. *M. adductor*: Músculo aductor
19. *M. semimembranosus*: Músculo semimembranoso
20. *M. semitendinosus*: Músculo semitendinoso
- 21, 23, 24. *Tendo calcaneus communis*: Tendón calcáneo común
21. *Tendo calcaneus mi. semitendinosi*: Tendón calcáneo del músculo semitendinoso
22. *Caput mediale mi. gastrocnemii*: Cabeza medial del músculo gastrocnemio

23. *Tendo mi. tricipitis surae*: Tendón del músculo tríceps sural
24. *M. flexor digitalis superficialis*: Músculo flexor digital superficial
25. *M. popliteus*: Músculo poplíteo
26. *M. flexor digitalis longus*: Músculo flexor digital largo
27. *M. flexor digiti I longus*: Músculo flexor largo del primer dedo
28. *M. tibialis caudalis*: Músculo tibial caudal
29. *Tendo mi. flexoris digitalis profundi*: Tendón del músculo flexor digital profundo
30. *M. extensor digitalis longus*: Músculo extensor digital largo
31. *M. tibialis cranialis*: Músculo tibial craneal
32. *M. peroneus tertius*: Músculo tercer peroneo
33. *Lig. accessorium mi. flexoris digitalis profundi*: Ligamento accesorio del músculo flexor digital profundo
34. *M. interosseus*: Músculo interóseo
35. *Lig. metatarsium transversum superficiale*: Ligamento metatarsiano transverso superficial
36. *Pars annularis vaginae fibrosae digiti*: Parte anular de la vaina fibrosa de los dedos
37. *Cartilago unguaris*: Cartílago ungular
38. *Os metatarsale II*: Segundo hueso metatarsiano
39. *Facies symphyialis ossis coxae*: Cara sinfisaria del hueso coxal
40. *Retinaculum extensorum proximale*: Retináculo extensor proximal
41. *Retinaculum extensorum distale*: Retináculo extensor distal
42. *Lig. sacrotuberale latum*: Ligamento sacrotuberoso ancho

# CABALLO

## Esqueleto. Vista caudolateral

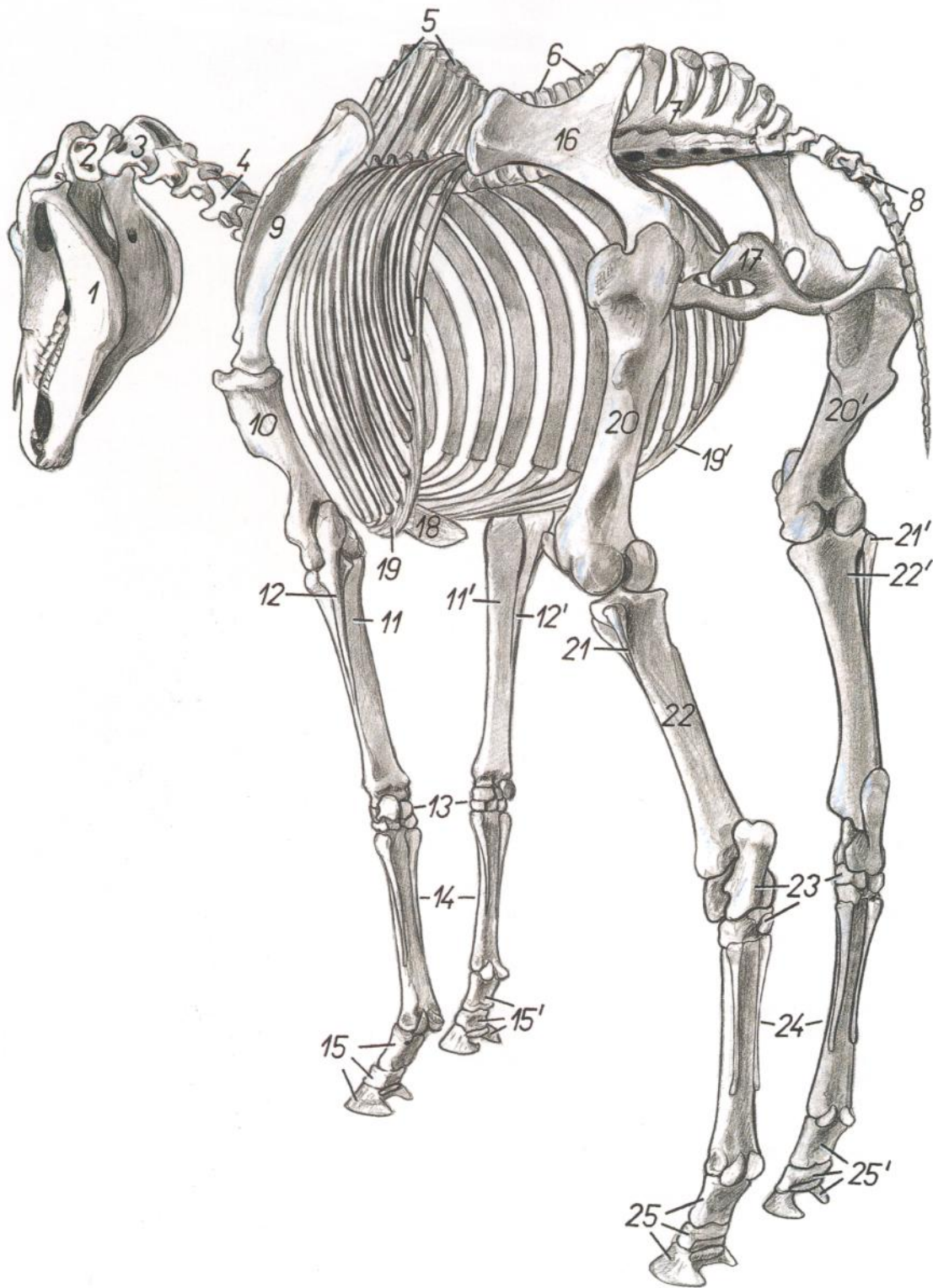


Figura 145

- |  |  |  |
|--|--|--|
| 1. <i>Mandibula</i> : Mandíbula                            | 10. <i>Humerus</i> : Húmero  | 18. <i>Cartilago xiphoidea</i> : Cartílago xifoides  |
| 2. <i>Atlas</i> : Atlas                                    | 11, 11'. <i>Radius</i> : Radio   | 19, 19'. <i>Arcus costalis</i> : Arco costal   |
| 3. <i>Axis</i> : Axis                                      | 12, 12'. <i>Ulna</i> : Cúbito  | 20, 20'. <i>Os femoris</i> : Fémur   |
| 4. <i>Vertebra cervicalis V</i> : Quinta vértebra cervical | 13. <i>Ossa carpi</i> : Huesos del carpo   | 21, 21'. <i>Fibula</i> : Peroné  |
| 5. <i>Vertebrae thoracicae</i> : Vértebras torácicas       | 14. <i>Ossa metacarpalia</i> : Huesos metacarpianos  | 22, 22'. <i>Tibia</i> : Tibia  |
| 6. <i>Vertebrae lumbales</i> : Vértebras lumbares          | 15, 15'. <i>Phalanges digitorum membri thoracici</i> : Falanges de los dedos de los miembros torácicos | 23. <i>Ossa tarsi</i> : Huesos del tarso   |
| 7. <i>Os sacrum</i> : Hueso sacro                          | 16. <i>Os ilium</i> : Hueso ilion  | 24. <i>Ossa metatarsalia</i> : Huesos metatarsianos  |
| 8. <i>Vertebrae caudales</i> : Vértebras caudales          | 17. <i>Os ischii</i> : Hueso isquion   | 25, 25'. <i>Phalanges digitorum membri pelvini</i> : Falanges de los dedos de los miembros pelvianos |
| 9. <i>Scapula</i> : Escápula                               |  |  |



## Músculos de la pelvis y del miembro pelviano. Vista caudolateral

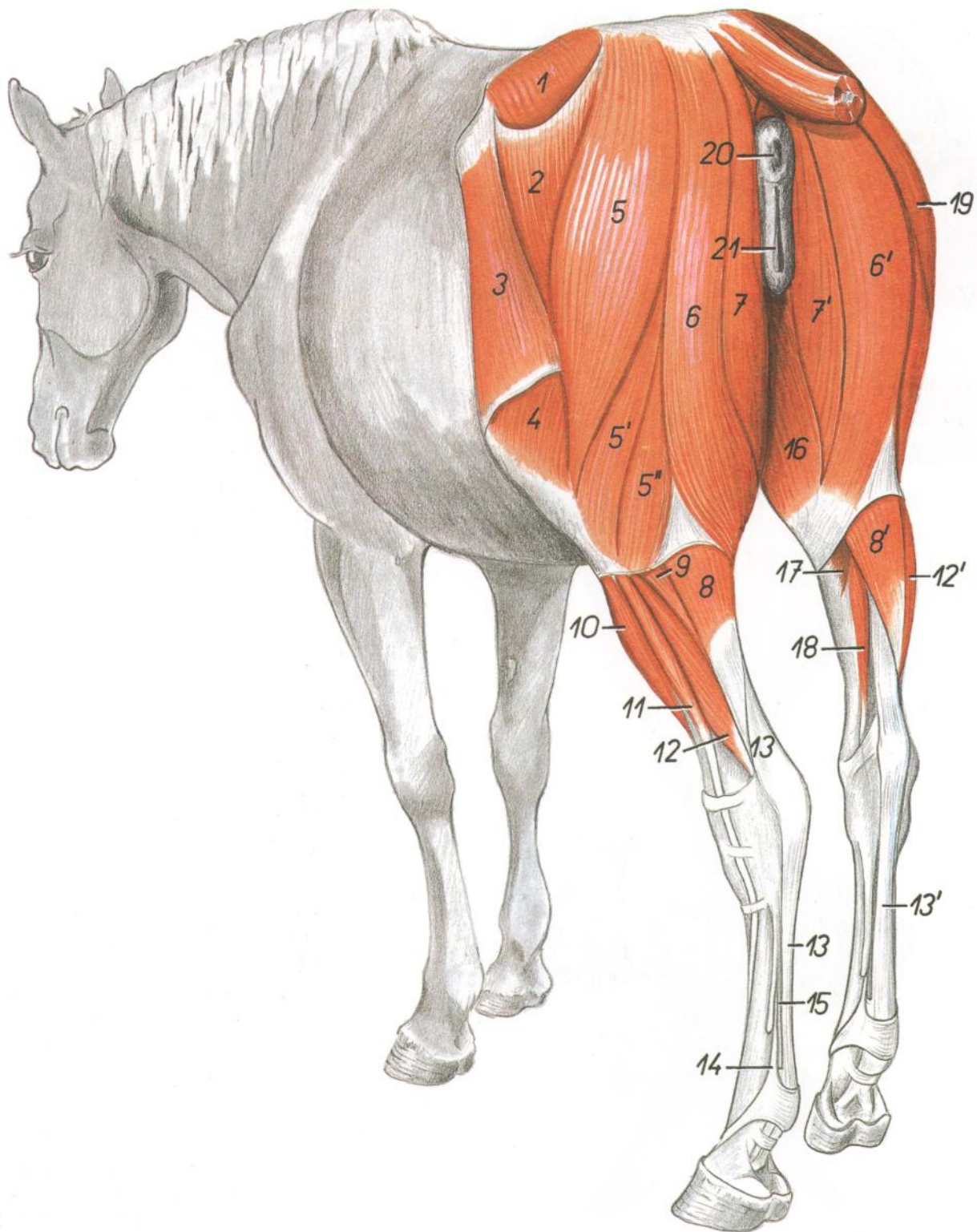


Figura 146

- |  |  |   |
|--|--|---|
| 1. <i>M. gluteus medius</i> : Músculo glúteo medio                   | 8, 8'. <i>M. gastrocnemius</i> : Músculo gastrocnemio  | 15. <i>Tendo mi. flexoris digitalis profundi</i> : Tendón del músculo flexor digital profundo |
| 2. <i>M. gluteus superficialis</i> : Músculo glúteo superficial      | 9. <i>M. soleus</i> : Músculo sóleo  | 16. <i>M. gracilis</i> : Músculo grácil   |
| 3. <i>M. tensor fasciae latae</i> : Músculo tensor de la fascia lata | 10. <i>M. extensor digitalis longus</i> : Músculo extensor digital largo                                   | 17. <i>M. popliteus</i> : Músculo poplíteo  |
| 4. <i>M. vastus lateralis</i> : Músculo vasto lateral                | 11. <i>M. extensor digitalis lateralis</i> : Músculo extensor digital lateral                              | 18. <i>M. flexor digitalis longus</i> : Músculo flexor digital largo                          |
| 5, 5', 5''. <i>M. biceps femoris</i> : Músculo bíceps femoral        | 12, 12'. <i>M. flexor digiti I longus</i> : Músculo flexor largo del primer dedo                           | 19. <i>M. biceps femoris (dexter)</i> : Músculo bíceps femoral (derecho)                      |
| 6, 6'. <i>M. semitendinosus</i> : Músculo semitendinoso              | 13, 13'. <i>Tendo mi. flexoris digitalis superficialis</i> : Tendón del músculo flexor digital superficial | 20. Anus: Ano   |
| 7, 7'. <i>M. semimembranosus</i> : Músculo semimembranoso            | 14. <i>M. interosseus</i> : Músculo interóseo  | 21. <i>Labium pudendi (vulvae)</i> : Labios de la vulva                                       |

# CABALLO

## Esqueleto de la pelvis y de la porción proximal del miembro pelviano. Vista lateral

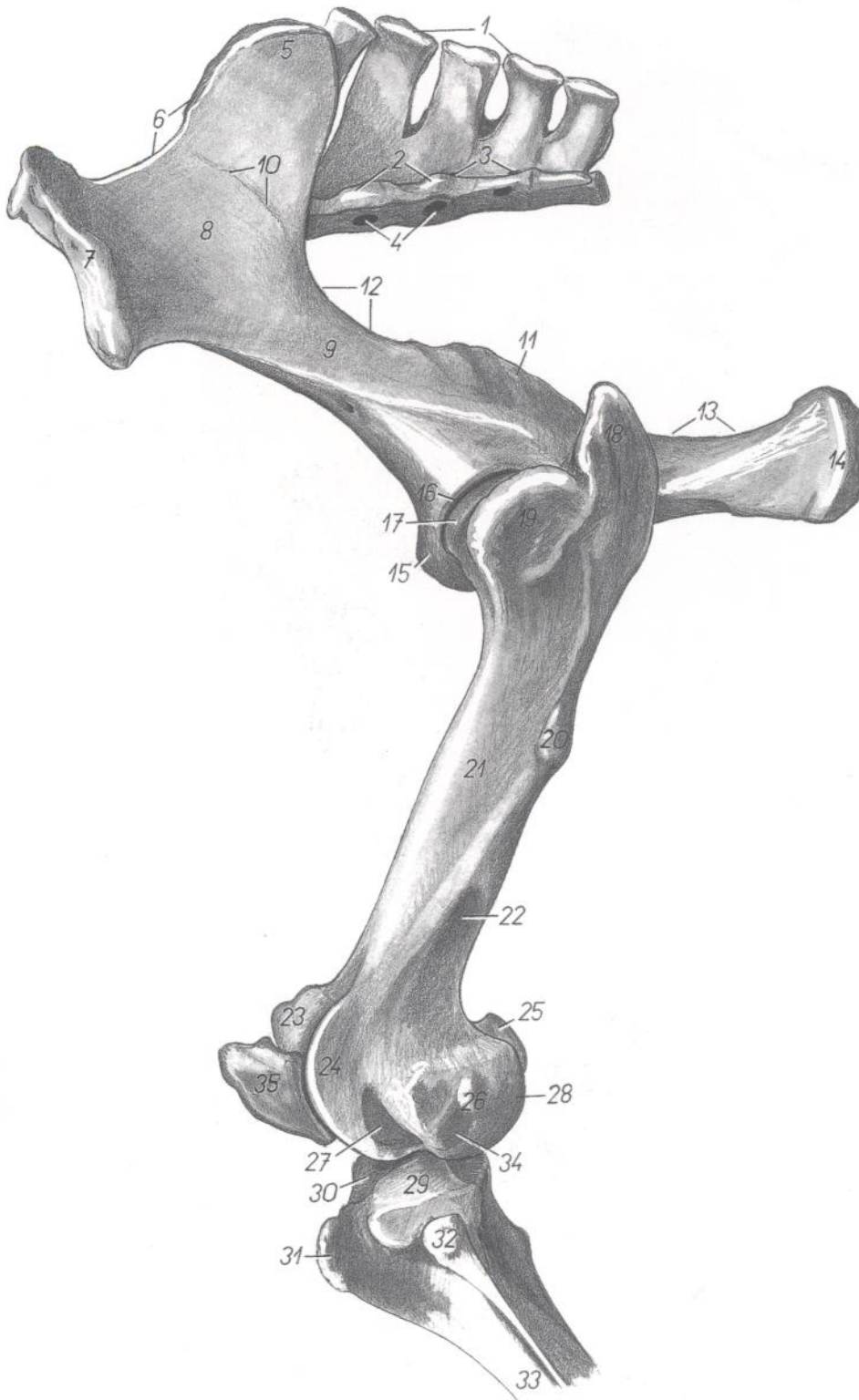


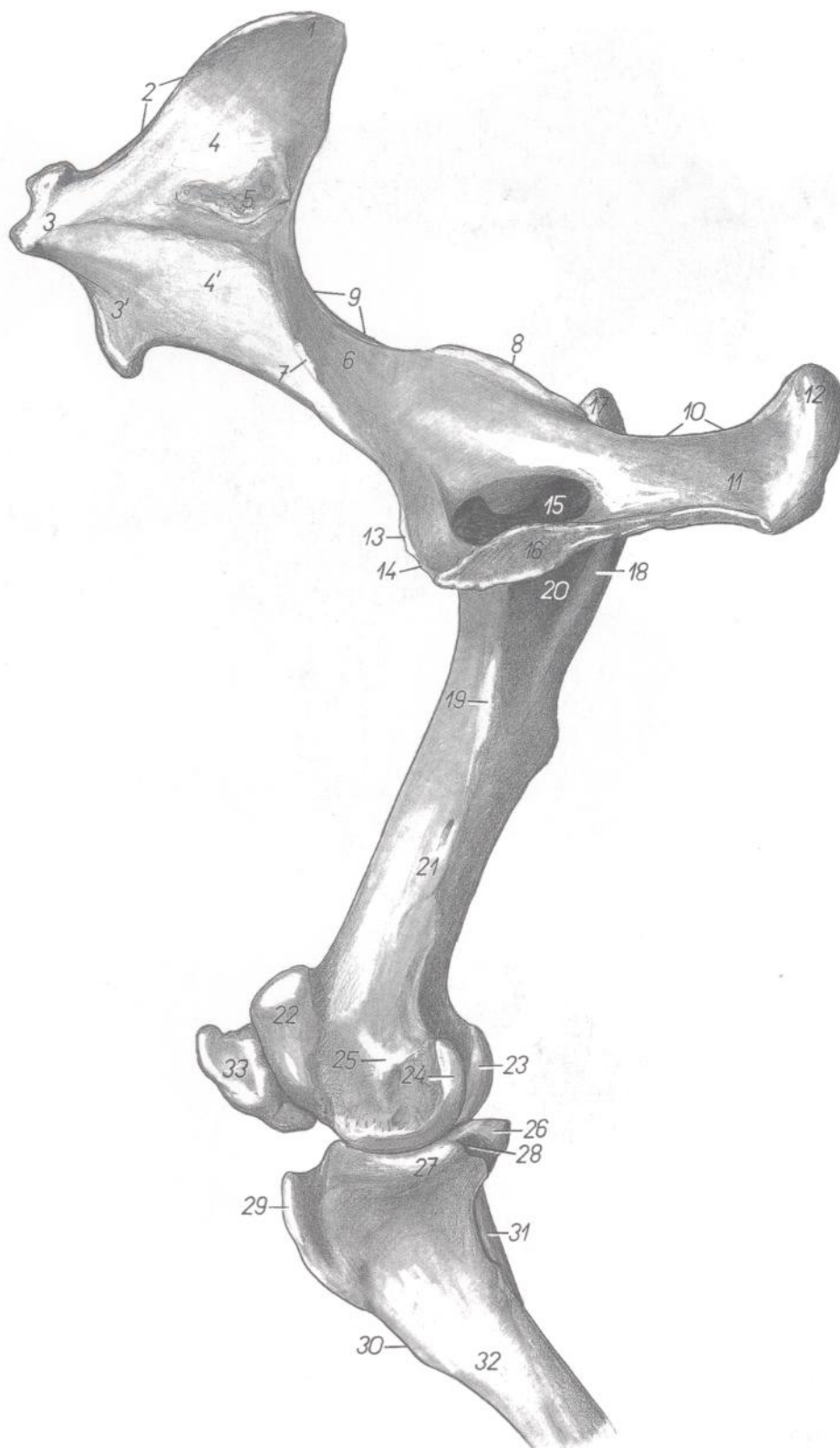Figura 147

1. *Crista sacralis mediana*: Cresta sacra media
2. *Crista sacralis lateralis*: Cresta sacra lateral
3. *Foramina sacralia dorsalia*: Agujeros sacros dorsales
4. *Foramina sacralia pelvina*: Agujeros sacros pelvianos
5. *Tuber sacrale*: Tuberosidad sacra
6. *Crista iliaca*: Cresta iliaca
7. *Tuber coxae*: Tuberosidad coxal

8. *Ala ossis ilium*: Ala del ilion
9. *Corpus ossis ilium*: Cuerpo del ilion
10. *Linea glutea*: Línea glútea
11. *Spina ischiadica*: Espina isquiática
12. *Incisura ischiadica major*: Incisura isquiática mayor
13. *Incisura ischiadica minor*: Incisura isquiática menor
14. *Tuber ischiadicum*: Tuberosidad isquiática

15. *Eminentia iliopubica*: Eminencia iliopúbica
16. *Acetabulum*: Acetábulo
17. *Caput ossis femoris*: Cabeza del fémur
18. *Pars caudalis trochanteris majoris*: Parte caudal del trocánter mayor
19. *Pars cranialis trochanteris majoris*: Parte craneal del trocánter mayor
20. *Trochanter tertius*: Tercer trocánter
21. *Corpus ossis femoris*: Cuerpo del fémur
22. *Fossa supracondylaris*: Fosa supracondílea
- 23, 24. *Trochlea ossis femoris*: Tróclea del fémur
25. *Condylus medialis ossis femoris*: Cóndilo medial del fémur
26. *Epicondylus lateralis*: Epicóndilo lateral
27. *Fossa extensoria*: Fosa extensora
28. *Condylus lateralis ossis femoris*: Cóndilo lateral del fémur
29. *Condylus lateralis tibiae*: Cóndilo lateral de la tibia
30. *Eminentia intercondylaris*: Eminencia intercondílea
31. *Tuberositas tibiae*: Tuberosidad de la tibia
32. *Caput fibulae*: Cabeza del peroné
33. *Corpus tibiae*: Cuerpo de la tibia
34. *Fossa mi. poplitei*: Fosa del músculo poplíteo
35. *Patella*: Rótula

## Esqueleto de la pelvis y de la porción proximal del miembro pelviano. Vista medial



**Figura 148**

- |  |   |  |
|--|---|--|
| 1. <i>Tuber sacrale</i> : Tuberosidad sacra                                      | 23. <i>Condylus lateralis ossis femoris</i> : Cóndilo lateral del fémur     | 27. <i>Condylus medialis tibiae</i> : Cóndilo medial de la tibia |
| 2. <i>Crista iliaca</i> : Cresta ilíaca  | 24. <i>Condylus medialis ossis femoris</i> : Cóndilo medial del fémur       | 28. <i>Incisura poplitea</i> : Incisura poplítea                 |
| 3, 3'. <i>Tuber coxae</i> : Tuberosidad coxal                                    | 25. <i>Epicondylus medialis ossis femoris</i> : Epicóndilo medial del fémur | 29. <i>Tuberositas tibiae</i> : Tuberosidad de la tibia          |
| 4, 4'. <i>Ala ossis ilium</i> : Ala del ilion                                    | 26. <i>Condylus lateralis tibiae</i> : Cóndilo lateral de la tibia          | 30. <i>Margo cranialis tibiae</i> : Borde craneal de la tibia    |
| 5. <i>Facies auricularis</i> : Cara auricular                                    |   | 31. <i>Fibula</i> : Peroné                                       |
| 6. <i>Corpus ossis ilium</i> : Cuerpo del ilion                                  |   | 32. <i>Corpus tibiae</i> : Cuerpo de la tibia                    |
| 7. <i>Tuberculum mi. psoas minoris</i> : Tubérculo del músculo psoas menor       |   | 33. <i>Patella</i> : Rótula                                      |
| 8. <i>Spina ischiadica</i> : Espina isquiática                                   |   |  |
| 9. <i>Incisura ischiadica major</i> : Incisura isquiática mayor                  |   |  |
| 10. <i>Incisura ischiadica minor</i> : Incisura isquiática menor                 |   |  |
| 11. <i>Tabula ossis ischii</i> : Tabla del isquion                               |   |  |
| 12. <i>Tuber ischiadicum</i> : Tuberosidad isquiática                            |   |  |
| 13. <i>Eminentia iliopubica</i> : Eminencia iliopúbica                           |   |  |
| 14. <i>Pecten ossis pubis</i> : Pecten del pubis                                 |   |  |
| 15. <i>Foramen obturatum</i> : Agujero obturado                                  |   |  |
| 16. <i>Facies symphysialis ossis coxae</i> : Cara sinfisaria del hueso coxal     |   |  |
| 17. <i>Pars caudalis trochanteris majoris</i> : Parte caudal del trocánter mayor |   |  |
| 18. <i>Crista intertrochanterica</i> : Cresta intertrocantérica                  |   |  |
| 19. <i>Trochanter minus</i> : Trocánter menor                                    |   |  |
| 20. <i>Fossa trochanterica</i> : Fosa trocantérica                               |   |  |
| 21. <i>Corpus ossis femoris</i> : Cuerpo del fémur                               |   |  |
| 22. <i>Trochlea ossis femoris</i> : Tróclea del fémur                            |   |  |

## Esqueleto de la pelvis. Vista dorsal

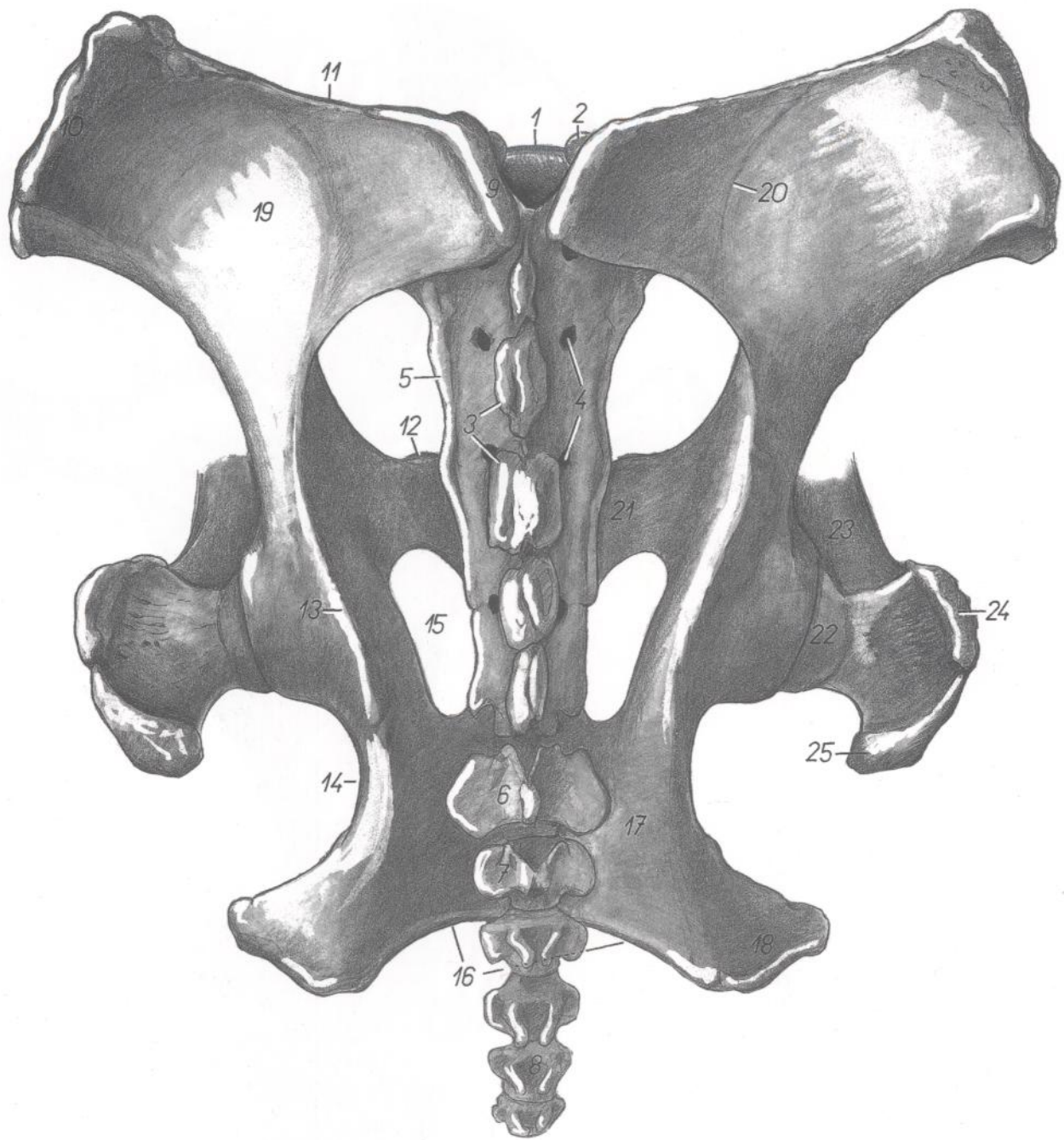


Figura 149

- |  |  |  |
|--|--|--|
| 1. <i>Promontorium</i> : Promontorio                                   | 10. <i>Tuber coxae</i> : Tuberosidad coxal                       | 19. <i>Ala ossis ilium</i> : Ala del ilion   |
| 2. <i>Processus articularis cranialis</i> : Apófisis articular craneal | 11. <i>Crista iliaca</i> : Cresta iliaca                         | 20. <i>Linea glutea</i> : Línea glútea   |
| 3. <i>Crista sacralis mediana</i> : Cresta sacra media                 | 12. <i>Eminentia iliopubica</i> : Eminencia iliopúbica           | 21. <i>Ramus cranialis ossis pubis</i> : Rama craneal del pubis                    |
| 4. <i>Foramina sacralia dorsalia</i> : Agujeros sacros dorsales        | 13. <i>Spina ischiadica</i> : Espina isquiática                  | 22. <i>Caput ossis femoris</i> : Cabeza del fémur                                  |
| 5. <i>Crista sacralis lateralis</i> : Cresta sacra lateral             | 14. <i>Incisura ischiadica minor</i> : Incisura isquiática menor | 23. <i>Corpus ossis femoris</i> : Cuerpo del fémur                                 |
| 6. <i>Vertebra caudalis I</i> : Primera vértebra caudal                | 15. <i>Foramen obturatum</i> : Agujero obturado                  | 24. <i>Pars cranialis trochanteris majoris</i> : Parte craneal del trocánter mayor |
| 7. <i>Vertebra caudalis II</i> : Segunda vértebra caudal               | 16. <i>Arcus ischiadicus</i> : Arco isquiático                   | 25. <i>Pars caudalis trochanteris majoris</i> : Parte caudal del trocánter mayor   |
| 8. <i>Vertebra caudalis V</i> : Quinta vértebra caudal                 | 17. <i>Tabula ossis ischii</i> : Tabla del isquion               |  |
| 9. <i>Tuber sacrale</i> : Tuberosidad sacra                            | 18. <i>Tuber ischiadicum</i> : Tuberosidad isquiática            |  |

## Semental. Órganos pelvianos. Vista dorsal

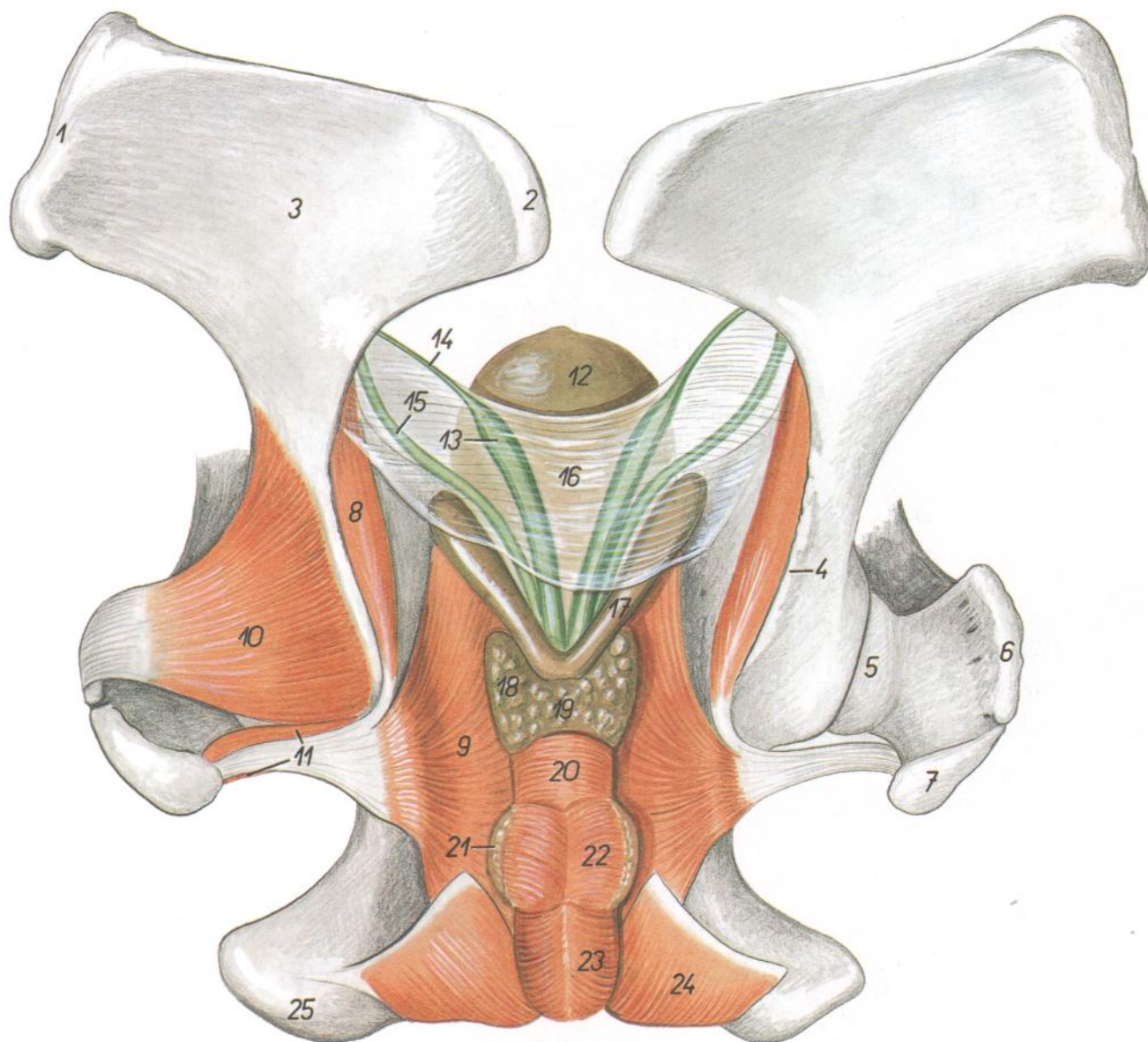


Figura 150

- |  |   |   |
|--|---|---|
| 1. <i>Tuber coxae</i> : Tuberosidad coxal  | 9. <i>Pars ischiopubica mi. obturatorii interni</i> : Parte isquiopubiana del músculo obturador interno | 18. <i>Lobus sinister prostatae</i> : Lóbulo izquierdo de la próstata |
| 2. <i>Tuber sacrale</i> : Tuberosidad sacra  | 10. <i>M. gluteus profundus</i> : Músculo glúteo profundo   | 19. <i>Isthmus prostatae</i> : Istmo de la próstata                   |
| 3. <i>Ala ossis ilium</i> : Ala del ilion  | 11. <i>Mm. gemelli</i> : Músculos gemelos   | 20. <i>M. urethralis</i> : Músculo uretral                            |
| 4. <i>Spina ischiadica</i> : Espina isquiática   | 12. <i>Vesica urinaria</i> : Vejiga urinaria  | 21. <i>Glandula bulbourethralis</i> : Glándula bulbouretral           |
| 5. <i>Caput ossis femoris</i> : Cabeza del fémur   | 13. <i>Ampulla ductus deferentis</i> : Ampolla del conducto deferente                                   | 22. <i>M. bulboglandularis</i> : Músculo bulboglandular               |
| 6. <i>Pars cranialis trochanteris majoris</i> : Parte craneal del trocánter mayor          | 14. <i>Ductus deferens</i> : Conducto deferente   | 23. <i>M. bulbospongiosus</i> : Músculo bulboesponjoso                |
| 7. <i>Pars caudalis trochanteris majoris</i> : Parte caudal del trocánter mayor            | 15. <i>Ureter</i> : Uréter  | 24. <i>M. ischiocavernosus</i> : Músculo isquiocavernoso              |
| 8. <i>Pars iliaca mi. obturatorii interni</i> : Parte iliaca del músculo obturador interno | 16. <i>Plica urogenitalis</i> : Pliegue urogenital  | 25. <i>Tuber ischiadicum</i> : Tuberosidad isquiática                 |
|  | 17. <i>Vesicula seminalis</i> : Vesícula seminal  |   |

# CABALLO

Órganos pelvianos del semental in situ, desde la izquierda. Se han extirpado el miembro pelviano izquierdo y la mitad izquierda de la pelvis

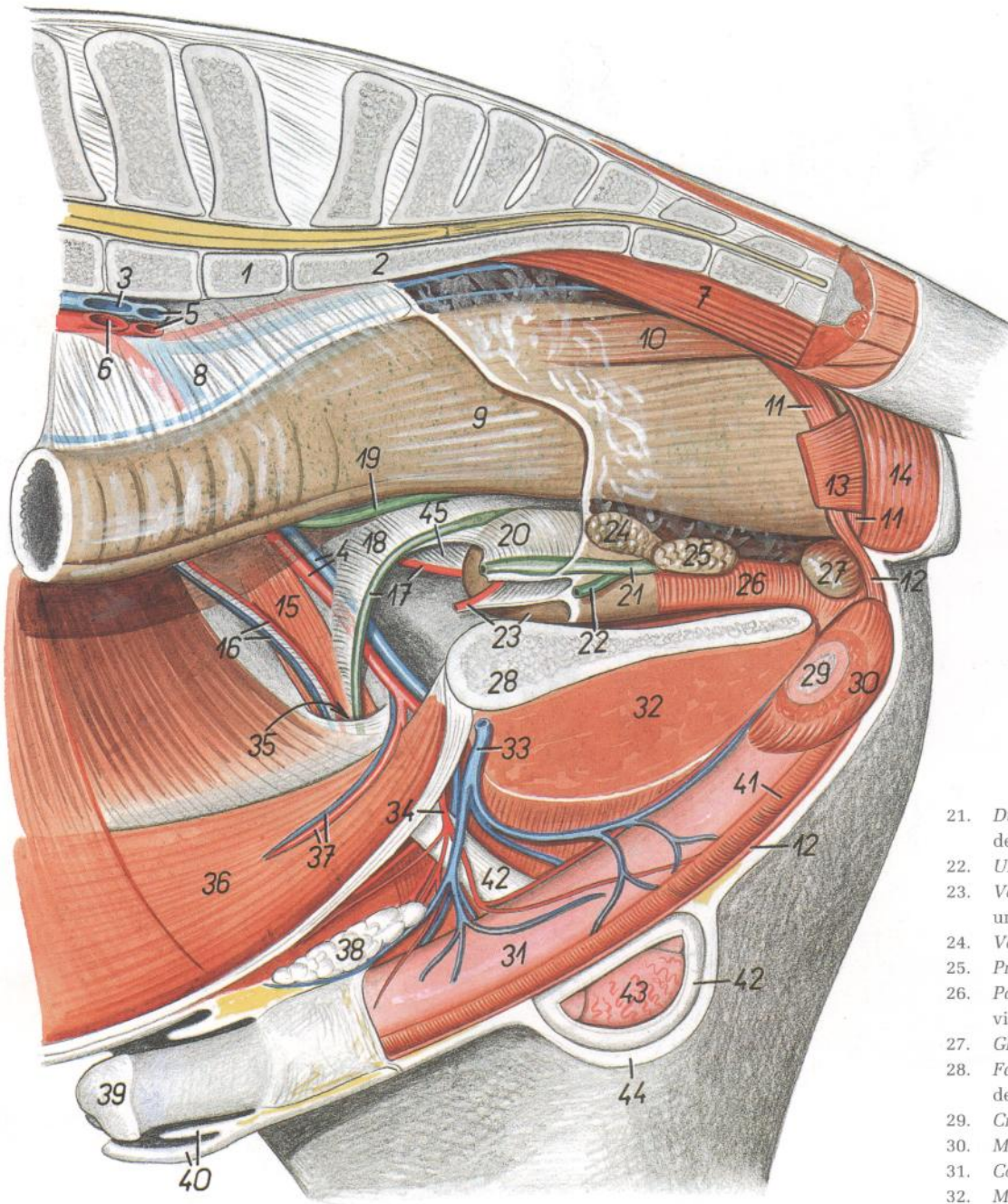


Figura 151

1. *Vertebra lumbalis VI*: Sexta vértebra lumbar
2. *Os sacrum*: Hueso sacro
3. *V. iliaca externa sinistra*: Vena ilíaca externa izquierda
4. *A. et v. iliaca externa dextra*: Arteria y vena ilíacas externas derechas
5. *A. et v. iliaca interna sinistra*: Arteria y vena ilíacas internas izquierdas
6. *A. iliaca externa sinistra*: Arteria ilíaca externa izquierda
7. *M. sacrocaudalis ventralis medialis*: Músculo sacrocaudal ventral medial
8. *Mesorectum*: Mesorrecto
9. *Ampulla recti*: Ampolla del recto

10. *M. rectococcygeus*: Músculo rectococcígeo
- 11, 12. *M. retractor penis*: Músculo retractor del pene
13. *M. levator ani*: Músculo elevador del ano
14. *M. sphincter ani externus*: Músculo esfínter externo del ano
15. *M. cremaster*: Músculo cremáster
16. *A. et v. testicularis*: Arteria y vena testiculares
17. *Ductus deferens dexter, a. umbilicalis dextra*: Conducto deferente derecho, arteria umbilical derecha
18. *Mesoductus deferens*: Mesoducto deferente
19. *Ureter dexter*: Uréter derecho
20. *Plica urogenitalis*: Pliegue urogenital

21. *Ductus deferens sinister (ampulla)*: Conducto deferente izquierdo (ampolla)
22. *Ureter sinister*: Uréter izquierdo
23. *Vesica urinaria, a. umbilicalis sinistra*: Vejiga urinaria, arteria umbilical izquierda
24. *Vesicula seminalis*: Vesícula seminal
25. *Prostata*: Próstata
26. *Pars pelvina urethrae (m. urethralis)*: Parte pelviana de la uretra (músculo uretral)
27. *Glandula bulbourethralis*: Glándula bulbouretral
28. *Facies symphysialis ossis coxae*: Cara sinfisaria del coxal
29. *Crus sinistrum penis*: Pilar izquierdo del pene
30. *M. ischiocavernosus*: Músculo isquiocavernoso
31. *Corpus penis*: Cuerpo del pene
32. *M. gracilis*: Músculo grácil
33. *V. pudenda externa (sinistra)*: Vena pudenda externa (izquierda)
34. *A. pudenda externa (dextra)*: Arteria pudenda externa (derecha)
35. *Canalis inguinalis*: Canal inguinal
36. *M. rectus abdominis*: Músculo recto del abdomen
37. *A. et v. epigastrica caudalis*: Arteria y vena epigástricas caudales
38. *Lnn. inguinales superficiales (Lnn. scrotales)*: Linfonódulos inguinales superficiales (escrotales)
39. *Glans penis*: Glande del pene
40. *Preputium*: Prepucio
41. *M. bulbospongiosus*: Músculo bulboesponjoso
42. *Tunica vaginalis et fascia spermatica*: Túnica vaginal y fascia espermática
43. *Testis dexter*: Testículo derecho
44. *Scrotum*: Escroto
45. *Lig. laterale vesicae*: Ligamento lateral de la vejiga

## Órganos pelvianos in situ, desde la izquierda. Se han extirpado el miembro pelviano izquierdo y la mitad izquierda de la pelvis

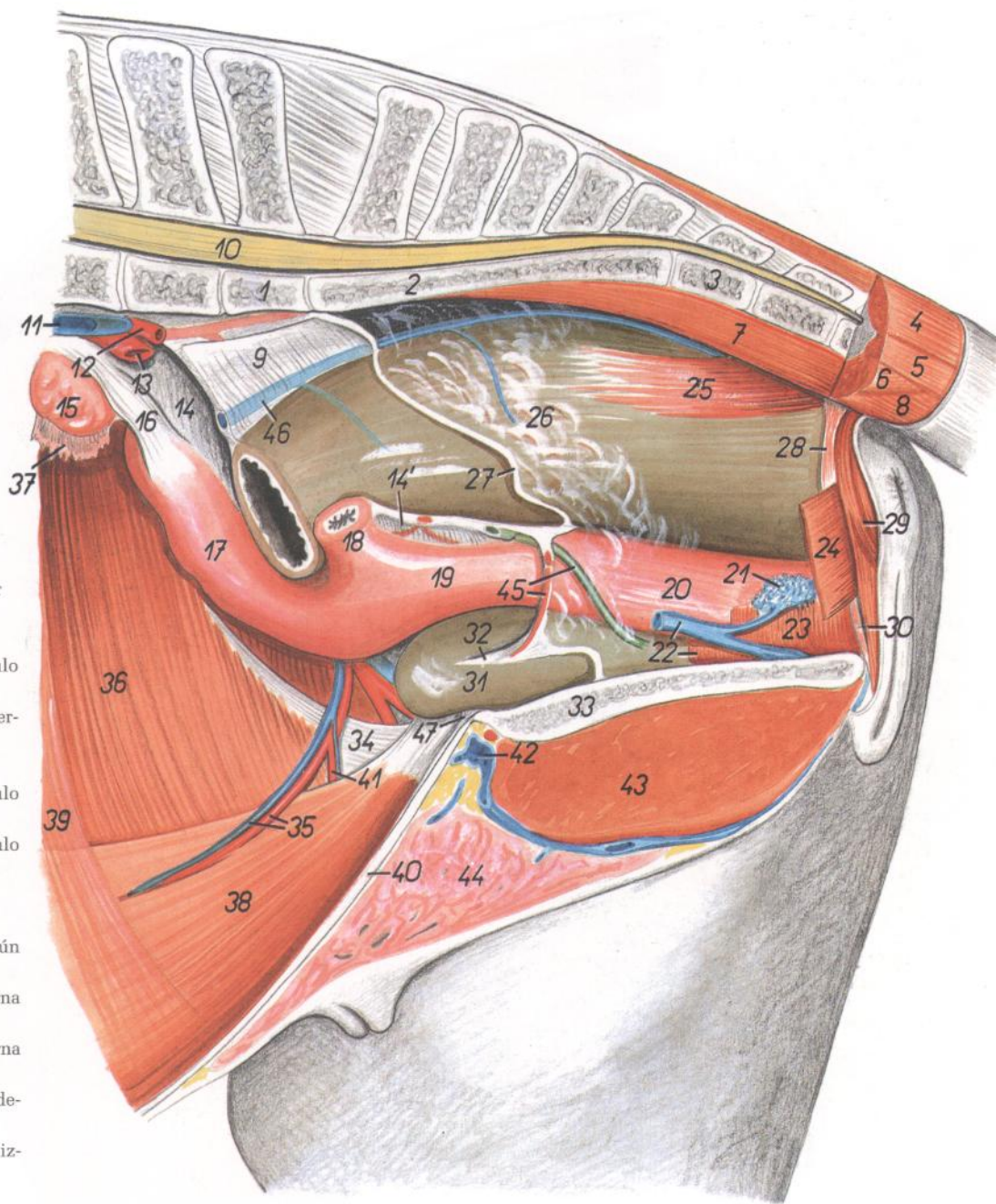


Figura 152

1. *Vertebra lumbalis VI*: Sexta vértebra lumbar
2. *Os sacrum*: Hueso sacro
3. *Vertebra caudalis I*: Primera vértebra caudal
4. *M. sacrocaudalis dorsalis lateralis*: Músculo sacrocaudal dorsal lateral
5. *M. intertransversarius caudae*: Músculo intertransverso de la cola
6. *M. coccygeus*: Músculo coccígeo
7. *M. sacrocaudalis ventralis medialis*: Músculo sacrocaudal ventral medial
8. *M. sacrocaudalis ventralis lateralis*: Músculo sacrocaudal ventral lateral
9. *Mesorectum*: Mesorrecto
10. *Medulla spinalis*: Médula espinal
11. *V. iliaca communis sinistra*: Vena ilíaca común izquierda
12. *A. iliaca interna sinistra*: Arteria ilíaca interna izquierda
13. *A. iliaca externa sinistra*: Arteria ilíaca externa izquierda
14. *Lig. latum uteri dextrum*: Ligamento ancho derecho del útero
- 14'. *Lig. latum uteri sinistrum*: Ligamento ancho izquierdo del útero
15. *Ovarium dextrum*: Ovario derecho
16. *Lig. ovarii proprium*: Ligamento propio del ovario
17. *Cornu uteri dextrum*: Cuerno uterino derecho
18. *Cornu uteri sinistrum*: Cuerno uterino izquierdo
19. *Corpus uteri*: Cuerpo del útero
20. *Vagina*: Vagina
21. *Bulbus vestibuli (corpus cavernosum vestibuli)*: Bulbo del vestíbulo (cuerpo cavernoso del vestíbulo)
22. *M. urethralis, v. pudenda interna*: Músculo uretral, vena pudenda interna
23. *M. constrictor vestibuli*: Músculo constrictor del vestíbulo
24. *M. levator ani*: Músculo elevador del ano
25. *M. rectococcygeus*: Músculo rectococcígeo
26. *Ampulla recti*: Ampolla del recto
27. *Margo peritonei*: Borde del peritoneo
28. *M. retractor clitoridis*: Músculo retractor del clítoris
29. *M. sphincter ani externus*: Músculo esfínter externo del ano
30. *M. constrictor vulvae*: Músculo constrictor de la vulva
31. *Vesica urinaria*: Vejiga urinaria
32. *Lig. vesicae laterale*: Ligamento lateral de la vejiga
33. *Facies symphysialis ossis coxae*: Cara sinfisaria del coxal
34. *Crus laterale mi. obliqui externi abdominis*: Pilar lateral del músculo oblicuo externo del abdomen
35. *A. et v. epigastrica caudalis*: Arteria y vena epigástricas caudales
36. *M. obliquus internus abdominis*: Músculo oblicuo interno del abdomen
37. *Infundibulum tubae*: Infundíbulo de la trompa
38. *M. rectus abdominis*: Músculo recto del abdomen
39. *M. transversus abdominis*: Músculo transverso del abdomen
40. *Linea alba abdominis*: Línea alba del abdomen
41. *A. pudenda externa*: Arteria pudenda externa
42. *V. pudenda externa*: Vena pudenda externa
43. *M. gracilis*: Músculo grácil
44. *Corpus mammae (uberis)*: Cuerpo de la mama (ubre)
45. *A. umbilicalis, ureter sinister*: Arteria umbilical, uréter izquierdo
46. *V. rectalis media*: Vena rectal media
47. *Lig. medianum vesicae*: Ligamento medio de la vejiga

# CABALLO

## Disección de la superficie lateral de la grupa y muslo. Plano superficial

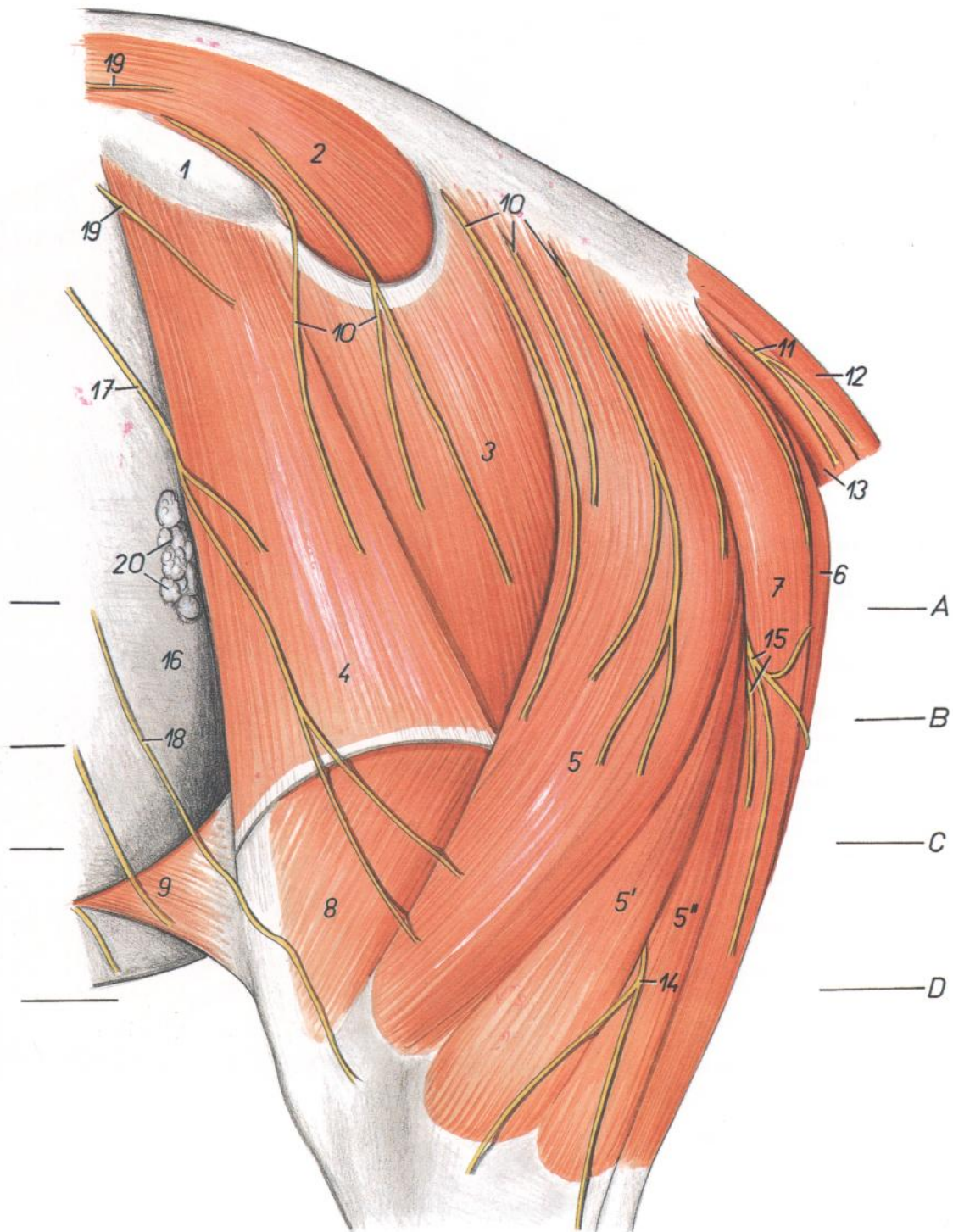


Figura 153

- |  |  |  |
|--|--|--|
| <p>1. <i>Tuber coxae</i>: Tuberosidad coxal</p> <p>2. <i>M. gluteus medius</i>: Músculo glúteo medio</p> <p>3. <i>M. gluteus superficialis</i>: Músculo glúteo superficial</p> <p>4. <i>M. tensor fasciae latae</i>: Músculo tensor de la fascia lata</p> <p>5, 5', 5". <i>M. biceps femoris</i>: Músculo bíceps femoral</p> <p>6. <i>M. semimembranosus</i>: Músculo semimembranoso</p> <p>7. <i>M. semitendinosus</i>: Músculo semitendinoso</p> <p>8. <i>M. vastus lateralis</i>: Músculo vasto lateral</p> <p>9. <i>Plica lateralis (m. cutaneus trunci)</i>: Pliegue lateral (músculo cutáneo del tronco)</p> | <p>10. <i>Nn. clunium medii</i>: Nervios clúneos (de la nalga) medios</p> <p>11. <i>Ramus cutaneus ni. caudalis</i>: Ramo cutáneo del nervio caudal</p> <p>12. <i>M. sacrocaudalis dorsalis lateralis</i>: Músculo sacrocaudal dorsal lateral</p> <p>13. <i>M. sacrocaudalis ventralis lateralis</i>: Músculo sacrocaudal ventral lateral</p> <p>14. <i>N. cutaneus surae lateralis</i>: Nervio cutáneo sural lateral</p> <p>15. <i>Nn. clunium caudales</i>: Nervios clúneos (de la nalga) caudales</p> | <p>16. <i>Pariet abdominis</i>: Pared del abdomen</p> <p>17. <i>Ramus cutaneus lateralis ni. ilioinguinalis</i>: Ramo cutáneo lateral del nervio ilioinguinal</p> <p>18. <i>Ramus cutaneus lateralis ni. iliohypogastrici</i>: Ramo cutáneo lateral del nervio iliohipogástrico</p> <p>19. <i>Nn. clunium craneales</i>: Nervios clúneos (de la nalga) craneales</p> <p>20. <i>Lnn. subiliaci</i>: Linfonódulos subilíacos</p> |
|--|--|--|



Secciones transversales del muslo izquierdo. Los niveles de las secciones A y B se muestran en las figuras 153 y 155

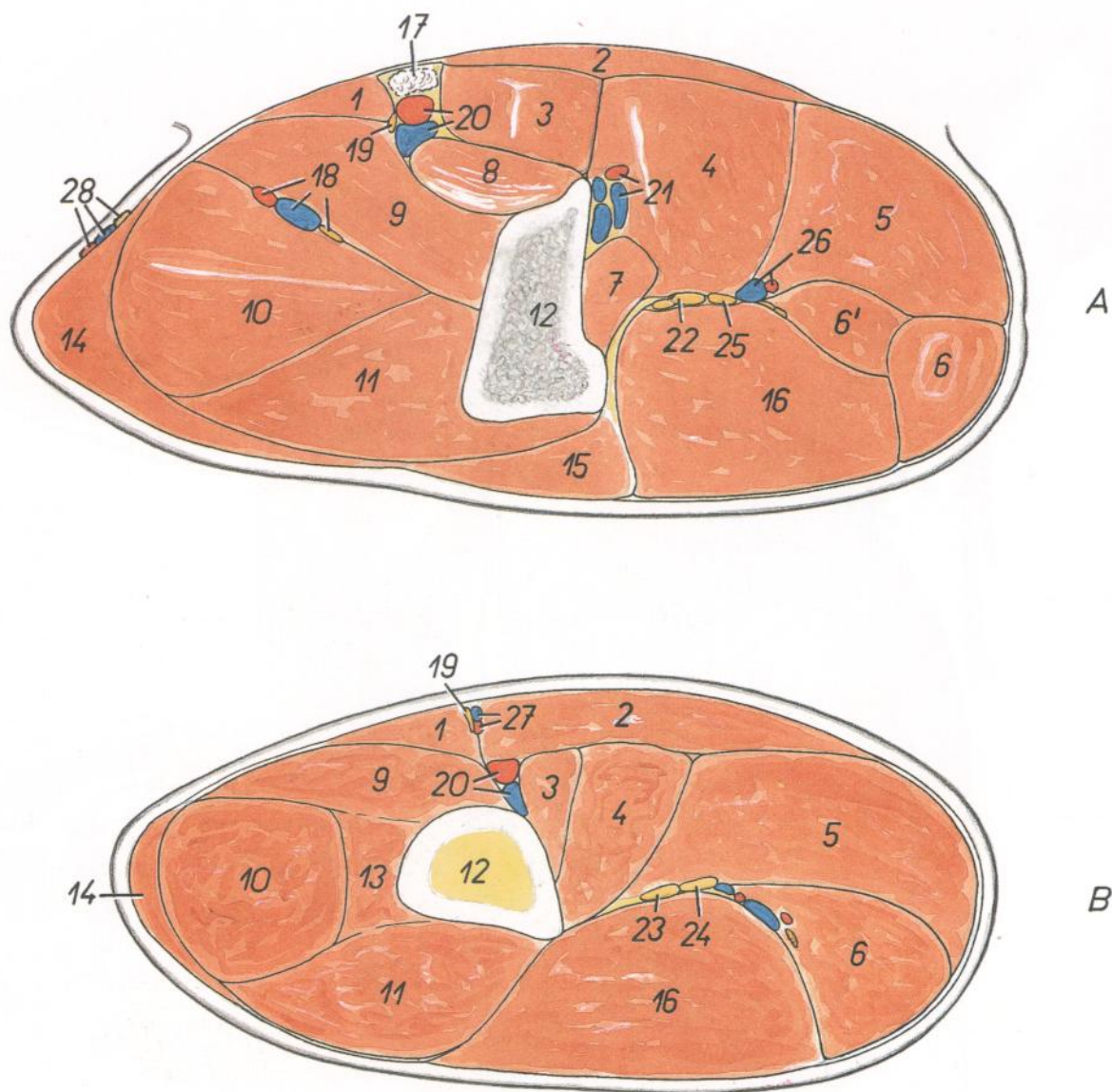


Figura 154

- |   |  |   |
|---|--|---|
| 1. <i>M. sartorius</i> : Músculo sartorio   | 12. <i>Os femoris</i> : Fémur  | 21. <i>A. et v. profundus femoris</i> : Arteria y vena femorales profundas  |
| 2. <i>M. gracilis</i> : Músculo grácil  | 13. <i>M. vastus intermedius</i> : Músculo vasto intermedio  | 22. <i>N. ischiadicus</i> : Nervio ciático  |
| 3. <i>M. pectineus</i> : Músculo pectíneo   | 14. <i>M. tensor fasciae latae</i> : Músculo tensor de la fascia lata  | 23. <i>N. peroneus communis</i> : Nervio peroneo común  |
| 4. <i>M. adductor</i> : Músculo aductor   | 15. <i>M. gluteus superficialis</i> : Músculo glúteo superficial   | 24. <i>N. tibialis</i> : Nervio tibial  |
| 5. <i>M. semimembranosus</i> : Músculo semimembranoso                                   | 16. <i>M. biceps femoris</i> : Músculo bíceps femoral  | 25. <i>Ramus muscularis proximalis ni. tibialis</i> : Ramo muscular proximal del nervio tibial  |
| 6, 6'. <i>M. semitendinosus</i> : Músculo semitendinoso                                 | 17. <i>Lnn. inguinales profundi (Lnn. iliofemorales)</i> : Linfonódulos inguinales profundos (iliofemorales)                     | 26. <i>Rami a. et v. obturatoriae</i> : Ramas de la arteria y vena obturatrices   |
| 6'. <i>Caput pelvinum mi. semitendinosi</i> : Cabeza pelviana del músculo semitendinoso | 18. <i>A. et v. circumflexa femoris lateralis, n. femoralis</i> : Arteria y vena circunflejas femorales laterales nervio femoral | 27. <i>A. saphena, v. saphena medialis</i> : Arteria safena, vena safena medial   |
| 7. <i>M. quadratus femoris</i> : Músculo cuadrado femoral                               | 19. <i>N. saphenus</i> : Nervio safeno   | 28. <i>A. et v. circumflexa ilium profunda, n. cutaneus femoris lateralis</i> : Arteria y vena circunflejas ilíacas profundas, nervio cutáneo femoral lateral |
| 8. <i>M. iliopsoas</i> : Músculo iliopsoas  | 20. <i>A. et v. femoralis</i> : Arteria y vena femorales   |   |
| 9. <i>M. vastus medialis</i> : Músculo vasto medial                                     |  |   |
| 10. <i>M. rectus femoris</i> : Músculo recto femoral                                    |  |   |
| 11. <i>M. vastus lateralis</i> : Músculo vasto lateral                                  |  |   |

## Disección de la superficie lateral de la grupa y del muslo. Plano profundo

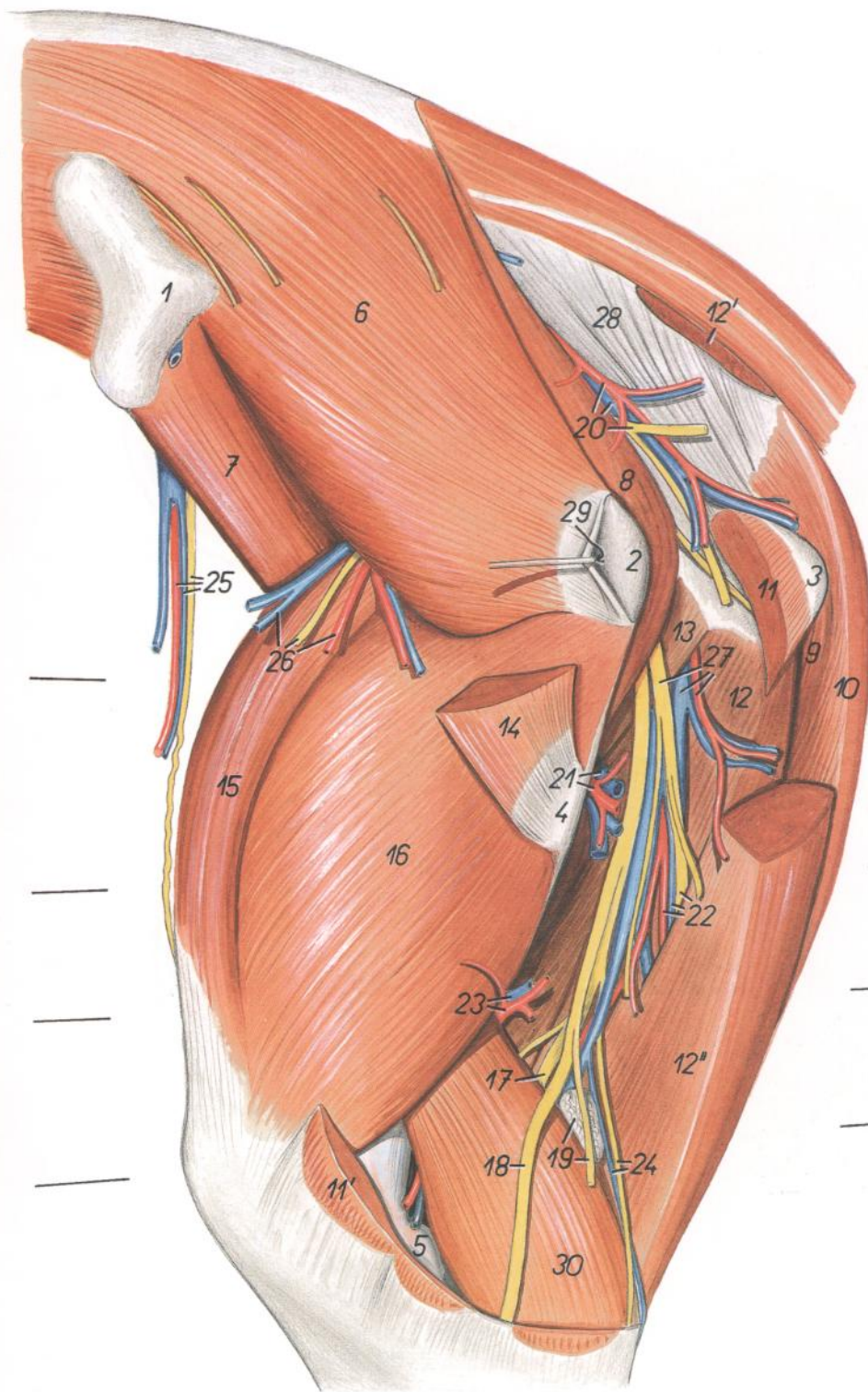


Figura 155

1. *Tuber coxae*: Tuberosidad coxal
2. *Trochanter major ossis femoris*: Trocánter mayor del fémur
3. *Tuber ischiadicum*: Tuberosidad isquiática
4. *Trochanter tertius*: Tercer trocánter
5. *Condylus lateralis ossis femoris*: Cóndilo lateral del fémur
6. *M. gluteus medius*: Músculo glúteo medio
7. *Portio lateralis mi. iliaci*: Porción lateral del músculo iliaco
8. *M. piriformis*: Músculo piriforme

9. *Caput pelvinum mi. semimembranosi*: Cabeza pelviana del músculo semimembranoso
10. *Caput vertebrae mi. semimembranosi*: Cabeza vertebral del músculo semimembranoso
11. *Caput pelvinum mi. bicipitis femoris*: Cabeza pelviana del músculo bíceps femoral
- 11'. *Insertio mi. bicipitis femoris*: Inserción del músculo bíceps femoral
- 12, 12', 12". *M. semitendinosus*: Músculo semitendinoso
12. *Caput pelvinum*: Cabeza pelviana

- 12'. *Origo capitis vertebralis*: Origen de la cabeza vertebral
- 12". *Venter capitis vertebralis*: Vientre de la cabeza vertebral
13. *M. quadratus femoris*: Músculo cuadrado femoral
14. *M. gluteus superficialis*: Músculo glúteo superficial
15. *M. rectus femoris*: Músculo recto femoral
16. *M. vastus lateralis*: Músculo vasto lateral
17. *N. tibialis*: Nervio tibial
18. *N. peroneus cummunis*: Nervio peroneo común
19. *Ln. popliteus, ramus muscularis ni. peronei (ad m. bicipitem)*: Linfonódulo poplíteo, ramo muscular del nervio peroneo (al músculo bíceps)
20. *A. et v. glutea caudalis, n. cutaneus femoris caudalis*: Arteria y vena glúteas caudales, nervio cutáneo femoral caudal
21. *A. et v. circumflexa femoris medialis*: Arteria y vena circunflejas femorales mediales
22. *Rami musculares ad m. semitendinosum (a., v. et n.)*: Ramos musculares al músculo semitendinoso (arteria, vena y nervio)
23. *A. et v. femoris caudalis*: Arteria y vena femorales caudales
24. *N. cutaneus surae caudalis, v. saphena lateralis*: Nervio cutáneo sural caudal, vena safena lateral
25. *A. et v. circumflexa ilium profunda, n. cutaneus femoris lateralis*: Arteria y vena circunflejas ilíacas profundas, nervio cutáneo femoral lateral
26. *Rami a. et v. gluteae cranialis et ni. glutei cranialis*: Ramos de la arteria y vena glúteas craneales y nervio glúteo craneal
27. *Rami a. et v. obturatoriae, ramus muscularis proximalis ni. tibialis*: Ramos de la arteria y vena obturatrices, ramo muscular proximal del nervio tibial
28. *Lig. sacrotuberale latum*: Ligamento sacrotuberoso ancho
29. *Bursa trochanterica mi. glutei medii*: Bolsa trocantérica del músculo glúteo medio
30. *Caput laterale mi. gastrocnemii*: Cabeza lateral del músculo gastrocnemio

Sección transversal del muslo izquierdo. Los niveles de las secciones C y D se muestran en las figuras 153 y 155

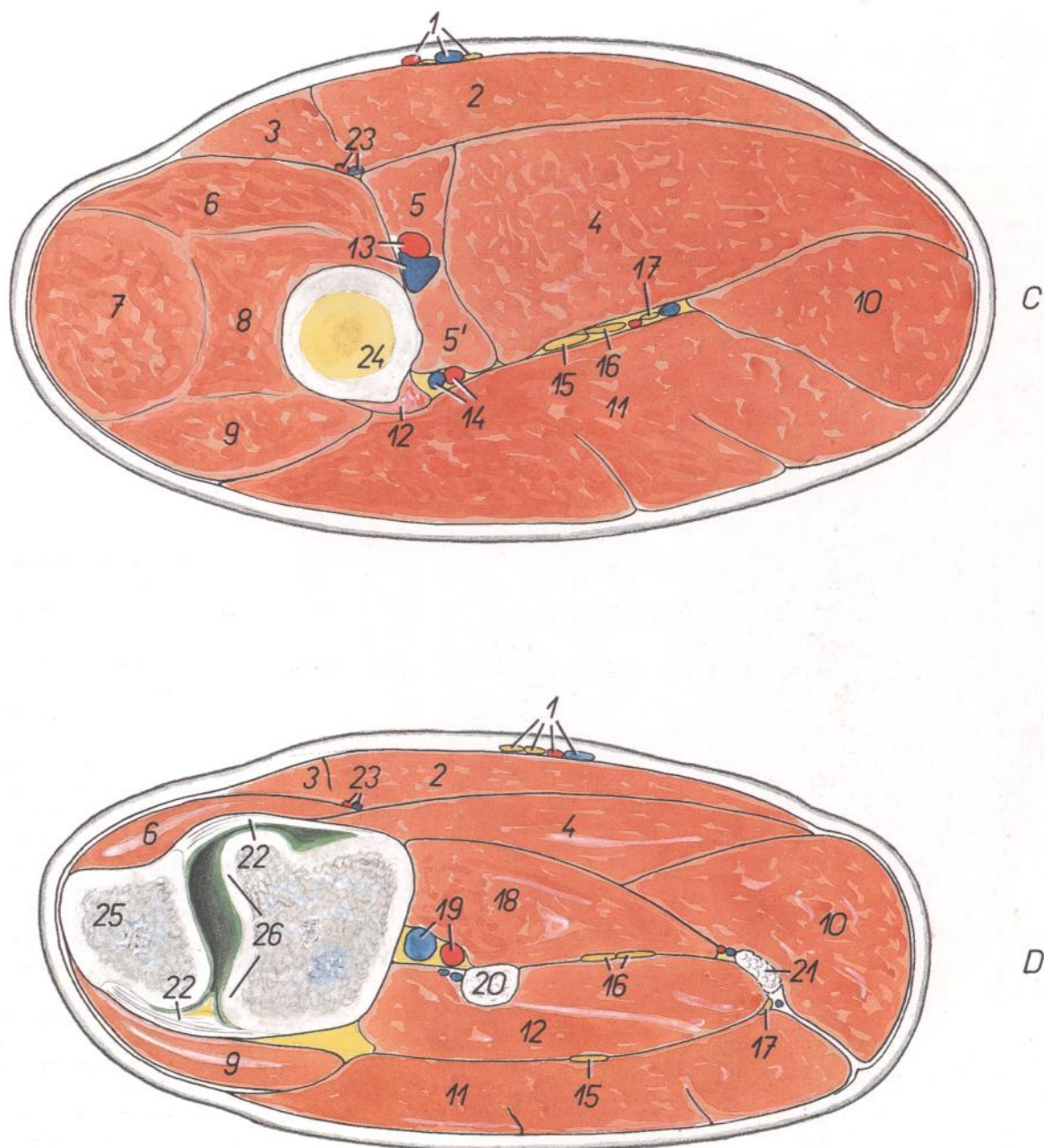


Figura 156

- |   |  |   |
|---|--|---|
| 1. <i>A. et n. saphenus, v. saphena medialis</i> : Arteria y nervio safenos, vena safena medial | 11. <i>M. biceps femoris</i> : Músculo bíceps femoral                                | 19. <i>A. et v. poplitea</i> : Arteria y vena poplíteas                           |
| 2. <i>M. gracilis</i> : Músculo grácil  | 12. <i>Caput laterale mi. gastrocnemii</i> : Cabeza lateral del músculo gastrocnemio | 20. <i>M. flexor digitalis superficialis</i> : Músculo flexor digital superficial |
| 3. <i>M. sartorius</i> : Músculo sartorio   | 13. <i>A. et v. femoralis</i> : Arteria y vena femorales                             | 21. <i>Ln. popliteus</i> : Linfonódulo poplíteo                                   |
| 4. <i>M. semimembranosus</i> : Músculo semimembranoso   | 14. <i>A. et v. femoris caudalis</i> : Arteria y vena femorales caudales             | 22. <i>Capsula articularis</i> : Cápsula articular                                |
| 5, 5'. <i>M. adductor</i> : Músculo aductor   | 15. <i>N. peroneus communis</i> : Nervio peroneo común                               | 23. <i>A. et v. genus descendens</i> : Arteria y vena descendentes de la rodilla  |
| 6. <i>M. vastus medialis</i> : Músculo vasto medial   | 16. <i>N. tibialis</i> : Nervio tibial   | 24. <i>Corpus ossis femoris</i> : Cuerpo del fémur                                |
| 7. <i>M. rectus femoris</i> : Músculo recto femoral   | 17. <i>N. cutaneus surae caudalis</i> : Nervio cutáneo sural caudal                  | 25. <i>Patella</i> : Rótula   |
| 8. <i>M. vastus intermedius</i> : Músculo vasto intermedio                                      | 18. <i>Caput mediale mi. gastrocnemii</i> : Cabeza medial del músculo gastrocnemio   | 26. <i>Trochlea ossis femoris</i> : Tróclea del fémur                             |
| 9. <i>M. vastus lateralis</i> : Músculo vasto lateral   |  |   |
| 10. <i>M. semitendinosus</i> : Músculo semitendinoso  |  |   |

## Disección de la pelvis y del muslo desde la superficie medial

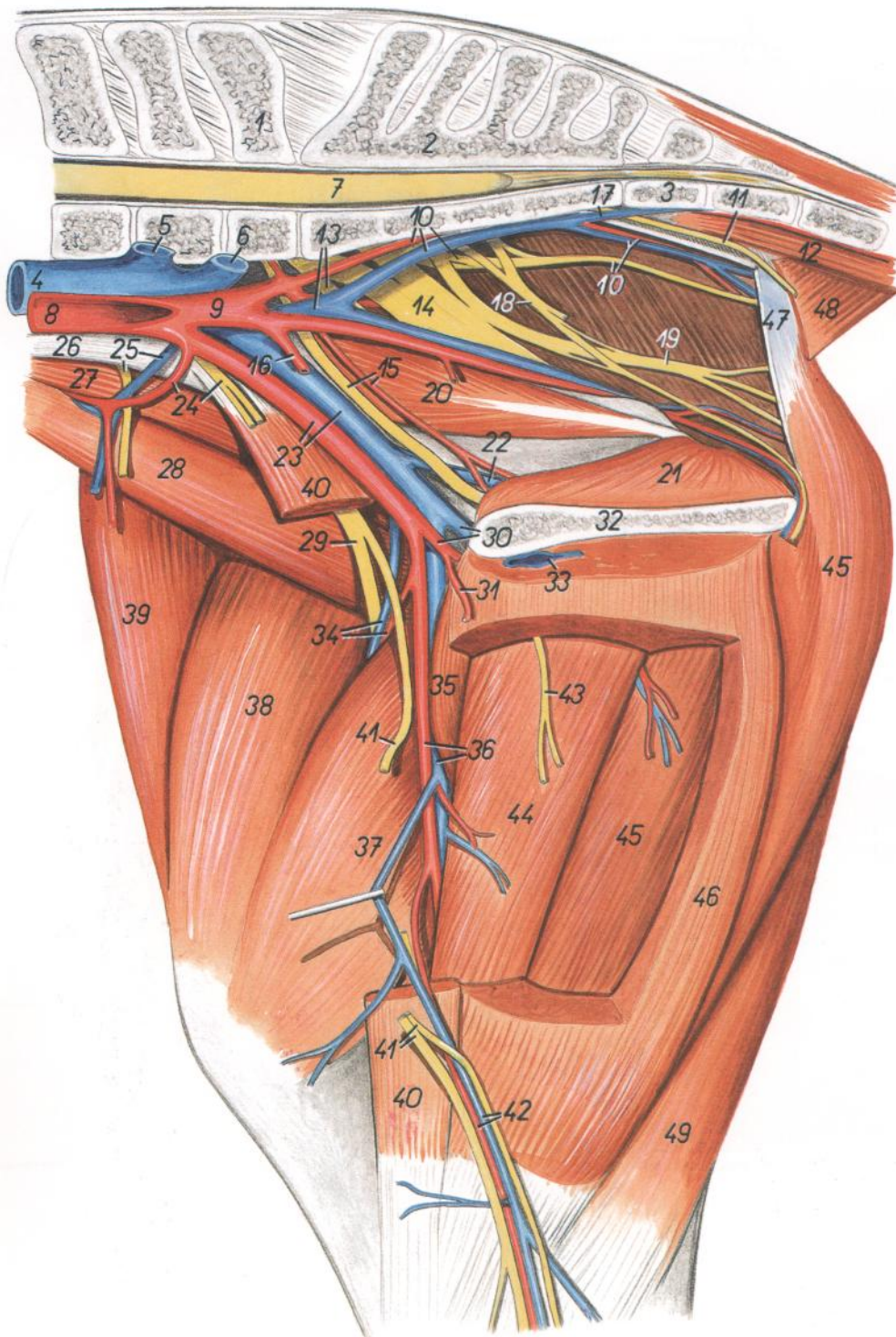


Figura 157

1. *Vertebra lumbalis VI*: Sexta vértebra lumbar
2. *Os sacrum*: Hueso sacro
3. *Vertebra caudalis I*: Primera vértebra caudal
4. *V. cava caudalis*: Vena cava caudal
5. *V. iliaca externa sinistra*: Vena ilíaca externa izquierda
6. *V. iliaca interna sinistra*: Vena ilíaca interna izquierda
7. *Medulla spinalis*: Médula espinal
8. *Aorta*: Aorta
9. *A. iliaca interna (dextra)*: Arteria ilíaca interna (derecha)

10. *A., v. et n. gluteus caudalis*: Arteria, vena y nervio glúteos caudales
11. *N. rectalis caudalis*: Nervio rectal caudal
12. *M. sacrocaudalis ventralis medialis*: Músculo sacrocaudal ventral medial
13. *V. iliaca interna (dextra), n. gluteus cranialis*: Vena ilíaca interna (derecha), nervio glúteo craneal
14. *N. ischiadicus*: Nervio ciático
15. *N. obturatorius et a. obturatoria*: Nervio obturador y arteria obturatriz
16. *A. umbilicalis*: Arteria umbilical

17. *A. et v. caudalis ventrolateralis*: Arteria y vena caudales ventrolaterales
18. *N. pudendus*: Nervio pudendo
19. *N. cutaneus femoris caudalis*: Nervio cutáneo femoral caudal
20. *M. obturatorius internus (pars iliaca)*: Músculo obturador interno (parte ilíaca)
21. *M. obturatorius internus (pars ischiopubica)*: Músculo obturador interno (parte isquiopúbica)
22. *V. obturatoria*: Vena obturatriz
23. *A. et v. iliaca externa*: Arteria y vena ilíacas externas
24. *N. genitofemoralis, a. circumflexa ilium profunda*: Nervio genitofemoral, arteria circunfleja ilíaca profunda
25. *N. cutaneus femoris lateralis, v. circumflexa ilium profunda*: Nervio cutáneo femoral lateral, vena circunfleja ilíaca profunda
26. *M. psoas minor (tendo)*: Músculo psoas menor (tendón)
27. *M. psoas major*: Músculo psoas mayor
28. *Portio lateralis mi. iliaci*: Porción lateral del músculo ilíaco
29. *N. femoralis*: Nervio femoral
30. *A. et v. profunda femoris*: Arteria y vena femorales profundas
31. *Truncus pudendoepigastricus*: Tronco pudendoepigástrico
32. *Facies symphysialis ossis coxae*: Cara sinfisaria del hueso coxal
33. *V. pudenda externa*: Vena pudenda externa
34. *A. et v. circumflexa femoris lateralis*: Arteria y vena circunflejas femorales laterales
35. *M. pectineus*: Músculo pectíneo
36. *A. et v. femoralis*: Arteria y vena femorales
37. *M. vastus medialis*: Músculo vasto medial
38. *M. rectus femoris*: Músculo recto femoral
39. *M. tensor fasciae latae*: Músculo tensor de la fascia lata
40. *M. sartorius*: Músculo sartorio
41. *N. saphenus*: Nervio safeno
42. *A. saphena, v. saphena medialis*: Arteria safena, vena safena medial
43. *Ramus ni. obturatorii*: Ramo del nervio obturador
44. *M. adductor*: Músculo aductor
45. *M. semimembranosus*: Músculo semimembranoso
46. *M. gracilis*: Músculo grácil
47. *Lig. sacrotuberale latum*: Ligamento sacrotuberoso ancho
48. *M. coccygeus*: Músculo coccígeo
49. *M. semitendinosus*: Músculo semitendinoso

## Esqueleto del extremo distal del miembro pelviano derecho. Vista medial

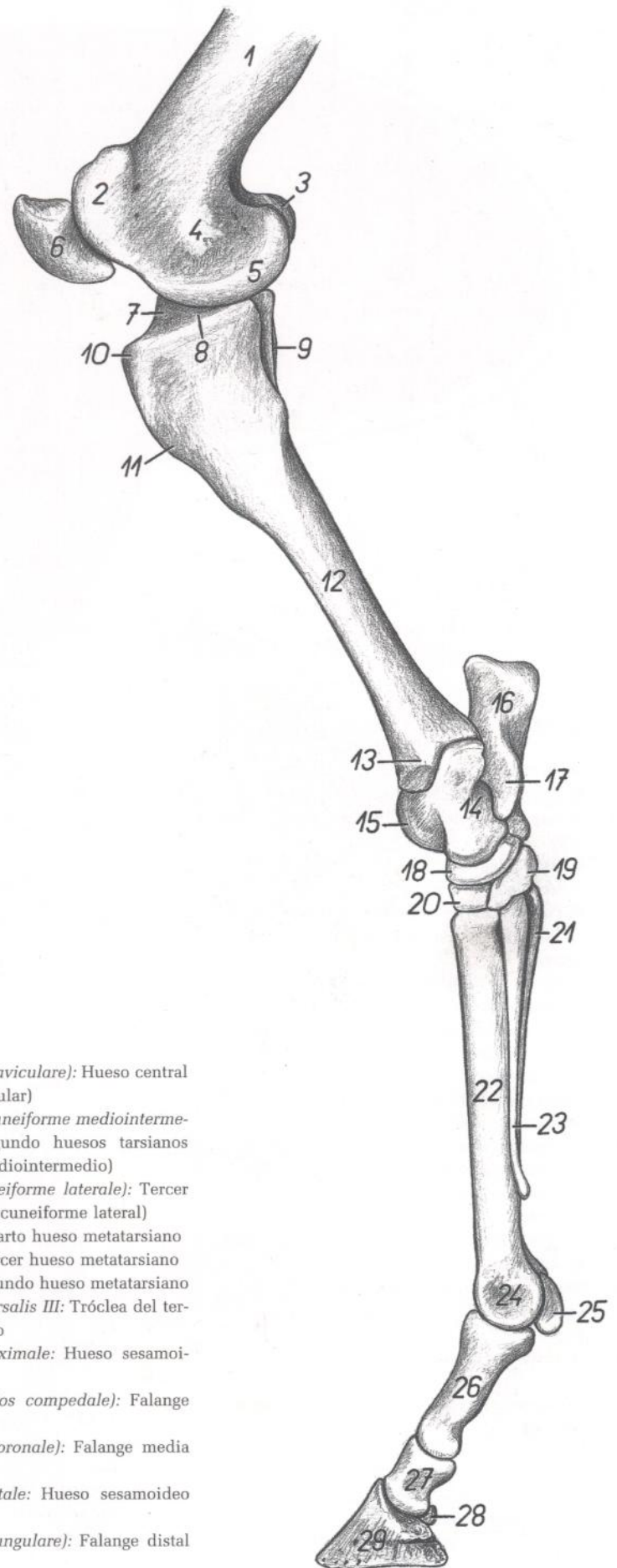


Figura 158

1. *Corpus ossis femoris*: Cuerpo del fémur
2. *Trochlea ossis femoris*: Tróclea del fémur
3. *Condylus lateralis ossis femoris*: Cóndilo lateral del fémur
4. *Epicondylus medialis ossis femoris*: Epicóndilo medial del fémur
5. *Condylus medialis ossis femoris*: Cóndilo medial del fémur
6. *Patella*: Rótula
7. *Eminentia intercondylaris*: Eminencia intercondilar
8. *Condylus medialis tibiae*: Cóndilo medial de la tibia
9. *Fibula*: Peroné
10. *Tuberositas tibiae*: Tuberosidad de la tibia
11. *Margo cranialis tibiae*: Borde craneal de la tibia
12. *Corpus tibiae*: Cuerpo de la tibia
13. *Malleolus medialis*: Maléolo medial
14. *Corpus tali*: Cuerpo del astrágalo
15. *Trochlea tali*: Tróclea del astrágalo
16. *Tuber calcanei*: Tuberosidad del calcáneo
17. *Sustentaculum tali*: Sustentáculo del astrágalo
18. *Os tarsi centrale (os naviculare)*: Hueso central del tarso (hueso navicular)
19. *Os tarsale I et II (os cuneiforme mediointermedium)*: Primer y segundo huesos tarsianos (hueso cuneiforme mediointermedio)
20. *Os tarsale III (os cuneiforme laterale)*: Tercer hueso tarsiano (hueso cuneiforme lateral)
21. *Os metatarsale IV*: Cuarto hueso metatarsiano
22. *Os metatarsale III*: Tercer hueso metatarsiano
23. *Os metatarsale II*: Segundo hueso metatarsiano
24. *Trochlea ossis metatarsalis III*: Tróclea del tercer hueso metatarsiano
25. *Os sesamoideum proximale*: Hueso sesamoideo proximal
26. *Phalanx proximalis (os compedale)*: Falange proximal (cuartilla)
27. *Phalanx media (os coronale)*: Falange media (corona)
28. *Os sesamoideum distale*: Hueso sesamoideo distal
29. *Phalanx distalis (os ungulare)*: Falange distal (hueso ungular)

## Disección de la superficie lateral de la pierna y extremo distal del miembro pelviano. Plano superficial

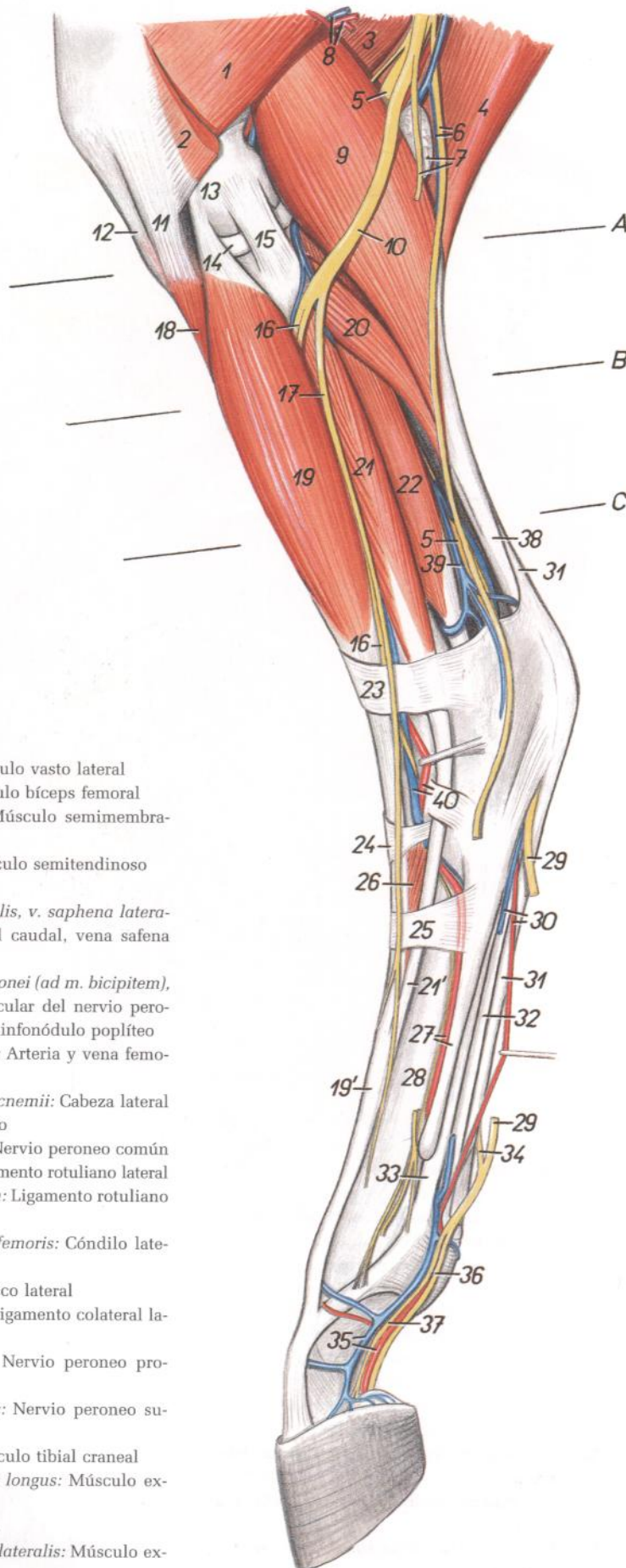


Figura 159

1. *M. vastus lateralis*: Músculo vasto lateral
2. *M. biceps femoris*: Músculo bíceps femoral
3. *M. semimembranosus*: Músculo semimembranoso
4. *M. semitendinosus*: Músculo semitendinoso
5. *N. tibialis*: Nervio tibial
6. *N. cutaneus surae caudalis, v. saphena lateralis*: Nervio cutáneo sural caudal, vena safena lateral
7. *Ramus muscularis ni. peronei (ad m. bicipitem), ln. popliteus*: Ramo muscular del nervio peroneo (al músculo bíceps), linfonódulo poplíteo
8. *A. et v. caudalis femoris*: Arteria y vena femorales caudales
9. *Caput laterale mi. gastrocnemii*: Cabeza lateral del músculo gastrocnemio
10. *N. peroneus communis*: Nervio peroneo común
11. *Lig. patellae laterale*: Ligamento rotuliano lateral
12. *Lig. patellae intermedium*: Ligamento rotuliano intermedio
13. *Condylus lateralis ossis femoris*: Cóndilo lateral del fémur
14. *Meniscus lateralis*: Menisco lateral
15. *Lig. collaterale laterale*: Ligamento colateral lateral
16. *N. peroneus profundus*: Nervio peroneo profundo
17. *N. peroneus superficialis*: Nervio peroneo superficial
18. *M. tibialis cranialis*: Músculo tibial craneal
- 19, 19'. *M. extensor digitorum longus*: Músculo extensor digital largo
20. *M. soleus*: Músculo sóleo
- 21, 21'. *M. extensor digitorum lateralis*: Músculo extensor digital lateral

22. *M. flexor digiti I longus*: Músculo flexor largo del primer dedo
23. *Retinaculum extensorum crurale*: Retináculo extensor de la pierna
24. *Retinaculum extensorum tarsale*: Retináculo extensor del tarso
25. *Retinaculum extensorum metatarsale*: Retináculo extensor del metatarso
26. *M. extensor digitorum brevis*: Músculo extensor digital corto
27. *A. metatarsae dorsalis III, os metatarsale IV*: Tercera arteria metatarsiana dorsal, cuarto hueso metatarsiano
28. *Os metatarsale III*: Tercer hueso metatarsiano
29. *N. plantaris lateralis*: Nervio plantar lateral
30. *A. et v. plantaris lateralis*: Arteria y vena plantares laterales
31. *Tendo mi. flexoris digitorum superficialis*: Tendón del músculo flexor digital superficial
32. *Tendo mi. flexoris digitorum profundus*: Tendón del músculo flexor digital profundo
33. *M. interosseus*: Músculo interóseo
34. *Ramus communicans nervorum plantarium*: Ramo comunicante de los nervios plantares
35. *A. et v. digitalis lateralis*: Arteria y vena digitales laterales
36. *N. digitalis plantaris lateralis*: Nervio digital plantar lateral
37. *Ramus dorsalis ni. plantaris lateralis*: Ramo dorsal del nervio plantar lateral
38. *Tendo mi. tricipitis surae*: Tendón del músculo tríceps sural
39. *V. tibialis recurrens*: Vena tibial recurrente
40. *A. et v. tibialis cranialis*: Arteria y vena tibiales craneales

# CABALLO

Secciones transversales de la pierna izquierda. Los niveles de las secciones se muestran en la figura 159

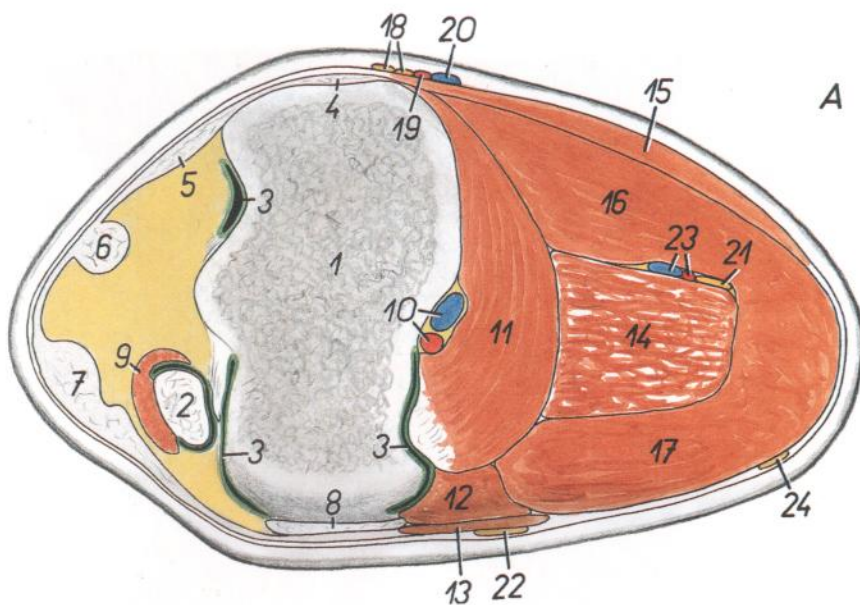
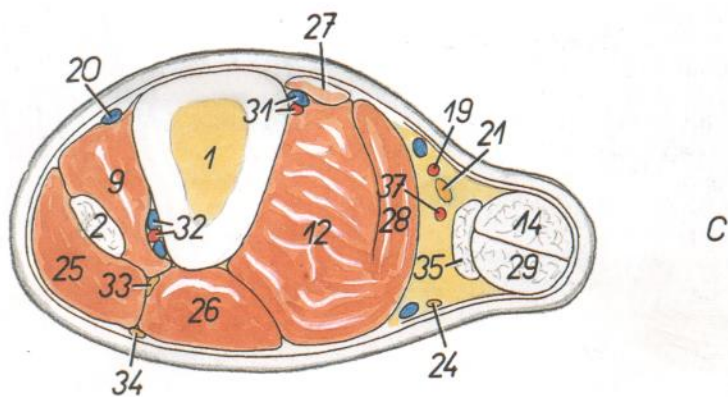
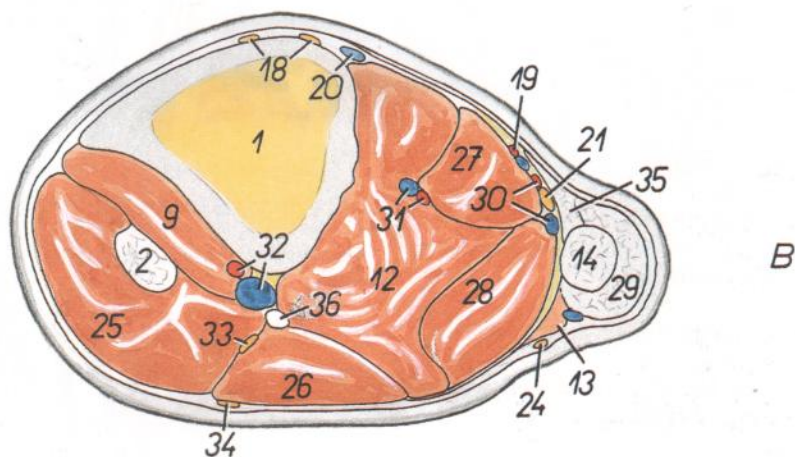


Figura 160

1. Tibiae: Tibia
2. *M. peroneus tertius*: Músculo tercer peroneo
3. *Cavum articulare*: Cavidad articular
4. *Lig. collaterale mediale*: Ligamento colateral medial
5. *Lig. patellae mediale*: Ligamento rotuliano medial
6. *Lig. patellae intermedium*: Ligamento rotuliano intermedio
7. *Lig. patellae laterale*: Ligamento rotuliano lateral
8. *Lig. collaterale laterale*: Ligamento colateral lateral
9. *M. tibialis cranialis*: Músculo tibial craneal
10. *A. et v. poplitea*: Arteria y vena poplíteas
11. *M. popliteus*: Músculo poplíteo
12. *M. flexor digiti I longus*: Músculo flexor largo del primer dedo
13. *M. soleus*: Músculo sóleo
14. *M. flexor digitalis superficialis*: Músculo flexor digital superficial
15. *Insertio mi. semitendinosi et mi. gracilis*: Inserción de los músculos semitendinoso y grácil
16. *Caput mediale mi. gastrocnemii*: Cabeza medial del músculo gastrocnemio
17. *Caput laterale mi. gastrocnemii*: Cabeza lateral del músculo gastrocnemio
18. *Rami ni. sapheni*: Ramos del nervio safeno
19. *A. saphena*: Arteria safena
20. *V. saphena medialis*: Vena safena medial
21. *N. tibialis*: Nervio tibial
22. *N. peroneus communis*: Nervio peroneo común
23. *Rami a. et v. caudalis femoris*: Ramas de la arteria y vena femorales caudales
24. *N. cutaneus surae caudalis*: Nervio cutáneo sural caudal
25. *M. extensor digitalis longus*: Músculo extensor digital largo
26. *M. extensor digitalis lateralis*: Músculo extensor digital lateral
27. *M. flexor digitalis longus*: Músculo flexor digital largo
28. *M. tibialis caudalis*: Músculo tibial caudal
29. *Tendo mi. tricipitis surae*: Tendón del músculo tríceps sural
30. *Ramus a. et v. caudalis femoris (v. saphena lateralis)*: Rama de la arteria y vena femorales caudales (vena safena lateral)
31. *A. et v. tibialis caudalis*: Arteria y vena tibiales caudales



32. *A. et v. tibialis cranialis*: Arteria y vena tibiales craneales
33. *N. peroneus profundus*: Nervio peroneo profundo
34. *N. peroneus superficialis*: Nervio peroneo superficial
35. *Tendo solei*: Tendón del sóleo
36. *Fibula*: Peroné
37. *Ramus communicans a. femoris caudalis et a. saphenae*: Rama comunicante de la arteria femoral caudal y de la arteria safena

## Disección de la superficie lateral de la pierna y del extremo distal del miembro pelviano. Plano profundo

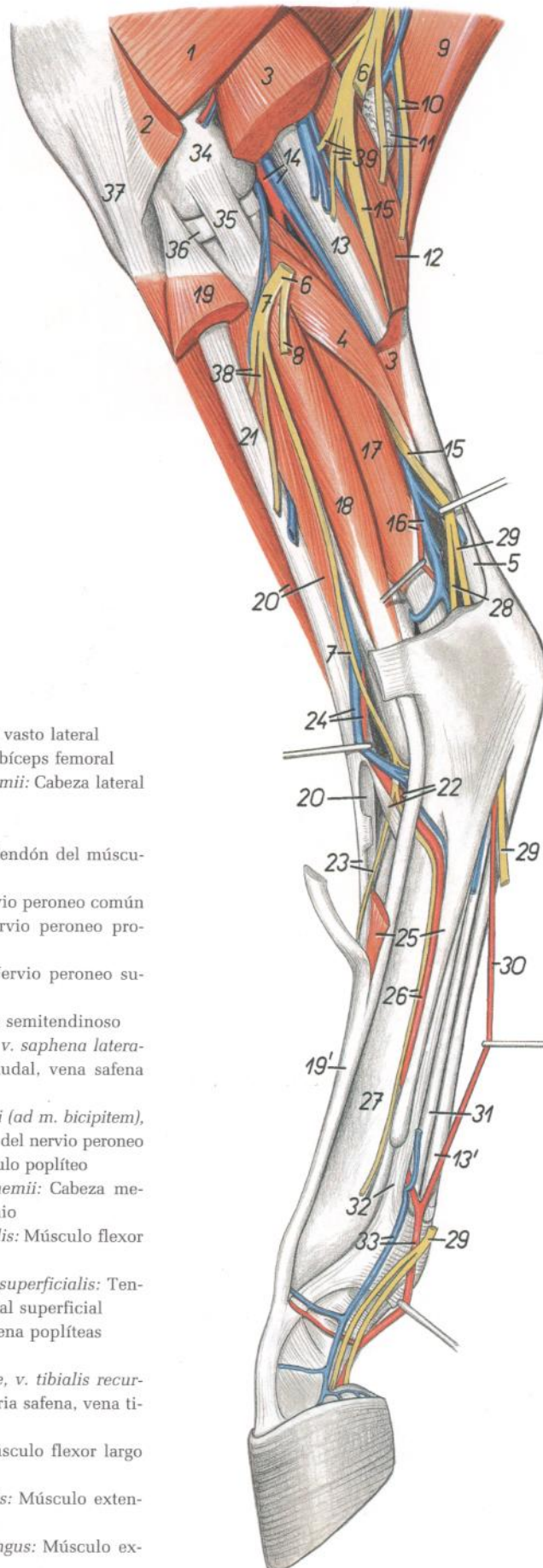


Figura 161

1. *M. vastus lateralis*: Músculo vasto lateral
2. *M. biceps femoris*: Músculo bíceps femoral
3. *Caput laterale mi. gastrocnemii*: Cabeza lateral del músculo gastrocnemio
4. *M. soleus*: Músculo sóleo
5. *Tendo mi. tricipitis surae*: Tendón del músculo tríceps sural
6. *N. peroneus communis*: Nervio peroneo común
7. *N. peroneus profundus*: Nervio peroneo profundo
8. *N. peroneus superficialis*: Nervio peroneo superficial
9. *M. semitendinosus*: Músculo semitendinoso
10. *N. cutaneus surae caudalis, v. saphena lateralis*: Nervio cutáneo sural caudal, vena safena lateral
11. *Ramus muscularis ni. peronei (ad m. bicipitem), ln. popliteus*: Ramo muscular del nervio peroneo (al músculo bíceps), linfonódulo poplíteo
12. *Caput mediale mi. gastrocnemii*: Cabeza medial del músculo gastrocnemio
13. *M. flexor digitalis superficialis*: Músculo flexor digital superficial
- 13'. *Tendo mi. flexoris digitalis superficialis*: Tendón del músculo flexor digital superficial
14. *A. et v. poplitea*: Arteria y vena poplíteas
15. *N. tibialis*: Nervio tibial
16. *Ramus caudalis a. saphenae, v. tibialis recurrens*: Rama caudal de la arteria safena, vena tibial recurrente
17. *M. flexor digiti I longus*: Músculo flexor largo del primer dedo
18. *M. extensor digitalis lateralis*: Músculo extensor digital lateral
- 19, 19'. *M. extensor digitalis longus*: Músculo extensor digital largo

20. *M. tibialis cranialis*: Músculo tibial craneal
21. *M. peroneus tertius*: Músculo tercer peroneo
22. *Crus laterale mi. peronei tertii, a. tarsea perforans*: Pilar lateral del músculo tercer peroneo, arteria tarsiana perforante
23. *Crus medium mi. peronei tertii, n. metatarsus dorsalis II*: Pilar medial del músculo tercer peroneo, segundo nervio metatarsiano dorsal
24. *A. et v. tibialis cranialis*: Arteria y vena tibiales craneales
25. *M. extensor digitalis brevis, os metatarsale IV*: Músculo extensor digital corto, cuarto hueso metatarsiano
26. *A. metatarsae dorsalis III, n. metatarsus dorsalis III*: Tercera arteria metatarsiana dorsal, tercer nervio metatarsiano dorsal
27. *Os metatarsale III*: Tercer hueso metatarsiano
28. *N. plantaris medialis*: Nervio plantar medial
29. *N. plantaris lateralis*: Nervio plantar lateral
30. *A. plantaris lateralis*: Arteria plantar lateral
31. *Tendo mi. flexoris digitalis profundi*: Tendón del músculo flexor digital profundo
32. *M. interosseus*: Músculo interóseo
33. *A. et v. digitalis lateralis*: Arteria y vena digitales laterales
34. *Condylus lateralis ossis femoris*: Cóndilo lateral del fémur
35. *Lig. collaterale laterale*: Ligamento colateral lateral
36. *Meniscus lateralis*: Menisco lateral
37. *Lig. patellae laterale*: Ligamento rotuliano lateral
38. *Rami musculares ni. peronei*: Ramos musculares del nervio peroneo
39. *Rami musculares ni. tibialis*: Ramos musculares del nervio tibial



## Disección de la pierna y extremo distal del miembro pelviano. Vista medial

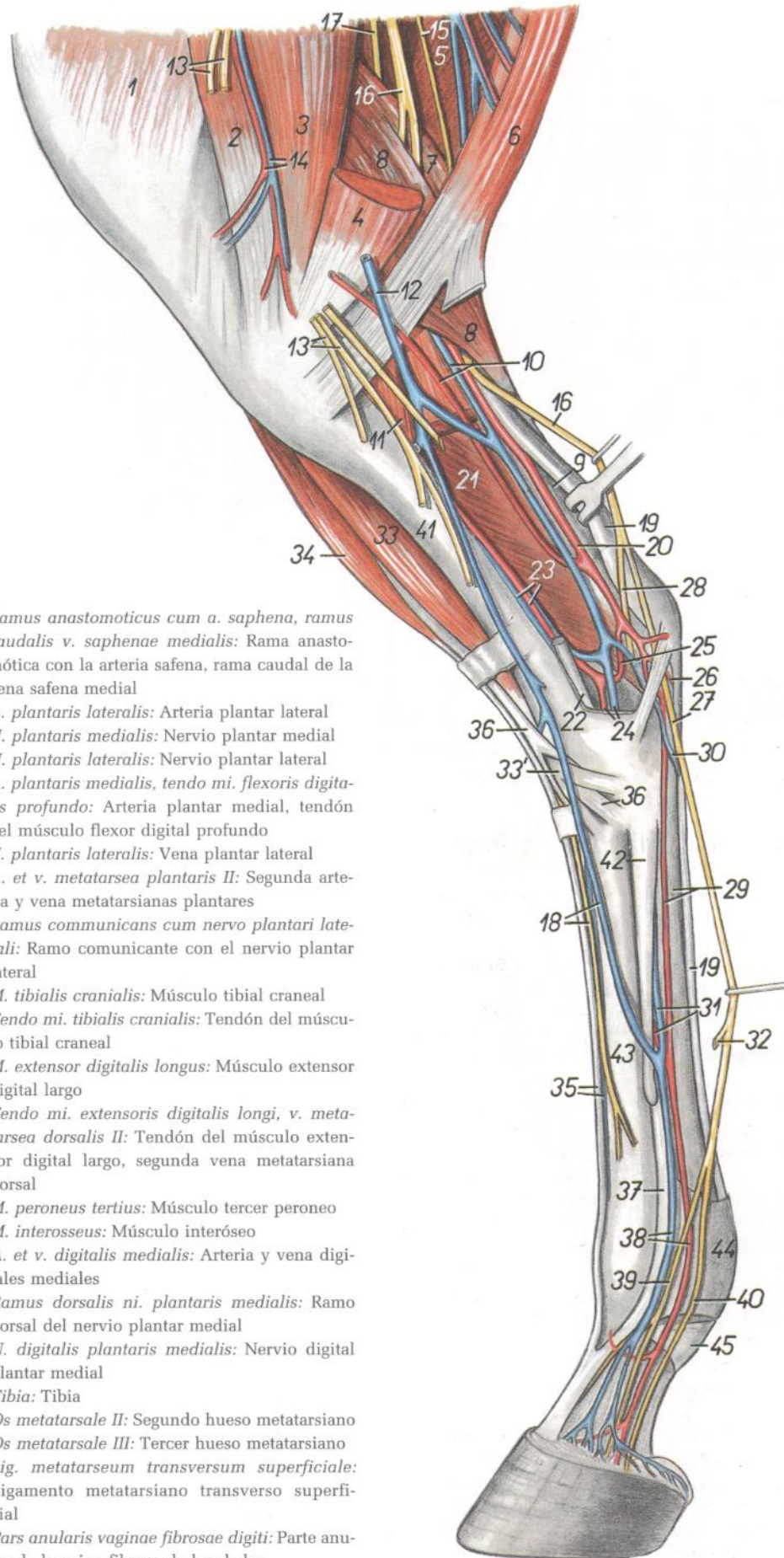


Figura 162

1. *M. vastus medialis*: Músculo vasto medial
2. *M. sartorius*: Músculo sartorio
3. *M. adductor*: Músculo aductor
4. *M. semimembranosus*: Músculo semimembranoso
5. *M. biceps femoris*: Músculo bíceps femoral
6. *M. semitendinosus*: Músculo semitendinoso
7. *Caput laterale mi. gastrocnemii*: Cabeza lateral del músculo gastrocnemio
8. *Caput mediale mi. gastrocnemii*: Cabeza medial del músculo gastrocnemio
9. *Tendo mi. tricipitis surae*: Tendón del músculo tríceps sural
10. *A. saphena, ramus v. caudalis femoris*: Arteria safena, rama de la vena femoral caudal
11. *M. popliteus*: Músculo poplíteo
12. *V. saphena medialis*: Vena safena medial
13. *N. saphenus*: Nervio safeno
14. *A. et v. genus descendens*: Arteria y vena descendentes de la rodilla
15. *N. cutaneus surae caudalis*: Nervio cutáneo sural caudal
16. *N. tibialis*: Nervio tibial
17. *N. peroneus communis*: Nervio peroneo común
18. *N. metatarsus dorsalis II, v. digitalis dorsalis communis II*: Segundo nervio metatarsiano dorsal, segunda vena digital dorsal común
19. *Tendo mi. flexoris digitalis superficialis*: Tendón del músculo flexor digital superficial
20. *Ramus communicans a. saphenae et a. caudalis femoris*: Rama comunicante de las arterias safena y femoral caudal
21. *M. flexor digiti I longus*: Músculo flexor largo del primer dedo
22. *M. flexor digitalis longus*: Músculo flexor digital largo
23. *A. et v. tibialis caudalis*: Arteria y vena tibiales caudales
24. *A. et v. malleolaris caudalis lateralis*: Arteria y vena maleolares caudales laterales
25. *Ramus anastomotico cum a. saphena, ramus caudalis v. saphenae medialis*: Rama anastomótica con la arteria safena, rama caudal de la vena safena medial
26. *A. plantaris lateralis*: Arteria plantar lateral
27. *N. plantaris medialis*: Nervio plantar medial
28. *N. plantaris lateralis*: Nervio plantar lateral
29. *A. plantaris medialis, tendo mi. flexoris digitalis profundo*: Arteria plantar medial, tendón del músculo flexor digital profundo
30. *V. plantaris lateralis*: Vena plantar lateral
31. *A. et v. metatarsae plantaris II*: Segunda arteria y vena metatarsianas plantares
32. *Ramus communicans cum nervo plantari laterali*: Ramo comunicante con el nervio plantar lateral
33. *M. tibialis cranialis*: Músculo tibial craneal
- 33'. *Tendo mi. tibialis cranialis*: Tendón del músculo tibial craneal
34. *M. extensor digitalis longus*: Músculo extensor digital largo
35. *Tendo mi. extensoris digitalis longi, v. metatarsae dorsalis II*: Tendón del músculo extensor digital largo, segunda vena metatarsiana dorsal
36. *M. peroneus tertius*: Músculo tercer peroneo
37. *M. interosseus*: Músculo interóseo
38. *A. et v. digitalis medialis*: Arteria y vena digitales mediales
39. *Ramus dorsalis ni. plantaris medialis*: Ramo dorsal del nervio plantar medial
40. *N. digitalis plantaris medialis*: Nervio digital plantar medial
41. *Tibia*: Tibia
42. *Os metatarsale II*: Segundo hueso metatarsiano
43. *Os metatarsale III*: Tercer hueso metatarsiano
44. *Lig. metatarsium transversum superficiale*: Ligamento metatarsiano transverso superficial
45. *Pars annularis vaginae fibrosae digiti*: Parte anular de la vaina fibrosa de los dedos

## Topografía esquelética con las arterias de la pierna y extremo distal del miembro pelviano. Vista medial. (Según una radiografía.)

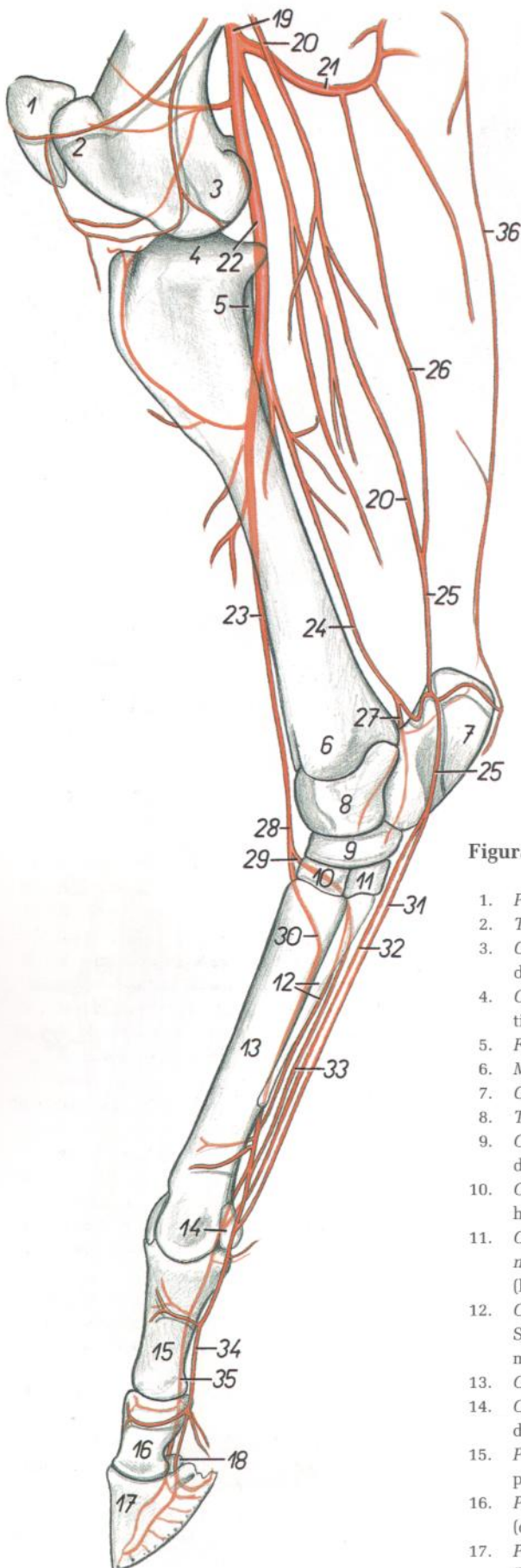


Figura 163

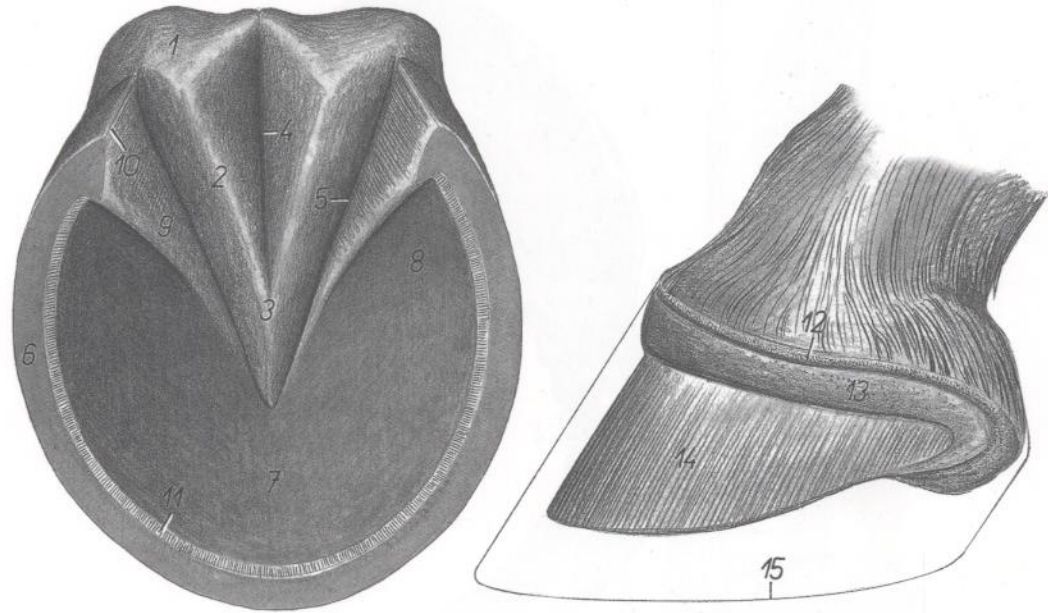
- |   |  |
|---|--|
| 1. <i>Patella</i> : Rótula  | 18. <i>Os sesamoideum distale</i> : Hueso sesamoideo distal  |
| 2. <i>Trochlea ossis femoris</i> : Tróclea del fémur  | 19. <i>A. femoralis</i> : Arteria femoral  |
| 3. <i>Condylus medialis ossis femoris</i> : Cóndilo medial del fémur  | 20. <i>A. saphena</i> : Arteria safena   |
| 4. <i>Condylus medialis tibiae</i> : Cóndilo medial de la tibia   | 21. <i>A. femoralis caudalis</i> : Arteria femoral caudal  |
| 5. <i>Fibula</i> : Peroné   | 22. <i>A. poplitea</i> : Arteria poplítea  |
| 6. <i>Malleolus medialis</i> : Maléolo medial   | 23. <i>A. tibialis cranialis</i> : Arteria tibial craneal  |
| 7. <i>Calcaneus</i> : Calcáneo  | 24. <i>A. tibialis caudalis</i> : Arteria tibial caudal  |
| 8. <i>Talus</i> : Astrágalo   | 25. <i>Ramus caudalis a. saphenae</i> : Rama caudal de la arteria safena   |
| 9. <i>Os tarsi centrale (os naviculare)</i> : Hueso central del tarso (hueso navicular)   | 26. <i>Ramus communicans a. caudalis femoris et a. saphenae</i> : Rama comunicante de la arteria femoral caudal y de la arteria safena |
| 10. <i>Os tarsale III (os cuneiforme laterale)</i> : Tercer hueso tarsiano (hueso cuneiforme lateral)                                 | 27. <i>A. malleolaris caudalis lateralis</i> : Arteria malleolar caudal lateral  |
| 11. <i>Os tarsale I et II (os cuneiforme mediointermedium)</i> : Primer y segundo huesos tarsianos (hueso cuneiforme mediointermedio) | 28. <i>A. dorsalis pedis</i> : Arteria dorsal del pie  |
| 12. <i>Os metatarsale II, a. metatarsae plantaris III</i> : Segundo hueso metatarsiano, tercera arteria metatarsiana plantar          | 29. <i>A. tarsea perforans</i> : Arteria tarsiana perforante   |
| 13. <i>Os metatarsale III</i> : Tercer hueso metatarsiano   | 30. <i>A. metatarsae dorsalis III</i> : Tercera arteria metatarsiana dorsal  |
| 14. <i>Os sesamoideum proximale</i> : Hueso sesamoideo proximal   | 31. <i>A. plantaris medialis</i> : Arteria plantar medial  |
| 15. <i>Phalanx proximalis (os compedale)</i> : Falange proximal (cuartilla)   | 32. <i>A. plantaris lateralis</i> : Arteria plantar lateral  |
| 16. <i>Phalanx media (os coronale)</i> : Falange media (corona)   | 33. <i>A. metatarsae plantaris II</i> : Segunda arteria metatarsiana plantar   |
| 17. <i>Phalanx distalis (os ungulare)</i> : Falange distal (hueso ungular)  | 34. <i>A. digitalis medialis</i> : Arteria digital medial  |
|   | 35. <i>A. digitalis lateralis</i> : Arteria digital lateral  |
|   | 36. <i>Ramus a. profundae femoris</i> : Rama de la arteria femoral profunda  |

# CABALLO

**Casco. A la izquierda, casco intacto, superficie plantar. A la derecha, vista lateral del dedo sin casco**

Figura 164

1. *Torus corneus*: Almohadilla córnea
2. *Crus cunei mediale*: Pilar medial de la cuña
3. *Apex cunei*: Vértice de la cuña
4. *Sulcus cunealis centralis*: Surco cuneal central
5. *Sulcus paracunealis lateralis*: Surco paracuneal lateral
6. *Parietis corneus*: Pared córnea
7. *Corpus soleae*: Cuerpo de la suela
8. *Crus soleae unguulae*: Pilar de la suela de la úngula
9. *Pars inflexa medialis*: Parte inflexa medial
10. *Angulus unguulae*: Ángulo de la úngula
11. *Zona alba (linea alba)*: Zona blanca (línea blanca)
12. *Corium limbi (s. limitans)*: Corion del limbo (limitante)
13. *Corium coronae*: Corion de la corona
14. *Corium parietis*: Corion de la pared
15. *Contura capsulae unguulae*: Contorno de la cápsula de la úngula



# CABALLO

**Sección digital de la porción distal del miembro torácico. (Según Zietschmann.)**

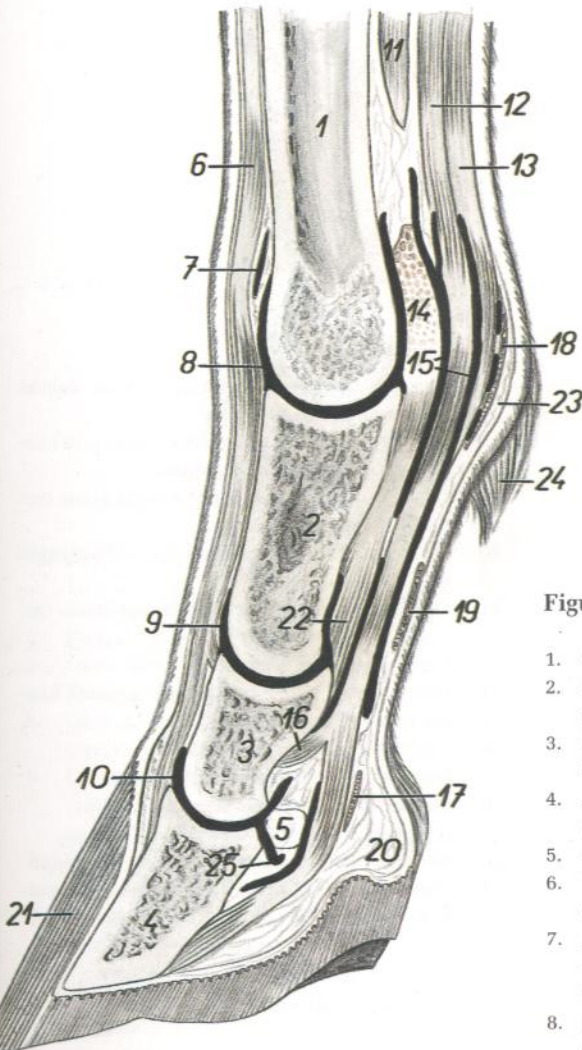


Figura 165

1. *Os metacarpale III*: Tercer hueso metacarpiano
2. *Phalanx proximalis (os compedale)*: Falange proximal (cuartilla)
3. *Phalanx media (os coronale)*: Falange media (corona)
4. *Phalanx distalis (os unguare)*: Falange distal (hueso unguar)
5. *Os sesamoideum distale*: Hueso sesamoideo distal
6. *Tendo mi. extensoris digitalis communis*: Tendón del músculo extensor digital común
7. *Bursa subtendinea mi. extensoris digitalis communis*: Bolsa subtendinosa del músculo extensor común
8. *Capsula articulationis metacarpophalangeae*: Cápsula de la articulación metacarpofalángica

9. *Capsula articulationis interphalangeae proximalis*: Cápsula de la articulación interfalángica proximal
10. *Capsula articulationis interphalangeae distalis*: Cápsula de la articulación interfalángica distal
11. *M. interosseus*: Músculo interóseo
12. *M. flexor digitalis profundus (tendo)*: Músculo flexor digital profundo (tendón)
13. *M. flexor digitalis superficialis*: Músculo flexor digital superficial
14. *Lig. palmare (s. intersesamoideo)*: Ligamento palmar (intersesamoideo)
15. *Vaina tendinis synovialis*: Vaina sinovial del tendón
16. *Crus coronale mi. flexoris digitalis profundi*: Pilar coronal del músculo flexor digital profundo
17. *Fascia terminalis digiti*: Fascia terminal de los dedos
18. *Lig. metacarpeum transversum superficiale*: Ligamento metacarpiano transverso superficial
19. *Pars annularis vaginae fibrosae digiti*: Parte anular de la vaina fibrosa de los dedos
20. *Tela subcutanea cunei*: Tela subcutánea de la cuña
21. *Capsula unguulae*: Cápsula de la úngula
22. *Lig. sesamoideum rectum*: Ligamento sesamoideo recto
23. *Torus metacarpeus*: Almohadilla metacarpiana
24. *Cirrus metacarpalis*: Cerneja metacarpiana
25. *Bursa podotrochlearis*: Bolsa podotrocLEAR

# PERRO

## Esqueleto del miembro torácico. Vista medial

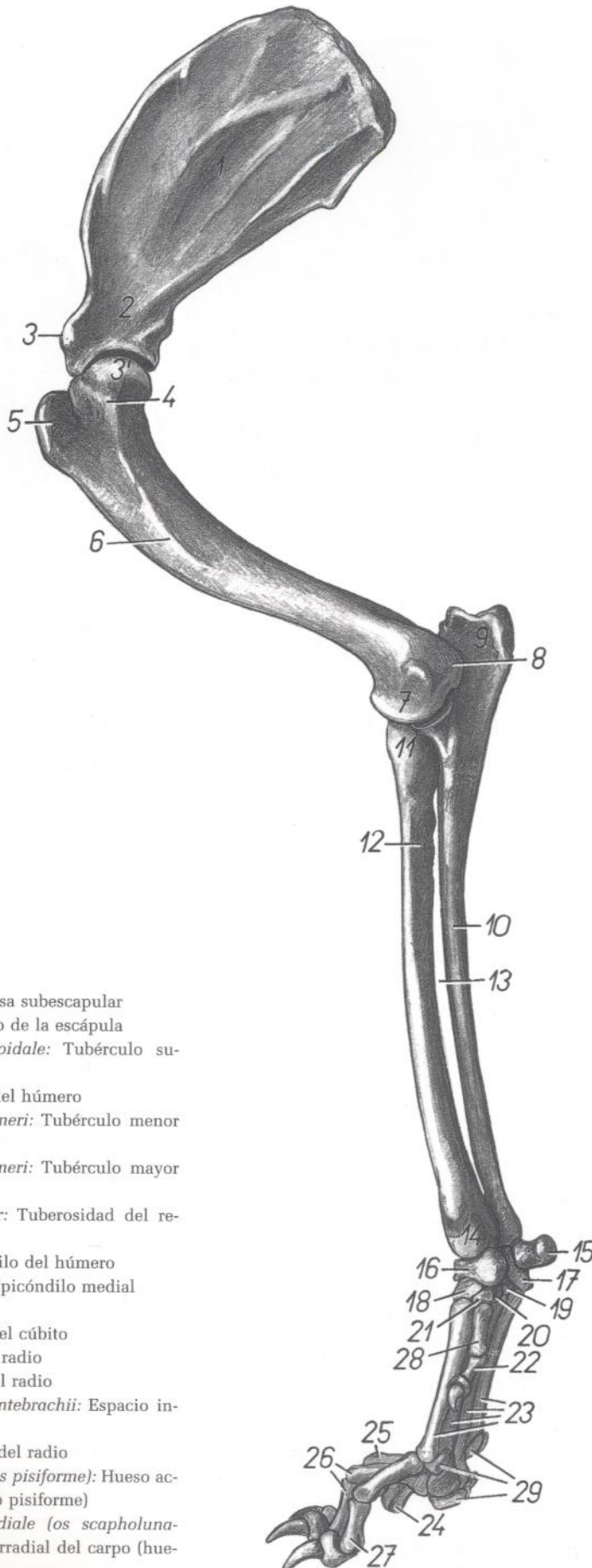


Figura 166

1. *Fossa subscapularis*: Fosa subescapular
2. *Collum scapulae*: Cuello de la escápula
3. *Tuberculum supraglenoidale*: Tubérculo supraglenoideo
- 3'. *Caput humeri*: Cabeza del húmero
4. *Tuberculum minus humeri*: Tubérculo menor del húmero
5. *Tuberculum majus humeri*: Tubérculo mayor del húmero
6. *Tuberositas teres major*: Tuberosidad del redondo mayor
7. *Condylus humeri*: Cóndilo del húmero
8. *Epicondylus medialis*: Epicóndilo medial
9. *Olecranon*: Olécranon
10. *Corpus ulnae*: Cuerpo del cúbito
11. *Caput radii*: Cabeza del radio
12. *Corpus radii*: Cuerpo del radio
13. *Spatium interosseum antebrachii*: Espacio interóseo del antebrazo
14. *Trochlea radii*: Tróclea del radio
15. *Os carpi accessorium (os pisiforme)*: Hueso accesorio del carpo (hueso pisiforme)
16. *Os carpi intermedioradiale (os scapholunatum)*: Hueso intermediorradial del carpo (hueso escafolunar)

17. *Os carpi ulnare (os triquetrum)*: Hueso cubital del carpo (hueso piramidal)
18. *Os carpale II (os trapezoideum)*: Segundo hueso carpiano (hueso trapezoides)
19. *Os carpale IV (os hamatum)*: Cuarto hueso carpiano (hueso ganchoso)
20. *Os carpale III (os capitatum)*: Tercer hueso carpiano (hueso grande)
21. *Os carpale I (os trapezium)*: Primer hueso carpiano (hueso trapecio)
22. *Digitus I*: Primer dedo
23. *Ossa metacarpalia II-V*: Segundo a quinto huesos metacarpianos
24. *Digitus V*: Quinto dedo
25. *Digitus IV*: Cuarto dedo
26. *Digitus III*: Tercer dedo
27. *Digitus II*: Segundo dedo
28. *Os metacarpale I*: Primer hueso metacarpiano
29. *Ossa sesamoidea proximalia*: Huesos sesamoides proximales

## Esqueleto del extremo distal del miembro torácico. Vista dorsal

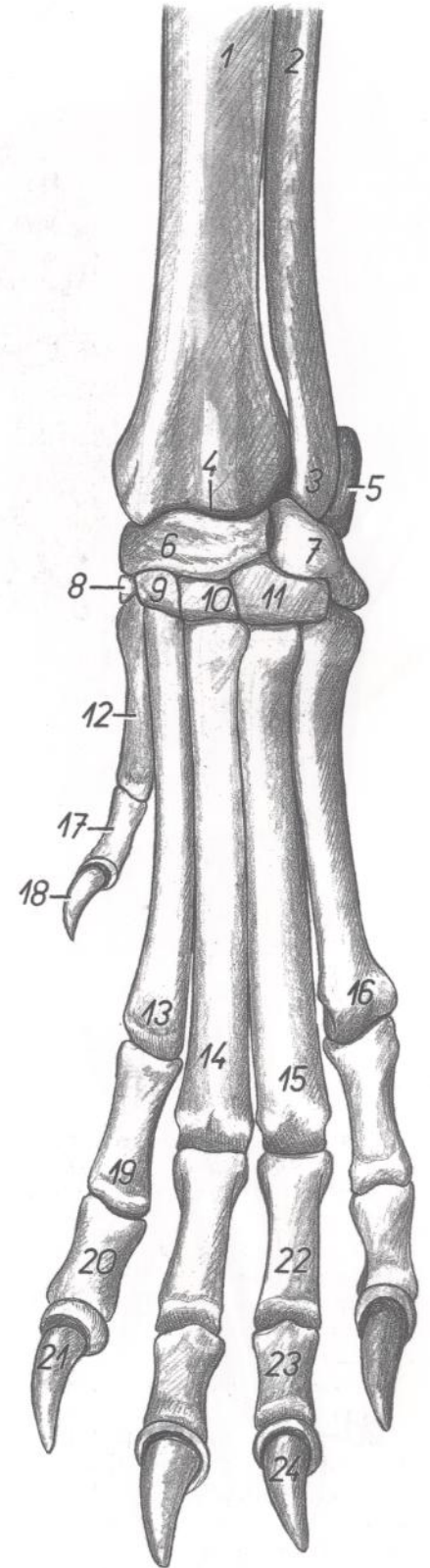


Figura 167

- |   |  |  |
|---|--|--|
| 1. <i>Corpus radii</i> : Cuerpo del radio   | 11. <i>Os carpale IV (os hamatum)</i> : Cuarto hueso carpiano (hueso ganchoso) | 22. <i>Phalanx proximalis digiti IV</i> : Falange proximal del cuarto dedo |
| 2. <i>Corpus ulnae</i> : Cuerpo del cúbito  | 12. <i>Os metacarpale I</i> : Primer hueso metacarpiano                        | 23. <i>Phalanx media digiti IV</i> : Falange media del cuarto dedo         |
| 3. <i>Caput ulnae</i> : Cabeza del cúbito   | 13. <i>Os metacarpale II</i> : Segundo hueso metacarpiano                      | 24. <i>Phalanx distalis digiti IV</i> : Falange distal del cuarto dedo     |
| 4. <i>Trochlea radii</i> : Tróclea del radio  | 14. <i>Os metacarpale III</i> : Tercer hueso metacarpiano                      |  |
| 5. <i>Os carpi accessorium (os pisiforme)</i> : Hueso accesorio del carpo (hueso pisiforme)                     | 15. <i>Os metacarpale IV</i> : Cuarto hueso metacarpiano                       |  |
| 6. <i>Os carpi intermedioradiale (os scapholunatum)</i> : Hueso intermediorradial del carpo (hueso escafolunar) | 16. <i>Os metacarpale V</i> : Quinto hueso metacarpiano                        |  |
| 7. <i>Os carpi ulnare (os triquetrum)</i> : Hueso cubital del carpo (hueso piramidal)                           | 17. <i>Phalanx proximalis digiti I</i> : Falange proximal del primer dedo      |  |
| 8. <i>Os carpale I (os trapezium)</i> : Primer hueso carpiano (hueso trapecio)                                  | 18. <i>Phalanx distalis digiti I</i> : Falange distal del primer dedo          |  |
| 9. <i>Os carpale II (os trapezoideum)</i> : Segundo hueso carpiano (hueso trapecoide)                           | 19. <i>Phalanx proximalis digiti II</i> : Falange proximal del segundo dedo    |  |
| 10. <i>Os carpale III (os capitatum)</i> : Tercer hueso carpiano (hueso grande)                                 | 20. <i>Phalanx media digiti II</i> : Falange media del segundo dedo            |  |
|   | 21. <i>Phalanx distalis digiti II</i> : Falange distal del segundo dedo        |  |

Músculos del miembro torácico. Vista medial

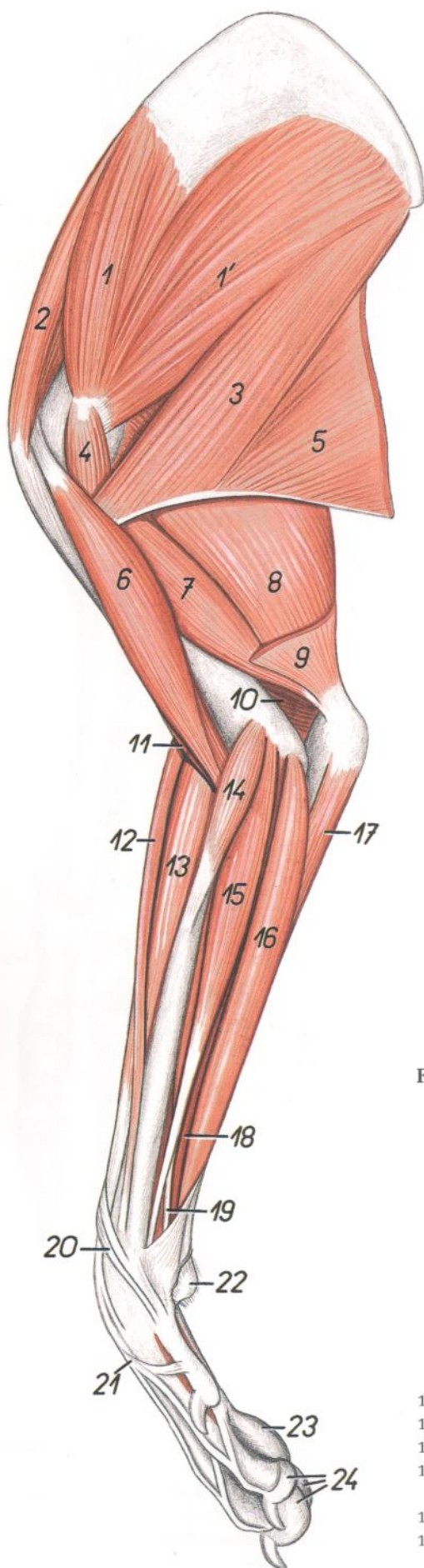


Figura 168

- |   |  |
|---|--|
| 1, 1'. <i>M. subscapularis</i> : Músculo subescapular                                       | 16. <i>M. flexor digitorum superficialis</i> : Músculo flexor superficial de los dedos                               |
| 2. <i>M. supraspinatus</i> : Músculo supraespinoso  | 17. <i>Caput ulnare mi. flexoris carpi ulnaris</i> : Cabeza cubital del músculo flexor cubital del carpo             |
| 3. <i>M. teres major</i> : Músculo redondo mayor  | 18. <i>Caput humerale mi. flexoris digitorum profundus</i> : Cabeza humeral del músculo flexor profundo de los dedos |
| 4. <i>M. coracobrachialis</i> : Músculo coracobraquial                                      | 19. <i>Caput radiale mi. flexoris digitorum profundus</i> : Cabeza radial del músculo flexor profundo de los dedos   |
| 5. <i>M. latissimus dorsi</i> : Músculo dorsal ancho  | 20. <i>M. abductor digiti I longus</i> : Músculo abductor largo del primer dedo                                      |
| 6. <i>M. biceps brachii</i> : Músculo bíceps braquial                                       | 21. <i>M. extensor digitorum communis</i> : Músculo extensor común de los dedos                                      |
| 7. <i>Caput mediale mi. tricipitis brachii</i> : Cabeza medial del músculo tríceps braquial | 22. <i>Torus (pulvinus) carpalis</i> : Almohadilla carpiana  |
| 8. <i>Caput longum mi. tricipitis brachii</i> : Cabeza larga del músculo tríceps braquial   | 23. <i>Torus (pulvinus) metacarpalis</i> : Almohadilla metacarpiana  |
| 9. <i>M. tensor fasciae antebrachii</i> : Músculo tensor de la fascia del antebrazo         | 24. <i>Toruli (pulvini) digitales</i> : Almohadillas digitales   |
| 10. <i>M. anconeus</i> : Músculo ancóneo  |  |
| 11. <i>M. brachialis</i> : Músculo braquial   |  |
| 12. <i>M. brachioradialis</i> : Músculo braquiorradial                                      |  |
| 13. <i>M. extensor carpi radialis</i> : Músculo extensor radial del carpo                   |  |
| 14. <i>M. pronator teres</i> : Músculo pronador redondo                                     |  |
| 15. <i>M. flexor carpi radialis</i> : Músculo flexor radial del carpo                       |  |

Músculos del miembro torácico. Vista lateral

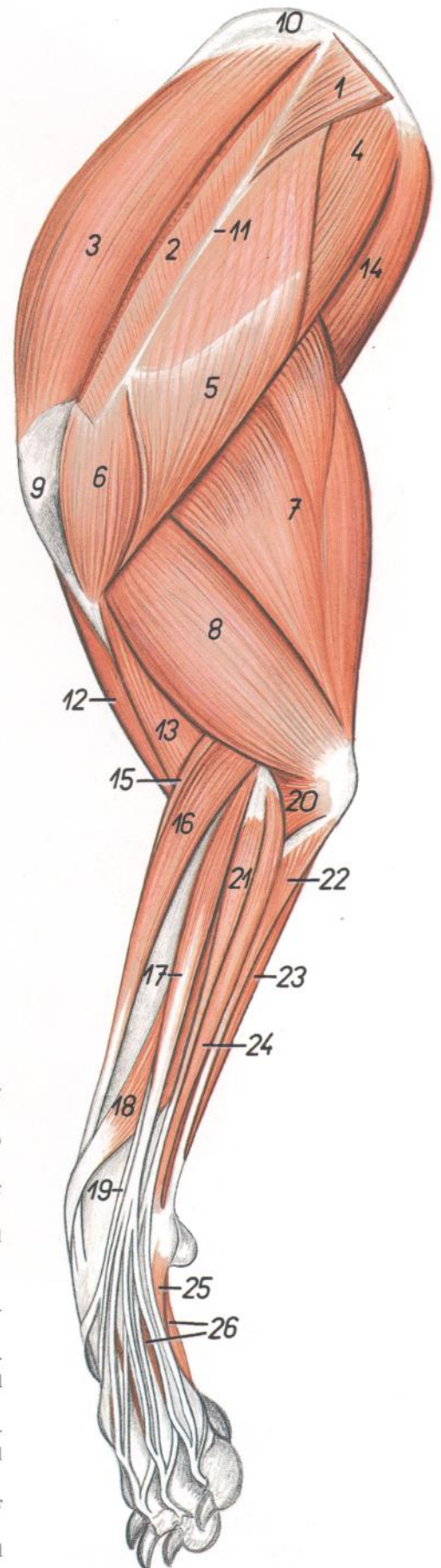


Figura 169

- |  |  |
|--|--|
| <ol style="list-style-type: none"> <li>1. <i>Pars thoracica mi. trapezii</i>: Parte torácica del músculo trapecio</li> <li>2. <i>Pars cervicalis mi. trapezii</i>: Parte cervical del músculo trapecio</li> <li>3. <i>M. supraspinatus</i>: Músculo supraespinoso</li> <li>4. <i>M. infraspinatus</i>: Músculo infraespinoso</li> <li>5. <i>Pars scapularis mi. deltoidei</i>: Parte escapular del músculo deltoides</li> <li>6. <i>Pars acromialis mi. deltoidei</i>: Parte acromial del músculo deltoides</li> <li>7. <i>Caput longum mi. tricipitis brachii</i>: Cabeza larga del músculo tríceps braquial</li> <li>8. <i>Caput laterale mi. tricipitis brachii</i>: Cabeza lateral del músculo tríceps braquial</li> <li>9. <i>Tuberculum majus humeri</i>: Tubérculo mayor del húmero</li> <li>10. <i>Cartilago scapulae</i>: Cartilago de la escápula</li> <li>11. <i>Spina scapulae</i>: Espina de la escápula</li> <li>12. <i>M. biceps brachii</i>: Músculo bíceps braquial</li> <li>13. <i>M. brachialis</i>: Músculo braquial</li> <li>14. <i>M. teres major</i>: Músculo redondo mayor</li> <li>15. <i>M. brachioradialis</i>: Músculo braquiorradial</li> </ol> | <ol style="list-style-type: none"> <li>16. <i>M. extensor carpi radialis</i>: Músculo extensor radial del carpo</li> <li>17. <i>M. extensor digitorum communis</i>: Músculo extensor común de los dedos</li> <li>18. <i>M. abductor digiti I longus</i>: Músculo abductor largo del primer dedo</li> <li>19. <i>M. extensor digiti I et II</i>: Músculo extensor del primer y segundo dedos</li> <li>20. <i>M. anconeus</i>: Músculo ancóneo</li> <li>21. <i>M. extensor digitorum lateralis</i>: Músculo extensor digital lateral</li> <li>22. <i>Caput ulnare mi. flexoris carpi ulnaris</i>: Cabeza cubital del músculo flexor cubital del carpo</li> <li>23. <i>Caput humerale mi. flexoris carpi ulnaris</i>: Cabeza humeral del músculo flexor cubital del carpo</li> <li>24. <i>M. extensor carpi ulnaris</i>: Músculo extensor cubital del carpo</li> <li>25. <i>M. abductor digiti V</i>: Músculo abductor del quinto dedo</li> <li>26. <i>Mm. interossei</i>: Músculos interóseos</li> </ol> |
|--|--|

# PERRO

## Disección del hombro y brazo. Vista medial

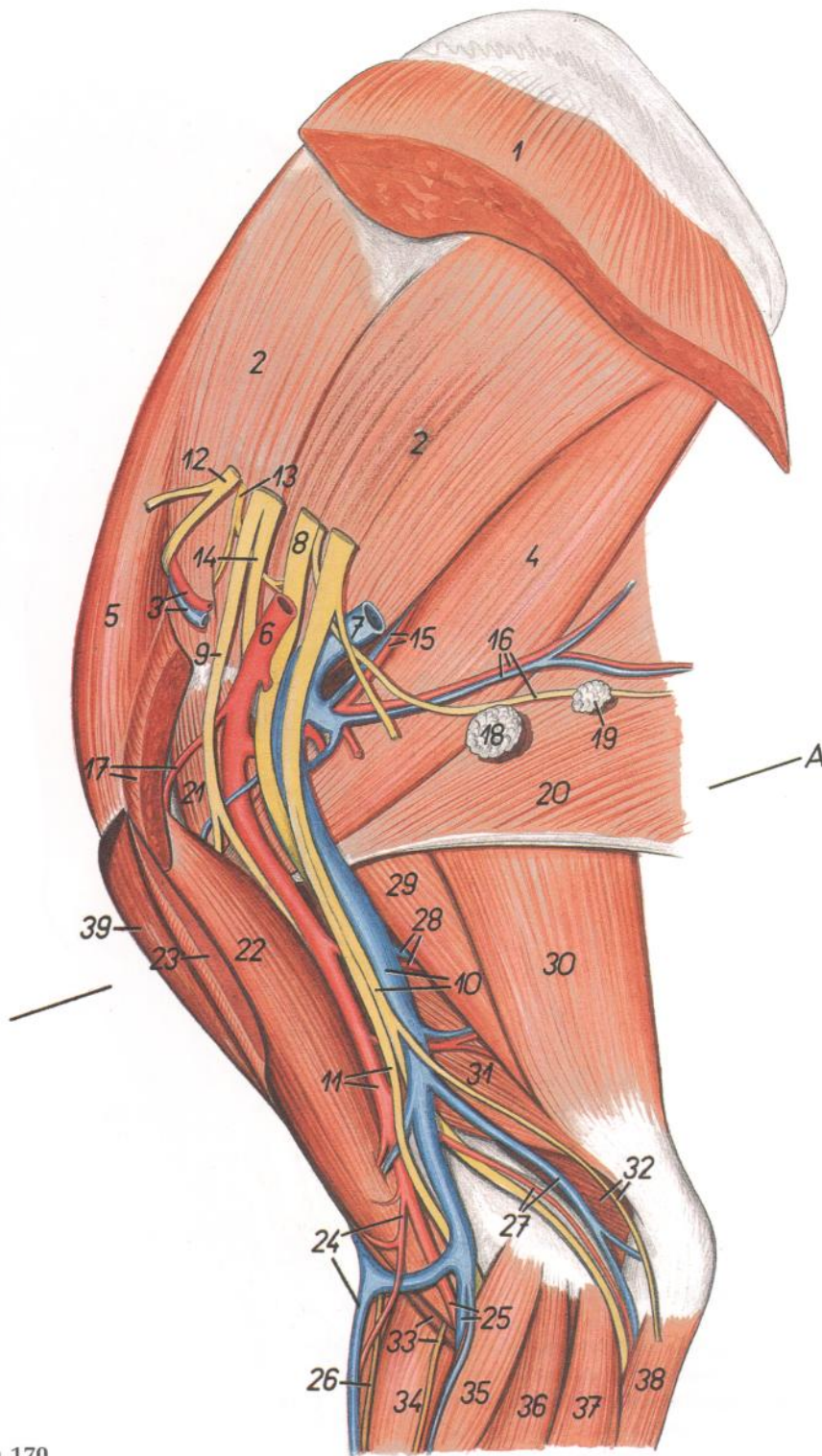


Figura 170

1. *M. serratus ventralis*: Músculo serrato ventral
2. *M. subscapularis*: Músculo subescapular
3. *A. et v. subscapularis*: Arteria y vena subescapulares
4. *M. teres major*: Músculo redondo mayor
5. *M. supraspinatus*: Músculo supraespinoso
6. *A. axillaris*: Arteria axilar
7. *V. axillaris*: Vena axilar
8. *N. radialis*: Nervio radial
9. *N. musculocutaneus*: Nervio musculocutáneo
10. *V. brachialis, n. ulnaris*: Vena braquial, nervio cubital

11. *A. brachialis, n. ulnaris*: Arteria braquial, nervio cubital
12. *N. suprascapularis*: Nervio supraescapular
13. *N. subscapularis*: Nervio subescapular
14. *N. axillaris*: Nervio axilar
15. *A. et v. subscapularis*: Arteria y vena subescapulares
16. *N. thoracodorsalis, a. et v. thoracodorsalis*: Nervio toracodorsal, arteria y vena toracodorsales
17. *A. circumflexa humeri cranialis, m. pectoralis profundus (s. ascendens)*: Arteria circunfleja hu-

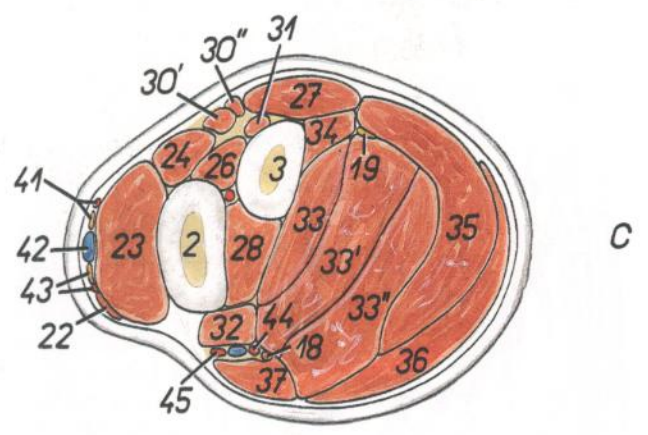
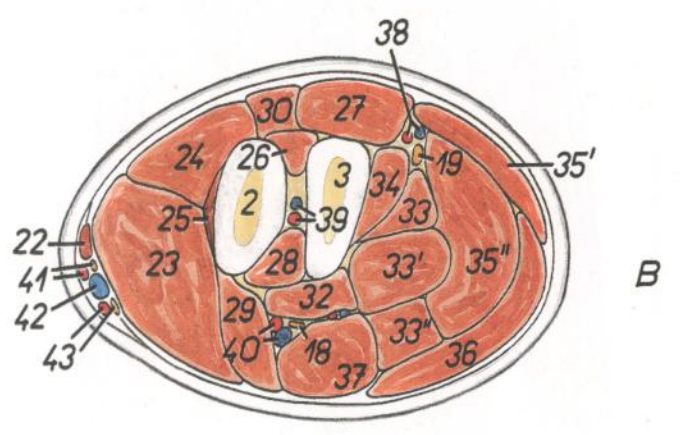
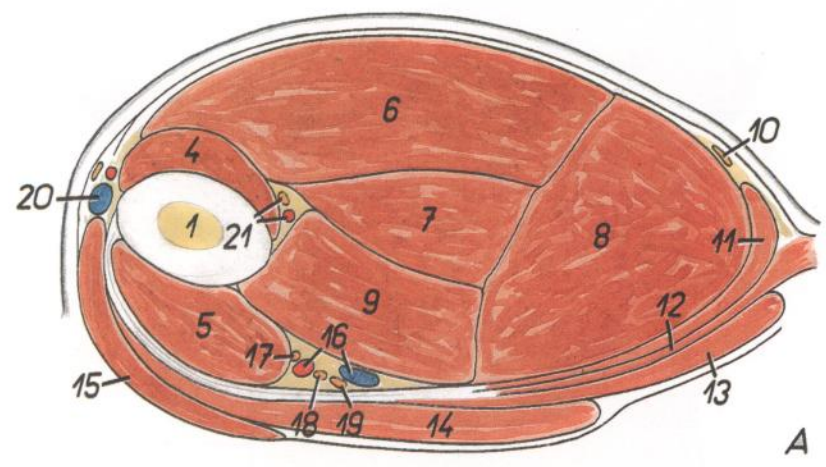
- meral craneal, músculo pectoral profundo (ascendente)
18. *Ln. axillaris*: Linfonódulo axilar
19. *Ln. axillaris accessorius*: Linfonódulo axilar accesorio
20. *M. latissimus dorsi*: Músculo dorsal ancho
21. *M. coracobrachialis*: Músculo coracobraquial
22. *M. biceps brachii*: Músculo bíceps braquial
23. *M. pectoralis superficialis (s. descendens)*: Músculo pectoral superficial (descendente)
24. *V. cephalica, a. brachialis superficialis*: Vena cefálica, arteria braquial superficial
25. *A. et v. mediana*: Arteria y vena medianas
26. *Ramus superficialis ni. radialis*: Ramo superficial del nervio radial
27. *A. et v. collateralis ulnaris*: Arteria y vena colaterales cubitales
28. *A. et v. profunda brachii*: Arteria y vena braquiales profundas
29. *Caput longum mi. tricipitis brachii*: Cabeza larga del músculo tríceps braquial
30. *M. tensor fasciae antebrachii*: Músculo tensor de la fascia del antebrazo
31. *Caput mediale mi. tricipitis brachii*: Cabeza medial del músculo tríceps braquial
32. *N. cutaneus antebrachii caudalis, m. anconeus*: Nervio cutáneo caudal del antebrazo, músculo ancóneo
33. *M. brachialis, n. cutaneus antebrachii medialis*: Músculo braquial, nervio cutáneo medial del antebrazo
34. *M. extensor carpi radialis*: Músculo extensor radial del carpo
35. *M. pronator teres*: Músculo pronador redondo
36. *M. flexor carpi radialis*: Músculo flexor radial del carpo
37. *M. flexor digitorum superficialis*: Músculo flexor superficial de los dedos
38. *Caput ulnare mi. flexoris carpi ulnaris*: Cabeza cubital del músculo flexor cubital del carpo
39. *M. brachiocephalicus (m. cleidobraquial)*: Músculo braquiocefálico (músculo cleidobraquial)



## Secciones transversales del brazo (A) y antebrazo (B, C). Los niveles de las secciones se muestran en las figuras 170 y 172

Figura 171

1. *Humerus*: Húmero
2. *Radius*: Radio
3. *Ulna*: Cúbito
4. *M. brachialis*: Músculo braquial
5. *M. biceps brachii*: Músculo bíceps braquial
6. *Caput laterale mi. tricipitis brachii*: Cabeza lateral del músculo tríceps braquial
7. *Caput accessorius mi. tricipitis brachii*: Cabeza accesoria del músculo tríceps braquial
8. *Caput longum mi. tricipitis brachii*: Cabeza larga del músculo tríceps braquial
9. *Caput mediale mi. tricipitis brachii*: Cabeza medial del músculo tríceps braquial
10. *M. intercostobrachialis*: Músculo intercostobraquial
11. *M. tensor fasciae antebrachii*: Músculo tensor de la fascia del antebrazo
12. *M. latissimus dorsi*: Músculo dorsal ancho
13. *M. pectoralis profundus (s. ascendens)*: Músculo pectoral profundo (ascendente)
14. *M. pectoralis superficialis (s. descendens)*: Músculo pectoral superficial (descendente)
15. *M. brachiocephalicus (m. cleidobraquialis)*: Músculo braquiocefálico (músculo cleidobraquial)
16. *A. et v. brachialis*: Arteria y vena braquiales
17. *N. musculocutaneus*: Nervio musculocutáneo
18. *N. medianus*: Nervio mediano
19. *N. ulnaris*: Nervio cubital
20. *V. cephalica*: Vena cefálica
21. *A. collateralis radialis, n. radialis*: Arteria colateral radial, nervio radial
22. *M. brachioradialis*: Músculo braquiorradial
23. *M. extensor carpi radialis*: Músculo extensor radial del carpo
24. *M. extensor digitorum communis*: Músculo extensor común de los dedos
25. *M. supinator*: Músculo supinador
26. *M. abductor digiti I longus*: Músculo abductor largo del primer dedo
27. *M. extensor carpi ulnaris*: Músculo extensor cubital del carpo
28. *M. pronator quadratus*: Músculo pronador cuadrado
29. *M. pronator teres*: Músculo pronador redondo
- 30, 30', 30". *M. extensor digitorum lateralis*: Músculo extensor lateral de los dedos
- 30'. *M. extensor digiti III et IV*: Músculo extensor del tercer y cuarto dedos
- 30". *M. extensor digiti V*: Músculo extensor del quinto dedo
31. *M. extensor digiti I et II*: Músculo extensor del primer y segundo dedos
- 32, 33, 34. *M. flexor digitorum profundus*: Músculo flexor profundo de los dedos
32. *Caput radiale mi. flexoris digitorum profundi*: Cabeza radial del músculo flexor profundo de los dedos
- 33, 33', 33". *Caput humerale mi. flexoris digitorum profundi*: Cabeza humeral del músculo flexor profundo de los dedos
34. *Caput ulnare mi. flexoris digitorum profundi*: Cabeza cubital del músculo flexor profundo de los dedos
- 35, 35', 35". *M. flexor carpi ulnaris*: Músculo flexor cubital del carpo



- 35'. *Caput ulnare mi. flexoris carpi ulnaris*: Cabeza cubital del músculo flexor cubital del carpo
- 35". *Caput humerale mi. flexoris carpi ulnaris*: Cabeza humeral del músculo flexor cubital del carpo
36. *M. flexor digitorum superficialis*: Músculo flexor superficial de los dedos
37. *M. flexor carpi radialis*: Músculo flexor radial del carpo
38. *A. et v. collateralis ulnaris*: Arteria y vena colaterales cubitales
39. *A. et v. interossea communis*: Arteria y vena interóseas comunes
40. *A. et v. mediana*: Arteria y vena medianas
41. *A. antebrachialis superficialis cranialis, ramus lateralis rami superficialis ni. radialis*: Arteria antebraquial superficial craneal, ramo lateral del ramo superficial del nervio radial
42. *V. cephalica*: Vena cefálica
43. *Ramus medialis a. brachialis superficialis, ramus medialis rami superficialis ni. radialis*: Rama medial de la arteria braquial superficial, ramo medial del ramo superficial del nervio radial
44. *A. mediana*: Arteria mediana
45. *A. radialis*: Arteria radial

# PERRO

## Disección del antebrazo. Vista medial

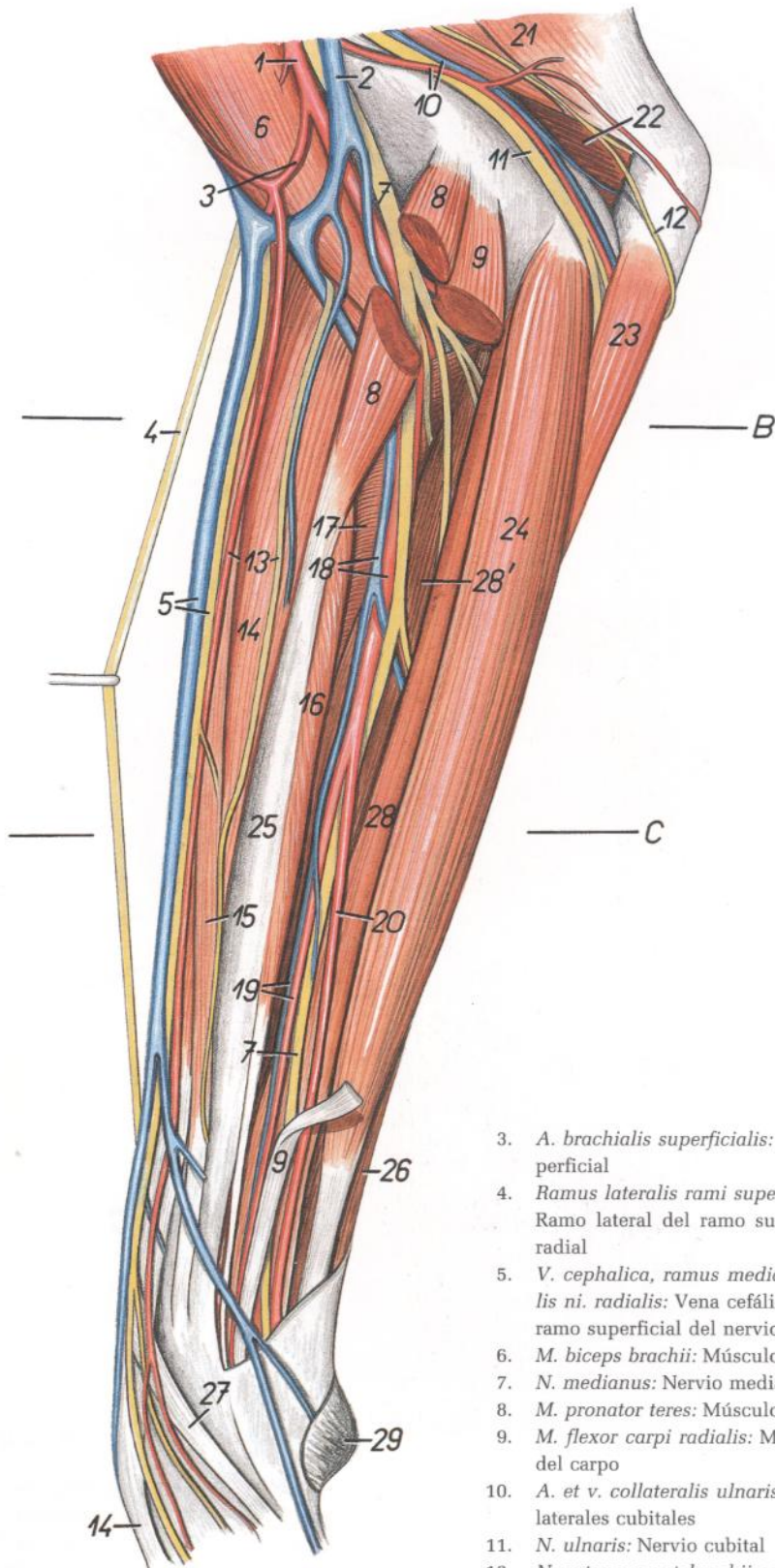


Figura 172

1. *A. brachialis*: Arteria braquial
2. *V. brachialis*: Vena braquial

3. *A. brachialis superficialis*: Arteria braquial superficial
4. *Ramus lateralis rami superficialis ni. radialis*: Ramo lateral del ramo superficial del nervio radial
5. *V. cephalica, ramus medialis rami superficialis ni. radialis*: Vena cefálica, ramo medial del ramo superficial del nervio radial
6. *M. biceps brachii*: Músculo bíceps braquial
7. *N. medianus*: Nervio mediano
8. *M. pronator teres*: Músculo pronador redondo
9. *M. flexor carpi radialis*: Músculo flexor radial del carpo
10. *A. et v. collateralis ulnaris*: Arteria y vena colaterales cubitales
11. *N. ulnaris*: Nervio cubital
12. *N. cutaneus antibrachii caudalis*: Nervio cutáneo caudal del antebrazo
13. *Ramus medialis a. brachialis superficialis, n. cutaneus antibrachii medialis*: Rama medial de la arteria braquial superficial, nervio cutáneo medial del antebrazo
14. *M. extensor carpi radialis*: Músculo extensor radial del carpo
15. *M. brachioradialis*: Músculo braquiorradial

16. *Caput radiale mi. flexoris digitorum profundus*: Cabeza radial del músculo flexor profundo de los dedos
17. *M. pronator quadratus*: Músculo pronador cuadrado
18. *A. et v. mediana*: Arteria y vena medianas
19. *A. et v. radialis*: Arteria y vena radiales
20. *A. mediana*: Arteria mediana
21. *M. tensor fasciae antibrachii*: Músculo tensor de la fascia del antebrazo
22. *M. anconeus*: Músculo ancóneo
23. *Caput ulnare mi. flexoris carpi ulnaris*: Cabeza cubital del músculo flexor cubital del carpo
24. *M. flexor digitorum superficialis*: Músculo flexor superficial de los dedos
25. *Radius*: Radio
26. *M. flexor carpi ulnaris*: Músculo flexor cubital del carpo
27. *M. abductor digiti I longus*: Músculo abductor largo del primer dedo
- 28, 28'. *Caput humerale mi. flexoris digitorum profundus*: Cabeza humeral del músculo flexor profundo de los dedos
29. *Torus (pulvinus) carpalis*: Almohadilla carpiana

## Disección del antebrazo. Vista lateral

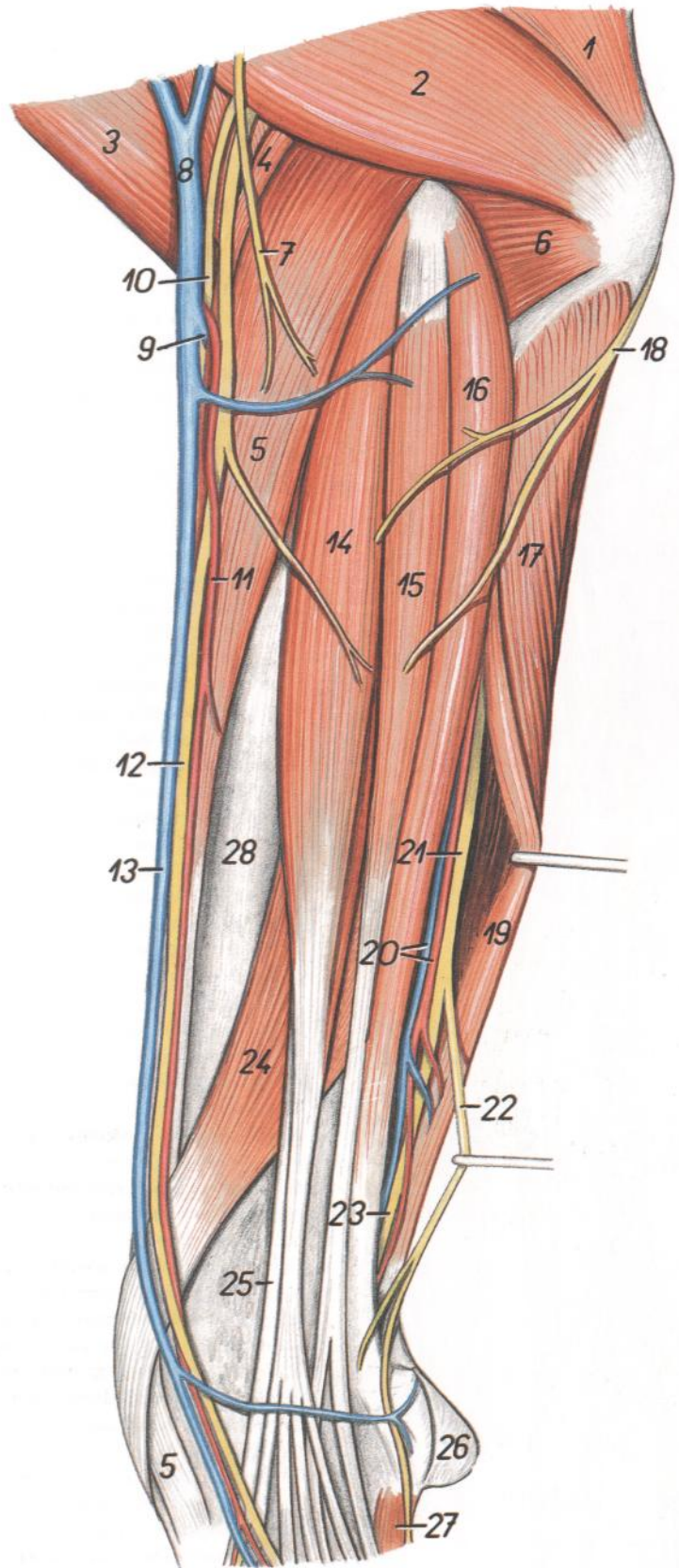


Figura 173

1. *Caput longum mi. tricipitis brachii*: Cabeza larga del músculo tríceps braquial
2. *Caput laterale mi. tricipitis brachii*: Cabeza lateral del músculo tríceps braquial
3. *M. biceps brachii*: Músculo bíceps braquial
4. *M. brachioradialis*: Músculo braquiorradial
5. *M. extensor carpi radialis*: Músculo extensor radial del carpo
6. *M. anconeus*: Músculo ancóneo
7. *N. cutaneus antebrachii lateralis*: Nervio cutáneo lateral del antebrazo
8. *V. cephalica*: Vena cefálica
9. *V. mediana cubiti*: Vena mediana del codo
10. *Ramus medialis rami superficialis ni. radialis*: Ramo medial del ramo superficial del nervio radial
11. *A. antebrachialis superficialis cranialis*: Arteria antebraquial superficial craneal
12. *Ramus lateralis rami superficialis ni. radialis*: Ramo lateral del ramo superficial del nervio radial
13. *V. cephalica*: Vena cefálica
14. *M. extensor digitorum communis*: Músculo extensor común de los dedos
15. *M. extensor digitorum lateralis*: Músculo extensor lateral de los dedos
16. *M. extensor carpi ulnaris*: Músculo extensor cubital del carpo
17. *Caput ulnare mi. flexoris carpi ulnaris*: Cabeza cubital del músculo flexor cubital del carpo
18. *N. cutaneus antebrachii caudalis*: Nervio cutáneo caudal del antebrazo
19. *Caput humerale mi. flexoris carpi ulnaris*: Cabeza humeral del músculo flexor cubital del carpo
20. *A. et v. collateralis ulnaris*: Arteria y vena colaterales cubitales

21. *N. ulnaris*: Nervio cubital
22. *Ramus dorsalis ni. ulnaris*: Ramo dorsal del nervio cubital
23. *Ramus palmaris ni. ulnaris*: Ramo palmar del nervio cubital
24. *M. abductor digiti I longus*: Músculo abductor largo del primer dedo

25. *M. extensor digiti I et II*: Músculo extensor del primer y segundo dedos
26. *Torus (pulvinus) carpalis*: Almohadilla carpiana
27. *M. abductor digiti V*: Músculo abductor del quinto dedo
28. *Radius*: Radio

*Dissección de la porción distal del miembro torácico izquierdo. Vista dorsal*

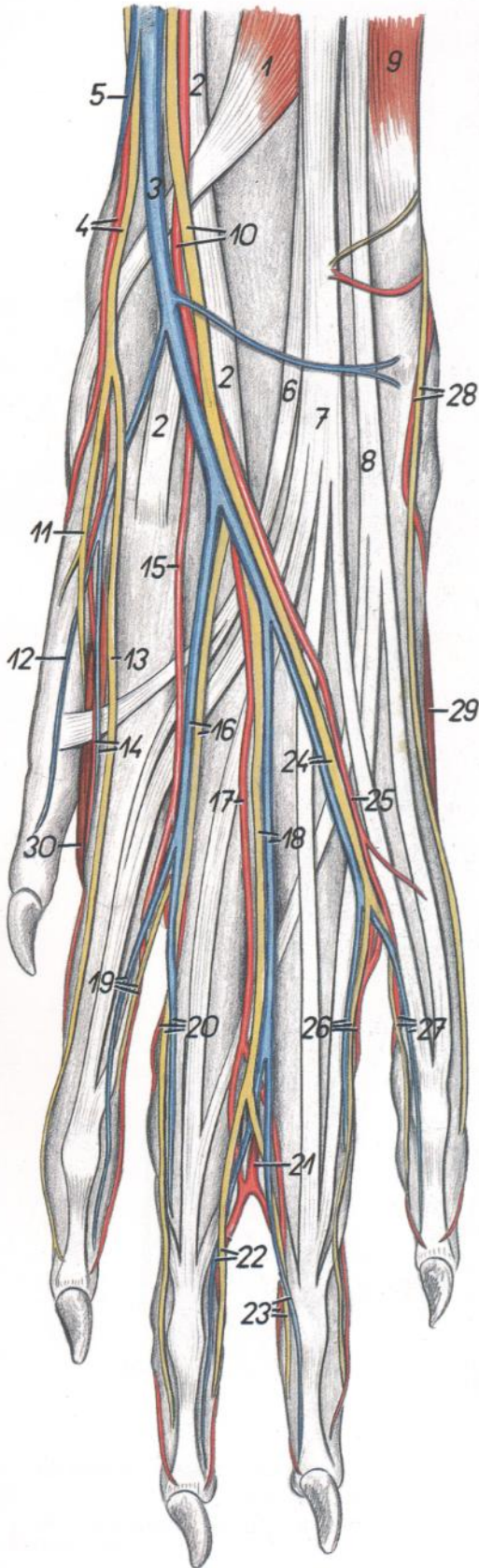


Figura 174

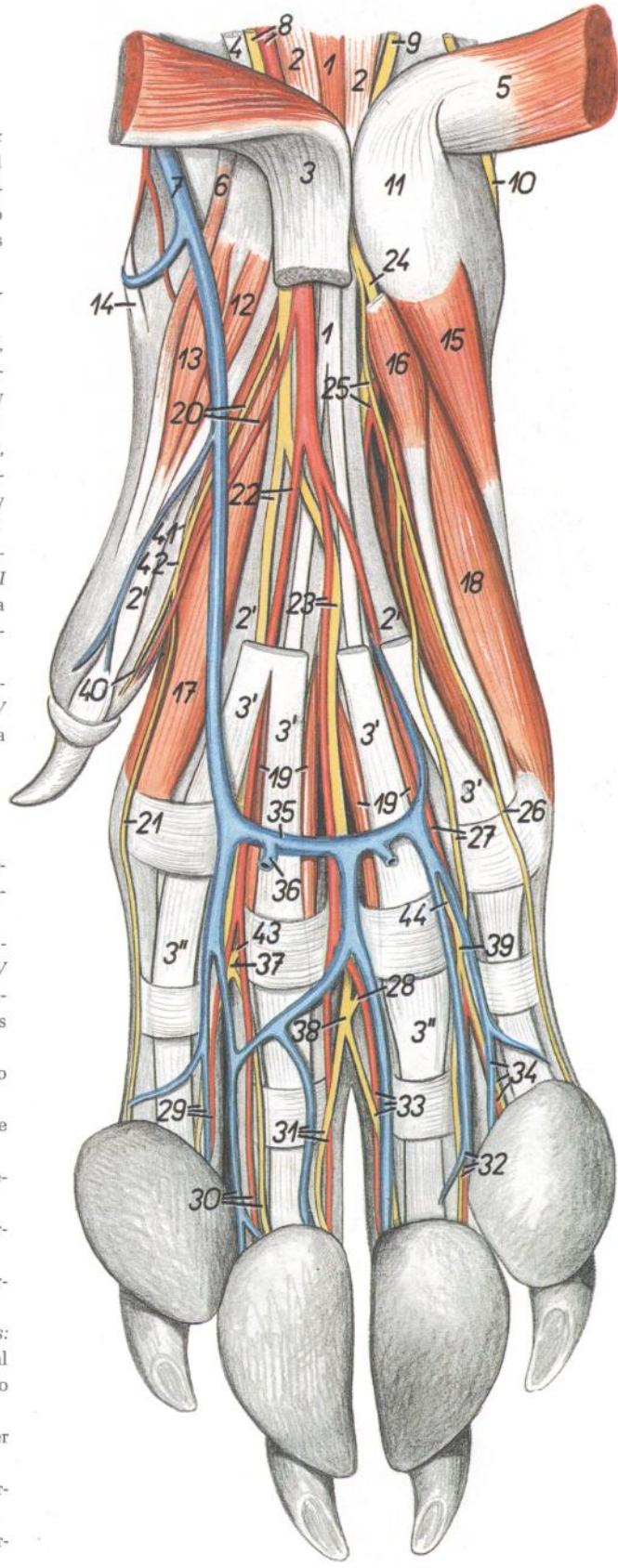
1. *M. abductor digiti I longus*: Músculo abductor largo del primer dedo
2. *M. extensor carpi radialis*: Músculo extensor radial del carpo
3. *V. cephalica accessoria*: Vena céfalica accesoria
4. *Ramus medialis rami superficialis ni. radialis (n. digitalis dorsalis communis I), ramus medialis a. antebrachialis superficialis cranialis*: Ramo medial del ramo superficial del nervio radial (primer nervio digital dorsal común), rama medial de la arteria antebraquial superficial craneal
5. *V. cephalica*: Vena céfalica
6. *M. extensor digiti I et II*: Músculo extensor del primer y segundo dedos
7. *M. extensor digitorum communis*: Músculo extensor común de los dedos
8. *M. extensor digitorum lateralis*: Músculo extensor lateral de los dedos
9. *M. extensor carpi ulnaris*: Músculo extensor cubital del carpo
10. *Ramus lateralis rami superficialis ni. radialis, a. antebrachialis superficialis cranialis*: Ramo lateral del ramo superficial del nervio radial, arteria antebraquial superficial craneal
11. *N. digitalis dorsalis proprius I lateralis*: Primer nervio digital dorsal propio lateral
12. *V. dorsalis digiti I*: Primera vena dorsal del primer dedo
13. *N. digitalis dorsalis proprius II medialis*: Segundo nervio digital dorsal propio medial
14. *A. et v. digitalis dorsalis propria II medialis*: Segundas arteria y vena digitales dorsales propias mediales
15. *A. digitalis dorsalis communis II*: Segunda arteria digital dorsal común
16. *V. digitalis dorsalis communis II, n. digitalis dorsalis communis II*: Segunda vena y segundo nervio digitales dorsales comunes
17. *A. digitalis dorsalis communis III*: Tercera arteria digital dorsal común
18. *V. digitalis dorsalis communis III, n. digitalis dorsalis communis III*: Tercera vena y tercer nervio digitales dorsales comunes
19. *A. et v. digitalis dorsalis propria II lateralis, n. digitalis dorsalis proprius II lateralis*: Segundas arteria y vena y segundo nervio digitales dorsales propios laterales
20. *A. et v. digitalis dorsalis propria III medialis, n. digitalis dorsalis proprius III medialis*: Terceras arteria y vena y tercer nervio digitales dorsales propios mediales
21. *A. digitalis palmaris communis III*: Tercera arteria digital palmar común
22. *A. et v. digitalis dorsalis propria III lateralis, n. digitalis dorsalis proprius III lateralis*: Terceras arteria y vena y tercer nervio digitales dorsales propios laterales
23. *A. et v. digitalis dorsalis propria IV medialis, n. digitalis dorsalis proprius IV medialis*: Cuartas arteria y vena y cuarto nervio digitales dorsales propios mediales
24. *V. digitalis dorsalis communis IV, n. digitalis dorsalis communis IV*: Cuarta vena y cuarto nervio digitales dorsales comunes
25. *A. digitalis dorsalis communis IV*: Cuarta arteria digital dorsal común
26. *A. et v. digitalis dorsalis proprius IV lateralis, n. digitalis dorsalis proprius IV lateralis*: Cuartas arteria y vena y cuarto nervio digitales dorsales propios laterales
27. *A. et v. digitalis dorsalis propria V medialis, n. digitalis dorsalis proprius V medialis*: Quintas arteria y vena y quinto nervio digitales dorsales propios mediales
28. *Ramus dorsalis ni. ulnaris, ramus a. interossee caudalis*: Ramo dorsal del nervio cubital, rama de la arteria interósea caudal
29. *M. abductor digiti V*: Músculo abductor del quinto dedo
30. *M. interosseus*: Músculo interóseo

*Diseción de la porción distal del miembro torácico derecho. Vista palmar*

Figura 175

1. *M. interflexorius distalis*: Músculo interflexor distal
- 2, 2'. *M. flexor digitorum profundus*: Músculo flexor profundo de los dedos
- 3, 3', 3". *M. flexor digitorum superficialis*: Músculo flexor superficial de los dedos
4. *M. flexor carpi radialis*: Músculo flexor radial del carpo
5. *M. flexor carpi ulnaris*: Músculo flexor cubital del carpo
6. *M. abductor digiti I brevis*: Músculo abductor corto del primer dedo
7. *V. cephalica*: Vena cefálica
8. *A. mediana et n. medianus*: Arteria y nervio medianos
9. *Ramus palmaris ni. ulnaris*: Ramo palmar del nervio cubital
10. *Ramus dorsalis ni. ulnaris*: Ramo dorsal del nervio cubital
11. *Os carpi accessorium (os pisiforme)*: Hueso accesorio del carpo (hueso pisiforme)
12. *M. adductor digiti I*: Músculo aductor del primer dedo
13. *M. flexor digiti I brevis*: Músculo flexor corto del primer dedo
14. *M. abductor digiti I longus*: Músculo abductor largo del primer dedo
15. *M. abductor digiti V*: Músculo abductor del quinto dedo
16. *M. flexor digiti V brevis*: Músculo flexor corto del quinto dedo
- 17, 18. *Mm. interossei*: Músculos interóseos
19. *Mm. lumbricales*: Músculos lumbricales
20. *N. digitalis palmaris communis I, a. digitalis palmaris communis I*: Primer nervio y primera arteria digitales palmares comunes
21. *N. digitalis palmaris proprius II medialis*: Segundo nervio digital palmar propio medial
22. *N. digitalis palmaris communis II, a. digitalis palmaris communis II*: Segundo nervio y segunda arteria digitales palmares comunes
23. *N. digitalis palmaris communis III, a. digitalis palmaris communis III*: Tercer nervio y tercera arteria digitales palmares comunes
24. *Ramus profundus rami palmaris ni. ulnaris*: Ramo profundo del ramo palmar del nervio cubital
25. *Ramus superficialis rami palmaris ni. ulnaris, a. interossea caudalis*: Ramo superficial del ramo palmar del nervio cubital, arteria interósea caudal

26. *N. digitalis palmaris proprius V lateralis*: Quinto nervio digital palmar propio lateral
27. *N. digitalis palmaris communis IV, a. digitalis palmaris communis IV*: Cuarto nervio y cuarta arteria digitales palmares comunes
28. *N. metacarpeus palmaris III*: Tercer nervio metacarpiano palmar
29. *N. digitalis palmaris proprius II lateralis, a. et v. digitalis palmaris propria II lateralis*: Segundo nervio y segunda arteria y vena digitales palmares propios laterales
30. *N. digitalis palmaris proprius III medialis, a. et v. digitalis palmaris propria III medialis*: Tercer nervio y tercera arteria y vena digitales palmares propios mediales
31. *N. digitalis palmaris proprius III lateralis, a. et v. digitalis palmaris propria III lateralis*: Tercer nervio y tercera arteria y vena digitales palmares propios laterales
32. *N. digitalis palmaris proprius IV lateralis, a. et v. digitalis palmaris propria IV lateralis*: Cuarto nervio y cuarta arteria y vena digitales palmares propios laterales
33. *N. digitalis palmaris proprius IV medialis, a. et v. digitalis palmaris propria IV medialis*: Cuarto nervio y cuarta arteria y vena digitales palmares propios mediales
34. *N. digitalis palmaris proprius V medialis, a. et v. digitalis palmaris propria V medialis*: Quinto nervio y quinta arteria y vena digitales palmares propios mediales
35. *Arcus venosus palmaris distalis*: Arco venoso palmar distal
36. *Ramus ad torum metacarpalem*: Rama de la almohadilla metacarpiana
37. *N. digitalis palmaris communis II*: Segundo nervio digital palmar común
38. *N. digitalis palmaris communis III*: Tercer nervio digital palmar común
39. *N. digitalis palmaris communis IV*: Cuarto nervio digital palmar común
40. *N. digitalis palmaris proprius I lateralis*: Primer nervio digital palmar propio lateral
41. *N. metacarpeus palmaris I*: Primer nervio metacarpiano palmar
42. *N. digitalis palmaris communis I*: Primer nervio digital palmar común
43. *N. metacarpeus palmaris II*: Segundo nervio metacarpiano palmar
44. *N. metacarpeus palmaris IV*: Cuarto nervio metacarpiano palmar



# PERRO

## Esqueleto del miembro pelviano. Vista medial

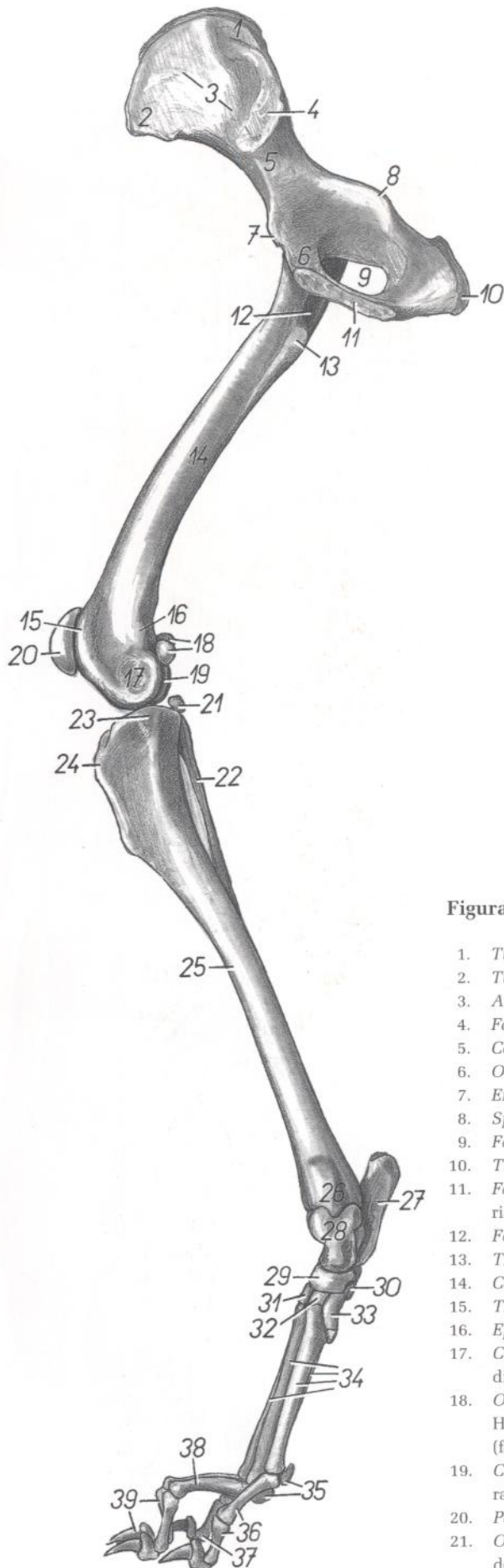


Figura 176

- |   |   |
|---|---|
| 1. <i>Tuber sacrale</i> : Tuberosidad sacra   | 22. <i>Fibula</i> : Peroné  |
| 2. <i>Tuber coxae</i> : Tuberosidad coxal   | 23. <i>Condylus medialis tibiae</i> : Cóndilo medial de la tibia  |
| 3. <i>Ala ossis ilium</i> : Ala del ilion   | 24. <i>Tuberositas tibiae</i> : Tuberosidad de la tibia   |
| 4. <i>Facies auricularis</i> : Cara auricular   | 25. <i>Corpus tibiae</i> : Cuerpo de la tibia   |
| 5. <i>Corpus ossis ilium</i> : Cuerpo del ilion   | 26. <i>Malleolus medialis</i> : Maléolo medial  |
| 6. <i>Os pubis</i> : Hueso pubis  | 27. <i>Calcaneus</i> : Calcáneo   |
| 7. <i>Eminentia iliopubica</i> : Eminencia iliopúbica   | 28. <i>Talus</i> : Astrágalo  |
| 8. <i>Spina ischiadica</i> : Espina isquiática  | 29. <i>Os tarsi centrale (os naviculare)</i> : Hueso central del tarso (hueso navicular)                    |
| 9. <i>Foramen obturatum</i> : Agujero obturado  | 30. <i>Os tarsale IV (os cuboideum)</i> : Cuarto hueso tarsiano (hueso cuboides)                            |
| 10. <i>Tuber ischiadicum</i> : Tuberosidad isquiática   | 31. <i>Os tarsale III (os cuneiforme laterale)</i> : Tercer hueso tarsiano (hueso cuneiforme lateral)       |
| 11. <i>Facies symphyialis ossis coxae</i> : Cara sinfisaria del hueso coxal                                   | 32. <i>Os tarsale II (os cuneiforme intermedium)</i> : Segundo hueso tarsiano (hueso cuneiforme intermedio) |
| 12. <i>Fossa trochanterica</i> : Fosa trocantérica  | 33. <i>Os tarsale I (os cuneiforme mediale)</i> : Primer hueso tarsiano (hueso cuneiforme medial)           |
| 13. <i>Trochanter minor</i> : Trocánter menor   | 34. <i>Ossa metatarsalia II-V</i> : Segundo a quinto huesos metatarsianos                                   |
| 14. <i>Corpus ossis femoris</i> : Cuerpo del fémur  | 35. <i>Ossa sesamoidea proximalis</i> : Huesos sesamoides proximales  |
| 15. <i>Trochlea ossis femoris</i> : Tróclea del fémur   | 36. <i>Ossa digiti II</i> : Huesos del segundo dedo   |
| 16. <i>Epicondylus medialis</i> : Epicóndilo medial   | 37. <i>Ossa digiti V</i> : Huesos del quinto dedo   |
| 17. <i>Condylus medialis ossis femoris</i> : Cóndilo medial del fémur   | 38. <i>Ossa digiti III</i> : Huesos del tercer dedo   |
| 18. <i>Ossa sesamoidea mi. gastrocnemii (fabellae)</i> : Huesos sesamoides del músculo gastrocnemio (fabelas) | 39. <i>Ossa digiti IV</i> : Huesos del cuarto dedo  |
| 19. <i>Condylus lateralis ossis femoris</i> : Cóndilo lateral del fémur                                       |   |
| 20. <i>Patella</i> : Rótula   |   |
| 21. <i>Os sesamoideum mi. poplitei</i> : Hueso sesamoideo del músculo poplíteo                                |   |

Músculos del miembro pelviano. Vista medial

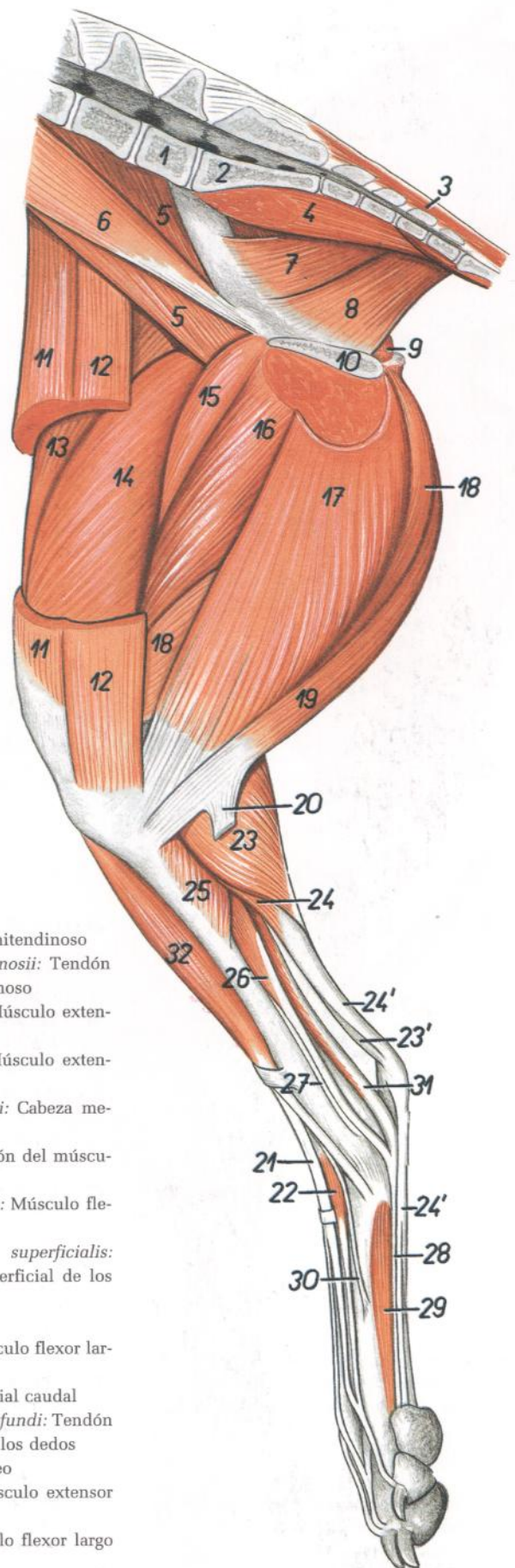


Figura 177

1. *Vertebra lumbalis VII*: Séptima vértebra lumbar
2. *Os sacrum*: Hueso sacro
3. *M. sacrocaudalis dorsalis medialis*: Músculo sacrocaudal dorsal medial
4. *M. sacrocaudalis ventralis lateralis*: Músculo sacrocaudal ventral lateral
5. *M. iliopsoas*: Músculo iliopsoas
6. *M. psoas minor*: Músculo psoas menor
- 7, 8. *M. levator ani (m. coccygeus medialis)*: Músculo elevador del ano (músculo coccígeo medial)
7. *M. iliococcygeus*: Músculo iliococcígeo
8. *M. ischiopubococcygeus*: Músculo isquiopubococcígeo
9. *M. obturatorius internus*: Músculo obturador interno
10. *Facies symphyialis ossis coxae*: Cara sinfisaria del hueso coxal
11. *Venter cranialis mi. sartorii*: Vientre craneal del músculo sartorio
12. *Venter caudalis mi. sartorii*: Vientre caudal del músculo sartorio
13. *M. rectus femoris*: Músculo recto femoral
14. *M. vastus medialis*: Músculo vasto medial
15. *M. pectineus*: Músculo pectíneo
16. *M. adductor*: Músculo aductor
17. *M. gracilis*: Músculo grácil
18. *M. semimembranosus*: Músculo semimembranoso

19. *M. semitendinosus*: Músculo semitendinoso
20. *Tendo calcaneus mi. semitendinosii*: Tendón calcáneo del músculo semitendinoso
21. *M. extensor digitorum longus*: Músculo extensor largo de los dedos
22. *M. extensor digitorum brevis*: Músculo extensor corto de los dedos
23. *Caput mediale mi. gastrocnemii*: Cabeza medial del músculo gastrocnemio
- 23'. *Tendo mi. tricipitis surae*: Tendón del músculo tríceps sural
24. *M. flexor digitorum superficialis*: Músculo flexor superficial de los dedos
- 24'. *Tendo mi. flexoris digitorum superficialis*: Tendón del músculo flexor superficial de los dedos
25. *M. popliteus*: Músculo poplíteo
26. *M. flexor digitorum longus*: Músculo flexor largo de los dedos
27. *M. tibialis caudalis*: Músculo tibial caudal
28. *Tendo mi. flexoris digitorum profundus*: Tendón del músculo flexor profundo de los dedos
29. *M. interosseus*: Músculo interóseo
30. *M. extensor digiti I longus*: Músculo extensor largo del primer dedo
31. *M. flexor digiti I longus*: Músculo flexor largo del primer dedo
32. *M. tibialis cranialis*: Músculo tibial craneal

# PERRO

## Músculos de la pelvis y miembro pelviano. Vista lateral

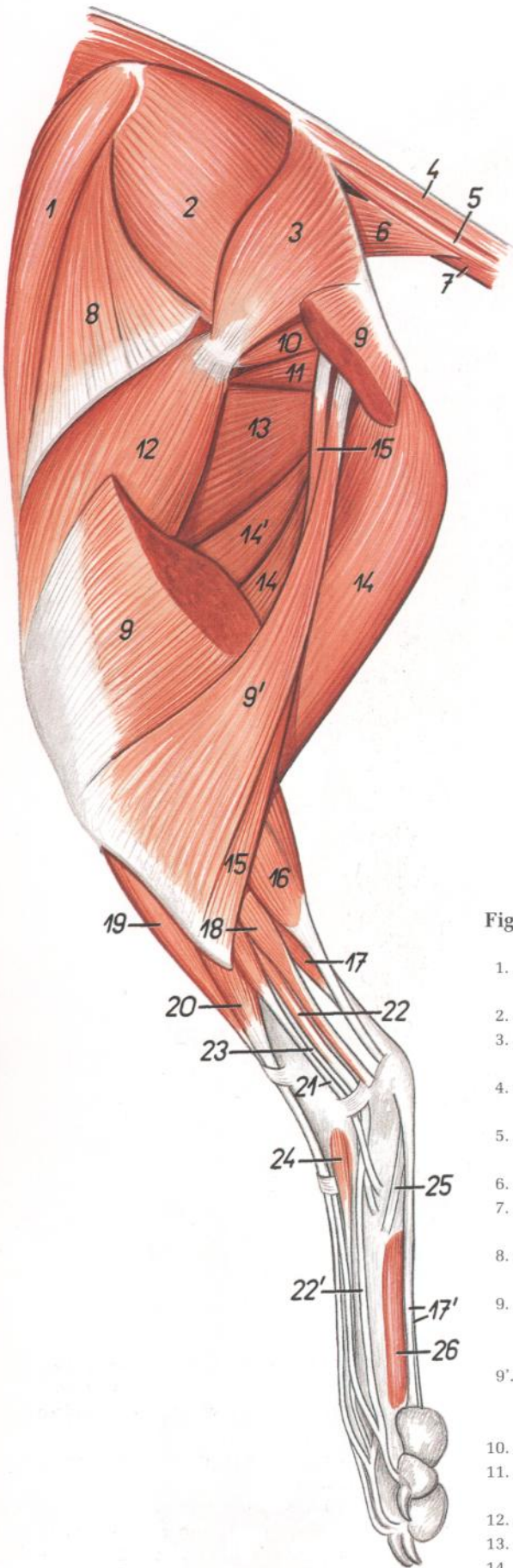


Figura 178

- |  |  |
|--|--|
| 1. <i>Venter cranialis mi. sartorii</i> : Vientre craneal del músculo sartorio   | 14'. <i>Venter cranialis mi. semimembranosi</i> : Vientre craneal del músculo semimembranoso                     |
| 2. <i>M. gluteus medius</i> : Músculo glúteo medio   | 15. <i>M. abductor cruris caudalis</i> : Músculo abductor caudal de la pierna                                    |
| 3. <i>M. gluteus superficialis</i> : Músculo glúteo superficial  | 16. <i>M. gastrocnemius</i> : Músculo gastrocnemio   |
| 4. <i>M. sacrocaudalis dorsalis lateralis</i> : Músculo sacrocaudal dorsal lateral   | 17. <i>M. flexor digitorum superficialis</i> : Músculo flexor superficial de los dedos                           |
| 5. <i>M. intertransversarius caudae</i> : Músculo intertransverso de la cola   | 17'. <i>Tendines mi. flexoris digitorum superficialis</i> : Tendones del músculo flexor superficial de los dedos |
| 6. <i>M. coccygeus</i> : Músculo coccígeo  | 18. <i>M. flexor digiti I longus</i> : Músculo flexor largo del primer dedo                                      |
| 7. <i>M. sacrocaudalis ventralis lateralis</i> : Músculo sacrocaudal ventral lateral   | 19. <i>M. tibialis cranialis</i> : Músculo tibial craneal  |
| 8. <i>M. tensor fasciae latae</i> : Músculo tensor de la fascia lata   | 20. <i>M. extensor digitorum longus</i> : Músculo extensor largo de los dedos                                    |
| 9. <i>Caput superficiale (s. vertebrale) mi. bicipitis femoris</i> : Cabeza superficial (vertebral) del músculo bíceps femoral | 21. <i>M. peroneus longus</i> : Músculo peroneo largo  |
| 9'. <i>Caput profundum (s. pelvinum) mi. bicipitis femoris</i> : Cabeza profunda (pelviana) del músculo bíceps femoral         | 22. <i>M. extensor digitorum lateralis</i> : Músculo extensor lateral de los dedos                               |
| 10. <i>Mm. gemelli</i> : Músculos gemelos  | 22'. <i>Tendo mi. extensoris digitorum lateralis</i> : Tendón del músculo extensor lateral de los dedos          |
| 11. <i>M. quadratus femoris</i> : Músculo cuadrado femoral   | 23. <i>M. peroneus brevis</i> : Músculo peroneo corto  |
| 12. <i>M. vastus lateralis</i> : Músculo vasto lateral   | 24. <i>M. extensor digitorum brevis</i> : Músculo extensor corto de los dedos                                    |
| 13. <i>M. adductor</i> : Músculo aductor   | 25. <i>M. abductor digiti V</i> : Músculo abductor del quinto dedo   |
| 14. <i>Venter caudalis mi. semimembranosi</i> : Vientre caudal del músculo semimembranoso                                      | 26. <i>M. interosseus</i> : Músculo interóseo  |



## Disección de la superficie lateral de la grupa y muslo

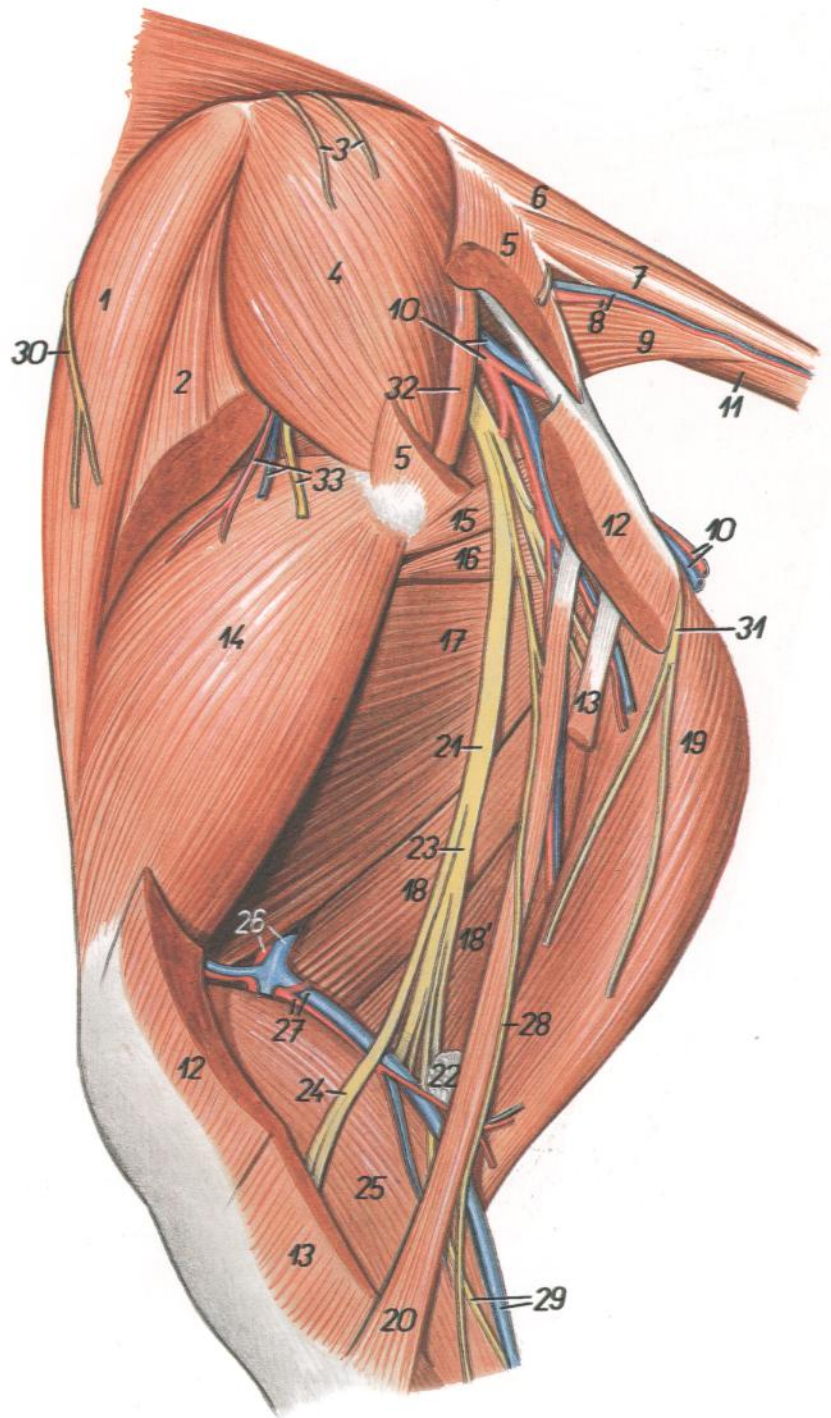


Figura 179

1. *Venter cranialis mi. sartorii*: Vientre craneal del músculo sartorio
2. *M. tensor fasciae latae*: Músculo tensor de la fascia lata
3. *Rami dorsales nervorum sacralium (nn. clunium medii)*: Ramos dorsales de los nervios sacros (nervios clúneos medios)
4. *M. gluteus medius*: Músculo glúteo medio
5. *M. gluteus superficialis*: Músculo glúteo superficial
6. *M. sacrocaudalis dorsalis lateralis*: Músculo sacrocaudal dorsal lateral
7. *M. intertransversarius caudae*: Músculo intertransverso de la cola
8. *A. et v. caudalis lateralis*: Arteria y vena caudales laterales
9. *M. coccygeus (lateralis)*: Músculo coccígeo (lateral)
10. *A. et v. glutea caudalis*: Arteria y vena glúteas caudales
11. *M. sacrocaudalis ventralis lateralis*: Músculo sacrocaudal ventral lateral
12. *Caput superficiale (s. vertebrale) mi. bicipitis femoris*: Cabeza superficial (vertebral) del músculo bíceps femoral
13. *Caput profundum (s. pelvium) mi. bicipitis femoris*: Cabeza profunda (pelviana) del músculo bíceps femoral
14. *M. vastus lateralis*: Músculo vasto lateral
15. *Mm. gemelli*: Músculos gemelos
16. *M. quadratus femoris*: Músculo cuadrado femoral
17. *M. adductor*: Músculo aductor
18. *Venter cranialis mi. semimembranosi*: Vientre craneal del músculo semimembranoso
- 18'. *Venter caudalis mi. semimembranosi*: Vientre caudal del músculo semimembranoso
19. *M. semitendinosus*: Músculo semitendinoso
20. *M. abductor cruris caudalis*: Músculo abductor caudal de la perna
21. *N. ischiadicus*: Nervio ciático
22. *Ln. popliteus*: Linfonódulo poplíteo
23. *N. tibialis*: Nervio tibial
24. *N. peroneus communis*: Nervio peroneo común
25. *M. gastrocnemius*: Músculo gastrocnemio
26. *A. et v. femoralis*: Arteria y vena femorales
27. *A. et v. caudalis femoris*: Arteria y vena femorales caudales
28. *N. cutaneus surae lateralis*: Nervio cutáneo sural lateral
29. *V. saphena lateralis, n. cutaneus surae caudalis*: Vena safena lateral, nervio cutáneo sural caudal
30. *N. cutaneus femoris lateralis*: Nervio cutáneo femoral lateral
31. *N. cutaneus femoris caudalis*: Nervio cutáneo femoral caudal
32. *M. piriformis*: Músculo piriforme
33. *Ramus a. et v. circumflexae ilium profundae, ramus ni. glutei cranialis*: Rama de la arteria y vena circunflejas ilíacas profundas, ramo del nervio glúteo craneal

# PERRO

## Disección de la superficie medial de la pelvis y muslo

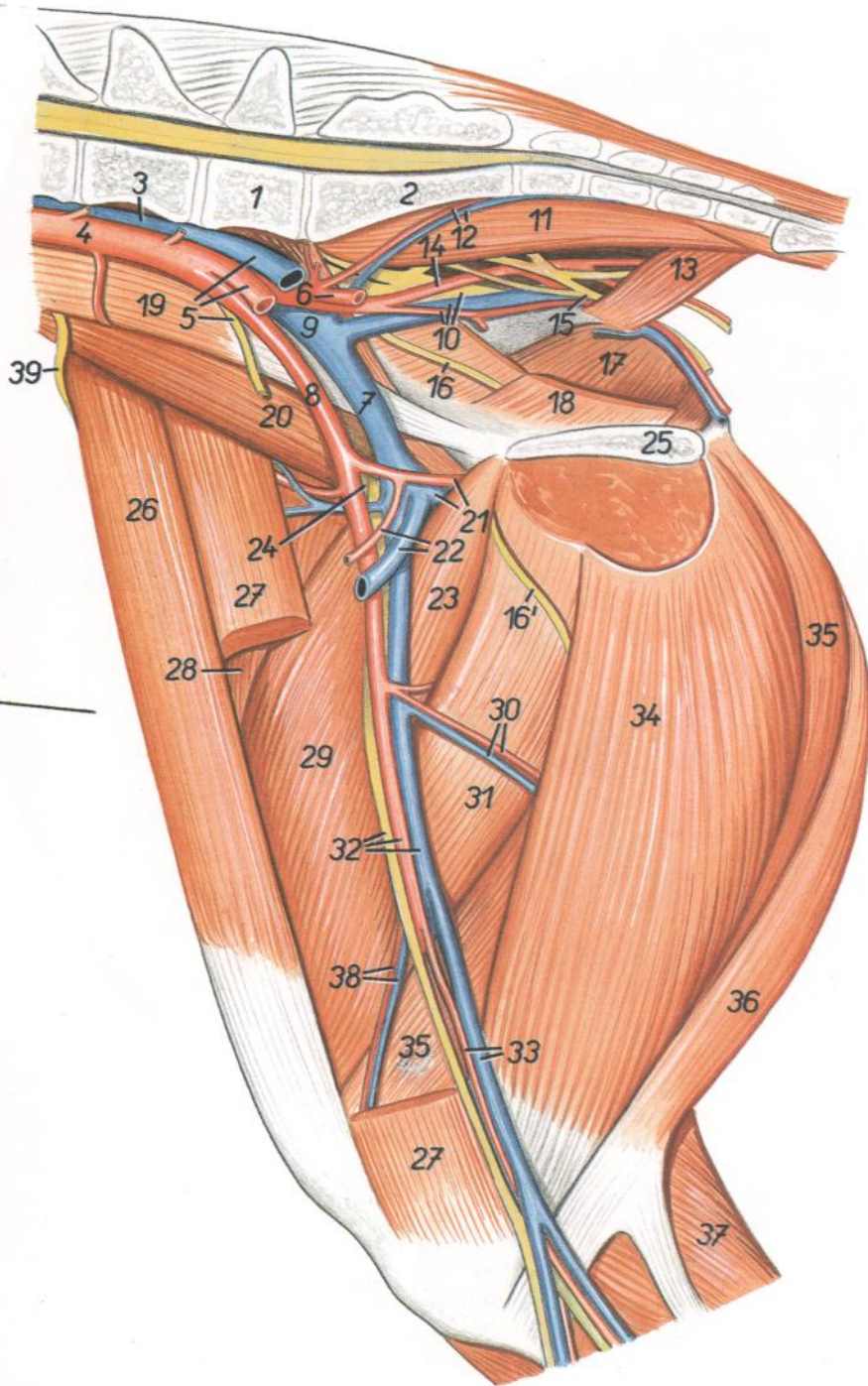


Figura 180

1. *Vertebra lumbalis VII*: Séptima vértebra lumbar
2. *Os sacrum*: Hueso sacro
3. *V. cava caudalis*: Vena cava caudal
4. *Aorta*: Aorta
5. *V. iliaca communis sinistra, a. iliaca externa sinistra, n. genitofemoralis*: Vena ilíaca común izquierda, arteria ilíaca externa izquierda, nervio genitofemoral
6. *A. iliaca interna (sinistra)*: Arteria ilíaca interna (izquierda)
7. *V. iliaca externa (dextra)*: Vena ilíaca externa (derecha)

8. *A. iliaca externa (dextra)*: Arteria ilíaca externa (derecha)
9. *V. iliaca communis (dextra)*: Vena ilíaca común (derecha)
10. *N. ischiadicus, a. pudenda interna, v. iliaca interna*: Nervio ciático, arteria pudenda interna, vena ilíaca interna
11. *M. sacrocaudalis ventralis medialis*: Músculo sacrocaudal ventral medial
12. *A. et v. sacralis mediana*: Arteria y vena sacras medias
13. *M. coccygeus (lateralis)*: Músculo coccígeo (lateral)

14. *A. glutea caudalis (dextra)*: Arteria glútea caudal (derecha)
15. *N. cutaneus femoris caudalis*: Nervio cutáneo femoral caudal
16. *N. obturatorius*: Nervio obturador
- 16'. *Ramus ni. obturatorii*: Ramo del nervio obturador
17. *M. obturatorius internus*: Músculo obturador interno
18. *M. levator ani (n. coccygeus medialis)*: Músculo elevador del ano (músculo coccígeo medial)
19. *M. psoas minor*: Músculo psoas menor
20. *M. iliopsoas*: Músculo iliopsoas
21. *A. et v. profunda femoris*: Arteria y vena femorales profundas
22. *Trunci pudendoepigastrici (a. et v.)*: Troncos pudendoepigástricos (arteria y vena)
23. *M. pectineus*: Músculo pectíneo
24. *N. femoralis*: Nervio femoral
25. *Facies symphysialis ossis coxae*: Cara sinfisaria del hueso coxal
26. *Venter cranialis mi. sartorii*: Vientre craneal del músculo sartorio
27. *Venter caudalis mi. sartorii*: Vientre caudal del músculo sartorio
28. *M. rectus femoris*: Músculo recto femoral
29. *M. vastus medialis*: Músculo vasto medial
30. *Rami musculares*: Ramas musculares
31. *M. adductor*: Músculo aductor
32. *A. et v. femoralis, n. saphenus*: Arteria y vena femorales, nervio safeno
33. *A. saphena, v. saphena medialis*: Arteria safena, vena safena medial
34. *M. gracilis*: Músculo grácil
35. *M. semimembranosus*: Músculo semimembranoso
36. *M. semitendinosus*: Músculo semitendinoso
37. *M. gastrocnemius*: Músculo gastrocnemio
38. *A. et v. genus descendens*: Arteria y vena descendentes de la rodilla
39. *N. cutaneus femoris lateralis*: Nervio cutáneo femoral lateral

# PERRO

Secciones transversales del muslo (A) y pierna (B). Los niveles de las secciones se muestran en las figuras 180 y 185

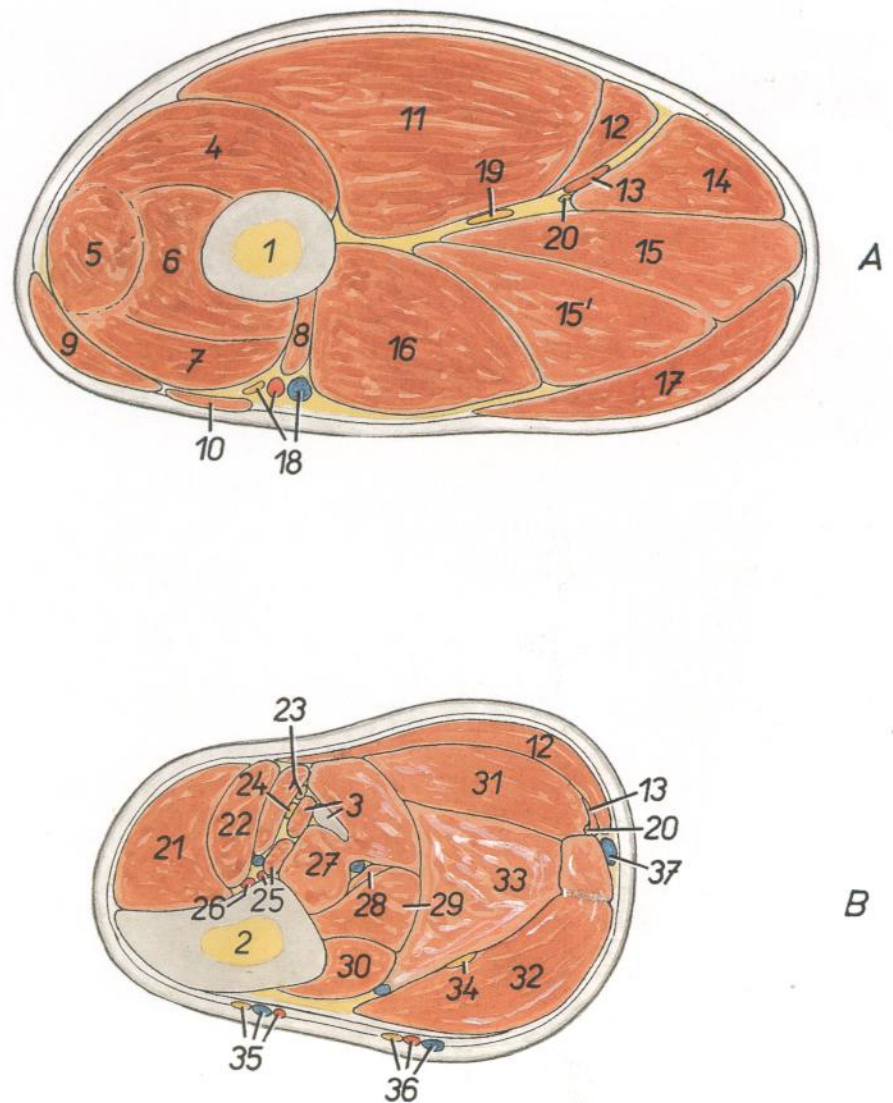


Figura 181

- |   |  |   |
|---|--|---|
| 1. <i>Os femoris</i> : Fémur  | 14. <i>M. semitendinosus</i> : Músculo semitendinoso   | 27. <i>M. flexor digiti I longus</i> : Músculo flexor largo del primer dedo   |
| 2. <i>Tibia</i> : Tibia   | 15, 15'. <i>M. semimembranosus</i> : Músculo semimembranoso  | 28. <i>M. tibialis caudalis</i> : Músculo tibial caudal   |
| 3. <i>Fibula, m. extensor digitorum lateralis</i> : Peroné, músculo extensor lateral de los dedos                               | 16. <i>M. abductor</i> : Músculo abductor  | 29. <i>M. flexor digitorum longus</i> : Músculo flexor largo de los dedos   |
| 4. <i>M. vastus lateralis</i> : Músculo vasto lateral   | 17. <i>M. gracilis</i> : Músculo grácil  | 30. <i>M. popliteus</i> : Músculo poplíteo  |
| 5. <i>M. rectus femoris</i> : Músculo recto femoral   | 18. <i>A. et v. femoralis, n. saphenus</i> : Arteria y vena femorales, nervio safeno   | 31. <i>Caput laterale mi. gastrocnemii</i> : Cabeza lateral del músculo gastrocnemio  |
| 6. <i>M. vastus intermedius</i> : Músculo vasto intermedio  | 19. <i>N. ischiadicus</i> : Nervio ciático   | 32. <i>Caput mediale mi. gastrocnemii</i> : Cabeza medial del músculo gastrocnemio  |
| 7. <i>M. vastus medialis</i> : Músculo vasto medial   | 20. <i>N. cutaneus surae caudalis</i> : Nervio cutáneo sural caudal  | 33. <i>M. flexor digitorum superficialis</i> : Músculo flexor superficial de los dedos  |
| 8. <i>M. pectineus</i> : Músculo pectíneo   | 21. <i>M. tibialis cranialis</i> : Músculo tibial craneal  | 34. <i>N. tibialis</i> : Nervio tibial  |
| 9. <i>Venter cranialis mi. sartorii</i> : Vientre craneal del músculo sartorio  | 22. <i>M. extensor digitorum longus</i> : Músculo extensor largo de los dedos  | 35. <i>Ramus cranialis a. et ni. sapheni, ramus cranialis v. saphenae medialis</i> : Rama craneal de la arteria y nervio safenos, rama craneal de la vena safena medial |
| 10. <i>Venter caudalis mi. sartorii</i> : Vientre caudal del músculo sartorio   | 23. <i>M. peroneus longus, n. peroneus superficialis</i> : Músculo peroneo largo, nervio peroneo superficial                 | 36. <i>Ramus caudalis a. et ni. sapheni, ramus caudalis v. saphenae medialis</i> : Rama caudal de la arteria y nervio safenos, rama caudal de la vena safena medial     |
| 11. <i>Caput superficiale (s. vertebrale) mi. bicipitis femoris</i> : Cabeza superficial (vertebral) del músculo bíceps femoral | 24. <i>N. peroneus profundus</i> : Nervio peroneo profundo   | 37. <i>V. saphena lateralis</i> : Vena safena lateral   |
| 12. <i>Caput profundum (s. pelvinum) mi. bicipitis femoris</i> : Cabeza profunda (pelviana) del músculo o bíceps femoral        | 25. <i>A. tibialis caudalis, m. extensor digiti I longus</i> : Arteria tibial caudal, músculo extensor largo del primer dedo |   |
| 13. <i>M. abductor cruris caudalis</i> : Músculo abductor caudal de la pierna   | 26. <i>A. tibialis cranialis</i> : Arteria tibial craneal  |   |

Órganos sexuales in situ, desde la izquierda. Se ha extirpado el miembro pelviano izquierdo

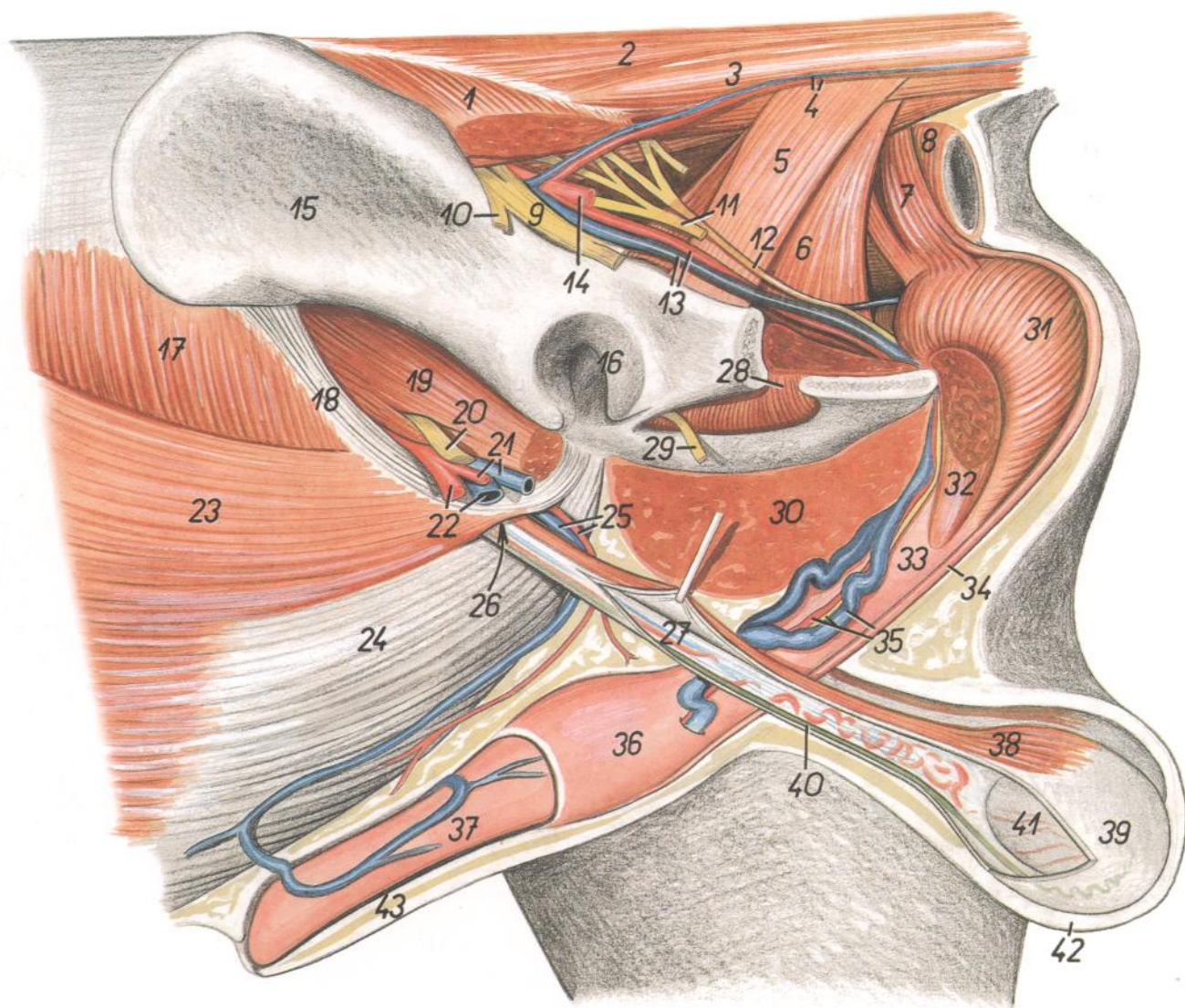


Figura 182

- |   |   |  |
|---|---|--|
| 1. <i>M. gluteus superficialis</i> : Músculo glúteo superficial   | 12. <i>N. pudendus</i> : Nervio pudendo   | 27. <i>Funiculus spermaticus</i> : Cordón espermático  |
| 2. <i>M. sacrocaudalis dorsalis lateralis</i> : Músculo sacrocaudal dorsal lateral                          | 13. <i>A. et v. pudenda interna</i> : Arteria y vena pudendas internas              | 28. <i>M. obturatorius internus</i> : Músculo obturador interno                                  |
| 3. <i>M. intertransversarius caudalis</i> : Músculo intertransverso de la cola                              | 14. <i>A. glutea caudalis</i> : Arteria glútea caudal                               | 29. <i>N. obturatorius</i> : Nervio obturador  |
| 4. <i>A. et v. caudalis lateralis</i> : Arteria y vena caudales laterales                                   | 15. <i>Ala ossis ilium</i> : Ala del ilion  | 30. <i>M. adductor et m. gracilis</i> : Músculos aductor y grácil                                |
| 5. <i>M. coccygeus (lateralis)</i> : Músculo coccígeo (lateral)   | 16. <i>Acetabulum</i> : Acetábulo   | 31. <i>M. bulbospongiosus</i> : Músculo bulboesponjoso   |
| 6. <i>M. levator ani (m. coccygeus medialis)</i> : Músculo elevador del ano (músculo coccígeo medial)       | 17. <i>M. obliquus internus abdominis</i> : Músculo oblicuo interno del abdomen     | 32. <i>M. ischiocavernosus</i> : Músculo isquiocavernoso   |
| 7. <i>M. sphincter ani externus (portio cranialis)</i> : Músculo esfínter externo del ano (porción craneal) | 18. <i>Lig. inguinale</i> : Ligamento inguinal                                      | 33. <i>Corpus penis</i> : Cuerpo del pene  |
| 8. <i>M. sphincter ani externus (portio caudalis)</i> : Músculo esfínter externo del ano (porción caudal)   | 19. <i>M. iliopsoas</i> : Músculo iliopsoas   | 34. <i>M. retractor penis</i> : Músculo retractor del pene                                       |
| 9. <i>N. ischiadicus</i> : Nervio ciático   | 20. <i>N. femoralis</i> : Nervio femoral  | 35. <i>A. et v. dorsalis penis, n. dorsalis penis</i> : Arteria, vena y nervio dorsales del pene |
| 10. <i>N. gluteus cranialis</i> : Nervio glúteo craneal   | 21. <i>A. et v. profunda femoris</i> : Arteria y vena femorales profundas           | 36. <i>Bulbus glandis</i> : Bulbo del glande   |
| 11. <i>N. cutaneus femoris caudalis</i> : Nervio cutáneo femoral caudal                                     | 22. <i>A. et v. femoralis</i> : Arteria y vena femorales                            | 37. <i>Pars longa glandis</i> : Parte larga del glande   |
|   | 23, 24. <i>M. obliquus externus abdominis</i> : Músculo oblicuo externo del abdomen | 38. <i>M. cremaster</i> : Músculo cremáster  |
|   | 23. <i>Crus laterale</i> : Pilar lateral  | 39. <i>Tunica vaginalis et fascia spermatica</i> : Túnica vaginal y fascia espermática           |
|   | 24. <i>Crus mediale</i> : Pilar medial  | 40. <i>Ductus deferens</i> : Conducto deferente  |
|   | 25. <i>A. et v. pudenda externa</i> : Arteria y vena pudendas externas              | 41. <i>Testis</i> : Testículo  |
|   | 26. <i>Canalis inguinalis</i> : Canal inguinal                                      | 42. <i>Scrotum</i> : Escroto   |
|   |   | 43. <i>Preputium</i> : Prepucio  |

Órganos sexuales in situ, desde la izquierda. Se han extirpado el miembro pelviano y la mitad izquierda de la pelvis

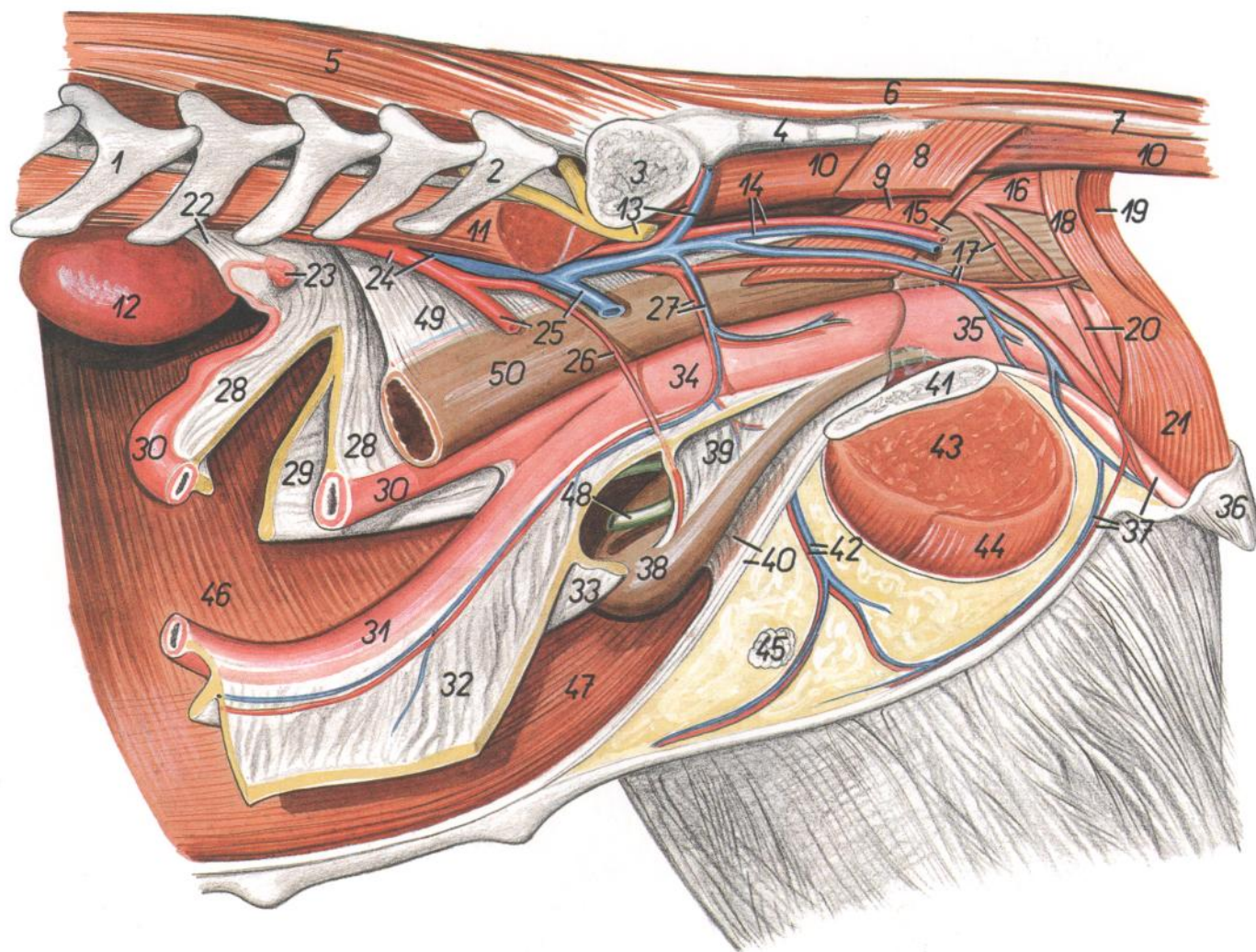


Figura 183

- |   |  |   |
|---|--|---|
| 1. <i>Vertebra lumbalis III</i> : Tercera vértebra lumbar   | 18. <i>M. sphincter ani externus (portio cranialis)</i> : Músculo esfínter externo del ano (porción craneal) | 35. <i>Vagina</i> : Vagina  |
| 2. <i>Vertebra lumbalis VII</i> : Séptima vértebra lumbar   | 19. <i>M. sphincter ani externus (portio caudalis)</i> : Músculo esfínter externo del ano (porción caudal)   | 36. <i>Labium pudendi (vulva)</i> : Labios de la vulva  |
| 3. <i>Ala ossis sacri</i> : Ala del sacro   | 20. <i>M. retractor clitoridis</i> : Músculo retractor del clítoris  | 37. <i>Clitoris, a. et v. perinealis ventralis</i> : Clítoris, arteria y vena perineales ventrales            |
| 4. <i>Pars lateralis ossis sacri</i> : Parte lateral del sacro  | 21. <i>M. constrictor vestibuli et labiorum</i> : Músculo constrictor del vestíbulo y de los labios          | 38. <i>Vesica urinaria</i> : Vejiga urinaria  |
| 5. <i>M. multifidus lumborum</i> : Músculo multifido lumbar   | 22. <i>Mesovarium</i> : Mesoovario   | 39. <i>Lig. vesicae laterale</i> : Ligamento lateral de la vejiga   |
| 6. <i>M. sacrocaudalis dorsalis lateralis</i> : Músculo sacrocaudal dorsal lateral  | 23. <i>Ovarium dextrum</i> : Ovario derecho  | 40. <i>Lig. vesicae medianum, linea alba abdominis</i> : Ligamento medio de la vejiga, línea alba del abdomen |
| 7. <i>M. intertransversarius caudae</i> : Músculo intertransverso de la cola  | 24. <i>Aorta, v. cava caudalis</i> : Aorta, vena cava caudal   | 41. <i>Facies symphysialis ossis coxae</i> : Cara sinfisaria del hueso coxal                                  |
| 8. <i>M. coccygeus (lateralis)</i> : Músculo coccígeo (lateral)   | 25. <i>A. et v. iliaca externa sinistra</i> : Arteria y vena ilíacas externas izquierdas                     | 42. <i>A. et v. pudenda externa</i> : Arteria y vena pudendas externas  |
| 9. <i>M. levator ani (m. coccygeus medialis)</i> : Músculo elevador del ano (músculo coccígeo medial)                       | 26. <i>A. umbilicalis</i> : Arteria umbilical  | 43. <i>M. adductor</i> : Músculo aductor  |
| 10. <i>M. sacrocaudalis ventralis lateralis</i> : Músculo sacrocaudal ventral lateral                                       | 27. <i>A. et v. vaginalis</i> : Arteria y vena vaginales   | 44. <i>M. gracilis</i> : Músculo grácil   |
| 11. <i>M. psoas major</i> : Músculo psoas mayor   | 28. <i>Lig. latum uteri dextrum</i> : Ligamento ancho derecho del útero                                      | 45. <i>Ln. inguinalis superficialis</i> : Linfonódulo inguinal superficial                                    |
| 12. <i>Ren sinister</i> : Riñón izquierdo   | 29. <i>Lig. teres uteri (dextrum)</i> : Ligamento redondo del útero (derecho)                                | 46. <i>M. transversus abdominis</i> : Músculo transverso del abdomen  |
| 13. <i>N. ischiadicus, a. et v. glutea cranialis</i> : Nervio ciático, arteria y vena glúteas craneales                     | 30. <i>Cornu uteri dextrum</i> : Cuerno uterino derecho  | 47. <i>M. rectus abdominis</i> : Músculo recto del abdomen  |
| 14. <i>A. et v. glutea caudalis</i> : Arteria y vena glúteas caudales   | 31. <i>Cornu uteri sinistrum</i> : Cuerno uterino izquierdo  | 48. <i>Ureter sinister</i> : Uréter izquierdo   |
| 15. <i>Ampulla recti</i> : Ampolla del recto  | 32. <i>Lig. latum uteri sinistrum</i> : Ligamento ancho izquierdo del útero                                  | 49. <i>Mesorectum</i> : Mesorrecto  |
| 16. <i>M. retractor ani</i> : Músculo retractor del ano   | 33. <i>Lig. teres uteri sinistrum</i> : Ligamento redondo izquierdo del útero                                | 50. <i>Rectum</i> : Recto   |
| 17. <i>A. et v. pudenda interna, m. constrictor recti</i> : Arteria y vena pudendas internas, músculo constrictor del recto | 34. <i>Corpus uteri</i> : Cuerpo del útero   |   |

# PERRO

## Disección de la superficie lateral de la pierna

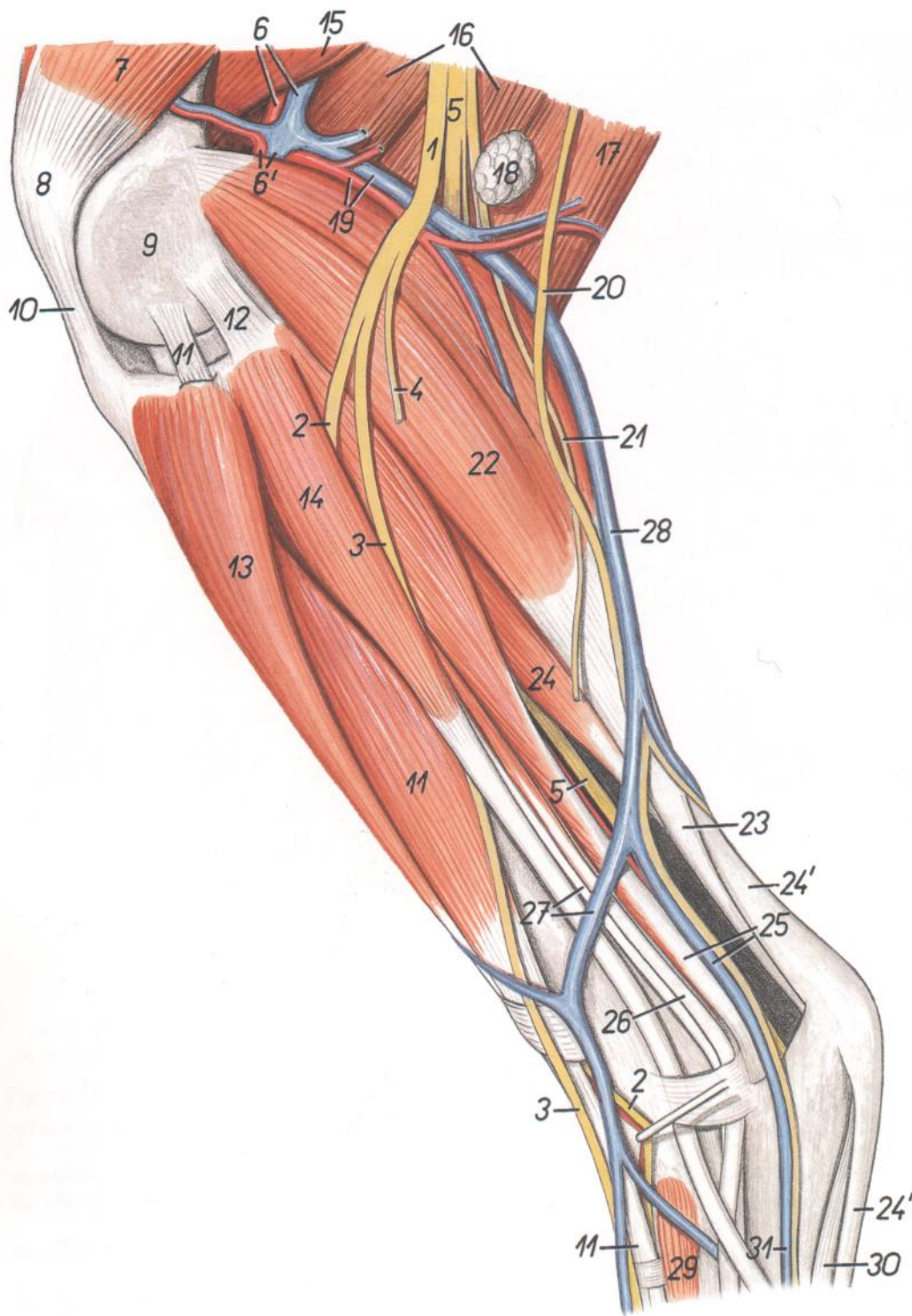


Figura 184

- |  |   |
|--|---|
| 1. <i>N. peroneus communis</i> : Nervio peroneo común                | 7. <i>M. vastus lateralis</i> : Músculo vasto lateral   |
| 2. <i>N. peroneus profundus</i> : Nervio peroneo profundo            | 8. <i>Patella</i> : Rótula  |
| 3. <i>N. peroneus superficialis</i> : Nervio peroneo superficial     | 9. <i>Condylus lateralis ossis femoris</i> : Cóndilo lateral del fémur  |
| 4. <i>N. cutaneus surae lateralis</i> : Nervio cutáneo sural lateral | 10. <i>Lig. patellae</i> : Ligamento rotuliano  |
| 5. <i>N. tibialis</i> : Nervio tibial                                | 11. <i>M. extensor digitorum longus</i> : Músculo extensor largo de los dedos   |
| 6. <i>A. et v. femoralis</i> : Arteria y vena femorales              | 12. <i>Lig. collaterale laterale</i> : Ligamento colateral lateral  |
| 6'. <i>A. et v. poplitea</i> : Arteria y vena poplíteas              | 13. <i>M. tibialis cranialis</i> : Músculo tibial craneal   |
|  | 14. <i>M. peroneus longus</i> : Músculo peroneo largo   |
|  | 15. <i>M. adductor</i> : Músculo aductor  |
|  | 16. <i>M. semimembranosus</i> : Músculo semimembranoso  |
|  | 17. <i>M. semitendinosus</i> : Músculo semitendinoso  |
|  | 18. <i>Ln. popliteus</i> : Linfonódulo poplíteo   |
|  | 19. <i>A. et v. femoris caudalis</i> : Arteria y vena femorales caudales  |
|  | 20. <i>N. cutaneus surae lateralis</i> : Nervio cutáneo sural lateral   |
|  | 21. <i>N. cutaneus surae caudalis</i> : Nervio cutáneo sural caudal   |
|  | 22. <i>M. gastrocnemius</i> : Músculo gastrocnemio  |
|  | 23. <i>Tendo mi. tricipitis surae</i> : Tendón del músculo tríceps sural  |
|  | 24. <i>M. flexor digitorum superficialis</i> : Músculo flexor superficial de los dedos  |
|  | 24'. <i>Tendo mi. flexoris digitorum superficialis</i> : Tendón del músculo flexor superficial de los dedos   |
|  | 25. <i>M. flexor digitis I longus, ramus caudalis v. saphenae lateralis</i> : Músculo flexor largo del primer dedo, rama caudal de la vena safena lateral |
|  | 26. <i>M. extensor digitorum lateralis</i> : Músculo extensor lateral de los dedos  |
|  | 27. <i>M. peroneus brevis, ramus cranialis v. saphenae lateralis</i> : Músculo peroneo corto, rama craneal de la vena safena lateral                      |
|  | 28. <i>V. saphena lateralis</i> : Vena safena lateral   |
|  | 29. <i>M. extensor digitorum brevis</i> : Músculo extensor corto de los dedos   |
|  | 30. <i>M. abductor digiti V</i> : Músculo abductor del quinto dedo  |
|  | 31. <i>V. metatarsae plantaris IV</i> : Cuarta vena metatarsiana plantar  |

Disección de la superficie medial de la pierna

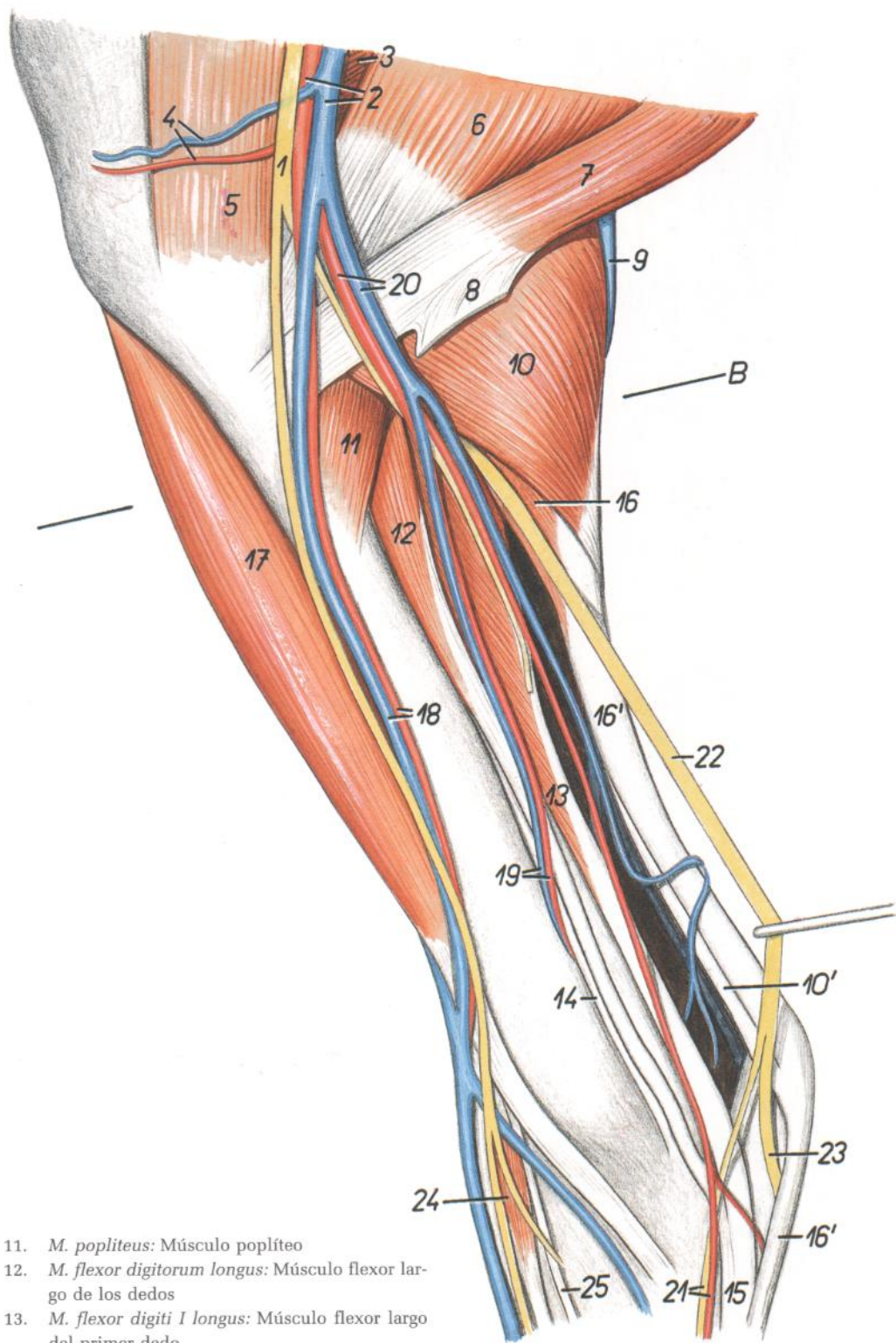


Figura 185

- |   |  |   |
|---|--|---|
| <p>1. <i>N. saphenus</i>: Nervio safeno</p> <p>2. <i>A. saphena, v. saphena medialis</i>: Arteria safena, vena safena medial</p> <p>3. <i>M. semimembranosus</i>: Músculo semimembranoso</p> <p>4. <i>A. et v. genus medialis</i>: Arteria y vena mediales de la rodilla</p> <p>5. <i>Venter caudalis mi. sartorii</i>: Vientre caudal del músculo sartorio</p> <p>6. <i>M. gracilis</i>: Músculo grácil</p> <p>7. <i>M. semitendinosus</i>: Músculo semitendinoso</p> <p>8. <i>Tendo accessorius</i>: Tendón accesorio</p> <p>9. <i>V. saphena lateralis</i>: Vena safena lateral</p> <p>10. <i>Caput mediale mi. gastrocnemii</i>: Cabeza medial del músculo gastrocnemio</p> <p>10'. <i>Tendo mi. tricipitis surae</i>: Tendón del músculo tríceps sural</p> | <p>11. <i>M. popliteus</i>: Músculo poplíteo</p> <p>12. <i>M. flexor digitorum longus</i>: Músculo flexor largo de los dedos</p> <p>13. <i>M. flexor digiti I longus</i>: Músculo flexor largo del primer dedo</p> <p>14. <i>M. tibialis caudalis</i>: Músculo tibial caudal</p> <p>15. <i>Tendo mi. flexoris digitorum profundi</i>: Tendón del músculo flexor profundo de los dedos</p> <p>16. <i>M. flexor digitorum superficialis</i>: Músculo flexor superficial de los dedos</p> <p>16'. <i>Tendo mi. flexoris digitorum superficialis</i>: Tendón del músculo flexor superficial de los dedos</p> <p>17. <i>M. tibialis cranialis</i>: Músculo tibial craneal</p> <p>18. <i>Ramus cranialis a. saphenae et v. saphenae medialis</i>: Rama craneal de la arteria safena y de la vena safena medial</p> | <p>19. <i>A. et v. peronea</i>: Arteria y vena peroneas</p> <p>20. <i>Ramus caudalis a. saphenae et v. saphenae medialis</i>: Rama caudal de la arteria safena y de la vena safena medial</p> <p>21. <i>N. plantaris medialis, a. plantaris medialis</i>: Nervio y arteria plantares mediales</p> <p>22. <i>N. tibialis</i>: Nervio tibial</p> <p>23. <i>N. plantaris lateralis</i>: Nervio plantar lateral</p> <p>24. <i>M. extensor digitorum brevis</i>: Músculo extensor corto de los dedos</p> <p>25. <i>M. extensor digiti I longus</i>: Músculo extensor largo del primer dedo</p> |
|---|--|---|

*Disección de la porción distal del miembro pelviano izquierdo. Vista dorsal*

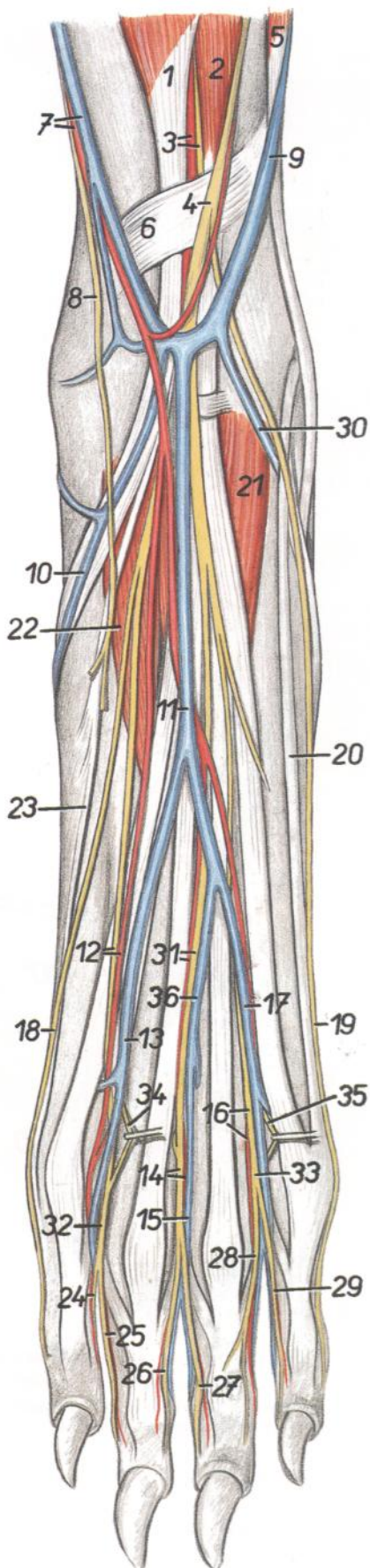


Figura 186

- |  |   |
|--|---|
| <ol style="list-style-type: none"> <li>1. <i>M. tibialis cranialis</i>: Músculo tibial craneal</li> <li>2. <i>M. extensor digitorum longus</i>: Músculo extensor largo de los dedos</li> <li>3. <i>A. tibialis cranialis, n. peroneus profundus</i>: Arteria tibial craneal, nervio peroneo profundo</li> <li>4. <i>N. peroneus superficialis</i>: Nervio peroneo superficial</li> <li>5. <i>M. peroneus longus</i>: Músculo peroneo largo</li> <li>6. <i>Retinaculum extensorum crurale</i>: Retináculo extensor de la pierna</li> <li>7. <i>Ramus cranialis a. et v. saphenae (medialis)</i>: Rama craneal de la arteria y vena safenas (mediales)</li> <li>8. <i>Ramus cranialis ni. sapheni</i>: Ramo craneal del nervio safeno</li> <li>9. <i>Ramus cranialis v. saphenae lateralis</i>: Rama craneal de la vena safena lateral</li> <li>10. <i>V. tarsae medialis</i>: Vena tarsiana medial</li> <li>11. <i>V. digitalis dorsalis communis III</i>: Tercera vena digital dorsal común</li> <li>12. <i>N. digitalis dorsalis communis II, a. digitalis dorsalis communis II</i>: Segundo nervio y segunda arteria digitales dorsales comunes</li> <li>13. <i>V. digitalis dorsalis communis II</i>: Segunda vena digital dorsal común</li> <li>14. <i>N. digitalis dorsalis communis III, a. digitalis dorsalis communis III</i>: Tercer nervio y tercera arteria digitales dorsales comunes</li> <li>15. <i>V. digitalis dorsalis communis III</i>: Tercera vena digital dorsal común</li> <li>16. <i>N. digitalis dorsalis communis IV, a. digitalis dorsalis communis IV</i>: Cuarto nervio y cuarta arteria digitales dorsales comunes</li> <li>17. <i>V. digitalis dorsalis communis IV</i>: Cuarta vena digital dorsal común</li> <li>18. <i>N. digitalis dorsalis II medialis</i>: Segundo nervio digital dorsal medial</li> </ol> | <ol style="list-style-type: none"> <li>19. <i>N. digitalis dorsalis V lateralis</i>: Quinto nervio digital dorsal lateral</li> <li>20. <i>M. extensor digitorum lateralis</i>: Músculo extensor lateral de los dedos</li> <li>21. <i>M. extensor digitorum brevis lateralis</i>: Músculo extensor corto lateral de los dedos</li> <li>22. <i>M. extensor digitorum brevis medialis</i>: Músculo extensor corto medial de los dedos</li> <li>23. <i>M. extensor digiti I longus</i>: Músculo extensor largo del primer dedo</li> <li>24. <i>N. digitalis dorsalis proprius II lateralis</i>: Segundo nervio digital dorsal propio lateral</li> <li>25. <i>N. digitalis dorsalis proprius III medialis</i>: Tercer nervio digital dorsal propio medial</li> <li>26. <i>N. digitalis dorsalis proprius III lateralis</i>: Tercer nervio digital dorsal propio lateral</li> <li>27. <i>N. digitalis dorsalis proprius IV medialis</i>: Cuarto nervio digital dorsal propio medial</li> <li>28. <i>N. digitalis dorsalis proprius IV lateralis</i>: Cuarto nervio digital dorsal propio lateral</li> <li>29. <i>N. digitalis dorsalis proprius V medialis</i>: Quinto nervio digital dorsal propio medial</li> <li>30. <i>V. tarsae lateralis</i>: Vena tarsiana lateral</li> <li>31. <i>N. digitalis dorsalis communis III, a. digitalis dorsalis communis III</i>: Tercer nervio y tercera arteria digitales dorsales comunes</li> <li>32. <i>N. digitalis dorsalis communis II</i>: Segundo nervio digital dorsal común</li> <li>33. <i>N. digitalis dorsalis communis IV</i>: Cuarto nervio digital dorsal común</li> <li>34. <i>N. metatarsus dorsalis II</i>: Segundo nervio metatarsiano dorsal</li> <li>35. <i>N. metatarsus dorsalis IV</i>: Cuarto nervio metatarsiano dorsal</li> <li>36. <i>V. digitalis dorsalis communis III</i>: Tercera vena digital dorsal común</li> </ol> |
|--|---|



## Disección de la porción distal del miembro pelviano derecho. Vista plantar

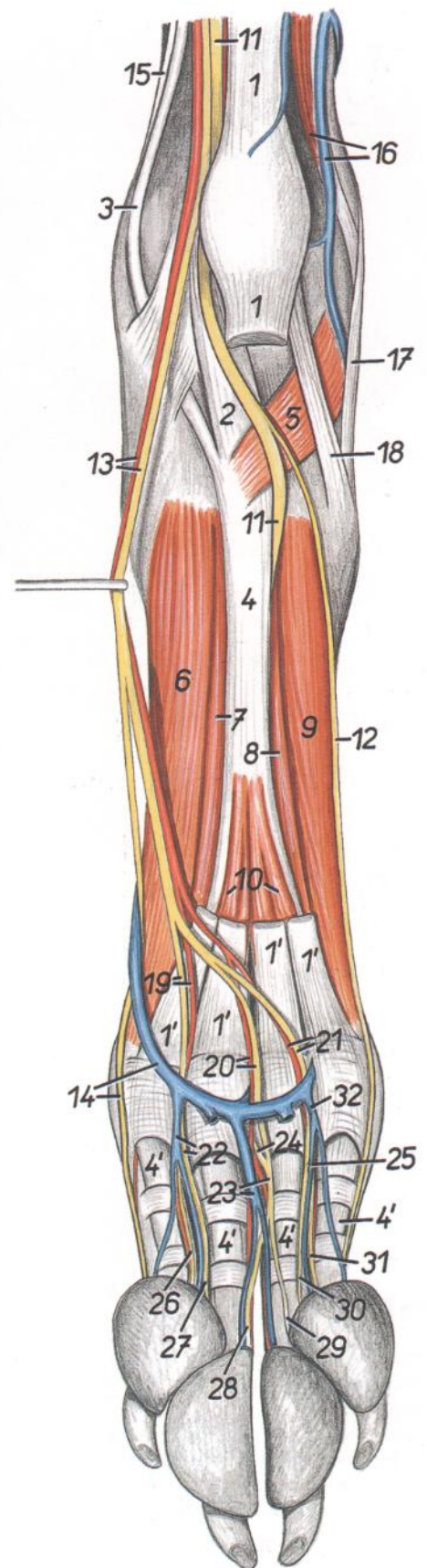


Figura 187

- 1, 1'. *M. flexor digitorum superficialis*: Músculo flexor superficial de los dedos
2. *Tendo mi. flexoris digiti I longi*: Tendón del músculo flexor largo del primer dedo
3. *Tendo mi. flexoris digitorum longi*: Tendón del músculo flexor largo de los dedos
- 4, 4'. *Tendo mi. flexoris digitorum profundus*: Tendón del músculo flexor profundo de los dedos
5. *M. quadratus plantae*: Músculo cuadrado plantar
6. *M. interosseus II*: Segundo músculo interóseo
7. *M. adductor digiti II*: Músculo aductor del segundo dedo
8. *M. adductor digiti V*: Músculo aductor del quinto dedo
9. *M. interosseus V*: Quinto músculo interóseo
10. *Mm. interflexori*: Músculos interflexores
11. *N. plantaris lateralis*: Nervio plantar lateral
12. *N. digitalis plantaris V lateralis*: Quinto nervio digital plantar lateral
13. *A. plantaris medialis, n. plantaris medialis*: Arteria y nervio plantares mediales
14. *Arcus venosus plantaris distalis, n. digitalis plantaris II medialis*: Arco venoso plantar distal, segundo nervio digital plantar medial
15. *Tendo mi. tibialis caudalis*: Tendón del músculo tibial caudal
16. *M. peroneus brevis, ramus caudalis v. saphenae lateralis*: Músculo peroneo corto, rama caudal de la vena safena lateral
17. *M. peroneus longus*: Músculo peroneo largo
18. *M. abductor digiti V*: Músculo abductor del quinto dedo

19. *N. digitalis plantaris communis II, a. digitalis plantaris communis II*: Segundo nervio y segunda arteria digitales plantares comunes
20. *N. digitalis plantaris communis III, a. digitalis plantaris communis III*: Tercer nervio y tercera arteria digitales plantares comunes
21. *N. digitalis plantaris communis IV, a. digitalis plantaris communis IV*: Cuarto nervio y cuarta arteria digitales plantares comunes
22. *V. digitalis plantaris communis II, n. digitalis plantaris communis II*: Segunda vena y segundo nervio digitales plantares comunes
23. *N. digitalis plantaris communis III, v. digitalis plantaris communis III*: Tercer nervio y tercera vena digitales plantares comunes
24. *N. metatarsus plantaris III*: Tercer nervio metatarsiano plantar
25. *V. digitalis plantaris propria IV lateralis*: Cuarta vena digital plantar propia lateral
26. *N. digitalis plantaris proprius II lateralis*: Segundo nervio digital plantar propio lateral
27. *N. digitalis plantaris proprius III medialis*: Tercer nervio digital plantar propio medial
28. *N. digitalis plantaris proprius III lateralis*: Tercer nervio digital plantar propio lateral
29. *N. digitalis plantaris proprius IV medialis*: Cuarto nervio digital plantar propio medial
30. *N. digitalis plantaris proprius IV lateralis*: Cuarto nervio digital plantar propio lateral
31. *N. digitalis plantaris proprius V medialis*: Quinto nervio digital plantar propio medial
32. *V. digitalis plantaris communis V*: Quinta vena digital plantar común

Esqueleto del miembro torácico. Vista medial

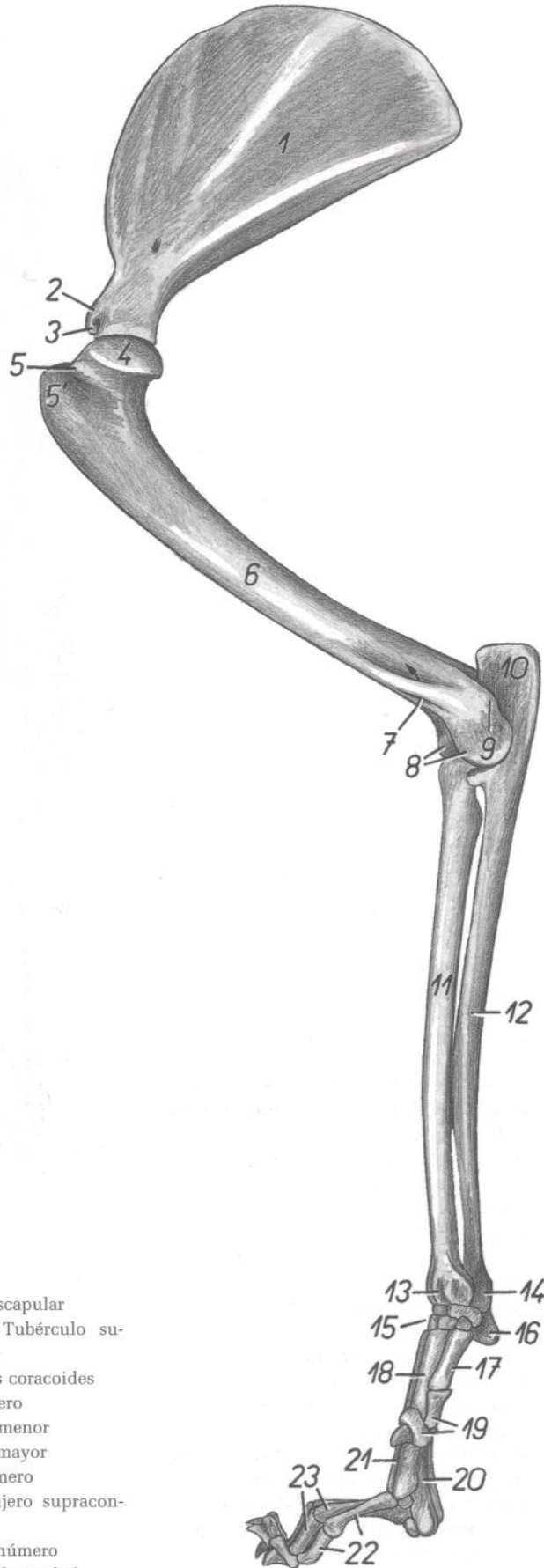


Figura 188

- 1. *Fossa subscapularis*: Fosa subescapular
- 2. *Tuberculum supraglenoidale*: Tubérculo supraglenoideo
- 3. *Processus coracoideus*: Apófisis coracoides
- 4. *Caput humeri*: Cabeza del húmero
- 5. *Tuberculum minus*: Tubérculo menor
- 5'. *Tuberculum majus*: Tubérculo mayor
- 6. *Corpus humeri*: Cuerpo del húmero
- 7. *Foramen supracondylare*: Agujero supracondilar
- 8. *Condylus humeri*: Cóndilo del húmero
- 9. *Epicondylus medialis*: Epicóndilo medial
- 10. *Olecranon*: Olécranon
- 11. *Corpus radii*: Cuerpo del radio

- 12. *Corpus ulnae*: Cuerpo del cúbito
- 13. *Trochlea radii*: Tróclea del radio
- 14. *Caput ulnae*: Cabeza del cúbito
- 15, 16. *Ossa carpi*: Huesos del carpo
- 16. *Os carpi accessorium (os pisiforme)*: Hueso accesorio del carpo (hueso pisiforme)
- 17. *Os metacarpale I*: Primer hueso metacarpiano
- 18. *Os metacarpale II*: Segundo hueso metacarpiano
- 19. *Phalanges digiti I*: Falanges del primer dedo
- 20. *Os metacarpale III*: Tercer hueso metacarpiano
- 21. *Os metacarpale V*: Quinto hueso metacarpiano
- 22. *Phalanges digiti II*: Falanges del segundo dedo
- 23. *Phalanges digiti III*: Falanges del tercer dedo

## Músculos del miembro torácico. Vista medial

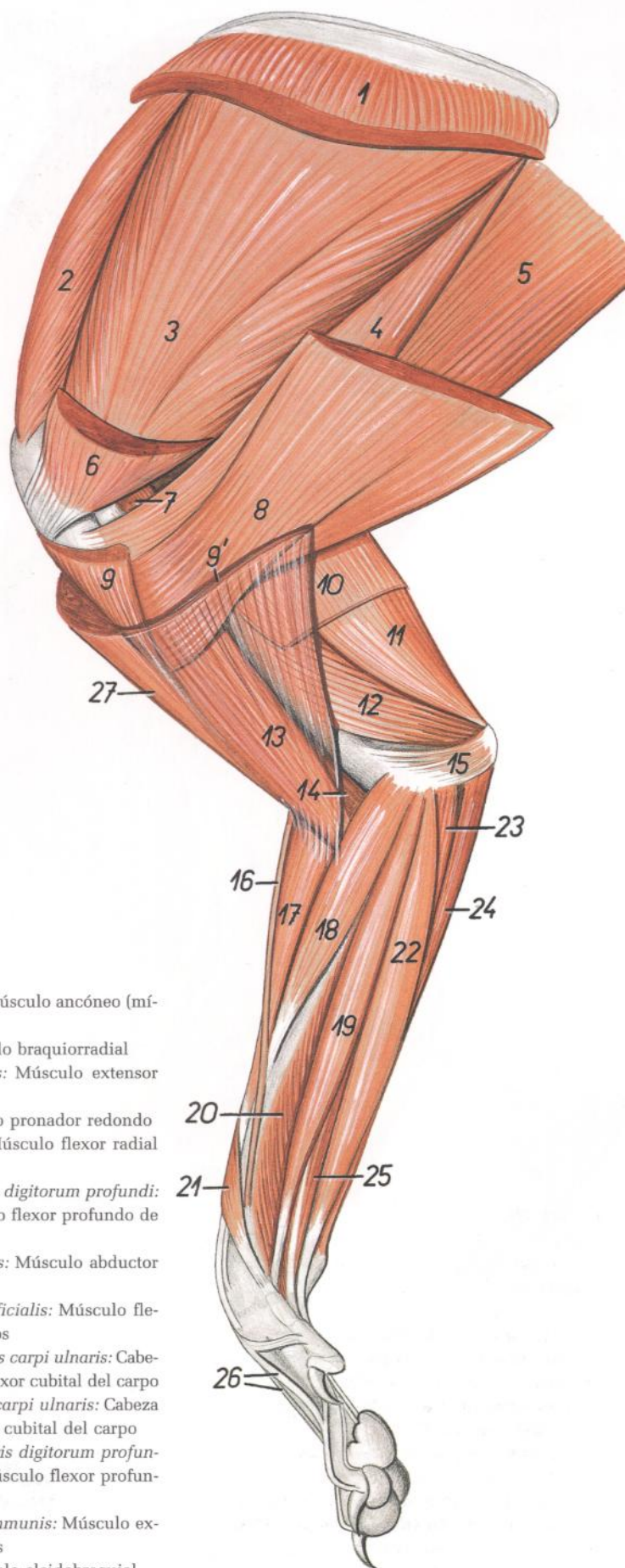


Figura 189

- |   |  |
|---|--|
| 1. <i>M. serratus ventralis (cervicis et thoracis)</i> : Músculo serrato ventral (del cuello y del tórax) | 15. <i>M. anconeus (minimus)</i> : Músculo ancóneo (mínimo)  |
| 2. <i>M. supraspinatus</i> : Músculo supraespinoso  | 16. <i>M. brachioradialis</i> : Músculo braquiorracial   |
| 3. <i>M. subscapularis</i> : Músculo subescapular   | 17. <i>M. extensor carpi radialis</i> : Músculo extensor radial del carpo  |
| 4. <i>M. teres major</i> : Músculo redondo mayor  | 18. <i>M. pronator teres</i> : Músculo pronador redondo  |
| 5. <i>M. latissimus dorsi</i> : Músculo dorsal ancho  | 19. <i>M. flexor carpi radialis</i> : Músculo flexor radial del carpo  |
| 6. <i>Portio minor mi. pectoralis profundus</i> : Porción menor del músculo pectoral profundo             | 20. <i>Caput mediale mi. flexoris digitorum profundus</i> : Cabeza medial del músculo flexor profundo de los dedos   |
| 7. <i>M. coracobrachialis</i> : Músculo coracobraquial  | 21. <i>M. abductor digiti I longus</i> : Músculo abductor largo del primer dedo                                      |
| 8. <i>Portio major mi. pectoralis profundus</i> : Porción mayor del músculo pectoral profundo             | 22. <i>M. flexor digitorum superficialis</i> : Músculo flexor superficial de los dedos                               |
| 9, 9'. <i>M. pectoralis superficialis</i> : Músculo pectoral superficial                                  | 23. <i>Caput humerale mi. flexoris carpi ulnaris</i> : Cabeza humeral del músculo flexor cubital del carpo           |
| 9. <i>M. pectoralis descendens</i> : Músculo pectoral descendente   | 24. <i>Caput ulnare mi. flexoris carpi ulnaris</i> : Cabeza cubital del músculo flexor cubital del carpo             |
| 9'. <i>M. pectoralis transversus</i> : Músculo pectoral transverso  | 25. <i>Caput humerale mi. flexoris digitorum profundus</i> : Cabeza humeral del músculo flexor profundo de los dedos |
| 10. <i>M. tensor fasciae antebrachii</i> : Músculo tensor de la fascia del antebrazo                      | 26. <i>M. extensor digitorum communis</i> : Músculo extensor común de los dedos                                      |
| 11. <i>Caput longum mi. tricipitis brachii</i> : Cabeza larga del músculo tríceps braquial                | 27. <i>M. cleidobrachialis</i> : Músculo cleidobraquial  |
| 12. <i>Caput mediale mi. tricipitis brachii</i> : Cabeza medial del músculo tríceps braquial              |  |
| 13. <i>M. biceps brachii</i> : Músculo bíceps braquial  |  |
| 14. <i>M. brachialis</i> : Músculo braquial   |  |

## Disección de la superficie lateral del hombro y del brazo

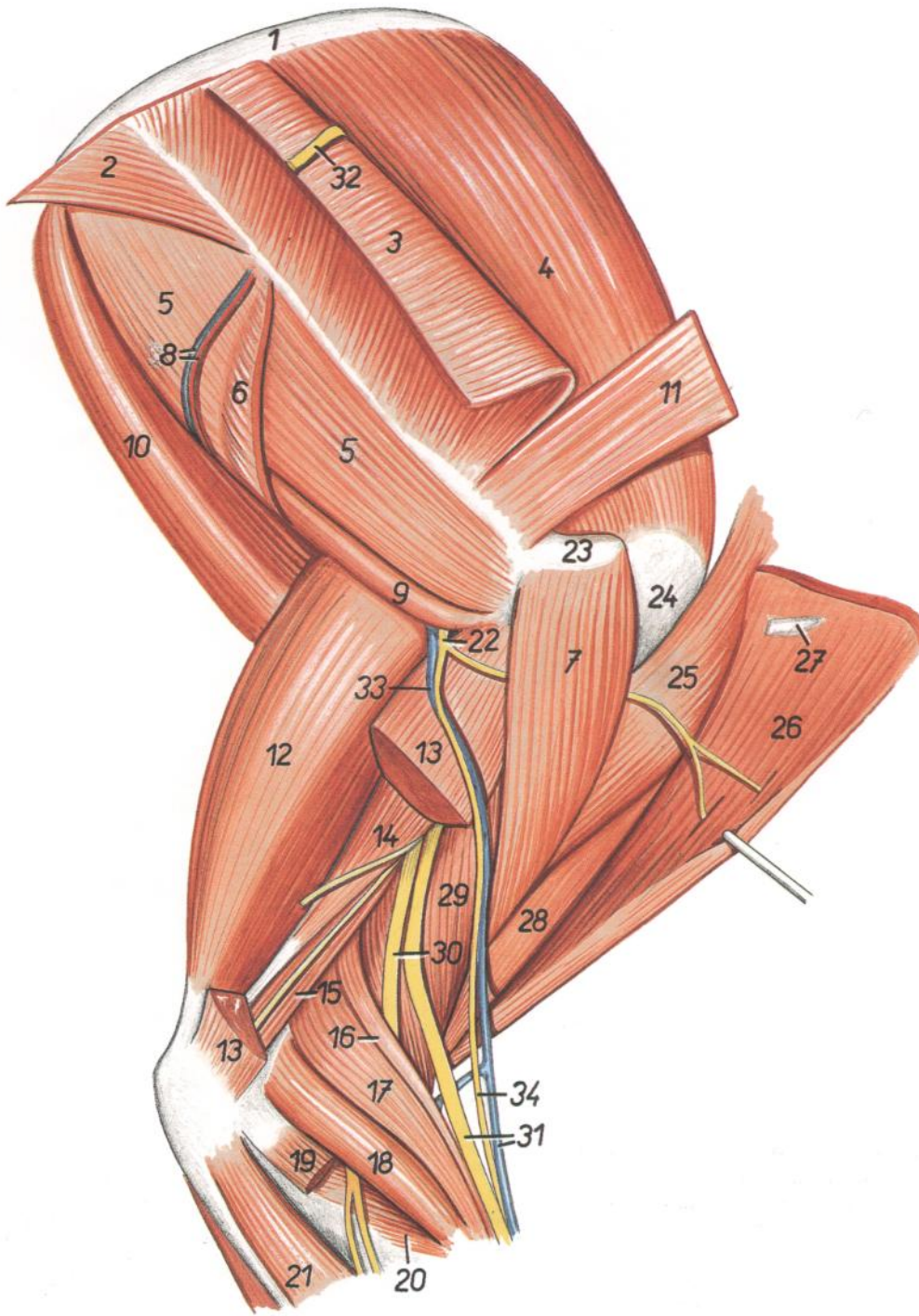


Figura 190

1. *Scapula*: Escápula
2. *Pars thoracica mi. trapezii*: Parte torácica del músculo trapecio
3. *Pars cervicalis mi. trapezii*: Parte cervical del músculo trapecio
4. *M. supraspinatus*: Músculo supraespinoso
5. *M. infraspinatus*: Músculo infraespinoso
6. *Pars scapularis mi. deltoidei (origo)*: Parte escapular del músculo deltoideo (origen)
7. *Pars acromialis mi. deltoidei*: Parte acromial del músculo deltoideo

8. *Ramus a. et v. circumflexa escapulae*: Rama de la arteria y vena circunflejas escapulares
9. *M. teres minor*: Músculo redondo menor
10. *M. teres major*: Músculo redondo mayor
11. *M. omotransversarius*: Músculo omotransverso
12. *Caput longum mi. tricipitis brachii*: Cabeza larga del músculo tríceps braquial
13. *Caput laterale mi. tricipitis brachii*: Cabeza lateral del músculo tríceps braquial
14. *Caput accessorium mi. tricipitis brachii*: Cabeza accesoria del músculo tríceps braquial

15. *M. anconeus (parvus)*: Músculo ancóneo
16. *M. brachioradialis*: Músculo braquiorradial
17. *M. extensor carpi radialis*: Músculo extensor radial del carpo
18. *M. extensor digitorum communis*: Músculo extensor común de los dedos
19. *M. extensor digitorum lateralis*: Músculo extensor lateral de los dedos
20. *M. supinator*: Músculo supinador
21. *M. extensor carpi ulnaris*: Músculo extensor cubital del carpo
22. *N. axillaris*: Nervio axilar
23. *Acromion*: Acromion
24. *Tuberculum majus humeri*: Tubérculo mayor del húmero
25. *M. pectoralis descendens*: Músculo pectoral descendente
26. *M. brachiocephalicus (m. cleidobrachialis)*: Músculo braquiocefálico (músculo cleidobraquial)
27. *Clavicula*: Clavícula
28. *M. biceps brachii*: Músculo bíceps braquial
29. *M. brachialis*: Músculo braquial
30. *Ramus profundus ni. radialis*: Ramo profundo del nervio radial
31. *Ramus superficialis ni. radialis, v. cephalica*: Ramo superficial del nervio radial, vena cefálica
32. *Ramus dorsalis rami externi ni. accessorii*: Ramo dorsal del ramo externo del nervio accesorio
33. *V. axillobrachialis*: Vena axilobraquial
34. *N. cutaneus antebrachii cranialis*: Nervio cutáneo craneal del antebrazo

Esqueleto del miembro pelviano. Vista medial

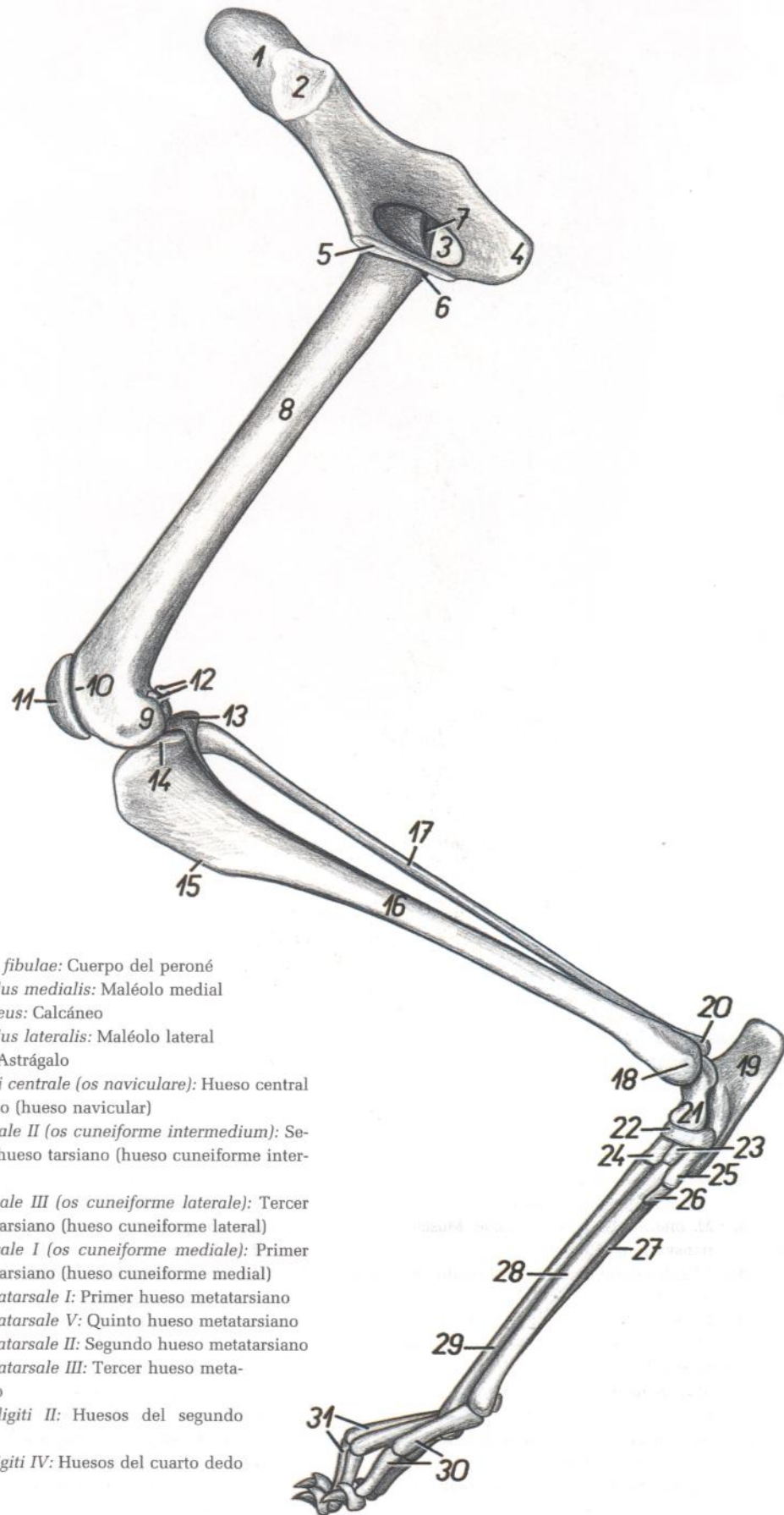


Figura 191

1. *Ala ossis ilium*: Ala del ilion
2. *Facies auricularis*: Cara auricular
3. *Foramen obturatum*: Agujero obturado
4. *Tuber ischiadicum*: Tuberosidad isquiática
5. *Facies symphysialis ossis coxae*: Cara sinfisaria del hueso coxal
6. *Trochanter minor ossis femoris*: Trocánter menor del fémur
7. *Fossa trochanterica*: Fosa trocantérica
8. *Corpus ossis femoris*: Cuerpo del fémur
9. *Condylus medialis ossis femoris*: Cóndilo medial del fémur
10. *Crista medialis trochleae ossis femoris*: Cresta medial de la tróclea del fémur
11. *Patella*: Rótula
12. *Ossa sesamoidea mi. gastrocnemii (fabellae)*: Huesos sesamoideos del músculo gastrocnemio (fabelas)
13. *Condylus lateralis tibiae*: Cóndilo lateral de la tibia
14. *Condylus medialis tibiae*: Cóndilo medial de la tibia
15. *Margo cranialis tibiae*: Borde craneal de la tibia
16. *Corpus tibiae*: Cuerpo de la tibia

17. *Corpus fibulae*: Cuerpo del peroné
18. *Malleolus medialis*: Maléolo medial
19. *Calcaneus*: Calcáneo
20. *Malleolus lateralis*: Maléolo lateral
21. *Talus*: Astrágalo
22. *Os tarsi centrale (os naviculare)*: Hueso central del tarso (hueso navicular)
23. *Os tarsale II (os cuneiforme intermedium)*: Segundo hueso tarsiano (hueso cuneiforme intermedio)
24. *Os tarsale III (os cuneiforme laterale)*: Tercer hueso tarsiano (hueso cuneiforme lateral)
25. *Os tarsale I (os cuneiforme mediale)*: Primer hueso tarsiano (hueso cuneiforme medial)
26. *Os metatarsale I*: Primer hueso metatarsiano
27. *Os metatarsale V*: Quinto hueso metatarsiano
28. *Os metatarsale II*: Segundo hueso metatarsiano
29. *Os metatarsale III*: Tercer hueso metatarsiano
30. *Ossa digiti II*: Huesos del segundo dedo
31. *Ossa digiti IV*: Huesos del cuarto dedo

# GATO

Órganos pelvianos in situ, desde la izquierda. Se han extirpado el miembro pelviano izquierdo y la mitad izquierda de la pelvis

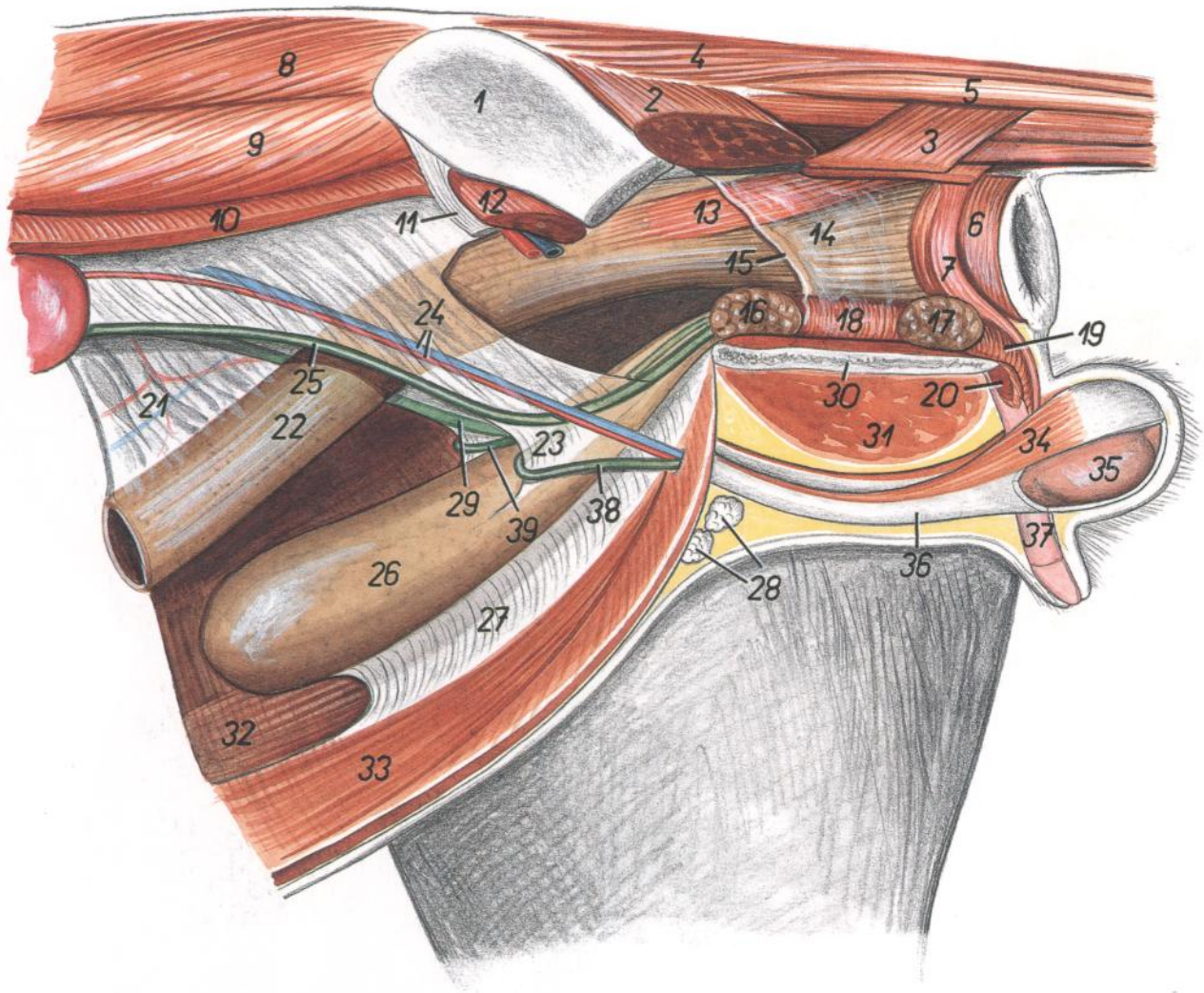
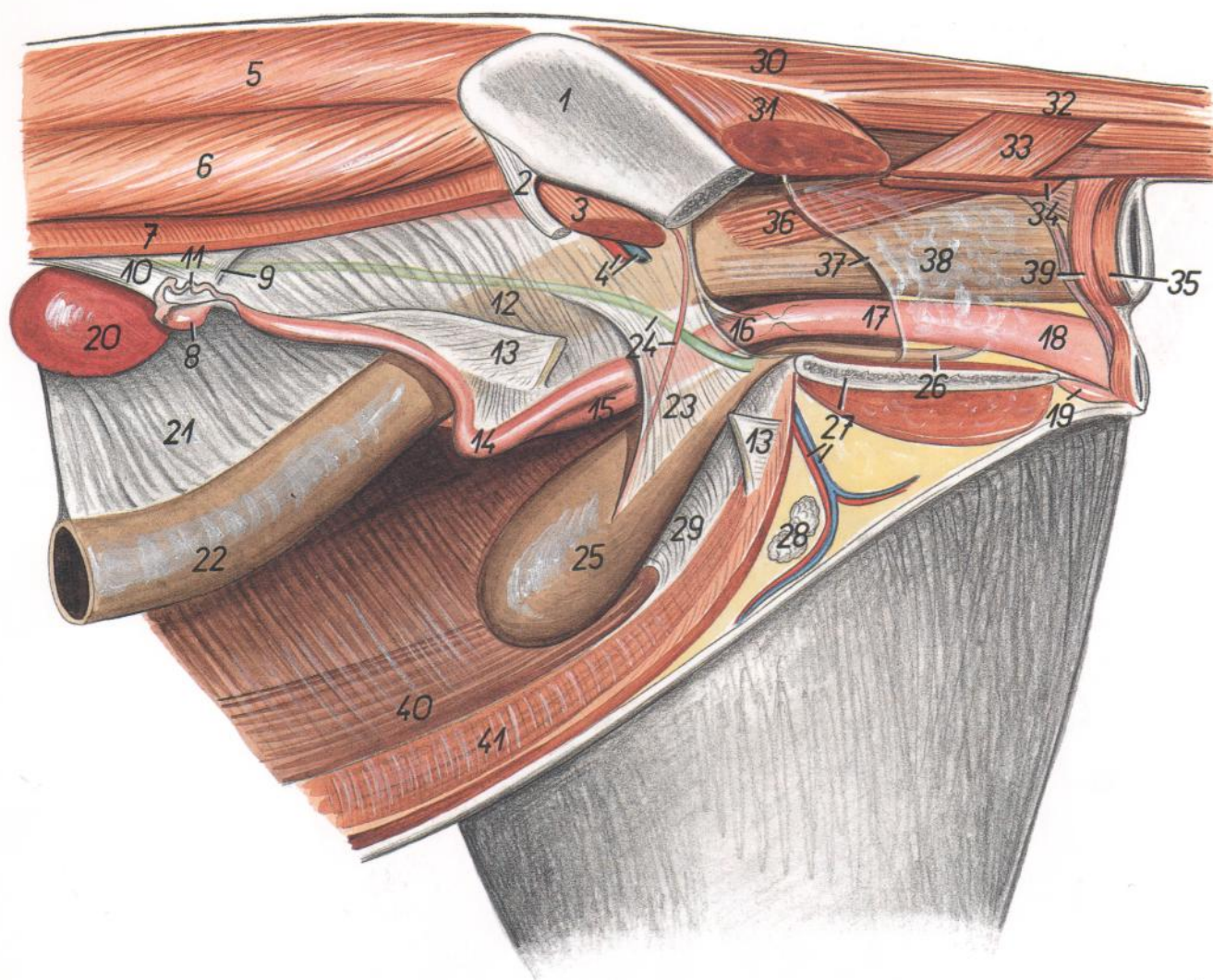


Figura 192

- |  |   |   |
|--|---|---|
| 1. <i>Ala ossis ilium</i> : Ala del ilion  | 13. <i>M. rectococcygeus</i> : Músculo rectococcígeo              | 30. <i>Facies symphysialis ossis coxae</i> : Cara sinfisaria del hueso coxal                                  |
| 2. <i>M. gluteus superficialis</i> : Músculo glúteo superficial                    | 14. <i>Ampulla recti</i> : Ampolla del recto                      | 31. <i>M. adductor et m. gracilis</i> : Músculos aductor y grácil   |
| 3. <i>M. coccygeus</i> : Músculo coccígeo  | 15. <i>Margo peritonei</i> : Borde del peritoneo                  | 32. <i>M. rectus abdominis dexter</i> : Músculo recto del abdomen derecho                                     |
| 4. <i>M. sacrocaudalis dorsalis lateralis</i> : Músculo sacrocaudal dorsal lateral | 16. <i>Prostata</i> : Próstata                                    | 33. <i>M. rectus abdominis sinister</i> : Músculo recto del abdomen izquierdo                                 |
| 5. <i>M. intertransversarius caudae</i> : Músculo intertransverso de la cola       | 17. <i>Glandula bulbourethralis</i> : Glándula bulbouretral       | 34. <i>M. cremaster sinister</i> : Músculo cremáster izquierdo  |
| 6. <i>M. sphincter ani externus</i> : Músculo esfínter externo del ano             | 18. <i>M. urethralis</i> : Músculo uretral                        | 35. <i>Testis</i> : Testículo   |
| 7. <i>M. retractor penis</i> : Músculo retractor del pene                          | 19. <i>M. bulbospongiosus</i> : Músculo bulboesponjoso            | 36. <i>Tunica vaginalis et fascia spermatica (sinistra)</i> : Túnica vaginal y fascia espermática (izquierda) |
| 8. <i>M. longissimus lumborum</i> : Músculo longísimo lumbar                       | 20. <i>M. ischiocavernosus</i> : Músculo isquiocavernoso          | 37. <i>Corpus penis</i> : Cuerpo del pene   |
| 9. <i>M. iliocostalis lumborum</i> : Músculo iliocostal lumbar                     | 21. <i>Mesocolon descendens</i> : Mesocolon descendente           | 38. <i>Ductus deferens sinister</i> : Conducto deferente izquierdo  |
| 10. <i>M. obliquus internus abdominis</i> : Músculo oblicuo interno del abdomen    | 22. <i>Colon descendens</i> : Colon descendente                   | 39. <i>Ductus deferens dexter</i> : Conducto deferente derecho  |
| 11. <i>Lig. inguinale</i> : Ligamento inguinal                                     | 23. <i>Lig. vesicae laterale</i> : Ligamento lateral de la vejiga |   |
| 12. <i>M. iliopsoas</i> : Músculo iliopsoas  | 24. <i>A. et v. testicularis</i> : Arteria y vena testiculares    |   |
|  | 25. <i>Ureter sinister</i> : Uréter izquierdo                     |   |
|  | 26. <i>Vesica urinaria</i> : Vejiga urinaria                      |   |
|  | 27. <i>Lig. medianum vesicae</i> : Ligamento medio de la vejiga   |   |
|  | 28. <i>Lnn. scrotales</i> : Linfonódulos escrotales               |   |
|  | 29. <i>Ureter dexter</i> : Uréter derecho                         |   |

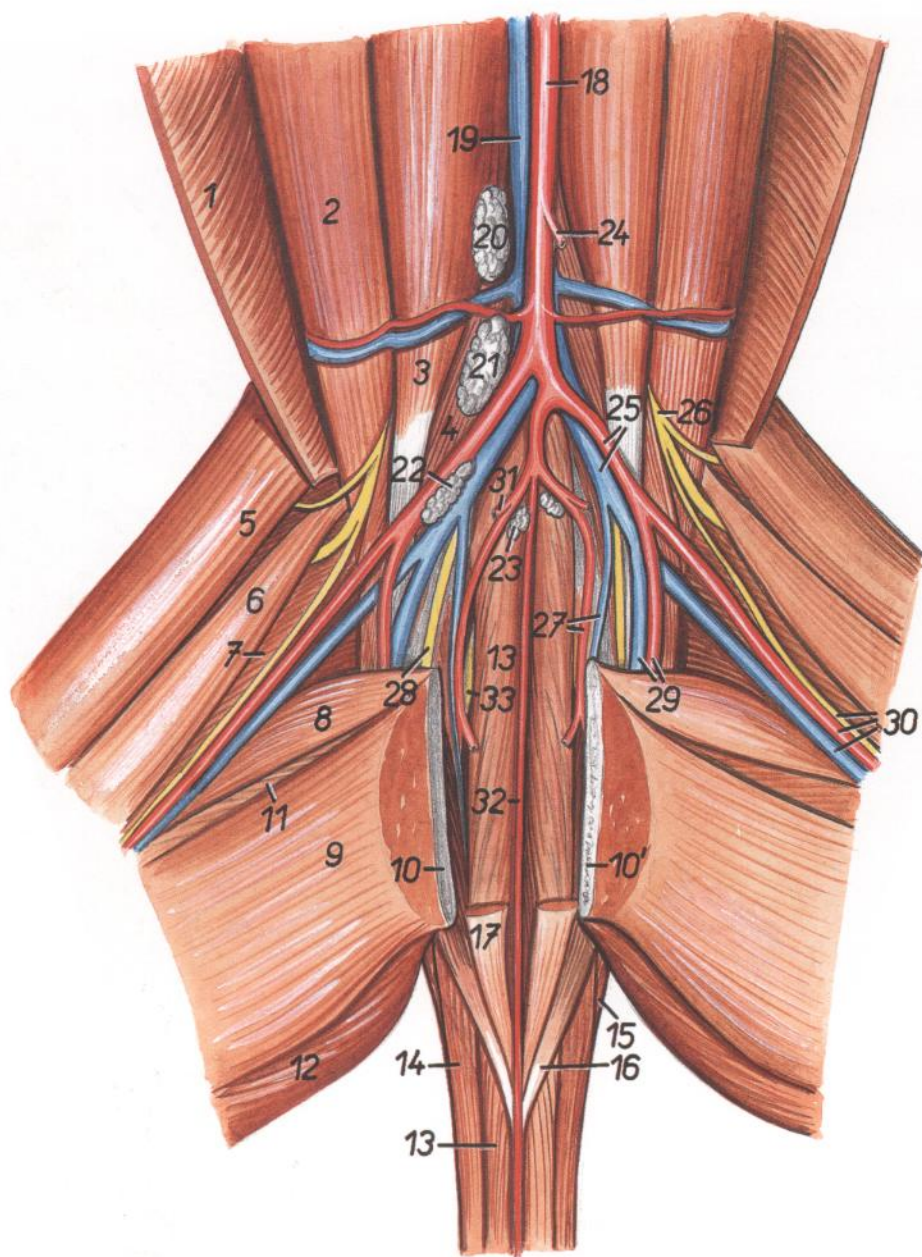
**Órganos pelvianos in situ, desde la izquierda. Se han extirpado el miembro pelviano izquierdo y la mitad izquierda de la pelvis**



**Figura 193**

- |  |  |  |
|--|--|--|
| 1. <i>Ala ossis ilium</i> : Ala del ilion                                      | 17. <i>Vagina</i> : Vagina   | 32. <i>M. intertransversarius caudae</i> : Músculo intertransverso de la cola                                |
| 2. <i>Lig. inguinale</i> : Ligamento inguinal                                  | 18. <i>Vestibulum vaginae</i> : Vestíbulo de la vagina   | 33. <i>M. coccygeus (lateralis)</i> : Músculo coccígeo (lateral)   |
| 3. <i>M. iliopsoas</i> : Músculo iliopsoas                                     | 19. <i>Clitoris</i> : Clítoris   | 34. <i>M. levator ani (m. coccygeus medialis)</i> : Músculo elevador del ano (músculo coccígeo medial)       |
| 4. <i>A. et v. iliaca externa</i> : Arteria y vena ilíacas externas            | 20. <i>Ren sinister</i> : Riñón izquierdo  | 35. <i>M. sphincter ani externus</i> : Músculo esfínter externo del ano                                      |
| 5. <i>M. longissimus lumborum</i> : Músculo longísimo lumbar                   | 21. <i>Mesocolon descendens</i> : Mesocolon descendente  | 36. <i>M. rectococcygeus</i> : Músculo rectococcígeo   |
| 6. <i>M. iliocostalis lumborum</i> : Músculo iliocostal lumbar                 | 22. <i>Colon descendens</i> : Colon descendente  | 37. <i>Margo peritonei</i> : Borde del peritoneo   |
| 7. <i>M. obliquus internus abdominis</i> : Músculo oblicuo interno del abdomen | 23. <i>Lig. vesicae laterale</i> : Ligamento lateral de la vejiga  | 38. <i>Ampulla recti</i> : Ampolla del recto   |
| 8. <i>Ovarium sinistrum</i> : Ovario izquierdo                                 | 24. <i>A. umbilicalis</i> : Arteria umbilical  | 39. <i>Portio cranialis mi. sphincteris ani externi</i> : Parte craneal del músculo esfínter externo del ano |
| 9. <i>Lig. ovarii proprium</i> : Ligamento propio del ovario                   | 25. <i>Vesica urinaria</i> : Vejiga de la orina  | 40. <i>M. rectus abdominis dexter</i> : Músculo recto del abdomen derecho                                    |
| 10. <i>Mesovarium</i> : Mesoovario   | 26. <i>Urethra</i> : Uretra  | 41. <i>M. rectus abdominis sinister</i> : Músculo recto del abdomen izquierdo                                |
| 11. <i>Tuba uterina (oviductus)</i> : Trompa uterina (oviducto)                | 27. <i>A. et v. pudenda externa, facies symphysialis ossis coxae</i> : Arteria y vena pudendas externas, cara sinfisaria del hueso coxal |  |
| 12. <i>Lig. latum uteri</i> : Ligamento ancho del útero                        | 28. <i>Lnn. inguinales superficiales (s. mammarii)</i> : Linfonódulos inguinales superficiales (mamarios)                                |  |
| 13. <i>Lig. teres uteri</i> : Ligamento redondo del útero                      | 29. <i>Lig. medianum vesicae</i> : Ligamento medio de la vejiga  |  |
| 14. <i>Cornu uteri sinistrum</i> : Cuerno uterino izquierdo                    | 30. <i>M. sacrocaudalis lateralis</i> : Músculo sacrocaudal lateral  |  |
| 15. <i>Cornu uteri dextrum</i> : Cuerno uterino derecho                        | 31. <i>M. gluteus superficialis</i> : Músculo glúteo superficial   |  |
| 16. <i>Corpus uteri</i> : Cuerpo del útero                                     |  |  |

*Disección de la porción dorsal de la cavidad pelviana después de haber extirpado los órganos pelvianos. Se ha separado la sínfisis pelviana. Vista ventral*



**Figura 194**

- |  |  |   |
|--|--|---|
| 1. <i>M. obliquus internus abdominis</i> : Músculo obli-<br>cuo interno del abdomen    | 12. <i>M. semimembranosus</i> : Músculo semimembra-<br>noso  | 23. <i>Ln. hypogastricus</i> : Linfonódulo hipogástrico   |
| 2. <i>M. psoas major</i> : Músculo psoas mayor   | 13. <i>M. sacrocaudalis ventralis medialis</i> : Músculo<br>sacrocaudal ventral medial                           | 24. <i>A. mesenterica caudalis</i> : Arteria mesentérica<br>caudal                              |
| 3. <i>M. psoas minor</i> : Músculo psoas menor   | 14. <i>M. sacrocaudalis ventralis lateralis</i> : Músculo<br>sacrocaudal ventral lateral                         | 25. <i>A. iliaca externa, v. iliaca communis</i> : Arteria<br>iliaca externa, vena iliaca común |
| 4. <i>Portio medialis mi. iliaci</i> : Porción medial del<br>músculo ilíaco            | 15. <i>M. coccygeus (lateralis)</i> : Músculo coccígeo (la-<br>teral)  | 26. <i>N. femoralis</i> : Nervio femoral  |
| 5. <i>Venter cranialis mi. sartorii</i> : Vientre craneal<br>del músculo sartorio      | 16. <i>M. levator ani (m. coccygeus medialis)</i> : Mús-<br>culo elevador del ano (músculo coccígeo me-<br>dial) | 27. <i>A. et v. iliaca interna</i> : Arteria y vena ilíacas in-<br>ternas                       |
| 6. <i>Venter caudalis mi. sartorii</i> : Vientre caudal del<br>músculo sartorio        | 17. <i>M. rectococcygeus</i> : Músculo rectococcígeo   | 28. <i>N. obturatorius</i> : Nervio obturador   |
| 7. <i>M. vastus medialis</i> : Músculo vasto medial                                    | 18. <i>Aorta</i> : Aorta   | 29. <i>A. et v. profunda femoris</i> : Arteria y vena femo-<br>rales profundas                  |
| 8. <i>M. pectineus</i> : Músculo pectíneo  | 19. <i>V. cava caudalis</i> : Vena cava caudal   | 30. <i>A. et v. femoralis, n. saphenus</i> : Arteria y vena<br>femorales, nervio safeno         |
| 9. <i>M. gracilis</i> : Músculo grácil   | 20, 21, 22. <i>Lnn. iliaci mediales</i> : Linfonódulos ilí-<br>acos mediales                                     | 31. <i>A. umbilicalis</i> : Arteria umbilical   |
| 10, 10'. <i>Facies symphysialis ossis coxae</i> : Cara sin-<br>fisaria del hueso coxal |  | 32. <i>A. sacralis mediana</i> : Arteria sacra media  |
| 11. <i>M. adductor</i> : Músculo aductor   |  | 33. <i>N. ischiadicus</i> : Nervio ciático  |



Músculos de la porción distal del miembro pelviano. Vista lateral

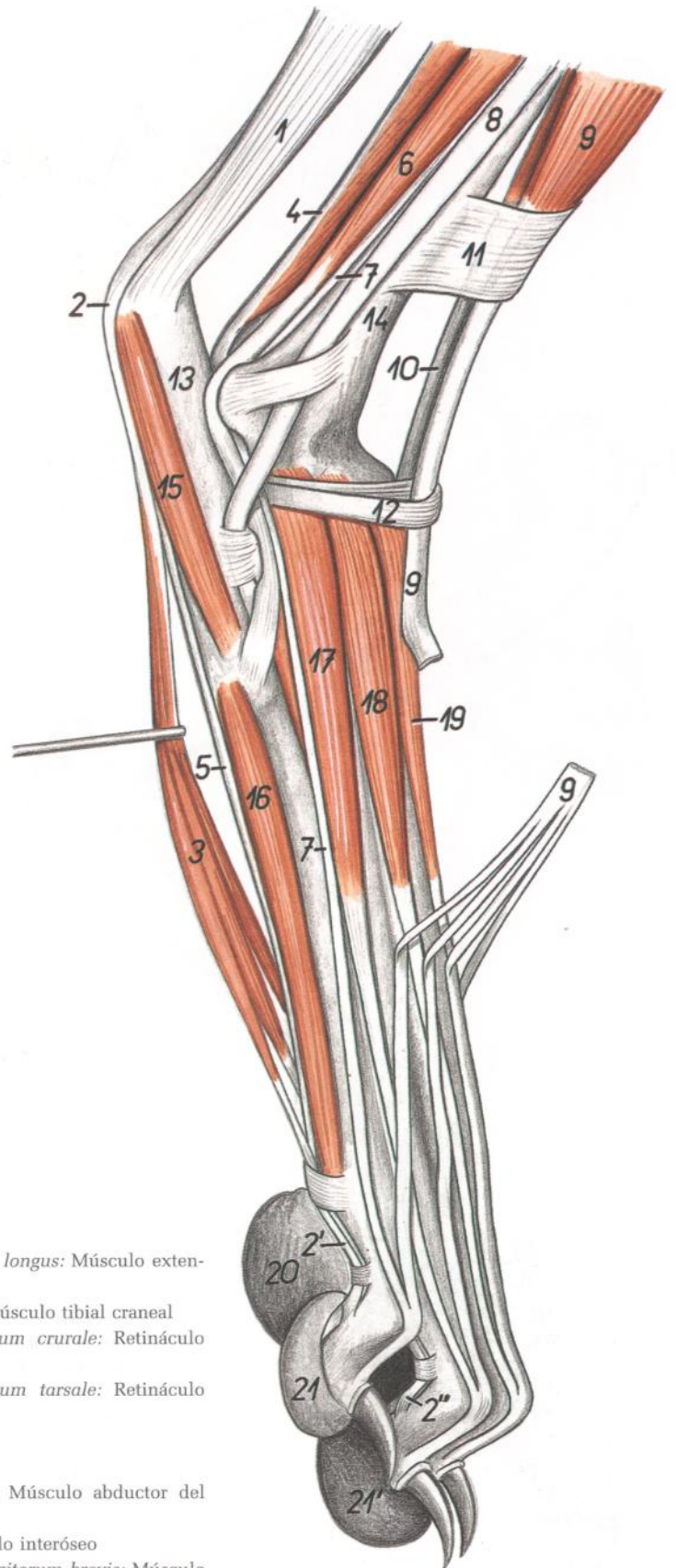


Figura 195

- |   |  |
|---|--|
| <p>1. <i>Tendo mi. tricipitis surae</i>: Tendón del músculo tríceps sural</p> <p>2, 2', 2''. <i>Tendo mi. flexoris digitorum superficialis</i>: Tendón del músculo flexor superficial de los dedos</p> <p>3. <i>M. flexor digitorum brevis</i>: Músculo flexor corto de los dedos</p> <p>4. <i>M. flexor digiti I longus</i>: Músculo flexor largo del primer dedo</p> <p>5. <i>Tendo mi. flexoris digitorum profundus</i>: Tendón del músculo flexor profundo de los dedos</p> <p>6. <i>M. peroneus brevis</i>: Músculo peroneo corto</p> <p>7. <i>M. extensor digitorum lateralis</i>: Músculo extensor lateral de los dedos</p> <p>8. <i>Tendo mi. peronei longi</i>: Tendón del músculo peroneo largo</p> | <p>9. <i>M. extensor digitorum longus</i>: Músculo extensor largo de los dedos</p> <p>10. <i>M. tibialis cranialis</i>: Músculo tibial craneal</p> <p>11. <i>Retinaculum extensorum crurale</i>: Retináculo extensor de la pierna</p> <p>12. <i>Retinaculum extensorum tarsale</i>: Retináculo extensor del tarso</p> <p>13. <i>Calcaneus</i>: Calcáneo</p> <p>14. <i>Tibia</i>: Tibia</p> <p>15. <i>M. abductor digiti V</i>: Músculo abductor del quinto dedo</p> <p>16. <i>M. interosseus</i>: Músculo interóseo</p> <p>17, 18, 19. <i>M. extensor digitorum brevis</i>: Músculo extensor corto de los dedos</p> <p>20. <i>Torus metatarsaeus</i>: Almohadilla metatarsiana</p> <p>21, 21'. <i>Tori digitales</i>: Almohadillas digitales</p> |
|---|--|

## Esqueleto del miembro torácico. Vista medial

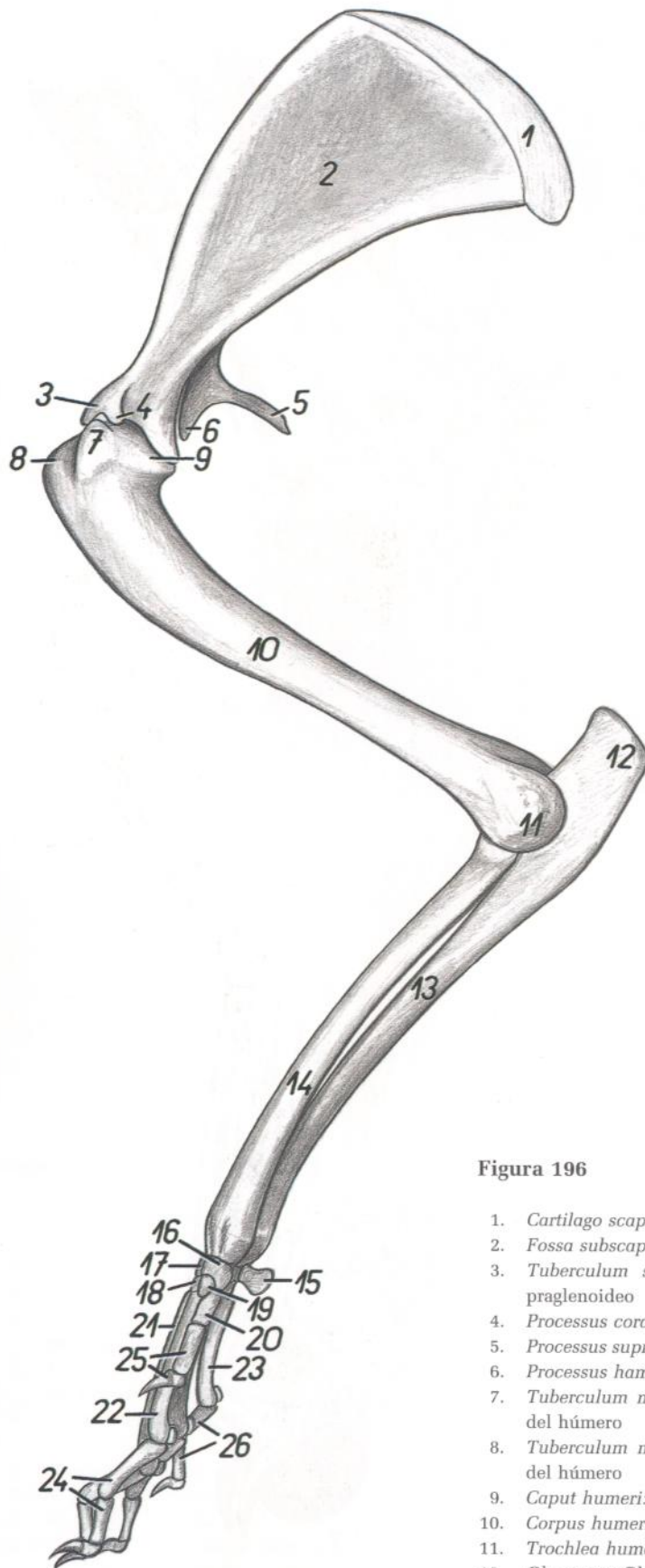


Figura 196

- |   |  |
|---|--|
| 1. <i>Cartilago scapulae</i> : Cartílago de la escápula         | 15. <i>Os carpi accessorium (os pisiforme)</i> : Hueso accesorio del carpo (hueso pisiforme) |
| 2. <i>Fossa subscapularis</i> : Fosa subescapular               | 16. <i>Os carpi radiale (os scaphoideum)</i> : Hueso radial del carpo (hueso escafoides)     |
| 3. <i>Tuberculum supraglenoidale</i> : Tubérculo supraglenoideo | 17. <i>Os carpi intermedium (os lunatum)</i> : Hueso intermedio del carpo (hueso semilunar)  |
| 4. <i>Processus coracoideus</i> : Apófisis coracoides           | 18. <i>Os carpale II (os trapezoideum)</i> : Segundo hueso carpiano (hueso trapezoide)       |
| 5. <i>Processus suprahumatus</i> : Apófisis suprahumata         | 19. <i>Os carpale I (os trapezium)</i> : Primer hueso carpiano (hueso trapecio)              |
| 6. <i>Processus hamatus</i> : Apófisis hamata                   | 20. <i>Os metacarpale I</i> : Primer hueso metacarpiano                                      |
| 7. <i>Tuberculum minus humeri</i> : Tubérculo menor del húmero  | 21. <i>Os metacarpale III</i> : Tercer hueso metacarpiano                                    |
| 8. <i>Tuberculum majus humeri</i> : Tubérculo mayor del húmero  | 22. <i>Os metacarpale II</i> : Segundo hueso metacarpiano                                    |
| 9. <i>Caput humeri</i> : Cabeza del húmero                      | 23. <i>Os metacarpale V</i> : Quinto hueso metacarpiano                                      |
| 10. <i>Corpus humeri</i> : Cuerpo del húmero                    | 24. <i>Ossa digiti II</i> : Huesos del segundo dedo  |
| 11. <i>Trochlea humeri</i> : Tróclea del húmero                 | 25. <i>Ossa digiti I</i> : Huesos del primer dedo  |
| 12. <i>Olecranon</i> : Olécranon                                | 26. <i>Ossa digiti V</i> : Huesos del quinto dedo  |
| 13. <i>Corpus ulnae</i> : Cuerpo del cúbito                     |  |
| 14. <i>Corpus radii</i> : Cuerpo del radio                      |  |

## Músculos del miembro torácico. Vista medial

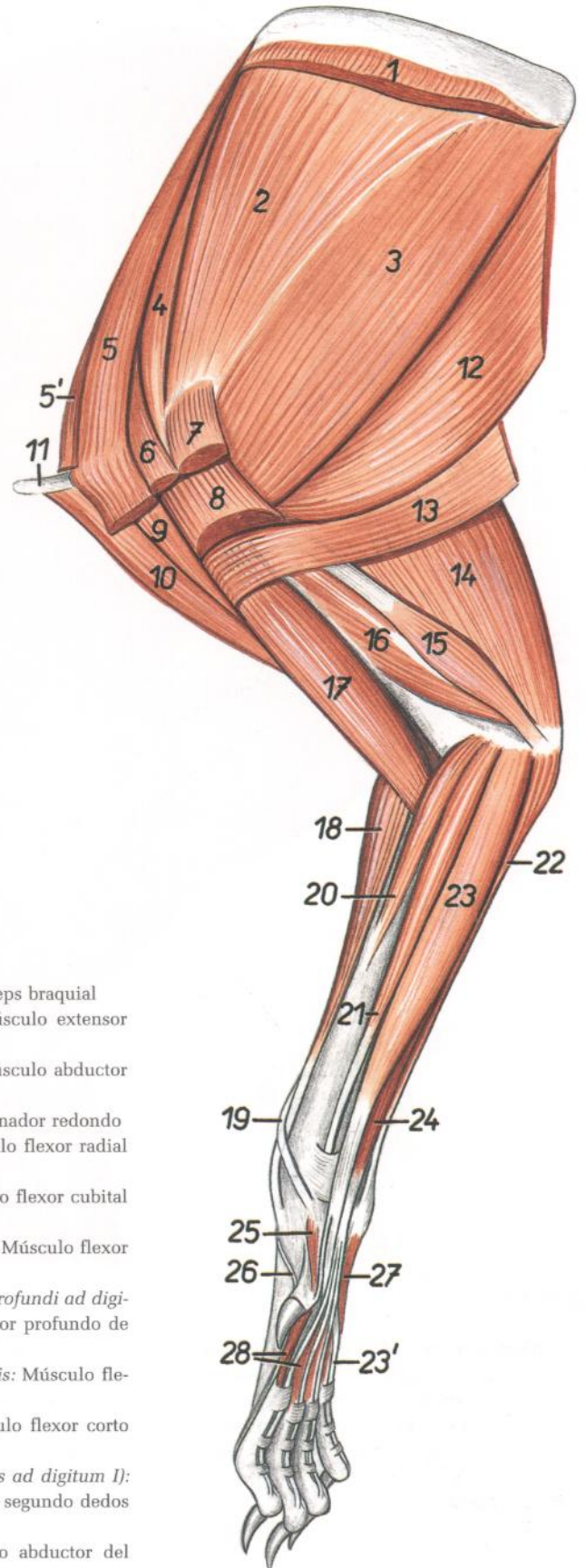


Figura 197

- |  |   |
|--|---|
| 1. <i>M. serratus ventralis (thoracis et cervicis)</i> : Músculo serrato ventral (del tórax y del cuello)                          | 17. <i>M. biceps brachii</i> : Músculo bíceps braquial  |
| 2. <i>M. subscapularis</i> : Músculo subescapular  | 18. <i>M. extensor carpi radialis</i> : Músculo extensor radial del carpo   |
| 3. <i>M. teres major</i> : Músculo redondo mayor   | 19. <i>M. abductor digiti I longus</i> : Músculo abductor largo del primer dedo   |
| 4. <i>M. supraspinatus</i> : Músculo supraespinoso   | 20. <i>M. pronator teres</i> : Músculo pronador redondo   |
| 5. <i>M. pectoralis minor</i> : Músculo pectoral menor   | 21. <i>M. flexor carpi radialis</i> : Músculo flexor radial del carpo   |
| 5'. <i>M. pectoralis minor profundus</i> : Músculo pectoral menor profundo   | 22. <i>M. flexor carpi ulnaris</i> : Músculo flexor cubital del carpo   |
| 6. <i>M. pectoralis quartus</i> : Músculo pectoral cuarto  | 23. <i>M. flexor digitorum profundus</i> : Músculo flexor profundo de los dedos   |
| 7. <i>M. pectoralis major</i> : Músculo pectoral mayor   | 23'. <i>Ramus mi. flexoris digitorum profundi ad digitum V</i> : Ramo del músculo flexor profundo de los dedos para el quinto dedo  |
| 8. <i>M. pectoralis superficialis</i> : Músculo pectoral superficial   | 24. <i>M. flexor digitorum superficialis</i> : Músculo flexor superficial de los dedos  |
| 9. <i>Pars scapularis mi. deltoidei</i> : Parte escapular del músculo deltoídes  | 25. <i>M. flexor digiti I brevis</i> : Músculo flexor corto del primer dedo   |
| 10. <i>Pars clavicularis mi. deltoidei (m. cleidobrachialis)</i> : Parte clavicular del músculo deltoídes (músculo cleidobraquial) | 26. <i>M. extensor digiti I et II (ramus ad digitum I)</i> : Músculo extensor del primer y segundo dedos (ramo para el primer dedo) |
| 11. <i>Clavicula</i> : Clavícula   | 27. <i>M. abductor digiti V</i> : Músculo abductor del quinto dedo  |
| 12. <i>M. latissimus dorsi</i> : Músculo dorsal ancho  | 28. <i>Mm. interossei</i> : Músculos interóseos   |
| 13. <i>M. cutaneus trunci</i> : Músculo cutáneo del tronco   |   |
| 14. <i>Caput longum mi. tricipitis brachii</i> : Cabeza larga del músculo tríceps braquial   |   |
| 15. <i>Caput accessorium mi. tricipitis brachii</i> : Cabeza accesoria del músculo tríceps braquial                                |   |
| 16. <i>Caput mediale mi. tricipitis brachii</i> : Cabeza medial del músculo tríceps braquial                                       |   |

## Disección de la superficie medial del hombro y del brazo

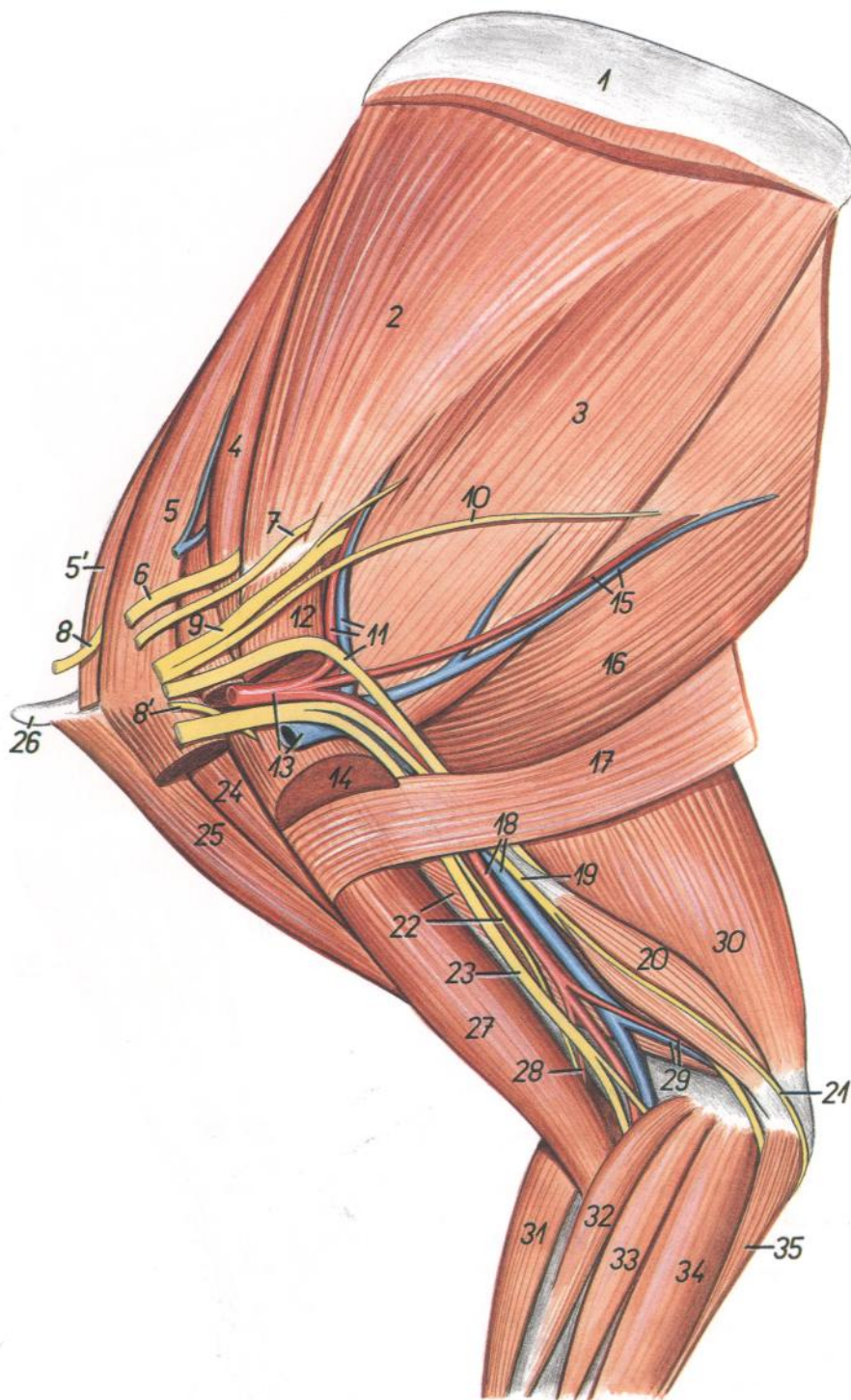


Figura 198

1. *Cartilago scapulae*: Cartilago de la escápula
2. *M. subscapularis*: Músculo subescapular
3. *M. teres major*: Músculo redondo mayor
4. *M. supraspinatus*: Músculo supraespinoso
5. *M. pectoralis minor*: Músculo pectoral menor
- 5'. *M. pectoralis minor profundus*: Músculo pectoral menor profundo
6. *N. suprascapularis*: Nervio supraescapular
7. *N. subscapularis*: Nervio subescapular
- 8, 8'. *Nn. pectorales craneales*: Nervios pectorales craneales
9. *N. axillaris*: Nervio axilar

10. *N. thoracodorsalis*: Nervio toracodorsal
11. *A. et v. subscapularis, n. radialis*: Arteria y vena subescapulares, nervio radial
12. *M. pectoralis major*: Músculo pectoral mayor
13. *A. et v. axillaris*: Arteria y vena axilares
14. *M. pectoralis superficialis*: Músculo pectoral superficial
15. *A. et v. thoracodorsalis*: Arteria y vena toracodorsales
16. *M. latissimus dorsi*: Músculo dorsal ancho
17. *M. cutaneus trunci*: Músculo cutáneo del tronco
18. *A. et v. brachialis*: Arteria y vena braquiales

19. *N. ulnaris*: Nervio cubital
20. *Caput accessorium mi. tricipitis brachii*: Cabeza accesoria del músculo tríceps braquial
21. *N. cutaneus antebrachii caudalis*: Nervio cutáneo caudal del antebrazo
22. *Caput mediale mi. tricipitis brachii, n. musculocutaneus*: Cabeza medial del músculo tríceps braquial, nervio musculocutáneo
23. *N. medianus*: Nervio mediano
24. *Pars scapularis mi. deltoidei*: Parte escapular del músculo deltoides
25. *Pars clavicularis mi. deltoidei (m. cleidobraquialis)*: Parte clavicular del músculo deltoides (músculo cleidobraquial)
26. *Clavicula*: Clavícula
27. *M. biceps brachii*: Músculo bíceps braquial
28. *A. transversa cubiti*: Arteria transversa del codo
29. *A. et v. collateralis ulnaris*: Arteria y vena colaterales cubitales
30. *Caput longum mi. tricipitis brachii*: Cabeza larga del músculo tríceps braquial
31. *M. extensor carpi radialis*: Músculo extensor radial del carpo
32. *M. pronator teres*: Músculo pronador redondo
33. *M. flexor carpi radialis*: Músculo flexor radial del carpo
34. *M. flexor digitorum profundus*: Músculo flexor profundo de los dedos
35. *M. flexor carpi ulnaris*: Músculo flexor cubital del carpo

## Esqueleto del miembro pelviano. Vista medial

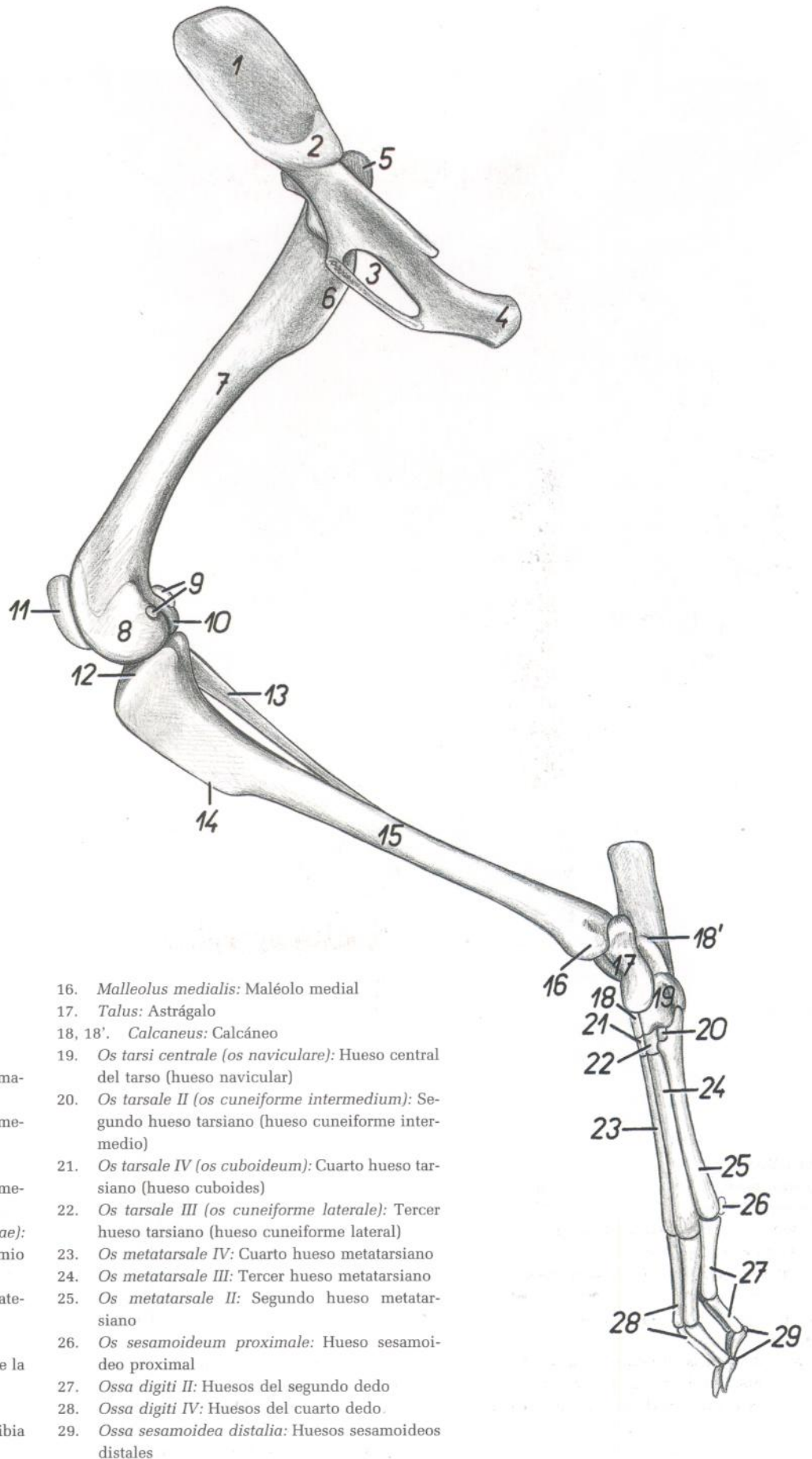


Figura 199

1. *Ala ossis ilium*: Ala del ilion
2. *Facies auricularis*: Cara auricular
3. *Foramen obturatum*: Agujero obturado
4. *Tuber ischiadicum*: Tuberosidad isquiática
5. *Trochanter major ossis femoris*: Trocánter mayor del fémur
6. *Trochanter minor ossis femoris*: Trocánter menor del fémur
7. *Corpus ossis femoris*: Cuerpo del fémur
8. *Condylus medialis ossis femoris*: Cóndilo medial del fémur
9. *Ossa sesamoidea mi. gastrocnemii (fabellae)*: Huesos sesamoideos del músculo gastrocnemio (fabelas)
10. *Condylus lateralis ossis femoris*: Cóndilo lateral del fémur
11. *Patella*: Rótula
12. *Condylus medialis tibiae*: Cóndilo medial de la tibia
13. *Fibula*: Peroné
14. *Margo cranialis tibiae*: Borde craneal de la tibia
15. *Corpus tibiae*: Cuerpo de la tibia

16. *Malleolus medialis*: Maléolo medial
17. *Talus*: Astrágalo
- 18, 18'. *Calcaneus*: Calcáneo
19. *Os tarsi centrale (os naviculare)*: Hueso central del tarso (hueso navicular)
20. *Os tarsale II (os cuneiforme intermedium)*: Segundo hueso tarsiano (hueso cuneiforme intermedio)
21. *Os tarsale IV (os cuboideum)*: Cuarto hueso tarsiano (hueso cuboides)
22. *Os tarsale III (os cuneiforme laterale)*: Tercer hueso tarsiano (hueso cuneiforme lateral)
23. *Os metatarsale IV*: Cuarto hueso metatarsiano
24. *Os metatarsale III*: Tercer hueso metatarsiano
25. *Os metatarsale II*: Segundo hueso metatarsiano
26. *Os sesamoideum proximale*: Hueso sesamoideo proximal
27. *Ossa digiti II*: Huesos del segundo dedo
28. *Ossa digiti IV*: Huesos del cuarto dedo
29. *Ossa sesamoidea distalia*: Huesos sesamoideos distales

# CONEJO

## Músculos del miembro pelviano. Vista medial

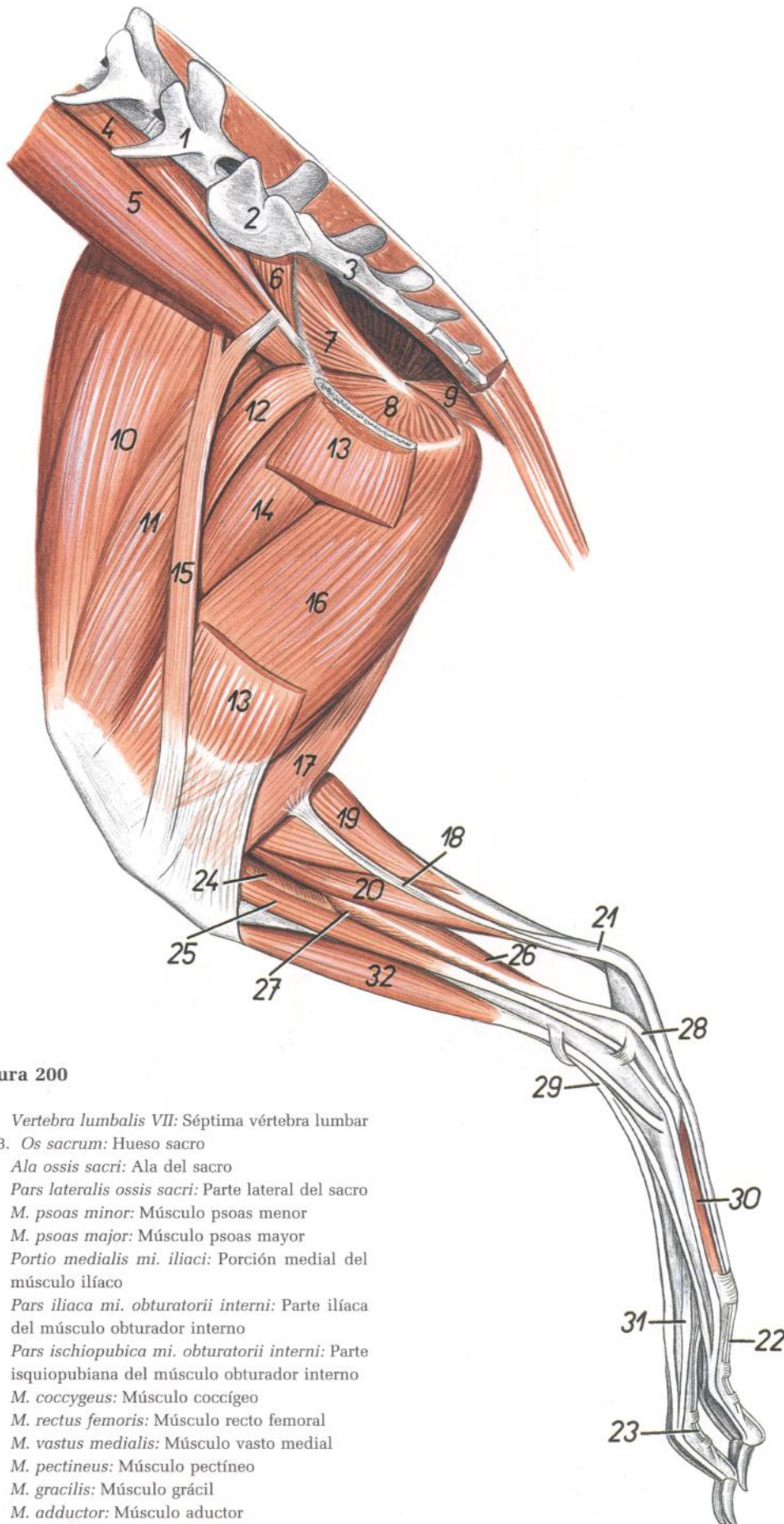


Figura 200

1. *Vertebra lumbalis VII*: Séptima vértebra lumbar
- 2, 3. *Os sacrum*: Hueso sacro
2. *Ala ossis sacri*: Ala del sacro
3. *Pars lateralis ossis sacri*: Parte lateral del sacro
4. *M. psoas minor*: Músculo psoas menor
5. *M. psoas major*: Músculo psoas mayor
6. *Portio medialis mi. iliaci*: Porción medial del músculo ilíaco
7. *Pars iliaca mi. obturatorii interni*: Parte ilíaca del músculo obturador interno
8. *Pars ischiopubica mi. obturatorii interni*: Parte isquiopubiana del músculo obturador interno
9. *M. coccygeus*: Músculo coccígeo
10. *M. rectus femoris*: Músculo recto femoral
11. *M. vastus medialis*: Músculo vasto medial
12. *M. pectineus*: Músculo pectíneo
13. *M. gracilis*: Músculo grácil
14. *M. adductor*: Músculo aductor
15. *M. sartorius*: Músculo sartorio

16. *M. semimembranosus*: Músculo semimembranoso
17. *M. semitendinosus*: Músculo semitendinoso
18. *Tendo accessorius mi. semitendinosi*: Tendón accesorio del músculo semitendinoso
19. *M. gastrocnemius*: Músculo gastrocnemio
20. *M. flexor digitorum superficialis*: Músculo flexor superficial de los dedos
21. *Tendo mi. flexoris digitorum superficialis*: Tendón del músculo flexor superficial de los dedos
22. *Ramus mi. flexoris digitorum superficialis ad digitum II*: Rama del músculo flexor superficial de los dedos al segundo dedo
23. *Ramus mi. flexoris digitorum superficialis ad digitum III*: Rama del músculo flexor superficial de los dedos al tercer dedo
24. *M. popliteus*: Músculo poplíteo
25. *M. extensor digiti II*: Músculo extensor del segundo dedo
26. *M. tibialis caudalis*: Músculo tibial caudal
27. *M. flexor digiti I longus*: Músculo flexor largo del primer dedo
28. *Tendo mi. flexoris digitorum profundi*: Tendón del músculo flexor profundo de los dedos
29. *M. extensor digitorum longus*: Músculo extensor largo de los dedos
30. *M. interosseus II*: Segundo músculo interóseo
31. *Portio collateralis mi. interossei ad digitum III*: Porción colateral del músculo interóseo al tercer dedo
32. *M. tibialis cranialis*: Músculo tibial craneal

## Disección de la superficie medial de la pelvis y del muslo

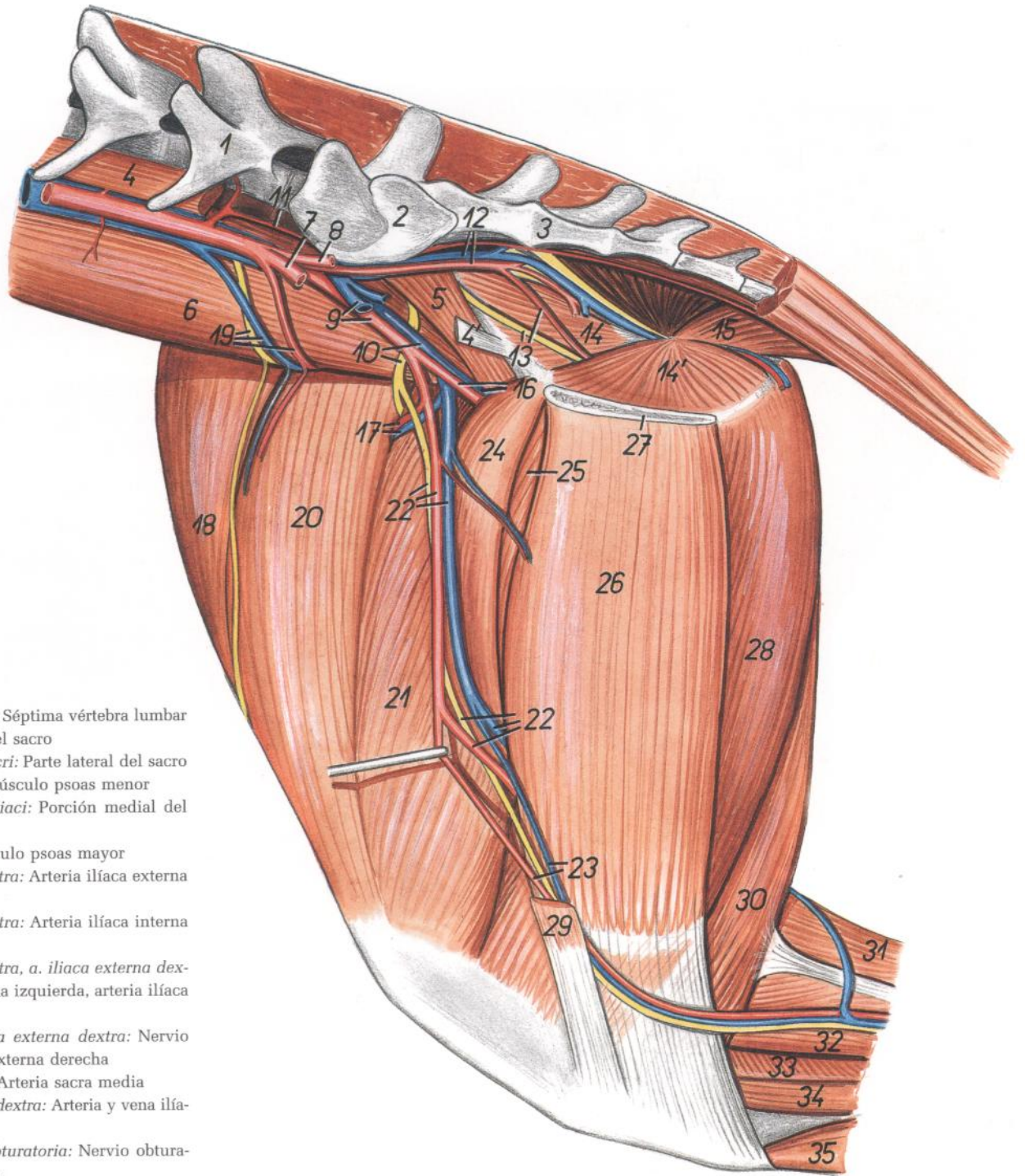


Figura 201

1. *Vertebra lumbalis VII*: Séptima vértebra lumbar
2. *Ala ossis sacri*: Ala del sacro
3. *Pars lateralis ossis sacri*: Parte lateral del sacro
- 4, 4'. *M. psoas minor*: Músculo psoas menor
5. *Portio medialis mi. iliaci*: Porción medial del músculo iliaco
6. *M. psoas major*: Músculo psoas mayor
7. *A. iliaca externa sinistra*: Arteria iliaca externa izquierda
8. *A. iliaca interna sinistra*: Arteria iliaca interna izquierda
9. *V. iliaca externa sinistra, a. iliaca externa dextra*: Vena iliaca externa izquierda, arteria iliaca externa derecha
10. *N. femoralis, v. iliaca externa dextra*: Nervio femoral, vena iliaca externa derecha
11. *A. sacralis mediana*: Arteria sacra media
12. *A. et v. iliaca interna dextra*: Arteria y vena ilíacas internas derechas
13. *N. obturatorius, a. obturatoria*: Nervio obturador, arteria obturatriz
14. *Pars iliaca mi. obturatorii interna*: Parte ilíaca del músculo obturador interno
- 14'. *Pars ischiopubiana mi. obturatorii interni*: Parte isquiopubiana del músculo obturador interno
15. *M. coccygeus*: Músculo coccígeo
16. *A. et v. profunda femoris*: Arteria y vena femorales profundas
17. *A. et v. circumflexa femoris lateralis*: Arteria y vena circunflejas femorales laterales
18. *M. tensor fasciae latae*: Músculo tensor de la fascia lata
19. *N. cutaneus femoris lateralis, a. et v. circumflexa ilium profunda*: Nervio cutáneo femoral lateral, arteria y vena circunflejas ilíacas profundas

20. *M. rectus femoris*: Músculo recto femoral
21. *M. vastus medialis*: Músculo vasto medial
22. *A. et v. femoralis, n. saphenus*: Arteria y vena femorales, nervio safeno
23. *A. saphena, v. saphena medialis*: Arteria safena, vena safena medial
24. *M. pectineus*: Músculo pectíneo
25. *M. adductor*: Músculo aductor
26. *M. gracilis*: Músculo grácil
27. *Facies symphyisialis ossis coxae*: Cara sinfisaria del hueso coxal

28. *M. semimembranosus*: Músculo semimembranoso
29. *M. sartorius*: Músculo sartorio
30. *M. semitendinosus*: Músculo semitendinoso
31. *M. gastrocnemius*: Músculo gastrocnemio
32. *M. flexor digitorum superficialis*: Músculo flexor superficial de los dedos
33. *M. popliteus*: Músculo poplíteo
34. *M. extensor digiti II*: Músculo extensor del segundo dedo
35. *M. tibialis cranialis*: Músculo tibial craneal

# CONEJO

Órganos sexuales externos y región inguinal desde el lado izquierdo.  
Se ha extirpado el miembro pelviano izquierdo

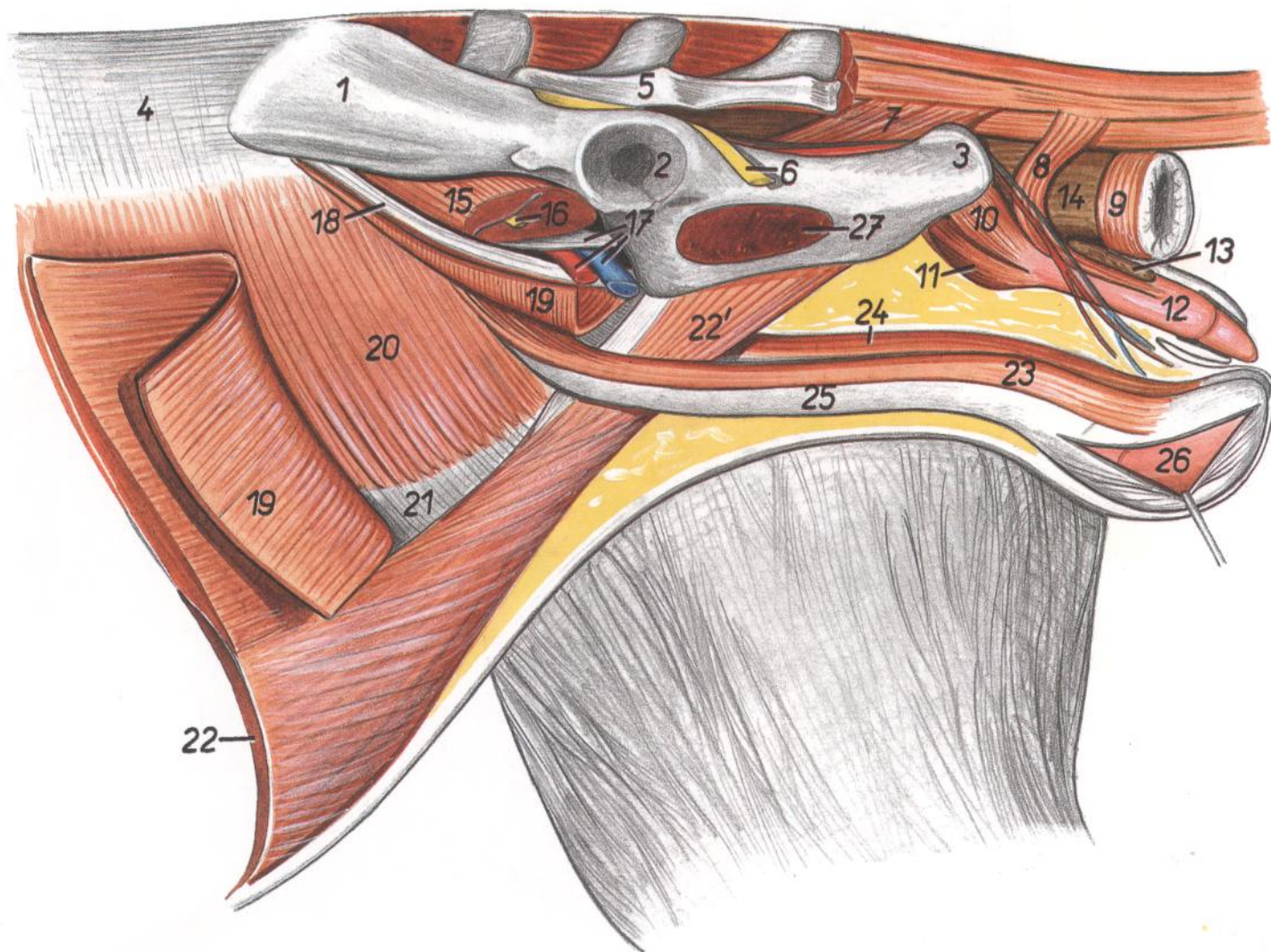


Figura 202

- |  |   |   |
|--|---|---|
| 1. <i>Ala ossis ilium</i> : Ala del ilion                              | 14. <i>Ampulla recti</i> : Ampolla del recto  | 22. <i>M. rectus abdominis</i> : Músculo recto del abdomen  |
| 2. <i>Acetabulum</i> : Acetábulo                                       | 15. <i>M. iliopsoas</i> : Músculo iliopsoas   | 22'. <i>Insertio mi. recti abdominis</i> : Inserción del músculo recto del abdomen                            |
| 3. <i>Tuber ischiadicum</i> : Tuberosidad isquiática                   | 16. <i>N. femoralis</i> : Nervio femoral  | 23. <i>M. cremaster sinister</i> : Músculo cremáster izquierdo  |
| 4. <i>Fascia thoracolumbalis</i> : Fascia toracolumbar                 | 17. <i>Insertio mi. psoas minoris, a. et v. iliaca externa</i> : Inserción del músculo psoas menor, arteria y vena ilíacas externas | 24. <i>M. cremaster dexter</i> : Músculo cremáster derecho  |
| 5. <i>Os sacrum</i> : Hueso sacro                                      | 18. <i>Lig. inguinale</i> : Ligamento inguinal  | 25. <i>Tunica vaginalis et funiculus spermaticus sinister</i> : Túnica vaginal y cordón espermático izquierdo |
| 6. <i>N. ischiadicus</i> : Nervio ciático                              | 19. <i>M. obliquus externus abdominis</i> : Músculo oblicuo externo del abdomen   | 26. <i>Testis</i> : Testículo   |
| 7. <i>M. coccygeus</i> : Músculo coccígeo                              | 20. <i>M. obliquus internus abdominis</i> : Músculo oblicuo interno del abdomen   | 27. <i>M. obturatorius internus</i> : Músculo obturador interno   |
| 8. <i>M. retractor penis</i> : Músculo retractor del pene              | 21. <i>Aponeurosis mi. obliqui interni abdominis</i> : Aponeurosis del músculo oblicuo interno del abdomen                          |   |
| 9. <i>M. sphincter ani externus</i> : Músculo esfínter externo del ano |   |   |
| 10. <i>M. bulbospongiosus</i> : Músculo bulboesponjoso                 |   |   |
| 11. <i>M. ischiocavernosus</i> : Músculo isquiocavernoso               |   |   |
| 12. <i>Penis</i> : Pene  |   |   |
| 13. <i>Glandula preputialis</i> : Glándula prepucial                   |   |   |



# CONEJA

Órganos pelvianos in situ, desde el lado izquierdo. Se han extirpado la mitad izquierda de la pelvis y el miembro pelviano izquierdo

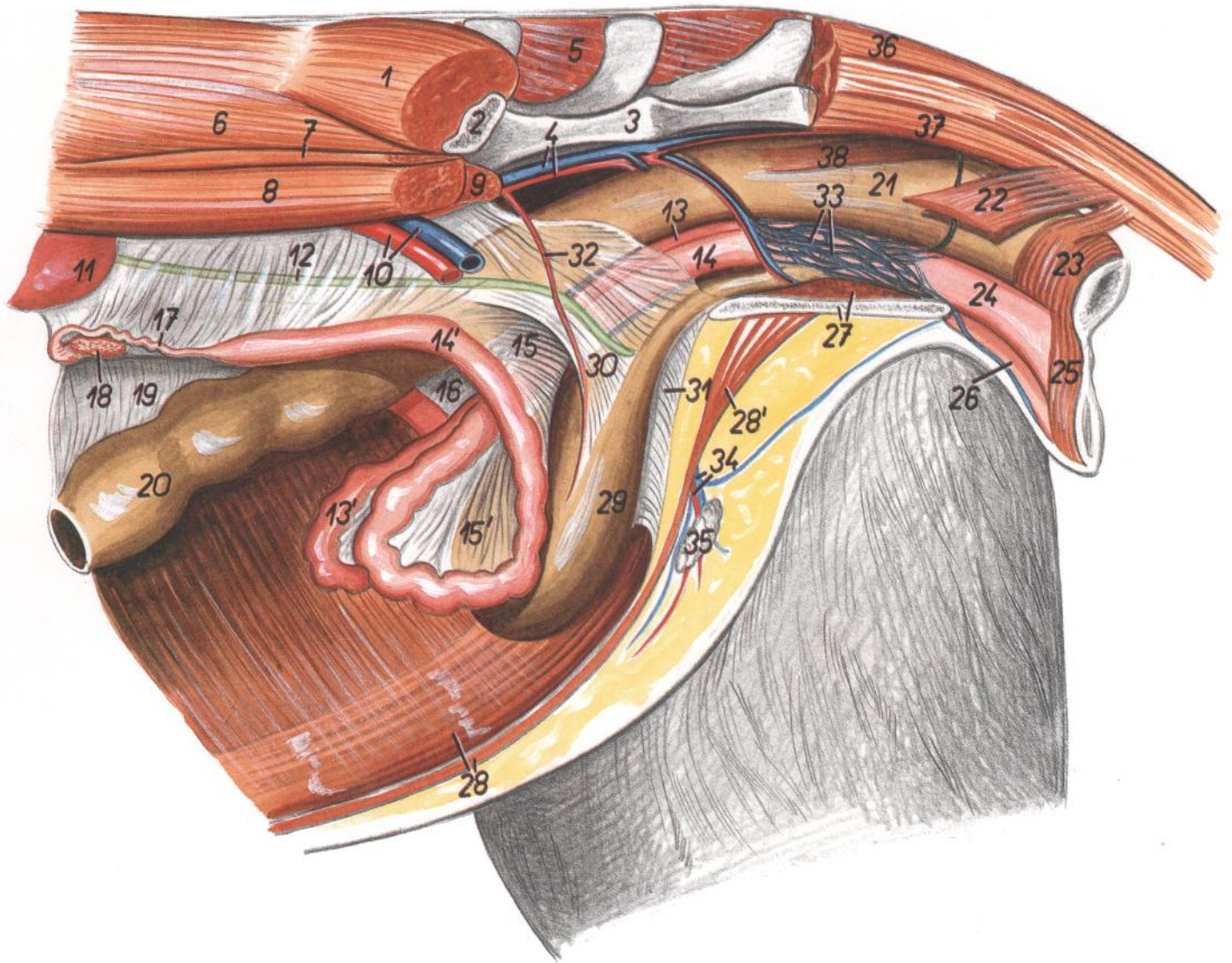


Figura 203

- |  |   |   |
|--|---|---|
| 1. <i>M. gluteus medius</i> : Músculo glúteo medio                                       | 16. <i>Lig. latum uteri dextrum</i> : Ligamento ancho derecho del útero   | 29. <i>Vesica urinaria</i> : Vejiga urinaria  |
| 2. <i>Os ilium</i> : Hueso ilion   | 17. <i>Tuba uterina</i> : Trompa uterina  | 30. <i>Lig. laterale vesicae</i> : Ligamento lateral de la vejiga                     |
| 3. <i>Os sacrum</i> : Hueso sacro  | 18. <i>Ovarium</i> : Ovario   | 31. <i>Lig. medianum vesicae</i> : Ligamento medio de la vejiga                       |
| 4. <i>A. et v. iliaca interna sinistra</i> : Arteria y vena ilíacas internas izquierdas  | 19. <i>Mesocolon descendens</i> : Mesocolon descendente   | 32. <i>A. umbilicalis</i> : Arteria umbilical   |
| 5. <i>M. gluteus superficialis (dexter)</i> : Músculo glúteo superficial (derecho)       | 20. <i>Colon descendens</i> : Colon descendente   | 33. <i>Plexus venosus vaginae</i> : Plexo venoso de la vagina                         |
| 6. <i>M. longissimus lumborum</i> : Músculo longísimo lumbar                             | 21. <i>Ampulla recti</i> : Ampolla del recto  | 34. <i>A. et v. pudenda externa</i> : Arteria y vena pudendas externas                |
| 7. <i>M. quadratus lumborum</i> : Músculo cuadrado lumbar                                | 22. <i>M. coccigeus</i> : Músculo coccígeo  | 35. <i>Ln. inguinalis superficialis</i> : Linfonódulo inguinal superficial            |
| 8. <i>M. psoas major</i> : Músculo psoas mayor   | 23. <i>M. sphincter ani externus</i> : Músculo esfínter externo del ano   | 36. <i>M. sacrocaudalis dorsalis lateralis</i> : Músculo sacrocaudal dorsal lateral   |
| 9. <i>M. psoas minor</i> : Músculo psoas menor   | 24. <i>Vestibulum vaginae</i> : Vestíbulo de la vagina  | 37. <i>M. sacrocaudalis ventralis lateralis</i> : Músculo sacrocaudal ventral lateral |
| 10. <i>A. et v. iliaca externa sinistra</i> : Arteria y vena ilíacas externas izquierdas | 25. <i>M. constrictor vulvae</i> : Músculo constrictor de la vulva  | 38. <i>M. rectococcygeus</i> : Músculo rectococcígeo                                  |
| 11. <i>Ren sinister</i> : Riñón izquierdo  | 26. <i>Clitoris</i> : Clítoris  |   |
| 12. <i>Ureter</i> : Uréter   | 27. <i>M. obturatorius internus, facies symphysialis ossis coxae</i> : Músculo obturador interno, cara sinfisaria del hueso coxal |   |
| 13, 13'. <i>Uterus dexter</i> : Útero derecho  | 28. <i>M. rectus abdominis</i> : Músculo recto del abdomen  |   |
| 14, 14'. <i>Uterus sinister</i> : Útero izquierdo  | 28'. <i>Insertio mi. recti abdominis</i> : Inserción del músculo recto del abdomen  |   |
| 15, 15'. <i>Lig. latum uteri sinistrum</i> : Ligamento ancho izquierdo del útero         |   |   |